IPS-Empress system을 이용한 상악중절치의 치관복제술

원광대학교 치과대학 보철학교실

오상천·신영호

Ⅰ. 서 론

자연치아와 유사한 시각적 특성을 지니는 전부도재관은 전치부에 심미적 수복이 필요할 경우 우선적으로 고려될 수 있다. 그러나 초기의 전부도재관들은 파절에 대한 취약성이 커,[1] 그들의 심미적인 장점에도 불구하고 임상에서의 활용이 위축되어 왔으며, 이를 극복하기 위한 꾸준한 노력이 이어져 왔다.[2] 그 결과 향상된 적합성과 심미성 그리고 강화된 파절강도를 보유한 새로운 수종의 전부도재관 제품들이 소개되었는데 이러한 재료들의 등장은 전부도재관의 사용범위를 전치부는 물론 구치부까지 가능하도록 하였으며, 증가된 파절강도는 금속-도재관 출현 이후 주춤했던 전부도재관의 임상 활용을 가속시키는 계기가 되었다.

열가압 도재계인 IPS-Empress system은 변연의 적합도나 심미성이 돋보이는 전부도재관 시스템 중 하나이다.[3] 이는 납형을 제작하여 매몰, 소환한 후, 1180 ℃의 고온으로 가열된 가압소성로(IPS-Empress EP 500)에서 가압 성형되는 왁스 소환법(lost wax principle)의 비교적 간편한 술식을 활용하고 있다.[4] 이 IPS-Empress system은 빛의 투과도가 자연치와 유사하고, 미리 색상화된 상아질 ingot를 사용하므로 인접 자연치와 자연스러운 조화를 얻을수 있고 또한 미리 결정화되어서 체적변화를 단지 냉각하는 동안에 팽창률이 비슷한 매몰재로 조절하기 때문에 다른 시스템들에 비해 비교적 변형률이 적은 장점을 지닌다.[5-7] 따라서 이 system은 심미성이 강조되는 부위의 단순관, 인레이, 온레이 그리고 라미네이트 비니어 등에 사용된다.[4]

Ⅱ. 본 론

1980년대 말, 백류석 강화 유리-세라믹(leucite-reinforced glass-ceramic)이 IPS Empress라는 이름으로 소개되어 심미적인 단일 수복물 형태로 오늘날까지 15년 이상을 성공적으로 사용해 오고 있다. 그러나 200 MPa 이하의 굴곡강도로 인해 구치부 단일관으로 사용하기에는 부적절했으며, 계속가공의치(bridge)로도 사용할 수 없다는 재료의 물리적 한계가 있었다. 이점을 고려해서 1998년, IPS Empress 제작 회사인 Ivoclar는 전치부는 물론 소구치 부위에서도 계속가공의치로 사용이 가능한 IPS Empress 2를 소개하였다.[8]

본래 IPS Empress의 제작방법은 적응증에 따라 층형성법(layering technique)과 착색법(staining technique)으로 나뉘었으나, IPS Empress 2 시스템의 lithium disilicate glass-ceramic은 종래 IPS Empress 시스템의 층형성용 세라믹(dentin ingot)을 대체하므로 골격구조물이 되는 lithium

*이 논문은 2004년도 원광대학교 교비 지원에 의해서 수행되었음.

disilicate ceramic과 전장(veneer)되는 fluroapatite ceramic으로 구성된다.[9] 층형성법의 전체적인 기공과정은 금속-도재관의 기공과정과 유사하며 내부의 금속 코핑이 자연치와 유사한 빛 투과성과 색상을 갖는 도재로 대체되어 더욱 용이하게 자연스러움이 표현되는 장점을 지닌다. 따라서 법랑질의 투명도가 높고 내부의 상아질 색상이 비춰 보여 색조가 복합적으로 표현되는 경우나 절단연에 독특한 투명층이 존재하는 경우에 매우 탁월함을 보인다.

반면에 IPS-Empress 시스템은 미리 색상화된 자연치와 유사한 투명도를 지니는 원주형의 세라믹 잉곳(ingot)을 사용한다. 이는 다량의 결정성 백류석(leucite)과 약 23.6 wt%의 색상화된 도재(colored ceramic) 그리고 약 41.3 wt%의 불투명성 도재로 구성되어 있으므로[10] 각 환자의 투명도와 색조에 따라 다양하게 기질의 색상을 선택할 수 있는 폭 넓은 기회를 치과의사나 기공사에게 제공하게 되고, 환자마다 각기 다른 상아질의 색조가 자연스럽게 수복물의 외부로 투영되어 더욱 자연치와 유사한 색감을 느끼게 하는 심미적 특성을 지닌다. 즉 착색법(staining technique)에 사용하는 채색용 세라믹 잉곳은 빛의 투과도에 따라 크게 3가지, 즉 T, O, 그리고 TC 계열의 ingot 등으로 나뉘어 환자 치아의 시각적 특성에 따라 다양한 취사가 가능하도록 되어 있다. 착색법(staining technique)은 단일관이나 인레이/온레이 그리고 라미네이트 비니어 등에 사용되며, 완벽한 형태의 납형을 만든 후 이를 소환하여 얻은 치아몰드 내로 용융된 도재를 압출 성형하여 착색 및 글래이징 작업을 거쳐 수복물을 완성하게 된다. 따라서 이러한 "lost-wax technique"를 활용하면 세라믹으로 치관 수복물의 형태와 순면 질감 등을 일시에 완벽하게 복제할 수 있게 되는 것이다.

Ⅲ. 증 례

치관의 외형은 건전한 상태에서 변색만을 주소로 내원하는 환자를 가끔 접하게 된다. 이러한 경우 보존적 성향이 있는 치과의사는 표백술로 이를 해결하고자 하나, 치관표백술은 주위 치아와 조화를 이루는 자연스러운 색감을 얻어 내기가 어렵고, 완전히 해결되지 못하는 경우도 종종 발생하게 된다.

따라서 대부분은 치아의 실활 여부에 따라 근관치료 후, 도재 라미네이트 비니어나 도재관으로 해결하게 되는데, 도재를 축성하는 기존의 방법으로 이를 해결해 주기 위해서는 많은 시간과 노력이 필요하고, 특히 치면의 굴곡이 심하고 비늘융선(Imbrication line)과 순면구의 형태가 매우 특징적인 단일치에서는 본래의 모습을 그대로 재현해 주기란 여간 어려운 일이 아니다. 이를 위해서는 고도의 기술을 겸비한 치과기공사와 치과의사의 원할한 교감이 선행 되어야 하며, 여기에 다소의 운도 따라야 할 정도로 어렵고 까다로운 작업이 되며 엄밀히 말해 그대로 복제하기란 거의 불가능하다.

그러나 IPS-Empress 제작법 중, 착색법(staining technique)의 장점을 잘 활용하면 치관의 외형복제가 가능하게 된다. 즉 왁스소환법(lost wax technique)으로 도재를 열가압성형하고, 착색으로 색조를 조절하기 때문에 치아의 외형은 물론이요 치아표면의 아주 섬세한 부분까지 복제가 가능하여 매우 심미적인 수복물을 제작할 수 있게 된다. 즉 도재수복물 제작에 사용되는 ingot이 투명도에 따라 아주 다양하게 제공되고, 자연치아와 유사한 투명도를 갖는 이 도재 위에 본래의 색조가 재현되고 치아의 형태와 표면의 굴곡이 완벽하게 복원됨으로 해서 본래의 자연스런 상태에서 색조만 개선되는 효과가 나타나므로 환자들이 매우 심미적인 만족감을 표현하게 된다.

IPS Empress의 응용술식의 특징적인 과정을 두 증례를 통해 요약하면 다음과 같다.

증례 1:

40대 중반의 여성 환자로 치관표백술을 하였으나 완전한 개선을 얻지 못한 상태에서 내원하였고, 절단연이 미숙한 레진 충전으로 다소 길어져 있으나 비교적 치관 형태가 건전하여 절단연을 제외한 나머지 부분을 복제하여 심미적으로 수복한 경우.



그림 1. 술전 모습, 심한 변색과 조화롭지 못한 절단연을 보인다.



그림 2. 치아 삭제에 앞서, 복제납형을 만들기 위해 폴리비닐 실록산(polyvinyl siloxane) 인상재를 이용하여 건전한 치관의 외형이 담긴 matrix를 형성한 모습.



그림 3. 지대치를 삭제하고, 상아질 색조와 최종 형성될 색조를 선택하는 과정에서 상아질의 독특한 색상 배열의 레진 다이를 만들어 채색과정에서 활용하기 위해 절단1/3, 중앙1/3, 치경1/3을 분류해서 색조를 선택하는 모습.



그림 4. 지대치 정밀인상을 통해 얻어진 작업모형에서 3-unit 다이(Die)를 형성하고 분리된 모습.

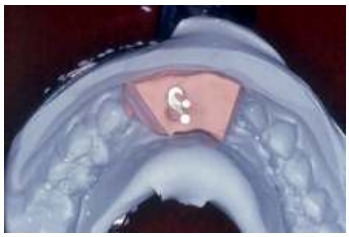

그림 5. 납형제작을 위해 충분히 용융된 왁스를 해당 치아에 붓고, 안내자 역할을 하는 좌우 치아를 기준으로 3-unit 다이를 matrix내로 끼워 넣은 모습.



그림 6. 복제되어서 나온 직후의 모습과 변연을 포함하여 주변을 마무리한 모습.



그림 7. 통법에 따라 매몰, 소환, 압출 성형된 도재관의 모습.



그림 8. 적절한 착색과 글래이징을 거치고 완성된 수복물이 레진 시멘트에 의해 합착된 모습.



그림 9. 술 후 1년 뒤, 변연과 치간 유두가 많이 개선된 모습.

증례 2:

30대 초반의 여성 환자로 전치부 심미수복을 위해 내원하였다. 치관의 외형은 건전하였으나 실활에 따른 심한 변색을 보이고 있었으며 특히 순면의 질감이 풍부하여 순면구와 비늘융선(imbrication line)이 매우 특징적인 굴곡형태를 보이고 있었다. 본 증례에서는 이러한 주소를 해결하기 위해 신경치료 후 치관의 외형과 순면의 질감을 그대로 재현(복제)해 내기 위해 채색법(staining technique)을 활용한 IPS-Empress Crown으로 해결하였다.



그림 10. 술전 모습, 착색이 매우 심하며 순면의 질감이 매우 풍부하다.



그림 11. 지대치 삭제 전에 복제납형을 만들기 위해 정밀 인상제를 이용하여 건전한 치관의 외형이 담긴 matrix를 형성한 모습.



그림 12. 표면의 질감을 보여주는 레진 모형



그림 13. 지대치 삭제가 완료된 모습



그림 14. matrix를 이용해 만든 임시치관의 모습, 이미 형태나 표면 질감이 인접치와 비슷하다는 것을 알 수 있음.




그림 15. 치아 색조 선택, 투명도가 높은 수복물이므로 지대치의 상아질 색조와 유사한 레진다이를 만들어 최종 색조를 얻어내야 하므로 특별히 상아질 색조를 선택한다.



그림 16. 납형제작을 위해 충분히 용융된 왁스를 해당 치아에 넣는 모습.



그림 17. matrix 내에서 안내자 역할을 하는 좌우 치아가 포함된 3-unit다이와 복제된 wax pattern.



그림 18. 이 납형 수복물을 IPS Empress ring base에 직경이 2-3 mm 되는 sprue wax을 이용하여 주입선을 부착한 모습



그림 19. 통법에 따라 매몰, 소환, 입출 성형된 도재관의 모습.



그림 20. 주입선 절단 후 구강 내 시적한 모습.

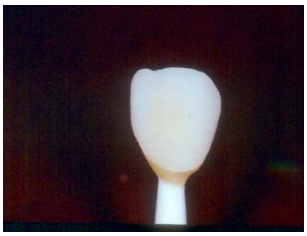

그림 21. 채색(staining)을 위 레진 다이에 시적한 모



그림 22. 완성된 모습, 술 후 치관의 외형과 치면의 굴곡이 그대로 재현된 모습.

Ⅳ. 맺음말

21세기는 심미치과 분야가 돋보이는 시대가 될 것이다. 즉 문화가 사회 전반을 주도하게 되므로 개인은 저마다 독특한 개성을 표출하는 창조적 연출에 깊은 관심을 나타낼 뿐만이 아니라 미에 대한 안목도 향상되어 심미적 요구도도 나날이 높아질 것이다.

본 증례를 통해 IPS Empress glass-ceramic으로 전치부 심미적 수복을 위해 임상치관의 외형과 섬세한 순면 질감까지도 성공적으로 복제될 수 있음을 알 수 있었으며, 이를 통해 질 높은 심미성을 회복할 수 있었다. 그러나 좀 더 일관성 있고 예측 가능한 심미적 결과를 얻기 위해서는 더욱 체계적인 진단과 치료계획이 필요하고 특히 착색법을 바탕에 둔 이 술식으로는 적층에 의한 깊이감이나 절단연의 독특한 빛의 효과를 재현하기는 어려움으로 이 술식의 특성에 맞는 올바른 적응증을 선택하여 활용하는 것이 성공을 보장받는 일이 될 것이다.

References

1. Southan, D.E., and Jorgensen, K.D. : Faulty procelain jacket crowns, Aust. Dent. J., 17 : 436-440, 1972.
2. Wohlwend, A., Strub, J.R., Schärer, P. : Metal ceramic and all-porcelain restorations: current consideration, Int. J. Prosthodont., 2: 13-26, 1989.
3. Dong, J.K., Luthy, H., Wohlwend. A., and Scharer, P. : Heat - Pressed ceramics :technology and strength, lnt. J. prosthodantics., 5 : 9-16, 1992.
4. IPS-Empress working procedures, lvoclar AG, Schaan, Liechtenstein, 1991.
5. Fradeani, M., Brarducci, G. : Versatility of Empress restorations, Part Ⅰ: Crowns, J. Esthet. Dent., 3: 30-38, 1996.
6. Fradeani, M., Brarducci, G. : Versatility of Empress restorations, Part Ⅱ: Veneers, Inlays, and Onlays, J. Esthet. Dent. 3: 170-176, 1996.
7. Uctasli, S., Wilson, H.J., Unterbrunk, G., and Zaimoglu, A. : The strength of a heat-pressed all-ceramic restorative material, J. Oral Rehabilitation, 23:257-261, 1996.
8. Höland W. Materials science fundamentals of the IPS Empress 2 glass-ceramic. Ivoclar-Vivadent-Report 1998;12:3-10.
9. Oh SC, Dong JK, Luthy H, Schärer P. Strength and microstructure of IPS Empress 2 Glass-Ceramic after different treatments. Int J Prosthodont 2000;13: 468-472.
10. Mackert, J.R. and Russell, C.M. : Leucite crystallitation during processing of a heat-pressed dental ceramic, Int. J. Prosthe., 9:261-265, 1996.

Correspondence to : Dr. Sang-Chun Oh
Department of Prosthodontics, College of Dentistry, Wonkwang University, 1142, Sanbon-Dong, Gunpo, Gyeonggi-Do, 435-040, Korea.
Fax: + 82-31-390-2800. e-mail: scoh@wonkwang.ac.kr

ABSTRACT

Crown Duplication Technique of Upper Central Incisor using IPS-Empress system

Sang-Chun Oh, Young-Ho Shin

Department of Prosthodontics, College of Dentistry, Wonkwang University

Due to high esthetic demands from patients, we are driven to fabricate natural-looking(form and color) restorations. In the past decade, the glass-ceramic in dentistry has been used as a material with variable crystals that affects the appearance, characteristics, and mechanical properties of metal-free fixed restoration. The conventional IPS Empress glass-ceramic is a heat-pressed, leucite reinforced material using the "lost wax" principle. This glass-ceramic has been successfully used for esthetic restorations such as all-ceramic crowns, inlays/onlays, and veneers for about 15 years.

This article presents that the form and surface texture of clinical crown are duplicated by IPS-Empress system using "lost-wax technique".

Key words: natural-looking restorations, "lost wax" principle, IPS-Empress system