치은 연하로 파절된 상악 전치부의 수복

전북대학교 치과대학 보철학교실

김자영·이홍석·안승근·박주미·송광엽·박찬운

Ⅰ. 서 론

치아 또는 치주조직에 외상이 가해질 때 상악 전치부는 가장 많이 노출되는 부위로 외상에 의한 파절 이 나타날 경우 기능적 뿐 아니라 심미적으로도 큰 문제가 발생하게 된다. 특히 치은 연하로 파절된 경우 치과의사는 치아의 보존과 발치 여부에 대한 고민을 하게 된다. 치은 연하로 파절된 치아의 수복 시, 무엇보다 고려해야 할 것은 생물학적 폭경의 확보이다. 생물학적 폭경을 침범할 경우, Parma-Benfenali 등[1]은 치은 염증을 유발하고 비가역적인 치주낭의 형성과 attachment 상실 등이 나타날 수 있다고 하였다. 이에 Newcomb[2]은 수복물을 형성하기 위해서는 건전한 치질이 상피 부착(epithelial attachment) 상방 1-2mm는 남아 있어야 한다고 하였다.

일반적으로 치은연하로 파절된 전치부에서 파절선이 치경부 1/3내에 존재하고 최종적인 치관-치근 비율이 최소 1:1이 가능하다면 보존할 가치가 있다. 특히 환자들이 자신의 치아에 대한 관심이 높고 보존하고자 하는 의지가 강하다면 더 가치가 있다 하겠다. 이렇게 파절된 치아를 보존하는 방법에는 치관 연장술, 교정적 정출술(forced eruption), 외과적 정출술(surgical extrusion)을 시행 후 보철물로 수복하는 방법이 있다. 만약 이러한 정출에 의해 치아를 보존할 수 없어 발치해야 한다면, 일반적인 고정성 보철물로 수복하거나, 임플란트를 이용하는 방법이 있다.

Ⅱ. 치아 보존적 방법

1. 치관연장술 (crown lengthening)

치관연장술은 전통적으로 치은 연하로 파절된 치아를 보존하는 가장 간편한 술식이다. 그러나 많은 한계를 가지고 있다. 우선 상악 전치부의 경우 심미성을 위해 골형성술을 시행해야하는 어려움이 있으며, 이로 인해 인접골의 건전 지지골을 손상시킬 수 있다. 또한 지지골을 제거하여 부적절한 치관-치근 비율을 형성할 수 있다. 긴 임상치관이나 치간유두의 소실 및 조화되지 않은 치은연등 비심미적인 결과를 가져올 수 있다[3-5]. 그림 1에서 생물학적 폭경을 보이고 있는데, 좌측의 치아정출에 의한 조직의 관계와 우측의 치관연장술 후의 관계를 볼 수 있다[6].

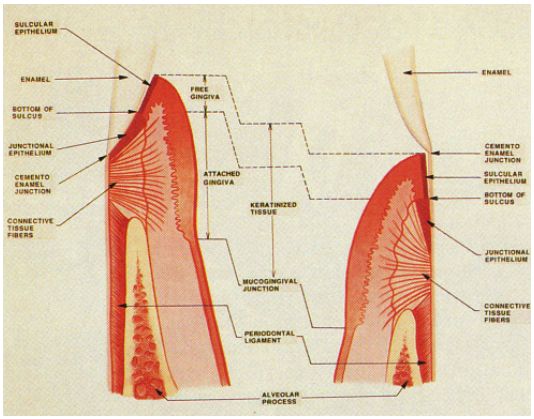

Fig. 1. 좌측의 그림은 교정적 치아정출에 의해 변화된 조직의 관계를 보여주며, 우측은 치관연장술에 의한 조직의 모식도이다[6].

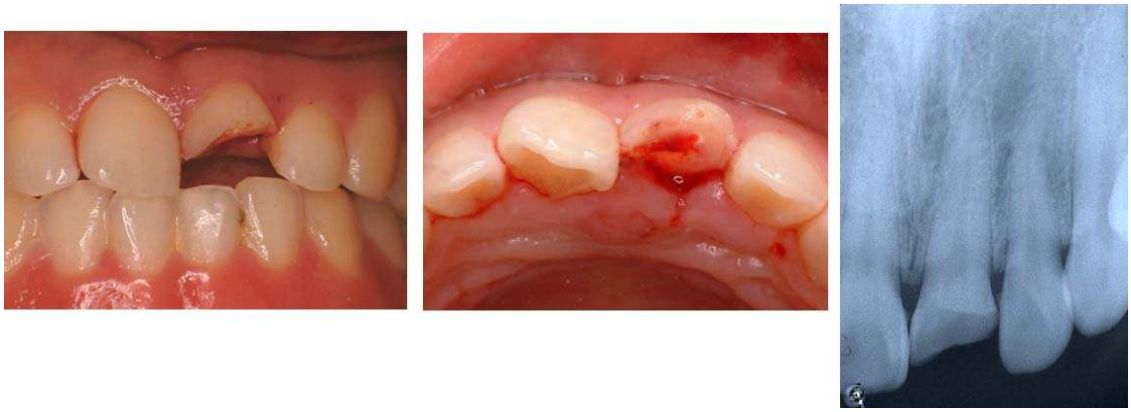

Fig. 2. 28세 여자 환자로 상악 좌측 중절치의 파절로 인한 심미적인 문제로 내원하였다. 환자는 계단에서 넘어져서 21번 치아가 파절되어 응급처치를 받고 온 상태였다. 구강내 및 방사선 소견상, 설측에서 치은연하로 약 5mm 부위에 파절이 되어 있었다. 방사선 사진상 곧은 치근 형태를 보이고 있다.

2. 외과적 정출술 (surgical extrusion)

외과적 정출술은 intra-alveolar transplantation 혹은 surgical repositioning이라고도 하는데, 마취 상태에서 치근을 탈구시키고, 이어서 임의의 위치까지 치아를 정출 및 고정하는 술식을 말한다. 이 과정에서 탈구된 치아를 회전 및 이동 시킬 수 있다. 적응증으로 치근의 형태가 둥글고, 원추형인 경우에 한정해서 사용해야 하며, 파절선이 협측이 아닌 곳에 있는 경우 유리하다[5,7]. 비록 교정적 정출술이 치아를 정출시키는데 있어 보다 생물학적인 방법일지라도, 외과적 정출술은 한 번의 수술로 진행이 되므로 보다 더 간단하고 적은 내원으로 원하는 수복을 할 수 있다[8]. 그러나 발치가 어렵거나, 정출 후 치관, 치근 비율이 만족스럽지 못하거나 복합 파절 등이 있는 경우 금기이다.

Kahnberg[9]는 23개의 치관 치근 파절된 치아를 외과적 정출술을 시행하여, 약 3개월 후에는 모든 경우에서 정상적인 치근막을 관찰할 수 있었다고 하였다. Caliskan 등[8]은 20명의 환자에서 6-36개월을 follow-up 해 본 결과 방사선 사진 상



Fig. 3. 발치를 시행하고 180도 회전을 하여 파절선을 노출시키고 치아를 정출시켰다. 상악 중절치의 경우 치근첨에서 치은 변연사이의 거리가 구개측에서 보다 협측에서 더 작아서 회전시킬 경우 파절선을 치은 연상으로 노출시킬 수 있다7,8). resin wire splinting을 시행한 후 방사선 사진 상에서 정출된 양을 볼 수 있다.



Fig. 4. 근관치료를 시행한 후, 술 후 16주에 전부도재관을 이용하여 수복해 주었다.

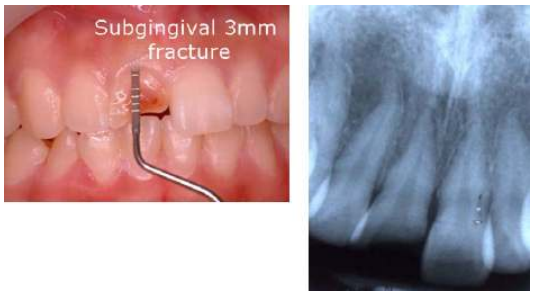

Fig. 5. 16세 여자 환자로 상악 우측 중절치가 파절되어 내원하였다. 구강내와 방사선 사진 소견을 보면 치은 연하로 약 3mm정도 파절되어 있었다.

혹은 임상적으로 1 명을 제외하고 합병증이 나타나지 않아 성공적이었다고 보고하였다. Feiglin[10]은 치은연에서 치조골 변연 하방 4-5mm 내에 파절선이 존재하는 전치부에서, 순면이 치은 연상이고 설면이 치은 연하로 파절이 진행되어 있다면 surgical extrusion하기에 보다 용이하다고 보고 하였다. 이러한 여러 선학들의 연구에 따르면 이 술식의 성공률은 80-100%로 매우 높다고 하겠다[8](그림 2-4).

3. 교정적 정출술 (Orthodontic extrusion, Forced eruption)

교정적 정출술은 연조직과 골의 변화를 야기하는 느리고 지속적인 힘의 적용을 통해서 치관 방향으로 치아를 이동시키는 술식이다. 연조직과 골의 변화까지 일으키기 때문에 치주적으로 연관된 치아의 치은부조화와 골결손을 변화시키는데 사용할 수도 있다. 교정적 정출술의 사용에 대한 제한은 특별히 없다.

금기증은 부적절한 치관-치근 비율을 보이는 경우, 원하는 양만큼의 정출을 위한 공간이 부족한 경우, 치주적으로 불량한 경우이다[11].

일정한 기간 동안 치근을 통해 치주 인대에 인장력이 가해지면 새로운 골이 침착된다[12]. 이러한 인장력을 가하기 위해 교정력이 이용되는데, 치근을 정출시키는데 사용되는 힘은 20-30g의 힘이 적절하다고 하였다[13]. 교정적 정출술은

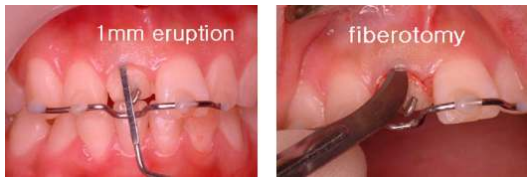

Fig. 6. 근관치료를 시행하고 정출 시작 1주일 후 약 1mm 정출되었고, 재발 방지위해 fiberotomy를 시행하였다.



Fig. 7. 목표량까지 정출 후 약 2개월간 resin splinting하여 유지기간을 주었다.



Fig. 8. 술 후 약 3개월 경 전부도재관을 이용하여 수복하였다.

gingival fiberotomy와 같이 할 것이 권고되는데[14], 이는 intrasulcular incision을 2주 간격으로 시행하여 치은의 치관 방향으로의 변위를 방지하여 이후 치은 수술이 불필요하게 되기 때문이다[15]. 정상적인 정출 양은 일주일에 1-1.5mm가 좋다[16]. Lemon[17]은 정출 1mm마다 안정 기간은 1달이 추천된다고 하였으며, Simon 등[18]은 정출 후 7주 말이면 치주 인대의 재형성이 완성되므로 재발을 방지하기 위한 안정 기간은 2개월이 적절하다고 하였다(그림 5-8).

Ⅲ. 발치 후 수복

1. 고정성 가공의치에 의한 수복

향후 수복의 어려움, 치주적인 상태의 불량, 근관치료의 어려움, 최종 예후가 좋지 않거나 비용이나 시간상의 이유로 치은 연하로 파절된 치아를 보존하지 못할 경우 발치를 시행한다[19]. 이렇게 발치된 치아는 일반적인 고정성 가공 의치에 의해 수복될 수 있다(그림 9-11).

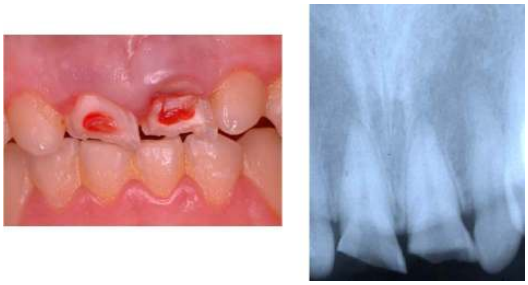

Fig. 9. 28세 남자 환자로 상악 양측 중절치가 외상에 의해 치관-치근 파절되었다.

2. 임플랜트에 의한 수복

최근 상실된 치아를 수복하는데 있어, 인접치의 손상 없이 상실된 부위만을 회복해주는 임플랜트에 대한 관심이 높아졌다. 다음은 임플랜트에 의해 수복된 증례이다(그림 12-16).



Fig. 11. 술 후 약 6주에 초기 지대치 형성을 시행하고 임시치아를 장착하였으며, 술 후 약 11주만에 최종적으로 4단위 도재전장주조관을 장착해 주었다. 방사선 사진상 정출부위가 상당히 많이 치유된 것을 볼 수 있다.



Fig.10. 상악 우측 중절치는 외과적 정출술을 시행하고, 좌측 중절치는 치근단 1/3부위까지 파절선이 있어서 발치하기로 하였다. resin wire splinting을 한 후, 방사선 사진상에서 정출된 양을 볼 수 있다. 환자는 양측 측절치의 peg 형태를 개선하기를 원하시어 상악 우측 측절치, 중절치, 좌측 측절치를 지대치로 하는 4단위 도재전장주조관을 제작하기로 하였다.

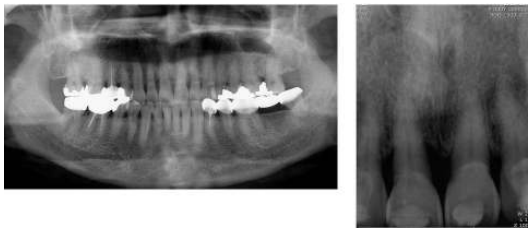

Fig. 12. 교통 사고로 인해 외상을 받으신 후, 상악 우측 중절치가 매우 시큰거린다는 주소로 내원한 50세 여자 환자이다. 방사선 사진상 치경부에서 치근 파절이 보인다. 환자는 빠른 치료를 원하였다. 파절된 치아를 발치하고 즉시 임플랜트 식립 및 임시치아를 연결해 주기로 하였다.



Fig. 13. 파절된 치아를 발치하고, 치간 유두를 최대한 보존하기 위해 피판을 거상하지 않고 조심스럽게 발치를 시행하였다. 이후 즉시 임플랜트(Branemark Mk Ⅲ TiUnite 4.0×13mm)를 식립하였다.



Fig. 14. 식립 당일 임시치관을 임시 지대주를 이용하여 연결하여 주었다.



Fig. 15. 식립 약 5개월 후 인상 채득 전 사진으로, 치간 유두가 잘 형성되어 자연스러운 모습을 보이고 있다.



Fig. 16. 최종 도재전장주조관을 이용하여 수복한 모습이다. 색조에 있어 약간의 차이가 보였으나, 환자는 인지하지 못하는 정도였으며, 심미적인 치은의 형성 및 자연스런 치관의 형태에 매우 만족해하였다.

Ⅳ. 결 론

치은 연하로 파절된 상악 전치부의 수복 시 많은 치료 방법을 선택할 수 있다. 치관-치근 비율이 양호할 수 있고, 치주 상태가 좋다면 무조건 발치하기보다 보존적 방법으로 접근할 수 있다. 이에 잔존 치근을 인위적으로 정출하기 위해 외과적 정출술이나 교정적 정출술을 사용하여 인접치의 손상 없이 심미적인 치료가 가능하다. 또한 파절 범위가 적다면 치관연장술을 시행한 후 ferrule을 확보하여 수복해 줄 수 있다. 그러나 치근의 유지가 어렵거나 치주적 상태가 좋지 않고, 환자가 보다 빠른 치료를 원한다면 일반적인 고정성 보철물을 사용하거나 임플랜트를 이용한 치료를 시행하여야 한다.

참 고 문 헌

1. Parma-Benefenali S, Fugazzoto PA, Ruben MP. The effect of restorative margins on the postsurgical development and nature of the periodontium. Part Ⅰ. Int J Periodontics Restorative Dent 1985;5:30-51.
2. Newcomb GM. The relationship between the location of subgingival crown margins and gingival inflammation. J Periodontol 1974;45:151-4.
3. 지대경, 임용규, 이동렬. 인위적 치아정출술. 대한치과의사협회지 2001;39:670-5.
4. Assif D, Pilo R, Marshak B. Restoring teeth following crown lengthening. J Prosthet Dent 1991;65:62-5.
5. Kim CS, Choi SH, Chai JK, Kim CW, Cho KS. Surgical extrusion technique for clinical crown lengthening: Report of three cases. Int J Periodontics Restorative Dent 2004;24:412-21.
6. Starr CB. Management of periodontal tissues for restorative dentistry. J Esthet Dent 1991;3:195-208.
7. Roeters J, Bressers JP. The combination of a surgical and adhesive restorative approach to treat a deep crown-root fracture: A case report. Quintessence Int 2002;33:174-9.
8. Caliskan MK, Turkun M, Gomel M. Surgical extrusion of crown-root-fractured teeth: a clinical review. Int Endod J 1999;32:146-51
9. Kahnberg KE. Intraalveolar transplantation of teeth with crown-root fractures. J Oral Maxillofac Surg 1985;43:38-42.
10. Feiglin B. Clinical management of transverse root fractures. Dent Clin North Am 1995;39:53-78.
11. Johnson GK, Sivers JE. Forced eruption in crown-lengthening procedure. J Prosthet Dent 1986;56:424-7.
12. Reitan K. Initial tissue behavior during apical root resorption. Angle Orthod 1974;44:68-82.
13. Simon JHS. Root extrusion. Rationale and techiques. Dent Clin North Am 1984;28:909-21.
14. Stevens BH, Levine RA. Forced eruption: a multidisciplinary approach for form, function, and biologic predictability. Compendium 1998;19:994-1010.
15. Kozlovsky A, Tal H, Lieberman M. Forced eruption combined with gingival fiberotomy. A technique for clinical crown lengthening. J Clin Periodontol 1988;15:534-8.
16. Oesterle LJ, Wood LW. Rasing the root. A look at orthodontic extrusion. JADA 1991;122:193-7.
17. Lemon RR. Simplified esthetic root extrusion techniques. Oral Surg 1982;54:93-9.
18. Simon JHS, Lythgoe JB, Torabinejad M, Beach L, Linda L. Clinical and histologic evaluation of extruded endodontically treated teeth in dogs. Oral Surg 1980;50:361-71.
19. Lovdahl PE. periodontal management and root extrusion of traumatized teeth. Dent Clin North Am 1995;39:169-79.

Reprint request to : Seung-Geun Ahn, D.D.S., M.S.D., Ph.D.
Department of Prosthodontics, School of Dentistry, Chonbuk National University
664-14 Dukjin-Dong, Dukjin-Gu, Jeonju, 561-756, Korea
E-mail : sgahn@chonbuk.ac.kr

- ABSTRACT -

Restoration of Subgingivally Fractured Upper Incisor

Ja-Yeong Kim, Hong-Seok Lee, Seung-Geun Ahn, Ju-Mi Park,
Kwang-Yeob Song, Charn-Woon Park

Department of Prosthodontics, School of Dentistry, Chonbuk National University

The subgingival fracture near the alveolar bone is difficult to treat. This fractured tooth will be treated by many methods.

First approach is to preserve the fractured tooth. Periodontal surgery has been used to lengthen the clinical crown, thereby allowing the tooth to be restored. Another method is erupting the tooth with orthodontic eruption (forced eruption) or surgical extrusion.

Second approach is the restoration after extraction of the subgingivally fractured tooth. This is restorative with conventional fixed partial denture or implant.

This article presents the variable restorative approach of subgingivally fractured upper incisor.

Key words : subgingival fracture, crown lengthening, surgical extrusion, orthodontic eruption