- 대한치과턱관절기능교합학회지 23권 2호, 2007 -

다양한 골증대술을 동반한 상악전치부 임플란트 식립 증례

원광대학교 치과대학 구강악안면외과학 교실

지영덕·조이수

Ⅰ. 서 론

상악전치부는 발치 후 협측치조골의 급속한 퇴축으로[1] 인해 적절한 골이식을 하지 않으면 임플란트 식립이 불가능하거나 심미적인 임플란트 치료가 어렵기 때문에 상악전치부의 임플란트 치료 시에는 정확한 진단을 통해 임플란트를 매식할 부위의 상태에 맞는 수술방법과 매식 시기등을 결정하여 시술해야하고 환자의 상태에 따라 알맞은 골증대술을 선택하여야 한다.

상악 전치부의 골증대술로는 블록형 자가골의 사용, 차단막을 이용한 골유도 재생술, ridge-split 술식등이 사용될 수 있으며 남아있는 골량 및 결손된 골의 상태에 따라 술식을 선택하여 골증대술을 시행할 수 있다.

상악전치부의 골파괴가 많아 기존의 골에 임플란트 식립후 고정등이 어려울때는 블록형의 자가골 이식 후 지연임플란트 식립이 유리하며, 수직적으로 골 증대를 할 필요없이 협측으로 중등도의 골증대를 하고자 할때는 ridge-split술식을 선택할 수 있고 기존의 골에 임플란트 식립후 확실한 고정을 얻을 수 있으나 골열개등 크지않은 골 결손부가 존재한다면 차단막을 이용한 골증대술후 동시임플란트 식립이 가능하다. 또한 사고로 인해 상악 전치부의 손상으로 발치가 필요할 경우 발치 즉시 임플란트 식립이 가능하며 임플란트와 발치와벽 사이 공간에 약간의 골이식을 할 수 있다.

상악전치부 골증대술을 위해서 자가골, 동종골, 이종골 및 합성 골대체물등이 다양하게 사용되고 있으며 자가골이 이론적으로 가장 이상적인 치유를 보인다.[2]

블록형 자가골을 얻을 수 있는 부위로는 장골 및 구강내 하악골에서 얻을 수 있으며 접근성이 용이하고 합병증이 적은 구강내 자가골이 선호된다.

또한 동종골 및 이종골등도 차단막을 이용한 상악전치부 골이식술에 사용될 수 있으며 이때 사용되는 차단막으로는 흡수성 및 비흡수성 차단막을 사용할 수 있다.[3] 비흡수성 차단막으로 주로 사용되는 e-PTFE막은 골형성이 탁월하나 노출등의 위험이 있으며 흡수성차단막은 노출의 위험은 적은 대신 골질이 비흡수성 차단막보다 불리하다.

이에 저자는 상악전치부 임플란트 식립시 다양한 골증대술을 동반하여 임플란트를 식립하였으며 각각의 골증대술을 사용후 양호한 결과를 얻었기에 문헌고찰과 함께 증례를 보고하고자 한다.

* 본 연구는 2005년 원광대학교 교비연구비 지원에 의해 이루어짐

Ⅱ. 증례보고

증례 1. (블록형자가골 이식후 임플란트 식립 예)
- 권 ○ ○ (39세/남자)
- 주소 : 상악전치부 임플란트를 심고 싶어요.
- 술전 상태 : 심한 치주염으로 인해 발치후 상악전치부의 골결손이 심하며 2개의 치아가 결손된 상태.



Fig. 1. 술전 상악전치부에 골 결손이 심한상태.

- 치료 계획 : 상악전치부 골결손부를 블록형자가골 이식술로 회복한뒤 지연임플란트 식립을 계획.
- 수술 방법 : 판막을 거상후 채취할 골의 크기를 측정하고 하악정중부에서 블록형자가골을 채취함. 생착을 돕기위해 수혜부에 피질골을 천공하고 블록형태의 자가골을 Microscrew 2개를 사용하여 고정시킨 후 부가적인 차단막을 사용하고 봉합을 시행하였다(Fig. 1~7).

  골이식 수술 5개월후 임플란트 식립을 위해 판막을 거상하였으며 블록형자가골의 생착이 양호하게 이루어졌음. 고정에 사용하였던 screw 제거하였으며 통상의 방법으로 2개의 임플란트를 식립하였다(Fig. 8~11).
- 술후 경과 : 하악 정중부 블록형자가골 채취 후 부종 및 반상출혈이 발생하였으며 입술 및 피부에 감각이상을 호소하였으나 2주후 불편감은 많이 감소되었다. 5개월 뒤 임플란트 식립 수술 시에 골이식 시에 발생했던 불편감은 해



Fig. 2. 판막을 형성한후 골 결손부위의 크기를 측정.



Fig. 3. 하악정중부에서 블록형 자가골을 채취.



Fig. 4. 생착을 양호하게 하기 위해 수혜부에 피질골 천공을 시행.

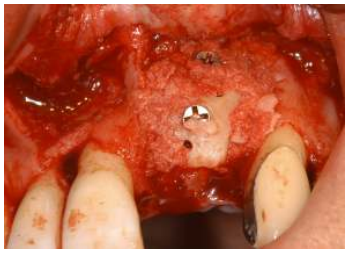

Fig. 5. Microscrew 2개를 사용하여 블록형자가골을 수여부에 고정.



Fig. 6. 부가적인 골이식후 차단막을 사용.



Fig. 7. 장력없이 봉합을 시행함.



Fig. 8. 골이식 5개월후 판막을 형성한 모습으로 블록형자가골의 생착이 양호해 보임.



Fig. 9. 통상의 방법으로 임플란트 2개를 식립.



Fig. 10. 장력 없이 봉합을 시행.



Fig. 11. 임플란트 식립후 파노라마 사진으로 적절한 위치에 임플란트가 식립됨.



Fig. 12. 술전상태의 모습으로 협측 및 수직적으로 골파괴가 심하고 위축된 상악전치부 위가 관찰됨.

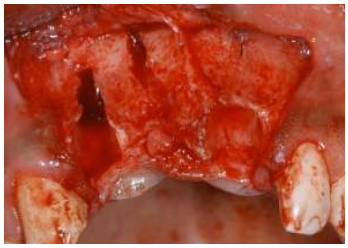

Fig. 13. 발치와에 염증제거후 모습으로 골열개 및 협측으로 불충분한 골이 관찰됨.

소되었으며 술후 봉합부위의 연조직은 열개없이 양호하게 치유되었고 특이한 합병증은 보이지 않았다.

증례 2. (차단막을 이용하여 골 이식을 동반한 임플란트 식립 예)

- 임 ○ ○ (26세/남자)
- 주소 : 사고로 앞니가 빠졌어요.
- 술전 상태 : 상악우측 중절치, 측절치 및 좌측 중절치가 사고로 인해 발치되었으며 전치부의 불규칙한 협측골 상태를 보임.
- 수술계획 : 골결손부가 임플란트 식립에는 지장을 주지 않을 것으로 사료되어 임플란트 식립과 동시에 차단막을 이용한 골이식술을 시행하여 전치부의 골결손부를 회복하기로 계획하였다.
- 수술 방법 : 양쪽에 수직절개 및 치조정절개를 시행하여 판막 거상후 발치와 부위의 염증조직을 깨끗이 제거하였으며 염증제거후 협측골의 열개 및 불충분한 골량이 관찰되었다(Fig. 12~13).

가운데 부위를 pontic으로 계획하고 양쪽에 임플란트를 식립하였으며 골열개 부위 및 협측의



Fig. 14. 2개의 임플란트를 식립하였으며 동종골 및 이종골로 골증대술을 시행한 모습.



Fig. 15. 골이식후 흡수성차단막을 사용하였으며 봉합사를 이용하여 고정한 모습.



Fig. 16. 장력없이 봉합을 시행한 모습.



Fig. 17. 술후 파노라마 방사선 사진.

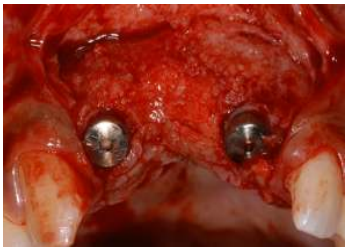

Fig. 18. 이차수술을 위해 판막을 거상하였으며 협측골의 증대가 이루어진 모습.



Fig. 19. 치유지대주연결후 봉합을 시행한 모습.



Fig. 20. 보철완성후의 모습.

부족한 골량을 보충하기위해 동종골 및 이종골을 이식한 후 차단막을 사용하여 골증대술을 시행하였다(Fig. 14~17).

수술 7개월후 이차수술을 시행하였으며 협측으로 골의 증대가 관찰되었고 치유지대주를 연결한후 봉합을 시행하였다.(Fig. 18~20).

- 술후 경과 : 술후 양호한 골치유 양상을 보였으며 임플란트 식립후 특이소견없이 치유되었으나 수직적 골증대가 부족한 것으로 사료되며 치은조직에 반흔조직이 남았다.

증례 3. (Ridge-split술식을 이용한 임플란트 식립예)

- 지 ○ ○ (41세/여자)
- 주소 : 임플란트치료를 받고 싶어요.
- 술전 상태 : 상악 전치부의 치아가 상실되었으며 협측골의 소실이 보이고 있음.
- 수술계획 : 협측으로 치조골의 소실이 보여 Ridge-split술식을 이용한 골증대술후 임플란트 식립을 계획하였다.
- 수술 방법 : 상악 전치부에 다수치아의 결손이 보이고 있으며 협측으로 흡수된 골양상을 보인다. 수직절개 및 치조정절개를 실시한후 판막을 형성하였다. 부족한 협측골의 증대를 위해 치조정부위를 날카로운 Chisel을 사용하여 협측골판 및 구개측골판으로 분리한후 점진적으로 Ridge-split를 시행하였다(Fig. 21~23)

Ridge-split후 임플란트를 매식하였으며 골판이 벌려지지 않은 기저골에서 초기고정을 얻을 수 있었고 동종골, 이종골 및 차단막을 사용하여 부가적인 골이식후 장력없이 봉합하였다(Fig. 24~29).

Ridge-split술식을 사용하여 임플란트 식립후 6개월 뒤에 이차수술을 시행하였으며 식립된 임플란트는 골유착이 잘이루어져 있었다. 이차수술후 최종보철물이 장착되었다(Fig. 30~34).



Fig. 21. 술전상태로 상악전치부의 다수치아의 상실이 관찰.



Fig. 22. 협측으로 불충분한 골상태를 보임.



Fig. 23. Chisel을 사용하여 협측 및 구개측 골판을 벌리고 있다.





Fig. 24~25. Ridge-split된 골판사이로 임플란트를 매식함.





Fig. 26~27. 부가적인 골이식을 시행하였으며 차단막을 사용한 모습.



Fig. 28. 장력없이 봉합을 시행하였다.

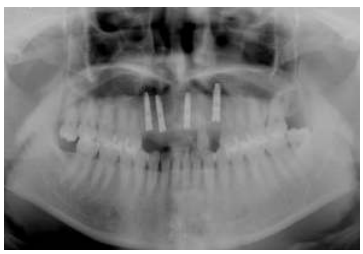

Fig. 29. 임플란트 식립후 파노라마 방사선사진으로 적당한 위치에 임플란트가 식립됨.



Fig. 30. 이차수술시에 치은의 반흔을 줄이기 위해 치조정 절개만 시행.



Fig. 31. 골흡수방지를 위해 최소한의 판막을 거상.



Fig. 32. 이차수술 완료후의 모습

- 술후 경과 : 수술 및 보철물 완성후 특이한 이상소견을 보이지 않았으며 협측으로 양호한 골증대의 양상을 나타내었다. 치은부위의 반흔도 최소화되어 심미적으로 우수한 보철물이 장착되었고 환자의 만족도도 높았다.

증례 4. (발치후 즉시 임플란트 식립예)
- 김 ○ ○ (45세/여자)
- 주소 : 운동하다가 앞니가 부러졌어요.
- 술전 상태 : 운동중 치아의 탈구 및 전치부 치아의 동요가 보여 고정을 하였으나 방사선촬영결과 치근의 파절이 보임.
- 수술계획 : 치근이 파절된 2개의 치아 및 한개의 잔존치근을 발치하고 심미적으로 양호한 임플란트 보철을 위해 발치와 동시에 임플란트 식립과 협측의 약간의 골이식을 계획함.
- 수술 방법 : 치아고정을 위해 장착하였던 Resin-wire splint를 제거하고 치조골의 손상을 최소로 하기위해 Periotome을 사용하여 치아 및 파절된 치근을 발치하였다.



Fig. 33~34. 임플란트 보철을 시행하였으며 최종보철물의 모습.



Fig. 35. 술전 모습으로 resin-wire splint가 시행되어 있는 상태.



Fig. 36~38. 방사선상 치근파절로 인해 Periotome으로 치조골의 손상없이 발치를 시행.



Fig. 39. 발치와의 빈공간에 부가적인 골이식을 시행함.



Fig. 40. 치유지대주를 연결하고 봉합을 시행한 모습.



Fig. 41. 임플란트 식립후 방사선 사진.



Fig. 42. 최종보철물이 장착된 상태.

심미적인 요소를 위해 절개는 실시하지 않았으며 발치후 구개측으로 발치와보다 폭경이 적은 임플란트를 매식하였다. 발치와와 임플란트 사이 협측으로 공간이 생긴곳에 부가적인 골이식을 시행하였고 치유지대주를 장착한채 봉합을 시행하였다. 5개월 정도의 치유기간후 임플란트 보철을 장착하였다.

- 술후 경과 : 수술후 염증반응없이 치유되었으며 수술부위의 반흔은 생기지 않았고 치조골의 소실도 최소한으로 관찰되었다.

Ⅲ. 총괄 및 고찰

치아가 발거되면 생리적 자극을 받지 않는 치조골은 무위위축, 의치에대한 압박, 노화등에 의해 점차 흡수되어 그 크기가 작아지게 된다. 흡수가 진행되는 형태는 상,하악의 각 부위마다 치밀골의 두께, 근육부착의 유무, 교합력의 방향 등에 따라 달라지게 되며 특히 상악전치부는 구개측보다 협측피질골의 흡수가 심하여 악궁이 좁아져 후방으로 퇴축되어, 골증대술없이 흡수된 상악전치부의 임플란트식립은 골열개 및 골천공 등 많은 문제를 초래한다.

이런 문제를 해결하기 위해 상악전치부의 심미적, 역학적인 관점에서 최상의 조건에 맞게 임플란트를 식립하기 위해 골증대술이 시행되었으며 술식으로는 블록형 자가골 이식술, 골유도재생술, Ridge-split 술식등이 사용되어 왔고 골흡수를 최소한으로 하기 위해 발치 즉시 소수의 골이식을 동반한 임플란트 식립도 사용되었다.

임플란트를 식립부위의 골결손이 수평적으로나 수직적으로 심할 경우 하악골에서의 블록형 자가골을 채취하여 골증대술를 시행할 수 있다. 하악골로부터 얻을 수 있는 블록형태의 자가골은 장골능보다 많은 장점을 갖는다.[4-6)]

그 장점으로는 공여부와 수혜부의 근접성, 전통적인 외과적 접근, 합병증 감소, 비용 감소 등이 있다. 구강내 블록형자가골은 기본적으로 피질골을 이용하고 따라서 원래의 골 밀도를 유지할 수 있고, 채취하기 쉬우며 최소의 흡수를 보인다. 또한 이들 이식편은 수혜부의 골과 예측할 수 있는 방식으로 잘 결합되어 치과외래에서 효율적이고 편리하게 시행될 수 있다.[7)]

위의 블록형 자가골 증례에서도 상악 전치부의 심한 치조골 결손을 회복하기위해 하악 정중부의 피질골을 사용하여 충분한 양의 블록형 자가골을 채취하였으며 장골능보다 합병증이 적고 골밀도를 계속 유지할 수 있는 장점을 가진다.

자가골 이식은 블록형 혹은 입자형으로 사용하며, 피질골 이식, 해면골 이식 및 피질해면골

복합이식으로 분류할 수도 있고 혈행 함유 여부에 따라 유리이식 혹은 혈행 함유골이식으로 분류하여 사용하기도 한다. 골결손 부위가 크지 않고 상악처럼 혈행이 양호한 곳이라면 유리 자가골 이식을 도입할 수 있으며 블록형 및 입자형 복합이식이 임상에서 많이 사용된다. Jensen등[8]은 이번 증례에서처럼 퇴축된 상악골에 하악 블록형 자가골로 골증대술을 사용하여 임플란트를 식립하였으며 Misch등[9]도 상악전치부의 골결손 부위에 하악정중부의 피질골을 이용하여 골증대술을 시행한후 임플란트를 식립하였다.

수혜부에 자극을 주었을 때 국소적 재생과정이 2~10배 정도 더 빠르게 조직이 형성되며 피질골이 해면골보다 더 효과적이다.[10] 전형적인 상악골은 풍부한 혈류를 갖고 있어서 수혜부에 피질골을 박리하는 것은 블록형자가골의 기계적 안정성을 부여하고 수혜부의 피질골에 구멍을 뚫어주는 것은 혈류를 증가시키고 성장인자와 혈소판의 유입을 증가시키기 위한 것이다. 고정을 위해서 블록형자가골 당 2개 이상의 고정용 나사를 이용하여 견고하게 고정하는 것이 이식편의 섬유성결합이나 미세움직임을 방지함으로써 이식편을 고정시키기 위해 필수적이다.

위의 증례에서도 수혜부의 피질골의 박리 및 구멍을 형성하여 블록형 자가골의 기계적 안정성 및 성장인자와 혈소판의 유입을 증가시키도록 유도하였으며, 고정용나사도 2개를 사용하여 블록형자가골의 미세움직임을 예방하고 성공적인 골증대술을 시행하려고 하였다. 이때 사용하는 고정용나사의 크기는 이식되는 골편이 크지 않다면 충분한고정력을 얻을 수 있는 범위내에서 가능한 작은 나사를 사용하여 혈행의 진행을 방해하지 않도록 하는 것이 좋을것으로 사료된다.

상악전치부 골견손부가 크지 않다면 차단막을 이용하여 골증대술을 사용할 수 있다. 차단막으로 골결손부를 피복하고 골면과 막사이에 골을 재생하기 위한 공간을 확보하여 골아세포들을 골결손부에 선택적으로 증식시키는 골유도재생술은 Nyman[11]이 신부착형성의 원리로 처음 발표한 이래 임플란트 식립을 위한 골결손부에 임상적으로 가장 많이 사용하는 술식이 되었다. Lazzara[12]는 발치와에 즉시 임플란트 식립을 시행할 때 차단막을 사용하였으며 Buser[13]는 국소적인 치조제 증대에 대한 공간을 확보하기 위해 자가골 이식편과 고정용나사를 이용하는 방법에 대해 소개하였다. 차단막을 사용하는 골유도재생술은 매식체 주위의 골열개, 천공부의 골재생을 비롯해 국소적인 치조제 증대술, 발치후 즉시 매식 임플란트 수술시에 널리 이용되고 있다. 상악전치부와 같이 협측 치조골이 발치후 급속히 흡수되어 심하게 함몰된 경우에 골유도재생술을 사용하여 예후성이 향상되고 치조제 형태를 미리 개선하여 적절한 위치와 깊이, 방향으로 임플란트를 식립할 수 있게 되었다. 위의 증례에서도 발치와가 존재하는 경우 임플란트를 식립할 때 골유도재생술을 병행함으로써 골재생에 대한 예후성이 향상되고 발치와의 치유과정중에 상실된 높이를 보존할 수 있었으며 협측으로 골결손부를 회복하여 임플란트 주위에 충분한 골의 두께를 형성할 수 있었다.

퇴축된 상악전치부에 임플란트 식립을 위한 골증대술에 사용할 수 있는 Ridge-split술식은 10mm 이상의 충분한 치조골의 길이는 존재하지만 4mm정도의 불충분한 치조골의 폭이 존재할 때 사용될 수 있다. 이 술식의 이론적 배경은 골과 골막에 둘러싸인 공간을 형성하고 임플란트와 골이식 물질이 이식되면 신생골이 형성될 것이라는 기대와 함께 임플란트를 유지하기 위한 기반을 제공하는데 있다. Ridge-split술식의 장점은 한번의 수술로 치조골의 폭을 증가시키고 동시에 임플란트도 심을 수 있으며 치료기간이 단축되고 일반 치과 외래에서 치료가 가능하다는 것이다. Brushi와 Scipioni등[14]은 치조골을 쪼개어 협측판을 불완전하게 골절시켜 골증대술을 보고하여 이 술식을 처음 소개하였으며 Simion등[15]은 퇴축된 치조골을 대상으로 Ridge-split술식 및 차단막을 사용하는 골유도재생술을 같이 사용하는 술식을 보고하면서 상악전치부는 3~4mm정도 폭경이 증가하였고 하악에서는 1~1.5mm정도 증가된 골폭을 얻었다고 보고하였다. 상악치조제의 탄성이 하악골보다는 우수하고 협측골의 골절이 일어날 가능성이 적어 Ridge-split술식은 상악 전

치부의 골증대술에 주로 사용한다. 위의 증례에서도 상악전치부의 4mm정도의 폭을 가진 치조제의 골증대술에서 Ridge-split술식을 사용하였으며 3~4mm정도의 폭을 확장한뒤 임플란트를 식립할 수 있었다. 마치 좁은 치조제의 폭경을 넓혀 발치와 같은 형태로 폭을 벌려 임플란트를 식립하기 때문에 양측 골판사이의 골생성이 양호하며 오랜기간 골흡수에 있어서도 유리할 것으로 사료된다.

위의 증례에서 마지막으로 사용된 발치 후 즉시 임플란트 식립은 임플란트 치료기간을 줄일 수 있고 건강한 치주조직을 유지하여 심미적인 임플란트치료가 가능한 장점이 있다. 건전한 발치와에 임플란트 식립술이 발표된 이래 Lazzara 등[12]은 발치와에 즉시 임플란트 식립후 차단막을 사용하여 좀더 예후성있는 임플란트 식립술을 보고하였고 Grunder등[16]은 보다 심미적인 임플란트 치료를 위해 발치후 임플란트 식립을 시행하여 5년 연구결과 상악에서 92.4%, 하악에서 94.7%의 높은 성공률을 보고하였다. Schwartz-Arad등[17]도 발치후 즉시 임플란트 식립에 대해 문헌을 고찰하여 보고하였다. 발치후 즉시 임플란트 식립은 임플란트의 이상적 방향과 발치와의 골보존, 최상의 심미적 치유가 장점으로 부각되고 있으나 발치와에 식립된 임플란트의 감염의 가능성과 발치와 골벽의 흡수등과 같은 문제점을 가지고 있다. 위의 문제점을 해결하기 위해 가능한 치주염이 없는 건전한 발치와에서 발치후 즉시 임플란트 식립과 얇은 협측골이 존재한다면 임플란트와 협측골벽사이의 공간이 1~2mm 이하로 좁더라도 부가적인 골이식 필요할 것으로 사료된다. 위의 증례에서도 사고로 인해 치근의 파절로 발치를 시행하여 신선발치와에서 즉시 임플란트 식립을 시행하였으며 얇은 협측골판이 존재하여 골흡수를 예방하고 임플란트의 골열개등의 노출을 막기위해 임플란트와 골와벽 사이의 공간에 골이식술을 시행하였다.

Ⅳ. 결 론

상악전치부의 치조골 결손을 수복하기위한 술식으로 블록형자가골 이식술, 차단막을 사용하는 골유도재생술, Ridge-split술식, 발치후 즉시 임플란트 식립후 임플란트와 발치와벽사이의 공간에 부가적인 골이식술등이 사용될 수 있다.

골결손부가 심할경우에는 블록형 이식술 후 지연임플란트 식립술을 사용하고 임플란트 식립이 가능하나 골열개등이 발생하였을 때는 차단막을 이용한 골유도재생술을 사용할 수 있으며 오랜기간 골흡수등에 유리한 Ridge-split술식도 골의 탄성력이 좋은 상악전치부에서 좋은 결과를 보인다. 상악전치부처럼 협측골판이 얇을 경우 발치 후 즉시 임플란트 식립시 임플란트와 발치와벽 사이의 공간에 부가적인 골이식술을 병행하여 보다 심미적인 임플란트 치료를 시행할 수 있다.

참 고 문 헌

1. Cawood JI, Howell RA. A classification of the edentulous jaws. Int J Oral Maxillofac Surg. 1988 Aug;17(4):232-6.
2. Burchardt H. Biology of bone transplantation. Orthop Clin North Am 1987; 18:187-195.
3. Dahlin C, Sennerby L, Lekholm U et al. Generation of new bone around titanium implants using a membrane technique: an experimental study in rabbits. Int J Oral Maxillofac Implants. 1989 Spring; 4(1):19-25.
4. Jensen J, Sindet-Pedersen S. Autogenous mandibular bone grafts and osseointegrated implants for reconstruction of the severely atrophied maxilla: a preliminary report. J Oral Maxillofac Surg 1991;49: 1277-1287.
5. Misch CM, Misch CE, Resnik R, Ismail YH. Reconstruction of maxillary alveolar defects with mandibular symphysis grafts for dental implants: a preliminary procedural report. Int J Oral Maxillofac Implants 1992;7:360_366.
6. Sindet-Pedersen S, Enemark H. Reconstruction of alveolar clefts with mandibular or iliac crest bone grafts: a comparative. J Oral Maxillofac Surg 1990;48:554-558.
7. Pikos MA. Block autografts for localized ridge augmentation: Part I. The posterior maxilla. Implant

Dent 1999;8:279-284.
8. Jensen J, Sindet-Pedersen S. Autogenous mandibular bone grafts and osseointegrated implants for reconstruction of the severely atrophied maxilla: a preliminary report. J Oral Maxillofac Surg. 1991 Dec;49(12):1277-87.
9. Misch CM, Misch CE, Resnik RR, Ismail YH. Reconstruction of maxillary alveolar defects with mandibular symphysis grafts for dental implants: a preliminary procedural report. Int J Oral Maxillofac Implants. 1992 Fall;7(3):360-6.
10. Frost H. The biology of fracture healing: an overview for clinicians, Part II. Clin Orthop 1989;248:294-309.
11. Nyman S, Lindhe J, Karring T et al. The generative potential of the periodontal ligament: an experimental study in the monkey. J Clin Periodontol 9(3): 257-265, 1982.
12. Lazzara R: Immediate implant placement into extraction sites: Surgical and restorative advantages. Int J Periodont Rest Dent 9(5): 333-344, 1989.
13. Buser D, Dula K, Belser UC, Hirt H-P, Berthold H: Localized ridge augmentation using guided bone regeneration. I. Surgical procedure in the maxilla. Int J Periodont Rest Dent 13(1): 29-45, 1993.
14. Brushi GB, Scipioni A. Alveolar augmentation: New applications for implants. Implants in oral and ENT surgery. 1990:35.
15. Simion M, Baldoni M, Zaffe D. Jawbone enlargement using immediate implant placement associated with a split-crest technique and Guided Tissue Regeneration.
16. Polizzi G, Grunder U, Goene R et al: Immediate and delayed implant placement into extraction sockets: a 5-yeary report, Clin Implant Dent Relat Res 2000;2:98.
17. Schwartz-Arad D, Chaushu G. : The ways and wherefores of immediate placement of implants into fresh extraction sites: A literature review. J Periodontaol 1997;68:915.

Correspondence to : Dr. Young-Deok Chee
Department of Oral & Maxillofacial Surgery, College of Dentistry Wonkwang University, 1142, Sanbon-Dong, Gunpo city, Gyeonggi-Do, 435-040, Korea. Fax:82-31-390-2777
e-mail : omschee@wonkwang.ac.kr

- ABSTRACT -

Atrophic Maxillary Implant Placement with Available Bong Agumentation : Case Report

Young-Deok Chee, I-Su Jo

Department of Oral & Maxillofacial Surgery, School of Dentistry, Wonkwang University

The advent of osseointegration and advances in biomaterials and techniques have contributed to increased application of dental implants in the restoration of maxillary partial edentulous patients. Often, in these patients, soft and hard tissue defects result from a variety of causes, such as infection, trauma, and tooth loss. These create an anatomically less favorable foundation for ideal implant placement.

Reconstruction of the atrophic maxillary alveolar bone through a variety of regenerative surgical procedures has become predictable; it may be necessary prior to implant placement or simultaneously at the time of implant surgery to provide a restoration with a good long-term prognosis. Regenerative procedures are used for horizontal and vertical ridge augmentation.

Many different techniques exist for effective bone augmentation. The approach is largely dependent on the extent of the defect and specific procedures to be performed for the implant reconstruction. It is most appropriate to use an evidenced-based approach when a treatment plan is being developed for bone augmentation cases.

The cases presented in this article clinically demonstrate the efficacy of using a autogenous block graft, guided bone regeneration, ridge split, immediated implant placement technique on the atrophic maxillary area.

Key words : Bone agumentation, Block bone, Guided bone regeneration, Implant, Ridge split