교근부 보툴리눔 A형 독소(Botulinum Toxin Type A) 주사가 쥐의 턱뼈 성장에 미치는 영향

[1]연세대학교 치과대학 구강내과학교실, [2]성균관대학교 의과대학 삼성서울병원 소아치과

윤승현[1]·김지연[2]·김성택[1]

Ⅰ. 서 론

보툴리눔 A형 독소(Botulinum Toxin Type A;이하 BTX-A)는 세균 *Clostridium botulinum*이 생산하는 신경마비 독소로 보툴리누스 식중독의 원인이 되는 물질이다.[1] BTX-A는 콜린성 운동 신경 말단(cholinergic motor end-plate)에 특이적으로 결합하여 효과를 나타내는데, 이 과정의 운동신경세포 내 작용기전은 아직 명확하지 않지만, 신경연접 전부위(presynaptic)에서 아세틸콜린(acetylcholine)의 분비를 막아 근신경 전달을 차단하는 것으로 알려져 있다. 이 독소를 아주 묽게 희석하여 가로무늬근(striated muscles)에 주사하면, 주사부위에서 재생 가능하고 일시적이며 부분적인 탈신경(denervation) 현상을 나타낸다.[2] 1949년 Burgen 등이 이 독소의 작용기전을 발견한 이후에[1] Scott이 처음으로 사시(strabismus) 치료에 사용하면서, BTX-A는 국소적인 근육 과활성으로 인한 질환의 치료에 효과적이라는 것이 알려지기 시작하였다. 안검경련(blepharospasm), 구강 악안면부 이상근긴장(oromandibular dystonia), 경부 이상근긴장(cervical dystonia) 또는 사경(torticollis), 후두부 근긴장성 근육긴장이상(laryngeal dystonia), 서경(書痙)(Writer's cramp), 이완불능증(achalasia), 뇌성마비(cerebral palsy), 그리고 근막통증(myofascial pain) 등의 치료에 BTX-A가 사용되어 왔으며,[1-3] 최근에는 미용 목적으로 미간(glabella), 이마(forehead), 눈가의 피부(lateral canthal skin) 그리고 목(neck)의 주름 치료에도 사용되고 있다.[4-6] 또한 긴장성 두통, 편두통의 완화[5] 및 다한증(hyperhidrosis)의 치료에도 사용되고 있다[1].

BTX-A는 국소적인 근육 과활성 치료뿐만 아니라 교근 비대의 치료에도 사용된다. 비대된 교근에 BTX-A를 주사하면, 교근 부피를 일시적으로 감소시키므로 근육 과활성으로 인한 악습관 개선과 더불어 미용적인 개선을 얻을 수 있다고 보고되었다.[7,8] 또한 레트 증후군(Rett syndrome), 정신지체(mental retardation), 무산소 뇌병증(anoxic encephalopathy), 소뇌 출혈(cerebellar hemorrhage)과 같은 신경학적 장애와 연관된 심한 이갈이를 하는 환자의 교근과 측두근에 주사한 보고도 있다. 이처럼 신경계 이상과 관련된 이갈이는 BTX-A 주사가 최선의 치료이긴 하지만, 성장기 환자의 경우 성장 중인 교근에 작용할 BTX-A의 효과를 반드시 고려해야한다. 교근은 아래턱뼈 폐구 근육으로, 아래턱뼈 성장과 밀접한 관련이 있기 때문이다.

한편, 턱뼈가 제대로 성장, 발육하고 유지되기 위해서는 근육이 정상적으로 기능해야 한다는 사실은 이미 오래 전부터 알려져 있다.[9,10] Moss와 Salentijn이 주장한 기능성 기질설(functional matrix theory)이 대표적인 것으로, 근육이 골막의 기능성 기질(periosteal functional matrices)로서 작용하며, 특정 안면골의 성장 및 위치를 지배한다는 것이다.[9,11] 이러한 맥락에서 두개 안면부 성장에 대한 저작근의 영향력에 관한 광범위한 연구가 진행 되었으며, 저작근과 안면근, 각 근육 그

룹간의 부조화가 아래턱뼈를 포함한 두 개안면부에 큰 영향을 미친다는 여러 연구 결과들이 보고되었다[12,13]. Burdi 등은 태아에서 아래턱과 교근 복합체의 태아기의 성장 양상을 연구하여 턱뼈가지 (mandibular ramus)의 성장은 아래턱 자체 성장보다는 교근의 변화에 보다 밀접하게 연관되어있다고 주장하였다. Kreiborg 등은 교근과 얼굴표정근의 비활성, 그리고 각 근육 그룹간의 부조화가 얼굴머리뼈의 형태형성 및 교합발달에 크게 영향을 준다고 했다. 갓 태어난 쥐 연구를 통해, Nakata는 치아얼굴복합체의 생리적 작용이 근육 발달과 연관이 있다는 것을 밝혔으며, Takada 등은 교근의 기하학적 주행 방향이 치아뼈대계통의 발달과 유지에 기여한다고 하였다. Sato 등은 임신 말기 사람 태아를 조사한 결과 아래턱이 형성되는 동안 근육의 발달이 뼈의 석회화와 연관이 있을 것이라고 했으며, Kiliaridis는 아래턱올림근이 얼굴의 수직적, 횡적 크기에 영향을 준다고 주장했다. 이와 같은 많은 선학들의 연구 결과로 미루어 볼 때, 성장기 교근에 BTX-A를 주사하여 근육을 위축, 마비시키면 아래턱뼈와 과두연골의 성장에 영향을 줄 것이라고 가정할 수 있다.

이 연구의 목적은 성장 중인 쥐의 교근에 주사된 BTX-A의 효과를 규명하는 것이다. 이를 위해, 대조군과 BTX-A를 주사한 실험군에서 아래턱뼈의 성장 변화 수치를 평가하고 실제 아래턱뼈 과두를 조직학적으로 관찰하여 턱뼈 성장에 미치는 BTX-A의 영향을 연구하고자 하였다.

Ⅱ. 재료 및 방법

1. 연구대상

80마리의 생후 4주된 수컷 Sprague-Dawley 쥐들을 각각 20마리씩 무작위로 네 군으로 나누었다. 각 쥐들의 몸무게를 측정하였다. 한 군(그룹4)의 쥐들은 아래턱뼈 측정치의 기준 척도를 제공하기 위해 연구를 시작하면서 희생되었다. 남은 세 군은 대조군(그룹1), 식염수 주사군(그룹2), BTX-A 주사군(그룹3)으로 각각 설정되었다.

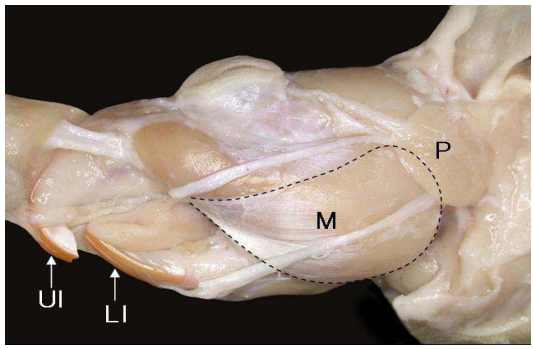

Fig. 1. Superficial portion of the masseter muscle in the rat.
M, Superficial portion of the masseter muscle; P, Parotid gland;
LI, Lower insiors; UI, Upper insiors

그룹 1 : 대조군 (N=20)
그룹 2 : 식염수 주사군 (N=20)
그룹 3 : BTX-A 주사군 (N=20)
그룹 4 : 기준척도를 위한 대조군 (N=20)

2. 연구방법

그룹 2와 3에서 쥐의 교근에 각각 생리식염수와 BTX-A를 주사했다. 이 실험에서 사용된 BTX-A는 BTXA®(Lanzhou Institute of Biological Products, China)로서 100 unit(U)의 동결 건조된 가루로 제공되는데 BTXA® 1병(100 U)을 2ml의 식염수와 혼합하여 50 U/ml 농도로 만들었다.

BTXA® 희석용액 0.05ml(2.5 U)를 양측(좌, 우) 교근 천부에 각기 주사하였다. 즉, 1마리당 총 주사용량은 5U이었다. 비록 쥐의 천부 교근은 크고 쉽게 구별되지만, 근육이 이완된 상태에서 주사해야 하므로 주사 전에 이 근육을 조심스럽게 촉진했다(Fig. 1). 주사 부위는 교근 천부의 최대 풍융부였으며(Fig. 2), 1.0ml 주사기와 26 gauge 주사 바늘을 사용하여 주사했다. BTX-A가 표층부에 주사되는 것을 피하고 근육의 중심부에 주사되도록 주사 깊이는 약 2~3mm 이상이 되도록 하였다.

식염수를 주사한 그룹에는, 방부제 처리되지



Fig. 2. Injection of BTX-A into the masseter muscle.

않은 멸균된 0.9% 생리식염수를 사용했다. 주사 방법과 용량은 BTX-A 주사 그룹과 동일하게 하였다(한쪽 당 0.05ml).

모든 동물을 상자에서 4주간 키웠는데 온도는 22℃로 유지하였고, 인공적으로 밤, 낮의 변화를 유지하면서 표준화된 쥐 먹이와 물을 먹였다. 실험 마지막 2주 동안에는 BTX-A 주사 그룹의 쥐에게는 저작기능이 감소되었을 것을 감안하여 표준 먹이와 함께 분쇄한 먹이를 주었다. 모든 쥐는 매주 몸무게를 측정하였고 4주간의 실험 뒤에 희생되었다.

3. 아래턱뼈 측정치

각 그룹의 쥐를 과량의 에테르로 희생하고, 기준 척도 측정을 위해 실험 시작 시 희생된 15마리 쥐의 아래턱뼈를 깨끗이 분리하여 반으로 쪼갰다.

건조된 아래턱뼈의 사진은 Coolpix 995(Nikon, Japan)을 사용해 찍었다. 이때 바닥으로부터 가까운 거리(24cm)에 고정하여 찍었으며, 사진을 찍기 전에 표본 옆에 자를 놓았다. 반악 표본의 협측이 위로 오도록 하였다. 아래턱뼈의 길이는 디지털 카메라로 촬영한 컴퓨터상에서 측정했다. 이번 연구에서 아래턱뼈길이 측정 방법은 Dr. Asano의 이전 연구방법(1986)에 따랐다. 아래턱뼈의 지표와 측정법은 그림 3에 설명하였다.

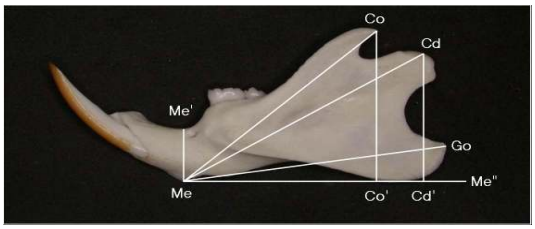

Fig. 3. Landmarks and measurements of the mandible used in this study.
Me, most inferior point of mental protuberance;
Me', most inferior point of anterior alveolar bone;
Me'-Me", tangent to the bottom of angular process through Me;
Go, most posterior tip of the angular process;
Cd, the central point of the condyle;
Cd', crossing point on Me- Me" perpendicular to Me- Me" from Cd;
Co, tip of coronoid process;
Co', crossing point on Me- Me" perpendicular to Me- Me" from Co;
Me-Go, mandibular body length; Me-Cd, condylar length;
Me-Co, coronoid process length; Me-Me', anterior region height;
Co-Co', coronoid process height; Cd-Cd', condylar height

4. 조직학적 연구

각 실험군 중 5마리의 쥐를 선택하여 4%의 paraformaldehyde 용액의 관류를 통하여 고정하였다. 쥐의 머리를 절단하여 박피한뒤, 4℃에서 인산염완충식염수(phosphate buffer saline, PBS)에 포함된 4% PFA로 고정을 시행하였다. 아래턱뼈 과두 부위를 절제한 후, 4℃에서 10%의 ethylenediaminetetraacetic acid(EDTA)를 이용하여 4주간 탈회시켰다. 표본은 파라핀에 매식하여 7㎛ 두께로 시상절단을 시행하였으며, 절편은 hematoxylin & eosin(H-E)을 이용하여 염색하였다.

Table 1. Mean body weight (g) of the three groups of the experimental set 1, measured weekly during the experimental period.

	week 4	week 5	week 6	week 7	week 8
Group 1	124.05 (±6.03)	166.62 (±7.08)	240.11 (±9.49)	277.51 (±11.37)	318.17 (±13.21)
Group 2	124.75 (±4.76)	165.45 (±7.92)	237.23 (±7.54)	276.06 (±10.36)	313.08 (±13.65)
Group 3	124.70 (±3.78)	151.91 (±13.00)*	222.68 (±13.58)*	263.79 (±13.10)*	299.40 (±16.83)*

Values are means (± SD). Number of animals in each group is 20.
Group 1 ; Control group
Group 2 ; Saline injection group
Group 3 ; BTX-A injection group
* Mean is significantly different from those of group 1 and group 2 ($P < 0.05$).

Table 2. Mandibular measurements and the values of Shapiro-Wilk's W statistics of baseline control group(4 weeks of age)

Measurements	Mean (±SD) ; ㎜	*W*
Mandibular body length	15.83 (±0.26)	0.97
Condylar length	17.08 (±0.27)	0.97
Coronoid process length	15.56 (±0.35)	0.98
Anterior region height	3.70 (±0.10)	0.95
Coronoid process height	9.78 (±0.22)	0.97
Condylar height	7.90 (±0.20)	0.95

W; Shapiro-Wilk's *W* statistic, N=39
All parameters are distributed normally ($P > 0.05$).

5. 통계적 분석

이번 연구에서 데이터(체중, 아래턱뼈 측정치)의 분포는 샘플이 정규분포라는 가정 하에 비대칭도(skewness), 첨도(kurtosis), 모수 *t* test로 분석하였다. 세 그룹(그룹 1,2,3)의 체중과 아래턱뼈 측정치는 매주 비교하였다. 분산의 One-way analysis과 Duncan's multiple range test를 사용하였다.

Ⅲ. 결 과

1. 체중

세 그룹의 체중 평균과 표준편차를 Table 1에 정리하였다. 4주에서는 세 그룹간에 통계적으로 유의한 차이가 없었지만, 5주에서 8주까지는 유의한 차이가 있었다($P<0.05$). Duncan's multiple range test에서는 BTX-A를 주사한 그룹의 체중이 식염수를 주사한 그룹보다 유의하게 적게 나가는 것으로 나타났다($P<0.05$).

2. 아래턱뼈 측정치

기준척도를 위한 대조군(그룹 4)의 아래턱뼈 측정치와 그들의 정규성 검증(normality test) 실험 결과가 Table 2에 나타나 있다. 모든 모수는 정규분포를 이루고 있다 ($P > 0.05$).

아래턱뼈 측정치(그룹 1, 2, 3)가 Table 3에 나타나 있다. 6가지 측정 모두에서, BTX-A 주사군은 대조군과 식염수 주사군에 비해 더 작은 수치를 보인다. 대조군과 식염수 주사군의 측정치 차이는, 통계적으로 유의하지만 작은 수치를 보이는 과두 길이를 제외하고는 통계적으로 유의하지 않다 ($P<0.05$). 대조군에서 과두길이가 가장 길고, 식염수 주사군이 중간의 길이를 보였고, BTX-A 주사군에서 가장 짧았다.

Table 3. Mandibular measurements of the three groups of the experimental set 1 (8 weeks of age)

Measurements (㎜)	Group 1	Group 2	Group 3
Mandibular body length	20.64 (± 0.32)	20.47 (± 0.32)	20.09 (± 0.46)*
Condylar length	21.88 (± 0.24)**	21.71 (± 0.24)**	21.60 (± 0.39)**
Coronoid process length	20.12 (± 0.35)	20.00 (± 0.30)	19.75 (± 0.36)*
Anterior region height	4.82(± 0.13)	4.81 (± 0.12)	4.65 (± 0.12)*
Coronoid process height	13.37 (± 0.21)	13.33 (± 0.24)	12.83 (± 0.32)*
Condylar height	11.16 (± 0.27)	11.17 (± 0.26)	10.26 (± 0.37)*

Values are means(± SD). Number of animals in each group is 20.
Group 1 ; Control group
Group 2 ; Saline injection group
Group 3 ; BTX-A injection group
* Mean is different from control and saline injection groups($P < 0.05$).
** Mean is different between each groups($P < 0.05$).

3. 아래턱뼈 과두의 조직학적 관찰 결과

각 실험군의 아래턱뼈 과두 연골의 시상절단면 관찰 소견은 Fig. 4와 같다. 모든 실험군에서 아래턱뼈 과두 연골은 섬유성피복층(fibrous covering zone), 예비층(reserve zone), 증식층(proliferation zone), 과증식층(hypertrophic zone)의 4가지 주요 층으로 명확히 구분되었다. 관찰 결과, BTX-A 주사군(C)의 아래턱뼈 과두 연골은 대조군(A) 및 식염수 주사군(B)과 비교하여 유의할만한 차이를 나타냈다. 섬유성피복층 및 예비층은 각 실험군 간에 유의할 만한 차이를 보이지 않았으나, BTX-A 주사군의 증식층과 과증식층은 대조군 및 식염수 주사군에 비하여 현저히 얇아진 소견을 보였다.

fⅣ. 고 찰

국소적 혹은 전신적 요인들은 아래턱뼈과두의 성장과 장골의 뼈끝 연골(epiphyseal cartilage)의 성장에 중요한 영향을 미친다. 하지만 물리적 영향에 대한 이들 두 연골의 반응에는 중대한 차이가 있는데, 아래턱뼈과두의 연골부위는 뼈끝 연골에 비해 물리적 영향에 대해서 더 민감하게 반

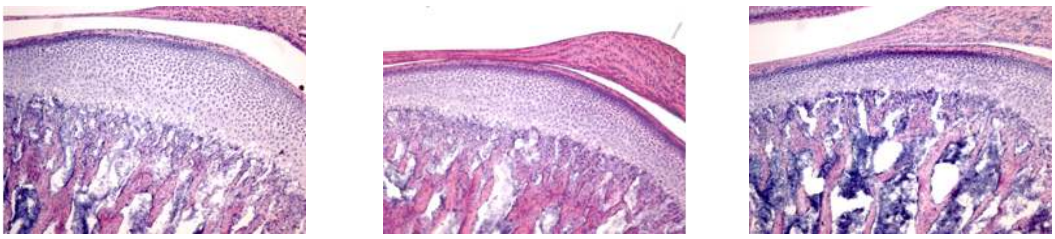

A B C

Fig. 4. Sagittal sections of the superior part of the condyle in each group, stained with hematoxylin & eosin. A, Control group; B, Saline injection group; C, BTX-A injection group (Original magnification x 100)

응한다. 따라서 성장 시 기계적인 영향을 받게 되는 경우, 아래턱뼈의 성장에 어떤 영향을 미칠 것으로 생각되어져 왔다..[14-16]

저작근을 절제한 동물의 경우 아래턱뼈의 성장, 특히 과두와 아래턱뼈 부분의 성장에 변화가 있는 것으로 나타났다. 교근을 절제한 쥐에서 근육이 부착되는 부위와 관련된 아래턱뼈의 용적은 크게 감소하였으며, 과두의 형태가 원뿔 모양을 나타내며, 과두연골의 두께는 더 얇은 것으로 나타났다.[10,20-22] 이러한 여러 연구결과들은 교근을 포함한 저작근의 작용 변화에 의한 국소적 환경변화가 아래턱뼈의 성장에 영향을 미친다는 의미로 해석할 수 있을 것이다.

BTX-A는 콜린성 운동신경 말단에서의 아세틸콜린의 세포외유출(exocytosis)를 차단하는 역할을 하는 것으로 추정된다.[17] 이러한 작용을 통하여, BTX-A를 근육에 주사한 경우 주입된 근육의 탈신경 위축(denervation atrophy)이 발생하게 되며, 근섬유의 크기 감소 및 근쇠약(muscle weakness)이 나타난다.[18] 이러한 현상은 근 주사 후 2~20일 이내에서 시작되며, 새로운 신경말단 축삭(nerve terminal axon)이 발생하여 근신경전달(neuromuscular transmission)이 회복되는 시점인 2~4개월 후까지 지속된다.[19]

본 연구는 성장 중인 쥐의 교근에 BTX-A를 주사하여 인위적으로 교근을 위축시킨 경우에 턱뼈의 성장 변화를 평가하는 것이었다. BTX-A의 용량-안전성에 관한 이전 연구를 바탕으로, 가시적인 효과가 관찰되면서 치명적인 부작용은 없도록 하기 위해 2.5U의 용량을 실험에 사용하였다. 또한, 과두 연골의 성장에 작용하는 다양한 생화학적 체액/호르몬의 효과에 대한 정확한 평가를 위하여, 쥐의 과두 연골의 발육 단계를 고려하였다. 이전의 연구들에 의하면, 쥐의 과두연골은 21일 정도의 유아기에서 일시적으로 퇴화성 특징을 나타낸다고 보고되고 있으며, 이 시기는 쥐의 과두 돌기에 있어서 생후 발육의 주요 시작점으로 여겨지고 있다. 이를 고려하여, 본 연구에서는 유아기가 끝난 직후인 생후 4주째의 쥐를 실험에 사용하였다. 아래턱뼈의 부피 및 지표를 측정하기 위해 건조된 아래턱뼈를 사용하였으며, 기준이 되는 대조군(그룹 4)의 아래턱뼈 지표 측정치는 통계적으로 정규분포를 이루고 있는 것으로 나타났다(Table 2). 그러므로 실험을 시작할 때 모든 그룹의 아래턱뼈 계측은 동등한 것으로 가정하였다.

실험 결과, BTX-A를 주사한 그룹은 식염수를 주사하거나 아무것도 주사하지 않은 그룹에 비해 아래턱뼈체의 길이, 과두의 길이, 근돌기의 길이, 앞부분의 높이, 근돌기의 높이, 과두의 높이가 대조군과 식염수 주사군에 비해 작게 나타났다.($P<0.05$) 한편 식염수 주사군은 대조군에 비해 과두의 길이는 작게 나타났으나, 다른 모수들은 두 군 간에 통계적으로 유의성 있는 차이를 나타내지 않았다($P<0.05$). 또한, BTX-A를 주사한 쥐들이 식염수를 주사하거나 아무것도 주사하지 않은 쥐들에 비해 체중이 적은 것으로 나타났다. 이러한 체중의 차이가 BTX-A의 작용에 의한 식이섭취 변화에 의한 것인지, 또는 중추적인 식욕억제작용 등의 다른 원인에 의한 것인지는 본 연구에서는 정확히 알 수 없었다.

결과적으로 쥐의 교근에 주사된 BTX-A는 쥐의 교근의 위축을 일으키며, 아래턱뼈 성장과 관련된 국소적 환경변화를 통하여 아래턱뼈 성장에 영향을 주는 것으로 추정된다. 향후 본 실험과 다른 쥐의 발육단계를 실험 대상으로 선정하거나 개, 원숭이 등 다른 동물을 선정하여 실험기간, 주사 부위 등에 변화를 준 다양한 연구들이 이루어져야 BTX-A 주사가 턱뼈 성장에 미치는 영향을 제대로 평가할 수 있을 것이다.

Ⅴ. 결 론

성장 중인 쥐의 교근에 주사한 BTX-A의 효과를 검증하기 위해 대조군, 식염수 주사군, BTX-A 주사군으로 나누어 아래턱뼈의 길이와 높이 등을 측정한 결과, BTX-A 주사군이 다른 군에 비해 턱뼈가 수직 및 수평 성장에 있어 열성장(undergrowth) 양상을 보였다.

조직학적 소견 또한, BTX-A 주사군의 아래턱뼈 과두의 증식층 및 과증식층의 두께가 대조군과 식염수 주사군에 비해 현저히 감소된 것으로

나타났다. 따라서 교근부 BTX-A 주사가 아래턱뼈 과두의 세포증식 및 성장에 억제작용을 일으키는 것으로 관찰되었다.

참 고 문 헌

1. Jankovic J, Brin MF. Botulinum toxin ; Historical perspective and potential new medications. Muscle & Nerve 1997;20(Issue S6):S129-S145.
2. Borodic GE, Pearce LB. New concepts in botulinum toxin therapy. Drug Safety 1994;11(3):145-152.
3. Scott AB, Magoon EH, McNeer KW, Stager DR. Botulinum treatment of strabismus in children. Tr Am Ophth Soc 1989;87:174-180.
4. Carruthers A, Carruthers J. Clinical indications and injection technique for the cosmetic use of botulinum A Exotoxin. Dermatol Surg 1998;24:1189-1194.
5. Carruthers A, Carruthers J. Botulinum toxin type A: history and current cosmetic use in the upper face. Semin Cutan Med Surg 2001;20:71-84.
6. Niamtu J. Aesthetic uses of botulinum toxin A. J Oral Maxillofac Surg 1999;57:1228-1233.
7. Von Lindern JJ, Niederhagen B, Appel T, Berge S, Reich RH. Type A botulinum toxin for the treatment of hypertrophy of the masseter and temporal muscles: an alternative treatment. Plast Reconstr Surg 2001;107:327-332.
8. To EW, Ahuja AT, Ho WS, King WWK, Wong WK, Pang PCW, Hui ACF. A prospective study of the effect of botulinum toxin A on masseteric muscle hypertrophy with ultrasonographic and electromyographic measurement. British Journal of Plastic Surgery 2001;54:197-200.
9. Nakata S. Relationship between the development and growth of cranial bones and masticatory muscles in postnatal mice. J Dent Res 1981;60(8):1440-1450.
10. Hinton RJ. Jaw protruder muscles and condylar cartilage growth in the rat. Am J Orthod Dentofac Orthop 1991;100:436-442.
11. Moss ML, Rankow RM. The role of the functional matrix in mandibular growth. Angle Orthod 1968; 38:95-103.
12. Takada K, Lowe AA, Freund VK. Canonical correlations between masticatory muscle orientation and dentoskeletal morphology in children. Am J Orthod 1984;86:331-341.
13. Kiliaridis S. Masticatory muscle influence on craniofacial growth. Acta Odontol Scand 1995;53: 196-202.
14. Bouvier M, Hylander WL. The effect of dietary consistency on gross and histologic morphology in the craniofacial region of young rats. Am J Anat 1984;170:117-126.
15. Copray JCVM, Jansen HWB, Duterloo HS. Effects of compressive forces on proliferation and matrix synthesis in mandibular condylar cartilage of the rat in vitro. Archs Oral Biol 1985;30(4):299-304.
16. Kantomaa T, Tuominen M, Pirttiniemi P, Ronning O. Weaning and the histology of the mandibular condyle in the rat. Acta Anat 1992;144:311-315.
17. Glenn T. Clark, A. Stiles, Larry Z. Lockerman, Sheldon G. Gross. A Critical REview of the Use of Botulinum Toxin in Orofacial Pain Disorders. Dent Clin N Am 2007;51;245-261.
18. J H Kim, J H Shin, S T Kim, C Y Kim. Effects of two differnet units of botulinum toxin type A evaluated by computed tomography and electromyographic measurements of human masseter muscle. Plastic and Reconstructive Surgery 2007;119: 711-717.
19. A.P. Moore, G. D. Wood. The medical management of masseteric hypertrophy with botulinum toxin type A. British Journal of Oral and Maxillofacial surgery 1994;32:26-28.
20. Monje F, Delgado E, Navarro MJ, Miralles C, del Hoyo JRA. Changes in the temporomandibular joint caused by the vertical facial pattern. Study on an experimental model. Journal of Cranio-Maxillo-Facial Surgery 1994;22:361-370.
21. Ghafari J, Heeley JD. Condylar adaptation to muscle alteration in the rat. Angle Orthod 1982;52:26-37.
22. Navarro M, Delgado E, Monje F. Changes in mandibular rotation after muscular resection. Experimental study in rats. Am J Orthod Dentofac Orthop 1995;108:367-379.

Correspondence to : Dr. Seong Taek Kim, Assistant Professor, Department of Oral Medicine, College of Dentistry, Yonsei University, 134 Shinchon-dong, Seodaemun-gu, Seoul, Korea, E-mail: k8756050@hanmail.net
Tel: 82-2-2228-8881, Fax: 82-2-393-5673

- ABSTRACT -

Effects of Botulinum Toxin Type A Injection into Masseter Muscle on the Jaw Growth in Rats

Seung-Hyun Yoon[1], DDS, Ji-Yeon Kim[2], DDS, MSD, PhD, Seong-Taek Kim[1], DDS, MSD

[1]Department of Oral Medicine, College of Dentistry, Yonsei University
[2]Department of Pediatric Dentistry, School of Medicine, Sungkyunkwan University

Botulinum toxin type A (BTX-A) has a local effect at the neuromuscular junction by blocking acetylcholine release and thus causing paralysis and atrophy of the affected muscles. In dentistry, Botulinum toxin type A(BTX-A) is used for the treatment of masseteric hypertrophy, temporomandibular disorder, and severe bruxism related neurologic disorder.

We hypothesized that the muscle atrophy after BTX-A injection into masseter muscle in growing rats, could affect the jaw growth. The purpose of this study was to determine the effects of the BTX-A injected into the masseter muscle on the jaw growth in rats.

Rats were divided into four groups(group 1; control group, group 2; saline injection group, group 3; BTX-A injection group, group 4; baseline control group). Group 4 was sacrificed at the beginning of the experiment to provide baseline values of jaw measurements. The weight, length and width of jaw in those groups were measured every weeks.

This study reported that the mandibular body length, condylar length, coronoid process length, anterior region height, coronoid process height and condylar height of the jaw in BTX-A injection group were shorter than those of the control and saline injection groups($P<0.05$). In conclusion, BTX-A injected into the masseter muscle may affect the undergrowth of the jaw in rats.

Key words : botulinum toxin type A(BTX-A), jaw growth