혈소판 유래 섬유소(Platelet Rich Fibrin(PRF))를 이용한 골결손부의 치료 : 증례보고

원광대학교 치과대학 구강악안면외과학 교실

지영덕·고세욱

Ⅰ. 서 론

임플란트가 치과 진료의 중요한 부분으로 자리잡게 되면서 골이식에 대한 관심이 증가되고 있으며 특히 골 전도 물질, 골 유도 물질 및 골원성 물질을 사용하여 골조직을 보다 빠르게 재생시키고 성숙시키는 방법들이 많이 연구되고 있다.[1,2)]

이러한 연구들 중에서 Marx등은[3)] 혈소판 농축혈장(Platelet-Rich plasma:PRP)을 이용한 골이식술의 경우 이식골의 초기 결합 및 광화가 우수하고 방사선학적 성숙도가 1.62~2.16배, 골밀도가 15~30% 증가됨을 보고하였는데, 혈소판 농축혈장은 정상치의 혈소판 수보다 혈소판이 풍부하게 농축된 혈장으로써 혈소판 유래 성장인자(PDGF), 전환성장인자 베타(TGF-β)를 비롯한 여러 성장 인자들이 함유되어4,5) 이식골의 치유과정에서 신생혈관의 형성, 세포 화학주성 및 분열촉진, 간세포증식, 골편간 결합력의 제공, 피브린망을 통한 골재생을 촉진시킨다.[3),6)] 그러므로 골이식술시 혈소판 농축 혈장의 사용은 이식골 수용부의 안정성을 높여주고 초기의 골 치유속도를 촉진시켜 골이식술의 성공률을 높일 수 있다.

그러나 혈소판 농축혈장은 포함된 혈소판이 손상이나 용해없이 정확하고 적절한 고농도로 응집된 상태로 분리되어야 하므로[4)] 제작방법이 술자마다 매우 다양하고[3),4)] 복잡한 제조과정을 거쳐야 한다. 또한 혈장은 액체 상태이므로 조작이 어렵고, 골이식재와 같이 사용하기 위해서는 트롬빈(Thrombin), 염화칼슘등의 조직접합제를 이용하여 겔(gel)화 시켜야 하는데 이러한 성분들은 동종이나 이종의 공여자가 필요하고 성분 추출에는 고비용이 지출되며, 사용되는 트롬빈(thrombin)등의 혈액 성분은 주로 수혈에 의해 얻어짐으로써 간염이나 후천성 면역결핍증 (AIDS)과 같은 혈액성 전이 질환 가능성을 완전하게 배제하기 어려운 단점등이 있다.

이에 Dohan등[7-13)]은 항응고제 및 조직접합제를 사용하지 않으면서 혈소판에서 방출되는 성장인자들을 농축시키는 새로운 혈소판 농축방법을 소개하였는데, 이것이 혈소판 농축 섬유소(platelet rich fibrin: PRF)이다. 혈소판 농축섬유소는 혈소판 농축 혈장(PRP)이 가지는 골치유 촉진 능력을 가지면서도 본인의 섬유소를 이용하여 겔(gel)화된 상태로 만들어져 조작성이 용이하고, 제조과정도 비교적 간단하다. 또한 섬유소로 구성되어 있어 경조직의 결손부뿐만 아니라 연조직의 결손부에서도 사용할 수 있는 부가적인 장점도 가지고 있다.

이러한 새로운 혈소판 농축 방법인 혈소판 농축 섬유소(PRF)를 이용하여 악안면 부위에 발생한 골결손부및 상악동 골이식, 연조직 결손부에 사용한 증례를 문헌고찰과 함께 보고하는 바이다.

* 본 연구는 2006년 원광대학교 교비연구비 지원에 의해 이루어짐

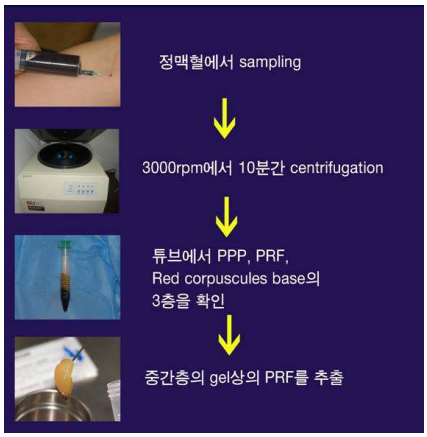

Fig. 1. PRF 제조과정

Ⅱ. 연구재료 및 방법

혈소판 농축 섬유소 (PRF) 제조 과정 (Fig. 1.참조)

1. 50cc 주사기를 이용하여 정맥혈을 채취한다.
2. 10분 동안 실온에서 보관 후 동일한 무게를 저울로 측정하여 2개의 용기에 담아 원심 분리기에 대칭으로 넣는다.
3. 3000rpm에서 10분 동안 원심분리(centrifugation)를 시행한다.
4. 원심분리 후 용기 내 적혈구 층(red corpuscules base)과 혈소판 비 함유혈장(platelet poor plasma) 사이의 혈소판 덩어리(fibrin glue)를 천자침

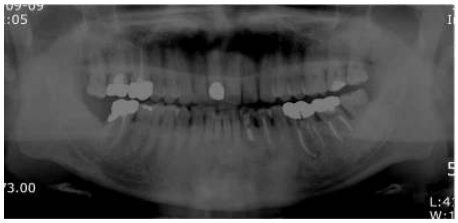

Fig. 2-1.



Fig. 2-2.

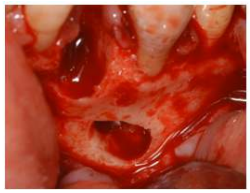

Fig. 2-3.



Fig. 2-4.

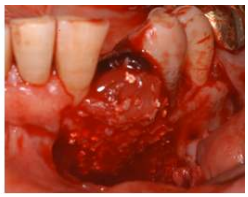

Fig. 2-5.



Fig. 2-6.



Fig. 2-7.



Fig. 2-8.

Fig. 2-1. #33치근의 내흡수와 #34 치근단병소가 보이는 panorama

Fig. 2-2,3. #33 치아를 발치한 모습과 발치와 및 #34 치근단절제술을 시행한 부위의 골소실

Fig. 2-4,5. Oragraft®(LifeNet Co., U.S.A.)에 PRF를 같이 혼합한 모습과 혼합된 골이식재료를 골결손부에 적용한 모습

Fig. 2-6,7. 골결손부에 이식된 x-ray및 치유모습

Fig. 2-8. 4개월후 implant식립시 잘치유된 발치와의 모습

(spinal needles)을 이용하여 분리한다.

5. 골이식재료와 사용시에는 PRF를 잘라서 골이식재료와 혼합한다.

Ⅲ. 증례보고

1. 골조직의 결손부의 처치의 예

(1) 치근단 절제술 후 골결손부에 적용한 사례

Pt. 김O O (36Y/M)(Fig. 2.)

상기환자는 하악 좌측 견치의 심한 동요도 및 내흡수와 하악 좌측 제 1소구치의 치근단 병소로 내원한 환자로 심한 동요도를 보이는 하악 좌측 견치의 발치 및 하악 좌측 제 1소구치의 치근단 절제술를 시행한후 발치와 주위와 치근단절제술을 시행한 주위의 골결손부는 oragraft® (LifeNet Co., U.S.A.) 과 함께 PRF를 골결손부에 이식하였으며 부족한 연조직 부위는 PRF와 함께 봉합하였음.

술후 방사선 사진에서 양호한 골질의 형성을 보이며 이후 임상적인 치유양상도 양호하였음. 임플란트 시술시 골결손부에 이식된 골이 주위골과 충분히 융합하고 있었으며 임플란트 식립시 골은 약 D2-D3정도 충분한 강도를 보여주었다.

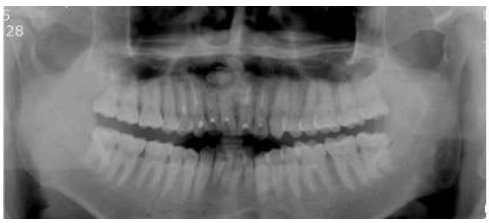

Fig. 3-1.



Fig. 3-2.



Fig. 3-3.



Fig. 3-4.



Fig. 3-5.



Fig. 3-6.



Fig. 3-7.

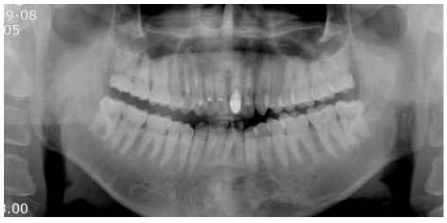

Fig. 3-8.



Fig. 3-9.

Fig. 3-1,2. 잔존 과잉치주위의 함치성낭종에 의한 상악골의 골결손부위 panorama및 조대술을 시행하여 개방된 상태로 내원한 구강내 모습

Fig. 3-3,4,5,6. 잔존과잉치의 발거 및 낭종 적출술을 시행한후 골결손부 모습 및 PRF를 적용하여 골결손부를 충전한 모습과 골이식부위 윗쪽에 PRF를 적용한 모습

Fig. 3-7. 봉합후 연조직 부족부위가 PRF로 덮혀있는 모습

Fig. 3-8,9. 술후 3개월후 panorama및 구강내 사진 이식된 골이 경화되는 양상 및 연조직 개방부위가 일부 열려있으나 치유 되는 모습

(2) 과잉치와 낭종제거후 골결손부에 적용한 사례

Pt. 박O O (41Y/M)(Fig. 3.)

상기환자는 10년전 지방 대학병원 치과에서 상악 우측 중절치 및 측절치 하방의 함치성 낭의 조대술을 시행받은 환자로서 현재까지 치료받지 않다가 내원한 환자로 내원당시 조대술을 시행하였던 입구부위가 개방되어 있는 상태로 내원하였으며 X-ray상 과잉치와 과잉치 주위의 낭종이 아직도 남아있음을 확인할 수 있었다.

국소마취하에 매복 과잉치와 낭종을 제거한후 Bio-oss®(Osteohealth, Shirely, NY), Oragraft와 함께 PRF를 골결손부에 이식하였으며 연조직의 부족에 의해서 개방되어 있는 부위를 PRF를 이용하여 막아주고 연조직 형성을 유도하였음.

술후 3개월까지 미약하게 연조직 결손이 보였으나 그이후 연조직부위가 매워졌으며 방사선 사진에서 양호한 골질의 형성을 보이며 이후 임상적인 치유양상도 양호하였음.



Fig. 4-1.



Fig. 4-2.



Fig. 4-3.



Fig. 4-4.

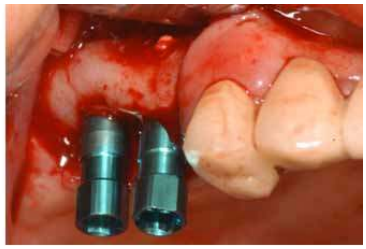

Fig. 4-5.

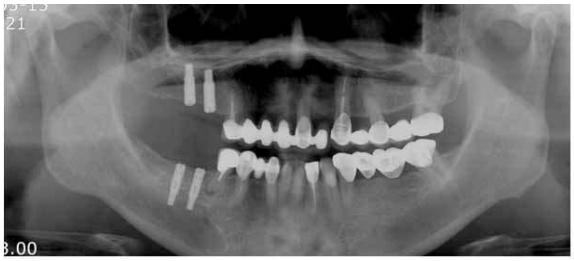

Fig. 4-6.

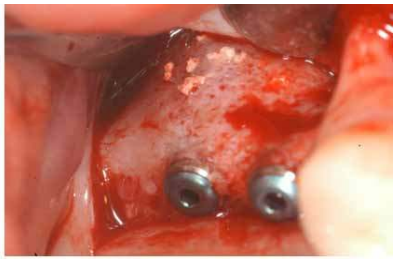

Fig. 4.7

Fig. 4-1. 우측 상악 후방부위의 골량이 부족한 panorama

Fig. 4-2. 상악동 측벽에 window를 형성한후 상악동 점막을 올린모습

Fig. 4-3,4. Osteon, Bio-oss를 PRF와 혼합하여 상악동에 이식하는 모습

Fig. 4-5. 임플란트를 식립한 모습

Fig. 4-6,7. 식립후 4개월 후 이식된 골이 잘 형성된 모습

(3) 임플란트를 위한 상악동 거상술에 적용한 사례

Pt. 유O O (55Y/F)(Fig. 4.)

상기환자는 우측 상악 구치부 치아 상실부에 2개의 임플란트를 식립하는 환자로 상악동 거상술을 위한 측벽 형성 후 Osteon®(Dentium, Korea), Bio-oss와 함께 PRF를 상악동내로 이식하였음. 상악동의 측벽은 차폐막으로 막았으며 이후 술후 방사선 사진에서 양호한 골질의 형성을 보였으며 이후 임상적인 치유양상도 양호함.

(4) 발치와 보존을 위한 사례

Pt. 민 O O (23Y/F)(Fig. 5.)

상기 환자는 치관파절에 의해서 상악 좌측 제1 대구치 발치후 발치와 보존을 위하여 발치와에 PRF와 골이식재를 혼합하여 골이식을 시행하였고 골이식재료가 구강내 노출되지 않도록 PRF를 적용하여 봉합함. 술후 일주일뒤 골이식재를 PRF가 잘 보호하고 있었으며 14일이 지난 방사선상에서도 발치와가 잘 보존된 양상을 보여주었다.

(5) Pt. 김O O (32Y/M)(Fig. 6.)

상기환자는 전악 치아의 동요도를 주소로 내원하여 총의치 제작을 위한 발치와 보존을 위하여 전악 발치와 동시에 PRF를 적용함. PRF적용후 빠른 지혈을 유도 할 수 있었으며 발치와의 치유로 술후 3일만에 점막등이 깨끗이 치유되는 모양을 볼 수 있었음. 발치 3달후 방사선상에서는 골흡수가 심하지 않으면서 골량의 유지가 잘 되어 있는 모습을 보이고 있었다.

Ⅳ. 고 찰

혈소판은 골수내 있는 거핵세포(megakaryocyte)로부터 세포질이 갈라져 나온 지름 2-4μm 크기의 세포조각으로 혈액의 응고와 지혈작용에 중요한 역할을 하며 수명은 8~10일이고 지라에서 파괴된다. 혈소판은 창상치유과정에서 매우 중요한 역할을 하는데 혈관이 손상되어 피부나 점막에 출혈이 발생하였을 때 가장 먼저 활성화되어 손상부위에 신속하게 모여들고 응집하게



Fig. 5-1.



Fig. 5-2.



Fig. 5-3.



Fig. 5-4.

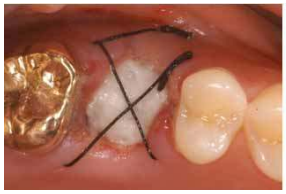

Fig. 5-5.



Fig. 5-6.

Fig. 5-1,2. #26치아의 X-ray, 발치후 골이식을 시행한 모습

Fig. 5-3,4. 이식된 골이식부위에 PRF를 이용하여 이식된 골을 덮어준 모습

Fig. 5-5. PRF적용후 7일후 이식된 골이식재료를 잘 덮고 있는 모습

Fig. 5-6. X-ray상 골이식후 발치와가 잘 보존된 모습

되며, 창상 치유에 관련된 여러 가지 성장인자 및 사이토카인을 유리한다.[3,14] 특히 α-granule에 저장되어 있는 PDGF(platelet derived growth factor), TGF(transforming growth factor), VEGF등을 비롯한 여러 성장인자들은 이식골의 치유과정에서 신생혈관 형성 및 세포 화학주성유도, 세포 분열촉진, 간세포증식유도등을 도와주며 농축 혈소판의 물리적 특성인 높은 점조도로 인하여 골이식시 골편간 긴밀한 결합력제공 및 혈류망 유지등으로 초기 골재생을 촉진시키는 것으로 알려져 있다.[3),6)]

혈소판 농축섬유소(PRF)는 구강악안면 수술에서의 특별한 이용을 위해 Dohan과 Choukron[7)]에 의해 프랑스에서 최초로 고안되었다. 혈액으로부터 추출된 물질의 재식과 관련된 프랑스 법률의 모든 제약을 피하기 위해 항응고제나 bovine 트롬빈을 사용하지 않았으며 제조방법 또한 매우 간단하다. 즉, 혈액을 항응고제 없이 채취한 후 즉시 3000rpm으로 10분동안 원심분리시키면 된다. 이는 항응고제를 포함하여 2회이상의 원심분리와 buffy coat등을 주사기 또는 피펫(pipet)등으로 분리한후 다시 원심분리를 해야 하는 기존



Fig. 6-1.



Fig. 6-2.

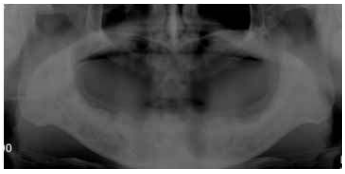

Fig. 6-3.



Fig. 6-4.



Fig. 6-5.



Fig. 6-6.



Fig. 6-7.

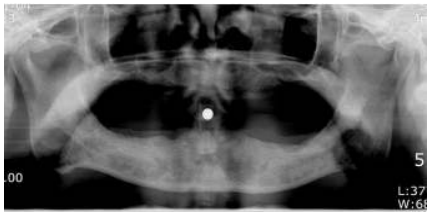

Fig. 6-8.

Fig. 6-1. 발치전 전반적인 급속진행형 치주염으로 골흡수가 심한 상태의 panorama

Fig. 6-2. 전악 발치한 치아 심한 치석의 침착을 볼수 있음

Fig. 6-3. 발치 직후 panorama

Fig. 6-4,5. 발치후 발치와에 PRF를 넣은 모습 빠른 지혈을 유도할 수 있었음

Fig. 6-6,7. 발치후 3일 치유가 빠른 양상을 볼수 있음

Fig. 6-8. 발치 3달후 panorama 골흡수가 심하지 않고 유지되는 모습 특히 하악에서는 충분한 골이 유지되고 있음

의 혈소판 농축 혈장인 PRP의 제조방법[3),15)]에 비해 매우 간단하면서 오류 발생도 적게 발생된다.

PRF의 기존의 혈소판 농축 방법과의 큰 차이는 항응고제를 사용하지 않는 것이다. 이전의 방법들은 혈액의 채취에서 원심분리 시키는 동안 혈액의 응고를 막기위하여 항응고제를 사용하였으나 이러한 항응고제의 사용은 혈소판의 탈과립화를 막아서 성장인자들의 유리를 막게된다. 반대로 항응고제가 없다는 것은 생리적인 혈액응고 과정을 진행시켜 혈소판의 활성화와 혈소판이 함유하고 있는 성장인자가 더 많이 유리되어 나오도록 하는것이며 유리된 성장인자들이 응고과정에서 발생되는 섬유소의 섬유망에 부착되어 보다 효과적으로 농축될수 있도록 도와줄 수 있는 장점이 있고, 골의 형성 및 치유가 빠르게 일어날 수 있도록 도와준다.

임상적 적용시 혈소판 농축 혈장은 혈장자체만으로는 응고나 고정을 얻기 어려우며 이를 위해서 부가적으로 트롬빈등의 조직접착 성분이 필요한데 이러한 조직 접착 성분은 동종 또는 이종의 공여자의 혈액에서 추출됨으로 공여자로부터 간염이나 후천성 면역 결핍증, 광우병, 기타 혈행성 전이 질환의 이환 가능성을 완전히 배제하기 어렵다. 또한 사용시 부가적인 비용이 필요하다. 그러나 혈소판 농축 섬유소는 자기 혈액에서 직접 만들어지므로 혈행성 전이질환에서 자유롭고, 골결손부에 응고된 섬유소를 직접 사용할 수 있으며 골이식재료와 함께 사용시 점차적으로 응고되므로 조직접착제가 필요하지 않는 장점을 가지고 있다.

섬유소 자체만으로도 발치와 및 크지 않은 골결손부등에 적용하기도 간편하고 섬유소를 잘라서 골이식재료와 같이 혼합하여 적용을 하면 부피도 증가되어 적은 양의 골이식재료를 이용하고도 골이식에 필요한 충분한 부피가 된다.

치근단절제술과 발치부위, 상악동 거상술등의 골 부족부위에서 혈소판 농축 섬유소의 사용은 골이식 재료와 혼합함으로써 부피의 증가를 얻을 수 있었으며 골이식 재료와 같이 응고되어 재료들이 서로 접합성등이 좋게 하였다. 조직접합제를 사용하는 것보다는 응고되는 정도는 약간 부족한 양상이나 초기에 골 치유 및 골 생성등은 잘되는 양상을 보였고 4개월후 이식된 골이 주위골과 잘 융합되어 있는 양상을 볼수 있었다.

골조직과 연조직이 동시에 부족한 부위에서는 혈소판 농축 섬유소가 훨씬 더 많은 장점을 가지고 있음을 알수 있었는데, 골이식시에는 부족된 골조직의 이식후 이식된 골이 구강내에 노출되지 않도록 연조직이나 차폐막을 이용하여 이식된 골을 덮어주어야 한다. 골조직과 연조직이 동시에 결손된 경우에는 이식된 골조직을 덮어주기 위한 연조직이 부족하므로 부족한 연조직을 피판 수술등으로 이동시키거나 releasing incision 등을 이용하여 주위의 점막등을 당겨서 봉합할 수밖에 없는데 이 경우에는 구강점막의 위치변화로 인한 부착치은의 감소 현상이 발생하거나 부분적인 차폐막의 노출 가능성이 있으며 노출된 차폐막의 경우 완전히 덮힌 경우보다 30%의 이식골의 흡수등이 보고되고 있다. 이러한 골조직과 연조직의 부족한 부위에서 혈소판 농축 섬유소의 사용은 혈소판 농축 섬유소를 연조직의 부족한 부위에 연조직 및 차폐막 대신 사용하여 이식된 골조직을 보호하고 연조직의 치유를 도울수 있는 장점이 있다.

조대술후 오랫동안 방치하여 골조직과 연조직의 결손부가 모두 있는 경우에서는 과잉치와 낭종상피를 제거후 혈소판 농축 섬유소를 잘라서 골이식재료와 혼합하여 골결손부를 채워주었으며 연조직 부족부위는 혈소판 농축 섬유소를 이용하여 다른 부가적인 연조직 판막 수술없이 막아줄수 있었고, 임플란트 주위 골 이식에 의해서 창상봉합이 어려운 경우에서도 혈소판 농축 섬유소를 이용하여 부족한 연조직 부위를 보충해 줄 수 있다.

발치와 보존술의 경우에서도 발치후 발치와 주위의 골의 흡수와 폭경감소가 발생하는데 이러한 폭경의 감소는 발치와에 골이식재료를 이식하여 방지할수 있으나, 발치 직후에는 치관부위의 연조직이 부족하므로 이식된 골의 노출을 피할수 없게 된다. 이러한 경우 발치와 내부에 골이식과 더불어 혈소판 농축 섬유소의 사용은 부족한 연조직을 대체해줄 수 있을 뿐 아니라 이

식된 골조직의 보호 및 골조직의 초기고정을 도와주어 보다 빠른 치유 및 골생성 연조직의 생성 등을 발견할 수 있다

심한 치주질환을 보이는 경우에서 발치후 심한 골소실과 연조직의 심한 소실을 가져오는데 이는 최근 보편화되고 있는 임플란트 보철 치료시 협설측의 폭경 및 고경의 감소로 인하여 적절한 위치에 임플란트 매식을 어렵게 하며 기능 및 심미적으로 불량한 결과를 가져온다.[16-18] 이러한 문제점을 해결하기 위해서 치아발거시 다양한 종류의 이식재를 이용한 골이식술이 시도되었으나 심한 염증이 있는 경우에는 발치와에 골 이식재를 이식하는 것은 염증을 더 악화시키거나 이식된 골이 쉽게 흡수되는 것을 발견할 수 있다.

그러나 전반적인 급성진행 치주염과 같은 염증에 의해 전악 발치를 시행한 경우에서 혈소판 농축 섬유소의 적용은 발치와 부위의 보다 빠른 지혈과 치유 및 양호한 골생성등을 볼수 있었는데 이는 혈소판 농축 섬유소내의 성장인자들과 면역 성분에 의한 항염증작용 혈관생성의 촉진 및 골생성을 유도하는 효과를 나타낸다고 한다.[10,11]

이상에서 혈소판 농축 섬유소를 다양한 골조직 및 골조직과 연조직의 동시 부족한 부위등에서 사용하여 양호한 결과를 발견할 수 있었다. 그러나 조직 접합제 사용보다는 골이식재료와의 응고된 접합강도가 약하다는 점 및 환자에 따른 혈소판 농축 혈소판 생성량등의 불규칙성, 연조직 부족부위에서의 점막조직의 생성, 차폐막대용으로의 사용가능성여부, 골생성등에 대한 것은 보다 계속적인 연구가 필요할 것으로 사료된다

V. 결 론

본 증례들에서는 다양한 골 결손부위나 골조직과 연조직 결손부위 발치와 등에 혈소판 농축 섬유소를 이용한 결과 기존의 혈소판 농축 혈장에 비해 제작과정의 간편성과 항응고제 및 조직접합제등의 부가적인 재료의 사용을 하지 않음으로써 보다 경제적인점, 혈행성 전이 질환 이환을 억제할 수 있으며, 조작의 편리성, 연조직 부족한 부위와 염증이 심한 부위에서의 사용가능성, 보다 빠른 골생성을 기대할 수 있다는 여러가지 장점등이 있음을 알수 있었으며 계속적인 연구등이 필요할것으로 사료된다.

참 고 문 헌

1. Canalis E, McCarthy TL, Centrella M. : The role of growth factors in skeletal remodeling. Entocrinol Meta Cl: North Am. 18: 903, 1989.
2. JW Shin. : An experimental study on healing effect of the PDGF treated allogeneic demineralized freeze-dried bone transplanted in the calvarial defect of the rat. J Kor Oral Maxillofac Plast Recon Surg. 22: 614, 2000.
3. Marx RE, Carlson ER, Eichstaedt RM et al: Platelet-rich plasma : Growth factor enhancement for bone grafts. Oral Surg Oral Med Oral pathol 85:836, 1998.
4. Sonnleiter D: A simplified technique for producing platelet-rich plasma and platelet concentrate for intraoral bone grafting techniques : a technical note. Int J Oral Maxillofacial implant 15: 879, 2000.
5. Landesberg R: Quantification of growth factors levels using a simplified method of platelet-rich plasma gel preparation. J Oral Maxillofacial Surg. 58: 297, 2000.
6. Tayapongsak P: Autologous fibrin adhesive in mandibular reconstruction with particulate cancellous bone and marrow. J Oral Maxillofacial Surg. 52: 161, 1994.
7. Choukroun J, Adda F, Schoeffler C, Vervelle A. Une opportunit? en paro-implantologie: le PRF. Implantodontie 42:55.2001
8. Dohan DM, Choukroun J. PRP, cPRP, PRF, PRG, PRGF, FC . . .how to find your way in the jungle of platelet concentrates? Oral Surg Oral Med Oral Pathol Oral Radiol Endod 103:305, 2007
9. Dohan DM, Choukroun J et al. Platelet-rich fibrin (PRF): a second-generation platelet concentrate. Part I: technological concepts and evolution. Oral Surg Oral Med Oral Pathol Oral Radiol Endod 101:e37,2006.
10. Dohan DM, Choukroun J et al. Platelet-rich fibrin (PRF): a second-generation platelet concentrate. Part II: platelet-related biologic features. Oral Surg Oral

Med Oral Pathol Oral Radiol Endod 101:e45. 2006
11. Dohan DM, Choukroun J et al. Platelet-rich fibrin (PRF): a second-generation platelet concentrate. Part III: leucocyte activation: a new feature for platelet concentrates? Oral Surg Oral Med Oral Pathol Oral Radiol Endod 101:e51,2006.
12. Choukroun J, Diss A et al. Platelet-rich fibrin (PRF): a second-generation platelet concentrate. Part IV: clinical effects on tissue healing. Oral Surg Oral Med Oral Pathol Oral Radiol Endod 101:e56, 2006.
13. Choukroun J, Diss A et al. Platelet-rich fibrin (PRF): a second-generation platelet concentrate. Part V: histologic evaluations of PRF effects on bone allograft maturation in sinus lift. Oral Surg Oral Med Oral Pathol Oral Radiol Endod 101:299,2006
14. Ross R, Raines EW, Bowen-Pope DF. The biologu of platelet-derived growth factor. Cell. 467:155, 1986.
15. Whitman DH, Berry RL, Green DM: Platelet Gel: An anutologous alternative to fibrin glue with applications, in oral and maxillofacial surgery. J Oral and maxillofac Surg 55: 1294, 1997
16. Atwood DA: Reduction of residual ridges : A major oral disease entity, J Prosthet Dent 26: 266, 1971.
17. Atwood DA, Coy WA: Clinical cephalometric and densitometric study of reduction residual ridges J Prosthet Dent 26: 280, 1971.
18. Calsson GE, Bergman B, Hedegard B : Changes in contour of the maxillary alveolar process under immediate denture. Acta Odontol Scan 25: 45, 1967

Correspondence to : Dr. Young-Deok Chee
Department of Oral & Maxillofacial Surgery, College of Dentistry Wonkwang University, 1142, Sanbon-Dong, Gunpo city, Gyeonggi-Do, 435-040, Korea.
Fax:82-31-390-2777
e-mail : omschee@wonkwang.ac.kr

- ABSTRACT -

Clinical use of Platelet Rich Fibrin(PRF) in Various Hard and Soft Tissue Defect : Case Report

Young-deok Chee, Seo-wook Go

Department of Oral & Maxillofacial Surgery, School of Dentistry, Wonkwang University

Recently several studies have been developed not only to apply bone materials to bony defect, but also to use osteogenic and osteoinductive materials to form bone more effectively.

In 1998 Mark et al applied gel formation of PRP(platelet-rich plasma) in bony transplantation for mandibular reconstruction as one of the method of stimulating bone formation in maxillofacial area, which is contain of varies growth factors. After he reported that PRP accelerate bone formation, which is used in varies bone transplantation and augmentation with a good result.

Especially there are amount of growth factors in PRP, and PRP increase angiogenesis, cell division, and mesenchymal cell growth. Moreover it is capable of osteoconduction, hemostatitis, anti-infection, forming the shape at transplantation, ease of handling, and recipient site stability. So it is known that success rate is high in bone transplantation.

However PRP need tissue adhesive to make plasma to solid form. Thrombin and calcium chloride, component of PRP, is extracted from autogenic donor. So it is expensive to extract and there is possibility of hepatitis, AIDS, and hematogenous metastasis. After all, tissue adhesive have the limitation and danger of use.

So we are willing to introduce that we had get some idea after using PRF(platelet-rich fibrin) in the various hard and soft tissue bony defect, which is self extracted simply and contain growth factors.

Key words : Bone agumentation, Dental Implant, PRF