임플랜트지지 피개의치를 이용한 무치악환자의 구강회복

전북대학교 치과대학 치과보철학 교실

이홍석·송광엽·김자영·이정준·박주미·안승근·박찬운

최근에, 의치의 유지, 안정성, 지지를 개선시키기 위해 골유착 임플란트가 사용되고 있다. 여러 연구에서 하악에 두 개의 임플란트를 식립한 후 제작된 피개의치가 환자 보철에서 기능과 만족의 유의한 증가를 나타내고 있다. stud, magnet, 그리고 bar attachment를 포함하여 다양한 attachment 시스템을 사용해 임상적으로 예상 가능하고 효과적인 것이 증명되었다. 본 증례에서 2개의 임플란트를 이용한 피개의치가 무치하악의 치료를 위한 고려의 기본이 될 수 있다는 것을 나타낸다. (대한치과턱관절기능교합학회지 2008:24(1):91-104)

서 론

악골이 심하게 흡수된 무치악 환자는 통상적인 총의치의 사용 시 유지, 안정 그리고 지지를 얻기 힘들고, 저작 시 많은 불편감을 호소한다. 이러한 환자들에게 해부학적 상태, 심미적, 위생적, 경제적인 면을 고려하여 2-5개의 임플랜트를 식립한 후, 이를 이용한 임플랜트지지 피개의치가 적절한 구강회복 방법이 될 수 있다. 또한 이러한 임플랜트지지 피개의치는 통상적인 총의치에 비하여 보철물의 안정성과 유지력의 향상, 저작효율의 증가, 심미성과 발음 향상 등의 장점을 가진다[1-2].

임플랜트지지 피개의치는 임플랜트 수와 식립 위치에 따라 임플랜트와 조직지지의 양을 결정할 수 있다. 또한, 임플랜트지지 피개의치에 필요한 임플랜트의 수는 보통 상악과 하악이 다르고 악궁의 형태에 따라 달라진다. 상악의 경우 해부학적 행태와 골질 등에 의해 최소 3-6개의 임플랜트가 필요하며, 하악의 경우 2개의 임플랜트만으로도 적절한 지지를 얻을 수 있다[3].

이러한 임플랜트지지 피개의치의 유지 방법으로는 stud 어태치먼트, 자석 어태치먼트, bar 어태치먼트 등을 사용할 수 있다. 일반적으로 stud 어태치먼트는 유지력이 크고 유지력의 지속시간이 비교적 양호하므로 임플랜트에 대한 측방력이 적다고 생각되는 증례에 사용된다. 자석 어태치먼트는 유지력은 적지만 지속시간이 길고 의치가 이동해도 복원이 가능한 가능성도 있으며, 환자의 착탈도 용이하여, 고령자 등 손동작의 조절이 곤란한 환자에 적합하다. bar 어태치먼트의 경우는 유지력이 크고 유지력이 지속적으로 발현하고 회전도 허용하므로 흡수가 진행중이거나 치조제에 언더컷이 없는 증례에 적합하다.

교신저자 : 송광엽
561-756 전북 전주시 덕진구 덕진동 1가 664-14, 전북대학교 치과대학
skydent@chonbuk.ac.kr
원고접수일: 2008년 2월 4일, 원고수정일: 2008년 3월4일, 원고채택일: 2008년 3월 25일

Chung 등[4]은 Hader bar와 Locator LR pink 어태치먼트, 자석 어태치먼트 등의 유지력을 조사하여 고도의 유지력을 가지는 그룹에는 ERA gray가 속하였고, 중등도의 유지력을 가지는 그룹에는 Locator LR white, Spherofelex ball, Hader bar, ERA white가 속하였으며, 저도의 유지력을 가지는 그룹에는 Locator LR pink가 속하고 가장 낮은 유지력을 가지는 그룹에는 Shiner magnet, Maxi magnet, Magnedisc magnet이 속한다고 하였다[5]. 또한 Oetterli 등은 straight bent round clip bar, slightly bent round clip bar, 후방연장이 존재하는 U-shaped rigid bar와 후방연장이 존재하지 않는 U-shaped rigid bar, single ball anchors를 연구하여, 하악 임플랜트의 식립위치와 유지방법은 장기간의 의치의 안정성에 거의 영향을 미치지 않는다고 하였다[6].

이 중 본 증례에서는 stud 형의 LOCATOR® 어태치먼트를 이용하였다. LOCATOR® 어태치먼트는 다른 어태치먼트 시스템에 비해 수직고경이 낮은 증례에서도 사용 가능하고, 이중유지구조를 가져 유지력이 좋으며, 임플랜트 장축간의 각도가 40도 이하인 평행하지 않은 임플랜트에서도 사용 가능하고, 환자들의 의치장착이 수월한 장점이 있다[5,7].

증 례

본 증례의 환자는 53세 여성 환자로 10년 전 상, 하악의치를 제작하여 장착한 후 지내오시다가 2주전 상악 소수치아의 동요를 느끼시고 본원 치주과에 내원하여 치아를 발거한 후 다수치아의 상실에 의한 저작 시 불편감을 주소로 본과에 내원하였다. 치과 병력상, 10년전 상, 하악에 국소의치를 제작하였으며 5년 전 하악치아의 발거 후 하악의치의 조직면 개상을 받았다. 전신적인 병력상 특이소견은 없는 상태였다.

구강외 소견상 환자는 하악골이 다소 돌출된 양상을 보이고 있었으며, 그 외에 특이 소견은 없었다 (Fig. 1). 구강내 소견상 상악 우측 #11, 12, 14 치아의 발거로 인한 치유과정 중의 치은이 관찰되며, 좌측 견치는 open-faced 금주조관으로, 제2소구치는 금 주조관으로 수복되어 있었다. 또한 하악은 전반적인 악골 흡수의 양상을 보이고 있었다(Fig. 2). 발치 전 방사선 사진상, 발치한 #11, 12, 14치아의 치주인대강이 넓어진 것을 관찰할 수 있으며, 상 하악골이 전반적으로 흡수된 양상을 보이고 있었다(Fig. 3).

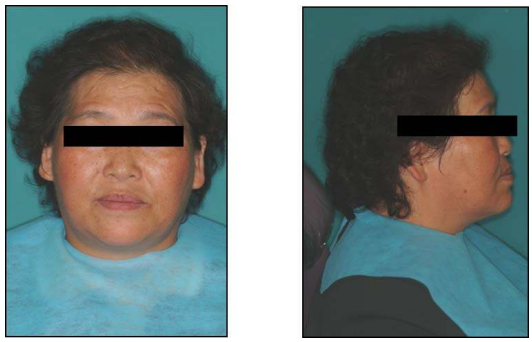

Fig. 1. 구강외 소견, 하악골이 다소 돌출된 양상을 보이고 있음.

따라서 이상의 정보를 통해서 다음과 같은 치료계획을 세웠다. 우선 환자교육을 실시한 후, #23, 24치아의 근관치료를 실시하고, #33, 43 치아 부위의 치조제에 임플랜트를 식립한 후, 상악에서는 치아지지 피개의치를, 하악에서는 임플랜트지지 피개의치를 계획하였다.

우선 구의치를 평가하여, 최종 수복물의 장착 전까지 임시의치로 사용하도록 하였다(Fig. 4). 수 회에 걸쳐 상악 #23, 25 치아에 근관치료를 실시하였고, 하악의 경우 #33, 43 부위에 3i 임플랜트(3i OSSEOTITE NT®, Ø4.0×10mm)를 식립하였다(Fig. 5). 임플랜트 식립 후, 술 후 1주일 후와 4개월 후의 방사선 사진의 결과 임플랜트 주위에 적절한 골유착이 일어난 것을 볼 수 있었다(Fig. 6). 이후, 구강내 소견을 재평가하여 상악의 경우 #23, 25 치아의 치근만을 남기고, 하악의 경우 이차수술을 실시하여 인상채득 준비를 하였다(Fig. 7).

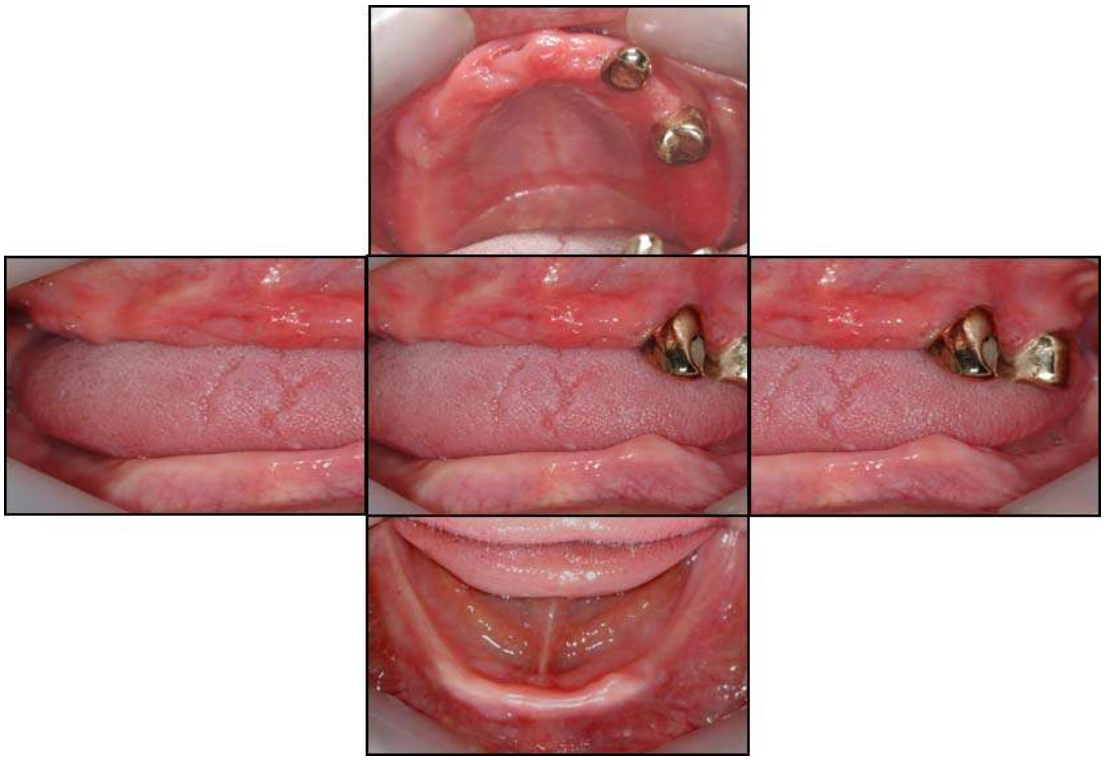

Fig. 2. 구강내 소견, 상악 우측 #11, 12, 14 치아의 발거로 인한 치유과정 중의 치은이 관찰되며, 좌측 견치는 open-faced 금 주조관으로, 제2소구치는 금주조관으로 수복되어있음. 또한 하악은 전반적인 악골 흡수의 양상을 보이고 있음.

한편, 피개의치의 지대치 부위와 임플랜트 식립 부위는 구의치의 조직면 첨상과정을 통해 최종의치가 제작되어 환자에게 장착 될 때까지 사용하도록 하였다(Fig. 8). 이 후, 최종인상 전 예비인상을 채득하고 작업모형을 제작하였다(Fig. 9).

제작된 작업모형을 이용하여 상악 개인트레이를 제작하고 일반적인 총의치의 제작법에 따라 변연형성을 실시하고 폴리비닐실록산 고무인상재로 상악의 인상을 채득하였다(Fig. 10).

하악의 경우, 인상채득전 인상용 코핑 연결과 어태치먼트의 사용을 위해, LOCATOR® 어태치먼트의 지대주를 연결하였다. 이때 지대주는 지대주용 드라이버를 이용하여 구강내에서 손으로 조인 후, 토크 컨트롤러를 이용하여 20Ncm의 힘으로 임플랜트와 연결하였다(Fig. 11).

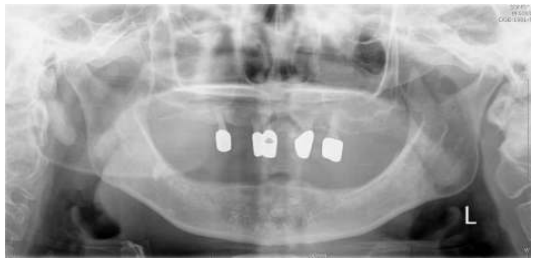

Fig. 3. 발치전 방사선 사진, #11, 12, 14치아의 치주인대강이 넓고, 상하악골이 전반적으로 흡수된 양상을 보이고 있음.



Fig. 4. 구의치의 평가, 상, 하악 모두 교합면 인공치의 마모가 보이며, 상악의 경우 우측 지대치 발거 후 조직면 개상을 한 흔적이 관찰됨. 하악의 경우 좌측 #33, 34 치아의 발거 후 조직면 개상을 한 흔적이 관찰됨.

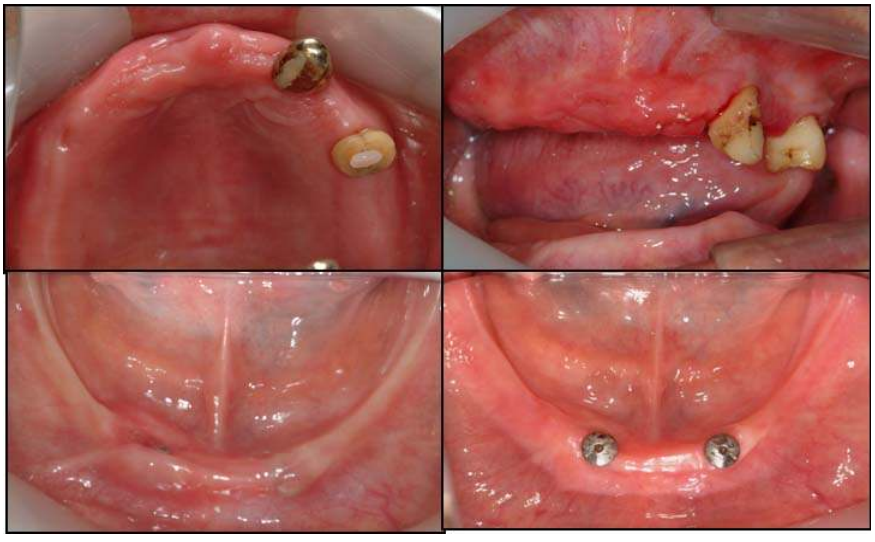

Fig. 5. 상악 # 23, 25치아의 근관치료 중의 모습(위)과 하악 #33, 43 부위에 임플랜트를 식립한 후의 모습.

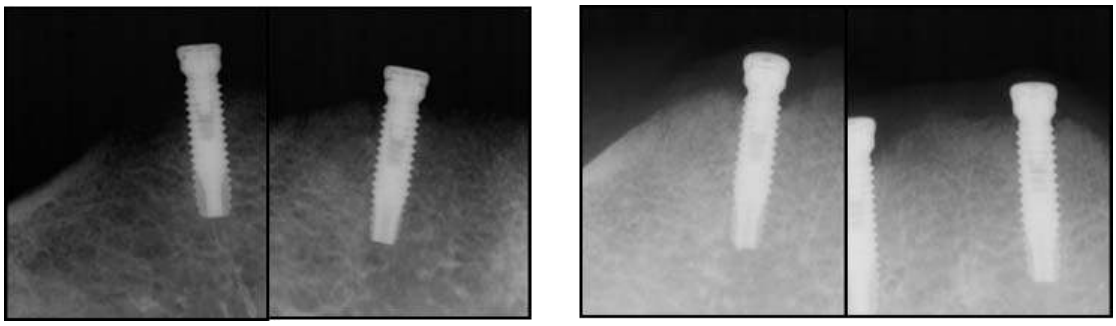

Fig. 6. 임플랜트 식립 1주 후(좌측)와 4개월 후(우측)의 방사선 사진.

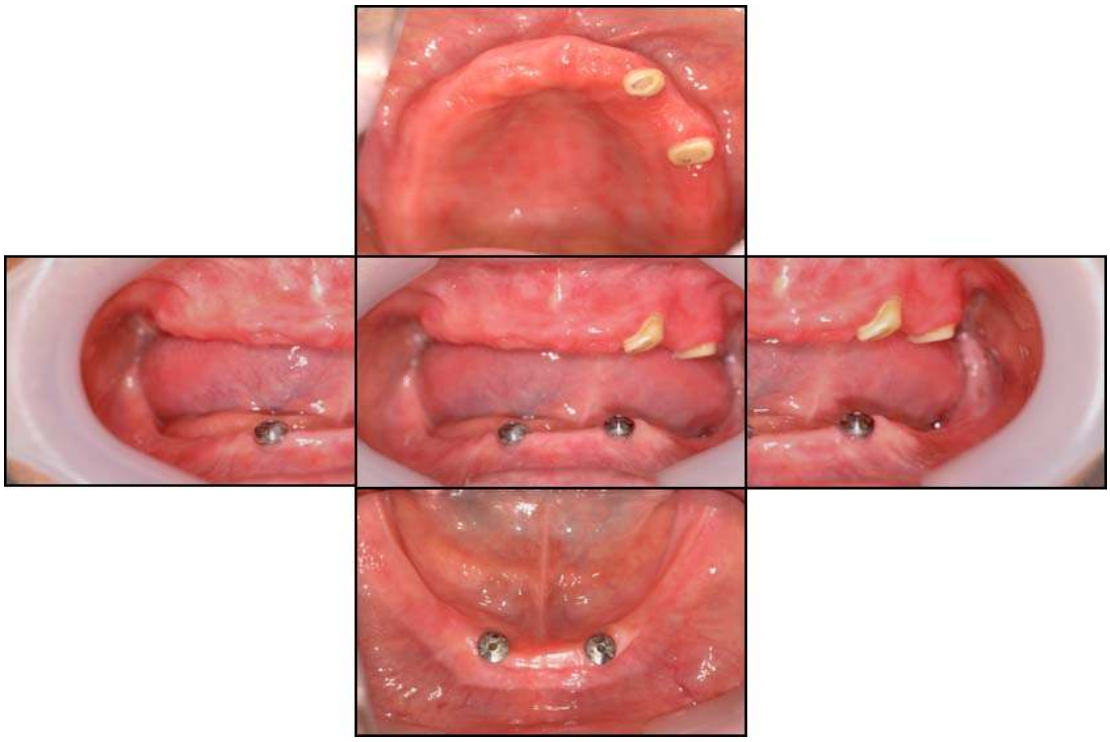

Fig. 7. 임플랜트 식립 4개월 후, 인상 채득 직전의 구강내 모습.

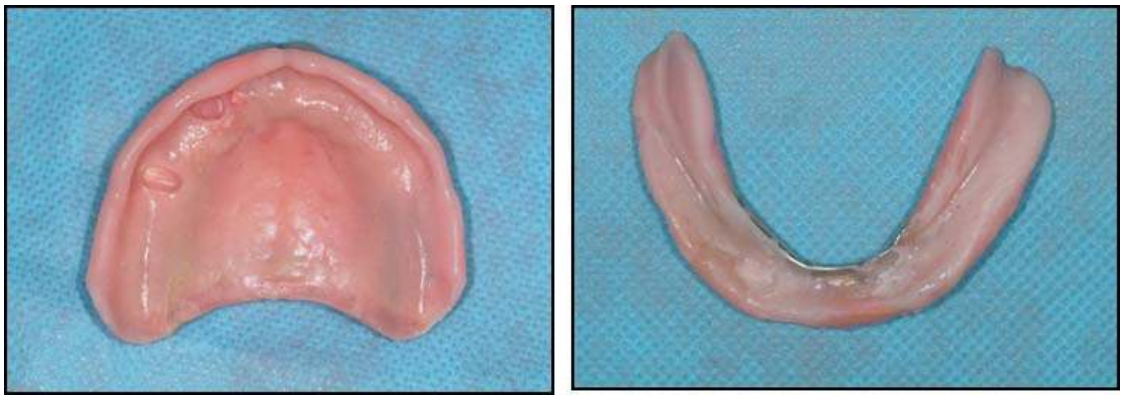

Fig. 8. 구의치의 조직면 첨상을 실시한 모습.

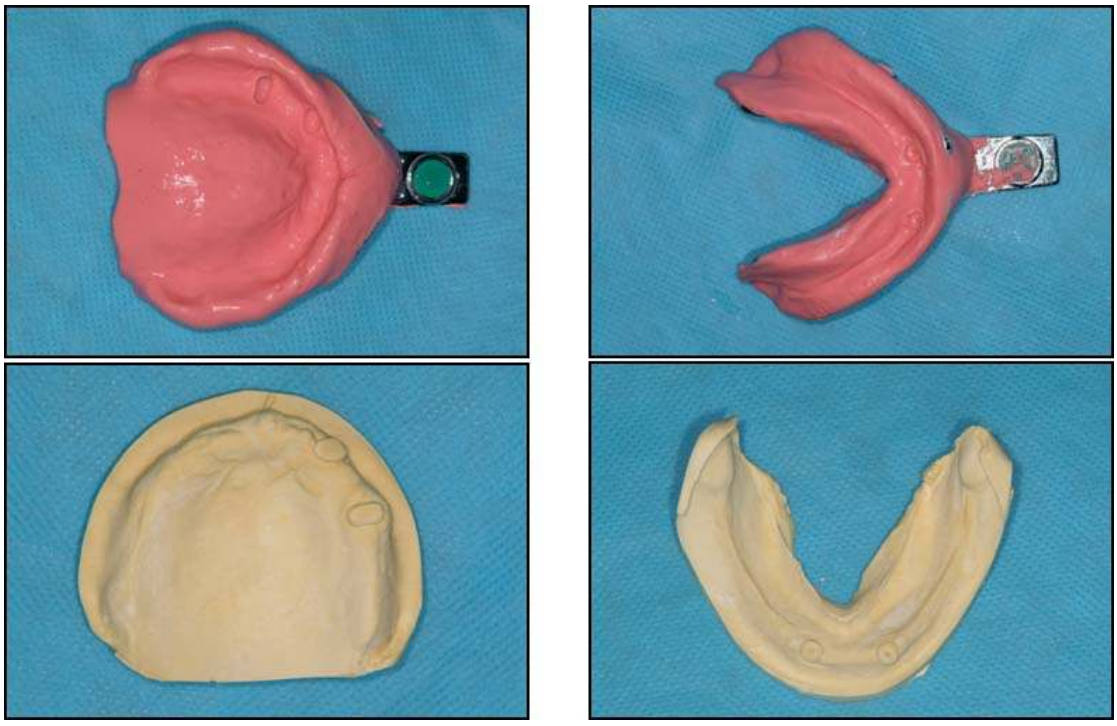

Fig. 9. 상악 예비인상과 예비모형(좌측), 하악 예비인상과 예비모형(우측).

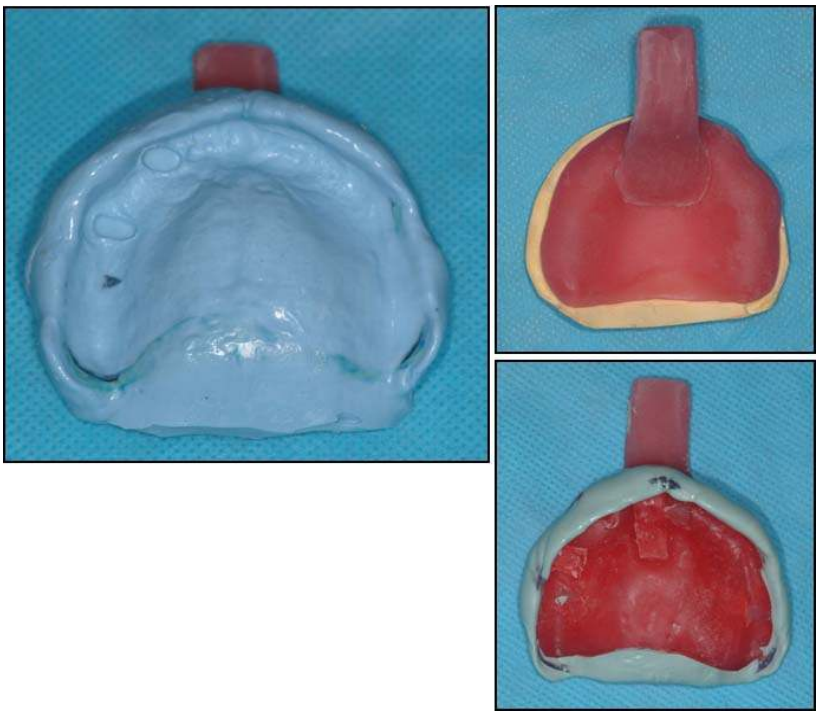

Fig. 10. 상악의 인상채득. 개인트레이를 제작하여 변연형성 후 인상채득함.

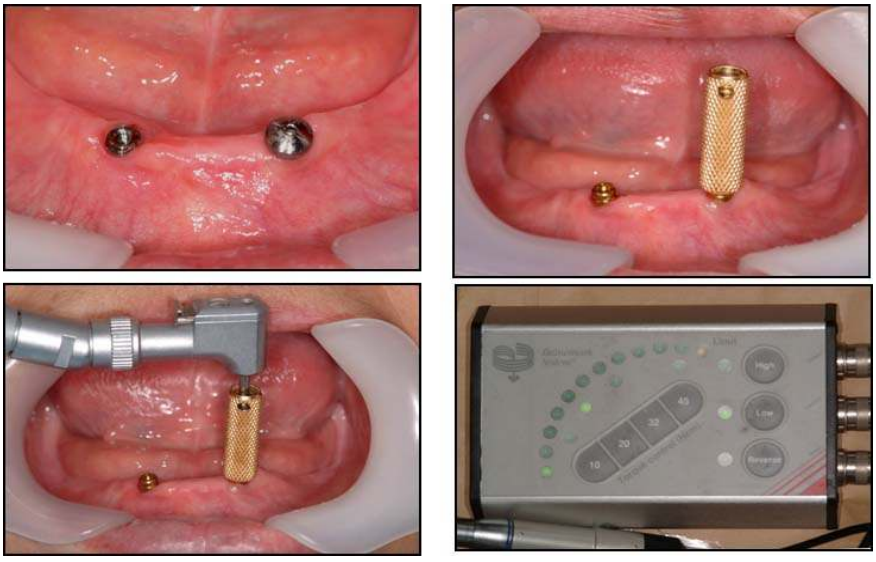

Fig. 11. LOCATOR® 어태치먼트의 지대주 연결. 전용 드라이버를 이용하여 임플랜트와 연결한 후 아래의 토크 컨트롤러를 이용하여 20Ncm 힘으로 조임.

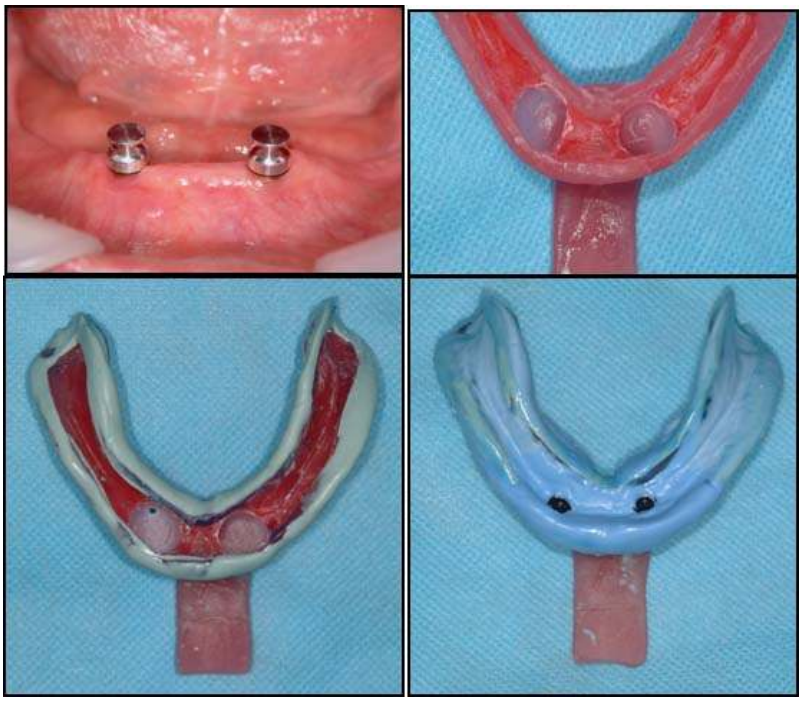

Fig. 12. 인상용 코핑을 지대주에 연결한 모습과 변연 형성 후, 최종 인상을 채득하는 과정.

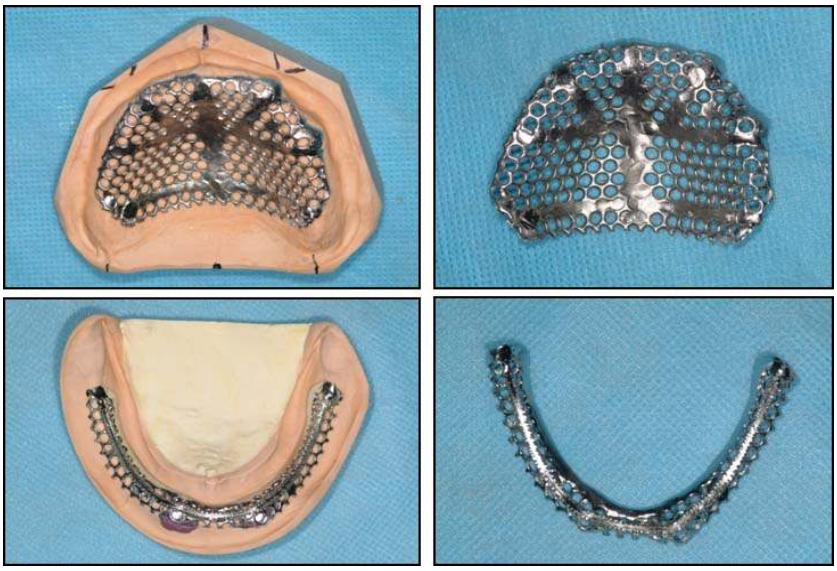

Fig. 13. 상하악 주모형과 금속 구조물의 모습.

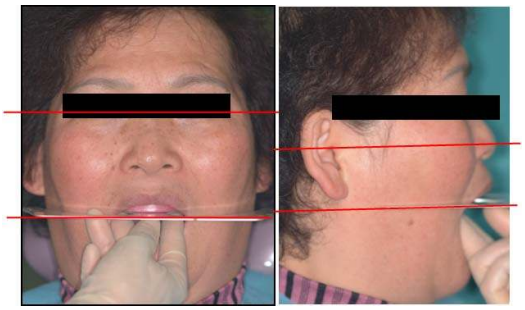

Fig. 14. 교합평면의 설정, 정면(좌)과 측면(우).

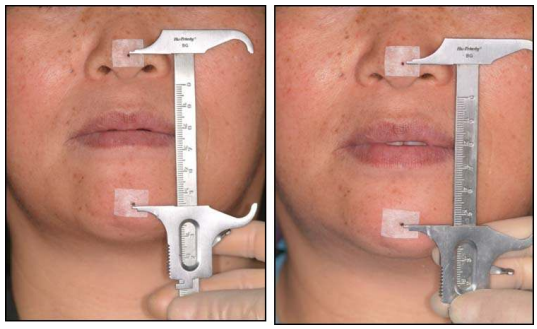

Fig. 15. 수직고경의 결정, 기존의치의 수직고경과 생리적 안정위를 이용하여 결정함.

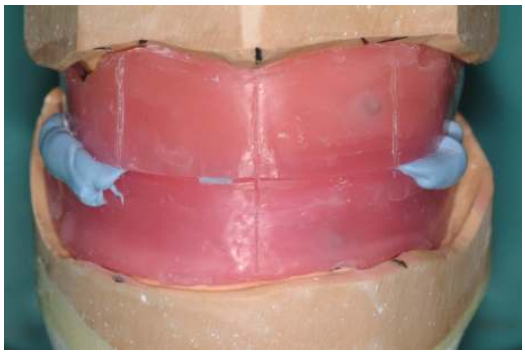

Fig. 16. 중심위 기록과 교합기 부착.

이 후, 인상채득을 위해 지대주에 인상용 코핑을 연결하고, 개인트레이가 인상용 코핑에 닿아 지대주의 위치가 인상체에서 변형되지 않도록 개인트레이를 조정하고, 변연형성 과정을 거쳐 최종 인상을 채득하였다(Fig. 12).

인상체에 기공용 아날로그를 연결하여 주모형을 제작한 후, 상하악의 주모형상에서 금속 구조물을 제작하였다(Fig. 13). 그리고 제작된 주모형

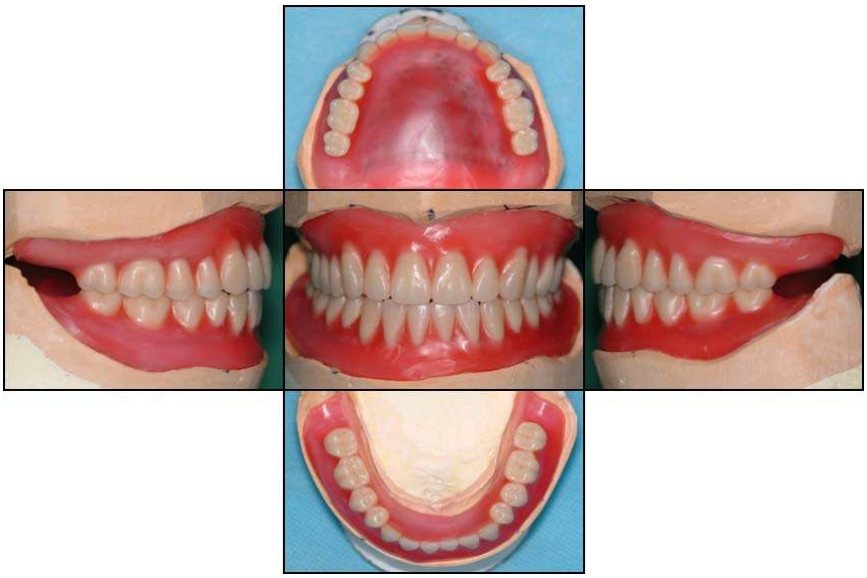

Fig. 17. 인공치의 배열, 양측성 균형교합을 이루도록 배열함.



Fig. 18. 납의치의 구강내 시적.

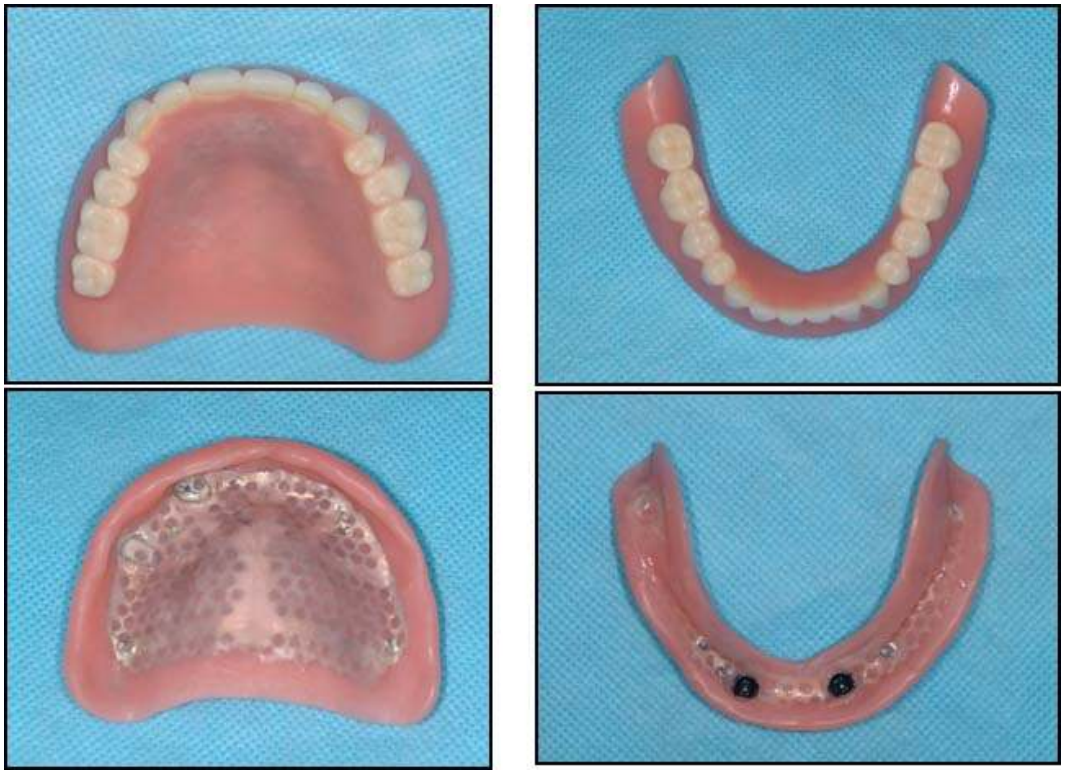

Fig. 19. 최종의치의 모습, 상악 피개의치(좌측)과 하악 임플랜트 지지 피개의치(우측).

과 금속구조물에 기록상과 교합제를 제작하고, 환자의 구강내에서 구순 및 협측 지지도를 평가하고 환자의 정면과 측면에서 적절한 교합평면을 설정하였다(Fig. 14). 이 후, 기존 의치와 생리적 안정위를 이용하여 수직고경을 결정하고(Fig. 15), 폴리비닐실록산 재료의 교합인기재료를 이용하여 중심위를 기록한 후 교합기에 부착하였다(Fig. 16).

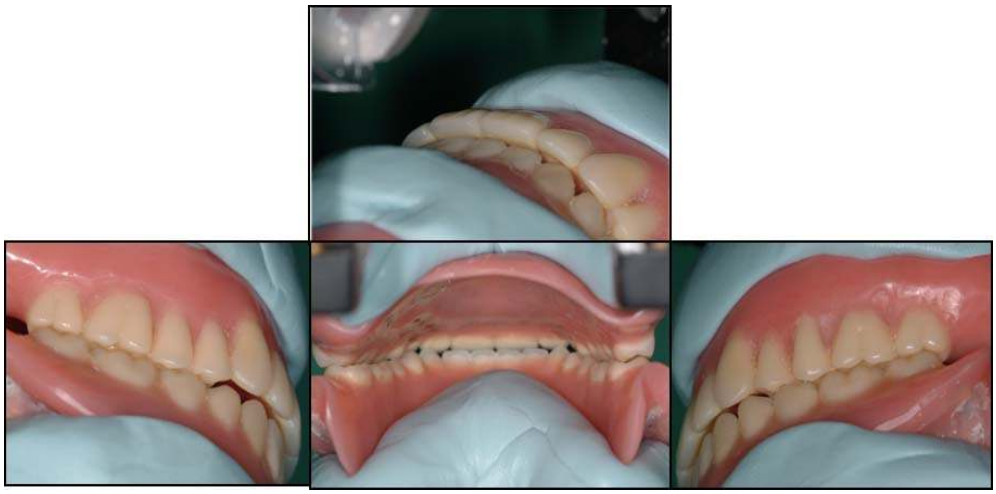

Fig. 20. 교합기 재부착을 통한 교합조정.



Fig. 21. 의치의 최종 구강내 장착 모습.

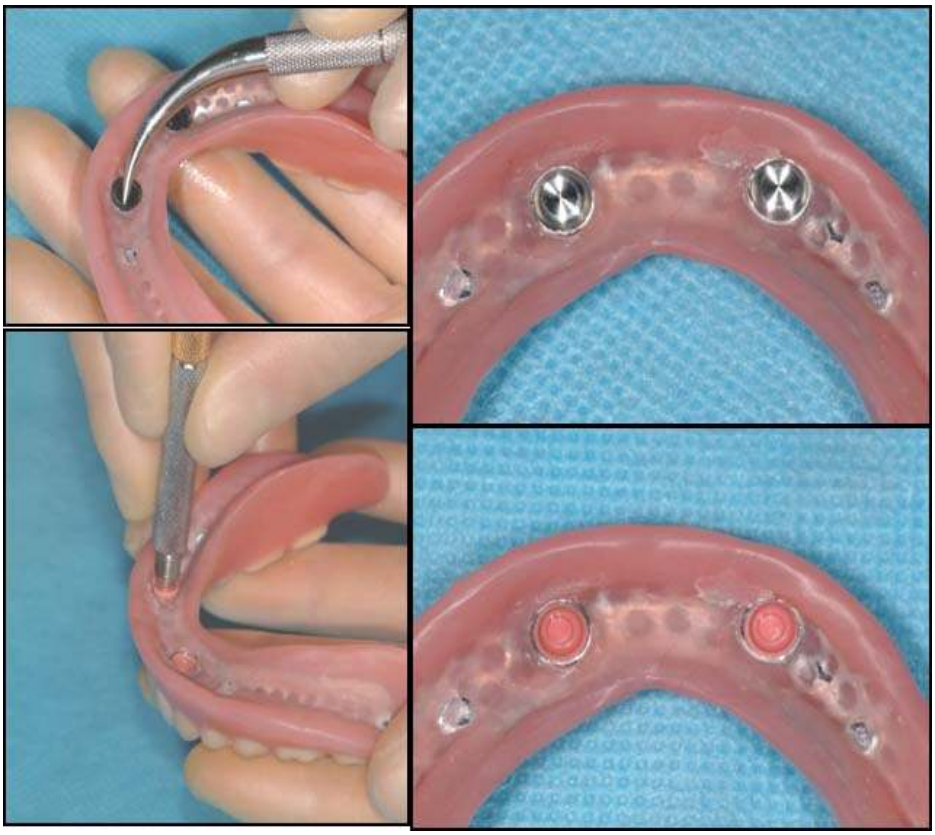

Fig. 22. 기공용 black male의 교체, 전용 공구를 이용하여 pink male로 교체함.

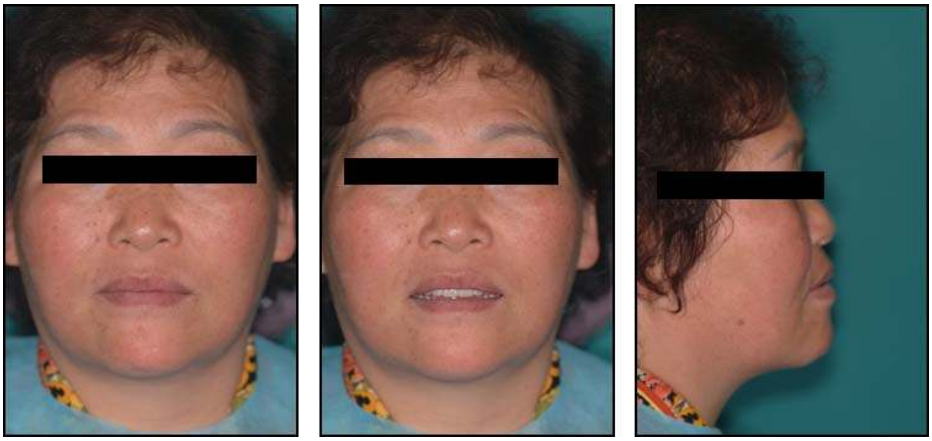

Fig. 23. 의치 장착 후의 구강외 모습

이 후, 환자의 연령, 나이, 안모의 형태를 고려하여 적절한 해부학적 인공치의 색깔과 크기, 형태를 결정하고, 부착된 모형상에 인공치를 배열하였다(Fig. 17). 이 때 인공치의 배열은 양측성 균형교합을 이루도록 하였다. 인공치가 배열된 납의치를 구강내에 시적하고, 구순 지지도, 상하악 전치배열상태, 정중선, 수직, 수평 악간관계의 정확도를 확인하였다(Fig. 18). 이 후 납의치를 매몰, 온성하여 상하악 의치를 완성하였다(Fig. 19). 완성된 총의치를 구강내에 장착하여 변연의 과연장이나 적합 정도를 pressure indicating paste를 사용하여 검사하고 교합관계를 확인하여 교합기에 재부착하여 조절한 후, 최종적으로 구강내에서 교합을 조정하였다(Fig. 20-21).

이 후, 2주간의 settling 기간을 거쳐 재내원하여, 의치 내부의 기공용 black male을 전용 male removal tool로 제거하고 pink male을 male seating tool을 이용하여 연결하였다(Fig. 22). 치료가 완료된 후의 구강 외 모습은 심미적으로 만족할 만하며, 저작 시와 유지시, 바람직한 만족도를 보였다(Fig. 23).

결 론

본 증례에서는 상악은 소수잔존치를 가지며 하악은 무치악인 환자를 대상으로 하였다. 환자는 53세 여성환자로 심한 치주질환으로 인해 상악의 경우, 좌측 견치와 제 2소구치만을 남기고 전악발치를 실시하여 좌측 견치와 제2소구치 치근만을 이용한 통상적인 피개의치로 수복하였고, 하악은 전악발치후 좌우 견치부위에 3i 임플랜트를 식립한 후 stud-type의 LOCATOR® 어태치먼트를 이용한 임플랜트지지 피개의치로 수복하였다. 발치 후 기존 국소의치의 수리를 통해 임시의치를 장착하였다. 약 2개월 후, 하악에 2개의 임플랜트를 식립하고, 임시의치에서 식립부위와 접촉하는 부분을 릴리프하였다. 그 동안 상악 잔존치아의 근관치료를 실시하였으며, 임플랜트 식립 약 4개월 이후, 최종 보철물로 수복하였다. 최종 보철물의 수복 결과, 보철물의 안정성과 유지력의 향상, 저작효율의 증가, 심미성과 발음 향상 의 장점을 보였다. 따라서 하악 양측 견치부위에 두 개의 임플랜트만을 식립하고 어태치먼트를 이용하는 임플랜트지지 피개의치는 치조제의 흡수가 심한 하악 무치악의 경우 좋은 수복방법이 될 수 있다.

참 고 문 헌

1. Kent G. Effects of osseointegrated implants on psychological and social well-being: a literature review. J Prosthet Dent 1992;68:515-518.
2. Awad MA, Lund JP, Dufresne E, Feine JS. Comparing the efficacy of mandibular implant-retained overdentures and conventional dentures among middle-aged edentulous patients: Satisfaction and Functional assessment. Int J Prosthodont.
3. Feine JS, Carlsson GE (eds). Implant overdentures: the standard of care for edentulous patients. Quintessence, 2003:78-80.
4. Chung KH, Chung CY, Cagna DR, Cronin RJ. Retention characteristics of attachment system for implant overdentures. J Prosthet Dent 2004;13:221-226
5. Schneider AL. A low-profile implant overdeture attachment: a case report. Contemp Esthet Rest Pract 2000.
6. Oetterli M, Kiener P, Mericske-Stern R. A longitudinal study on mandibular implants supporting an over-denture: the influence of retention mechanism and anatomic-prosthetic variables on periimplant parameters. Int J Prosthodont 2001;14:536-542.
7. Schneider AL, Kurtzman GM. restoration of divergent free-standing implants in the maxilla. J Oral implant 2002;28:113-116.

Mandibular Implant-Retained Overdenture: A Case Report

Hong-Seok Lee, Kwang-Yeob Song, Ja-Young Kim, Jung-Jun Lee, Ju-Mi Park, Seung-Geun Ahn, Charn-Woon Park

Department of Prosthodontics, School of Dentistry, Chonbuk National University

Recently, osseointegrated implants have been used to improve denture support, stability, and retention. Several studies have been revealed that mandibular two-implant overdentures significantly increase patient satisfaction with the function of their prostheses. Use of a wide variety of attachment systems, including stud, magnet, and bar attachments, has proven both clinically predictable and effective.

This article presents that two-implant overdenture can become the standard of care for treatment of the edentulous mandible.

Key words : Locator, Stud attachment, implant-retained overdenture

Correspondence to : Kwang-Yeob, Song., D.D.S, M.S.D, Ph.D.
Department of Prosthodontics, School of Dentistry, Chonbuk National University
664-14 Dukjin-Dong, Dukjin-Ku, Jeonju, 561-756, Korea
E-mail: skydent@chonbuk.ac.kr
Received: Febuary 4, 2008, Last Revision: March 4, 2008, Accepted: March 25, 2008