임플란트 지지 고정성 보철물로 상악 전치부를 수복한 증례

원광대학교 치과대학 보철학교실*, 구강악안면외과학교실**

오상천*·지영덕**

미디어, 인터넷, 상업용 광고 등 사회의 각 분야에서 미용에 대한 관심이 고조되는 상황에서 오늘날, 치과 보철 수복은 단지 저작 기능을 회복시키는 것뿐만이 아니라 특히 심미적 관점에서 웰빙이나 삶의 질 향상에도 크게 기여하고 있다.

35세의 남성 환자로써 1) #11, 23의 금속-도재수복물의 도재 파절 2) 안모 수평기준선에 비해 기울어진 상악전치 절단연 3) 안모 수직기준선인 안모 정중선에 비해 편위된 치열정중선 4) 상악 전치의 대칭성 상실을 주소로 내원하였다. 환자는 임플란트 수복을 포함하여 전통적인 고정성 보철 치료로 안모 개선을 요구하였다. 일반적으로 상악 전치부에서 전통 보철이나 임플란트 보철 시술 목적 중의 하나가 치아구도, 치아-안모구도, 그리고 안모구도에서 치열이 매력적으로 그리고 아름답게 느껴지도록 심미 보철물을 제작해 주는 것이다.

본 증례에는 연조직과 경조직의 증대술과 성형술을 바탕으로 교정과, 구강악안면외과, 그리고 보철과가 협진을 통해 자연치와 임플란트를 이용한 금속-도재 수복물로써 기하학적 측면에서 치열의 심미성을 향상시킨 결과를 얻었기에 이를 보고하는 바이다. (대한치과턱관절기능교합학회지 2008:24(2):183-192)

서 론

문화와 생활수준이 높아지면서 환자들의 치과 심미적 안목이 날로 높아지는 것 같다. 따라서 간혹 이러한 환자들의 상악 전치부를 심미적으로 수복할 경우, 형태나 배열에서 약간의 어색함도 문제시 될 수 있으며 이를 개선하기 위해 치과의사들은 많은 노력을 하게 된다.

안모의 아름다움에 대한 정의나 기준은 연령, 성, 인종, 개성 그리고 문화 및 관습 등에 의해서 영향을 받는다.[1] 그러나 이러한 주관적 차이에도 불구하고, 공통적 가치는 균형과 조화 그리고 다양성의 통일 등을 통한 객관적 요소가 바탕을 이루고 있다.[2]

일반적으로 아름다움이란 주관적인 속성이 강한 것이 사실이나 대부분 아름답다고 인식되는 입체조형물에는 일정한 공통점, 즉 특별한 구조적 어울림이 존재한다. 이러한 어울림을 구성하는 대표적인 요소로 통일/일치(Unity), 응집력과 분리력(Cohesive & Segregative force), 균형(Balance), 대칭(Symmetry), 비례 및 반복률(Proportion & Repeated ratio) 등을 들 수 있다.[2]

교신저자 : 오상천
원광대학교 치과대학 보철학교실,
경기도 군포시 산본동 1142번지, 435-040.
E-mail : scoh@wku.ac.kr
원고접수일 : 2008년 4월 21일, 원고수정일 : 2008년 6월 10일, 원고채택일 : 2008년 6월 25일

아름다운 안모란 각 얼굴의 구성요소가 일정한 비율을 갖고 위에서 언급한 요소들이 적절히 조화를 이룰 때 발현되며 치과계에서는 치열을 중심으로 그 균형과 조화를 찾으려고 노력해 왔다. 특히 이러한 노력이 전문적인 시각에서 상호 유기적인 협진을 통해 이루어진다면 그만큼 완성도는 높아질 것이다.

본 증례에서는 상악 전치부의 비심미적인 보철물을 제거하고 원광대 치과대학 산본치과병원 보철과와 구강외과 그리고 교정과가 같이 협력하여 임플란트 지지 고정성 수복물로 만족할만한 임상성과를 얻었기에 이를 보고하는 바이다.

임상증례

1. 환자 개요

35세 남자 환자로 7-유닛 상악 전치 금속-도재 수복물 중 상악 우측 중절치와 좌측 견치의 도재 파절, 두 동공선(수평 기준선)에 비해 심하게 기울어진 절단선(Incisal line), 우측으로 편위된 치열정중선 그리고 지나치게 백묵처럼 흰 수복물의 색조 등의 심미적인 문제를 주소로 본원에 내원하였다(Fig. 1).



Fig. 1. Preoperative view.

2. 병력 및 검사

(1) 과거 내과적 병력
·특이사항은 없었다.

(2) 과거 치과적 병력
·보철치료: 약 5-6년전 치과의원에서 상악 우측 제1소구치, 우측 측절치, 좌측 측절치, 그리고 좌측 견치를 지대치로 하는 7-유닛 고정성 수복물 시술을 받았다. 약 3-4년 전에는 하악 좌측 견치를 신경치료 받은 후 금속-도재관을 씌웠다고 하였다.
·외과치료: 상악 양 중절치와 하악 양 제3대구치가 발치된 상태였다.
·치주치료: 약 1년마다 스켈링을 비롯한 잇몸관리를 해오고 있었다.

(3) 구외 검사
·안모 수평기준선에 대해 우측으로 심하게 기울어져 보이는 상악전치 절단선이 균형감을 잃고 있었다.
·안모정중선에 비해 치열정중선이 우측으로 편위되어 보였다.
·기타 특이소견은 보이지 않았다.

(4)구내 검사
·교합: 감합 상태에서 정상적인 class I을 유지하고 있었으며, 비중심위 운동시 전치유도(anterior guidance)가 이루어졌고 전치 교합 접촉은 매우 긴밀한 상태를 보이고 있었다.
·하악 치열: 하악 전치부의 총생(crowding)이 심해 보였다.
·매복 견치: 상악 우측 견치가 치관이 살짝 보이는 부분 매복(partial impaction) 소견을 보이고 있었다.
·7-본 고정성국소의치 및 금속-도재 수복물: 상악 우측 제1소구치에서 좌측 견치를 잇는 전치부 금속-도재 수복물에서 상악 우측 중절치와 좌측 견치는 도재 파절이 있었으며, 전체적

으로 깊이감이 없이 비심미적으로 매우 하얗게 보였다. 하악 좌측 견치는 신경치료 후 금속-도재관을 씌웠으나 이차우식으로 인해 재치료가 요구되었다.
·비심미적 치은선: 상악 우측 치은선이 심하게 내려와 좌우 치은선의 대칭이 심하게 깨져 있었다.
·중등도 치은염 및 니코틴 착색: 비교적 치은의 건강 상태는 좋았으나 총생이 있는 치아를 비롯한 몇 개의 치아에서 약간의 치은염과 흡연에 따른 착색 소견을 보였다.

(5) 방사선 사진 검사

파노라마 및 치근단 사진 촬영 후 아래와 같이 판독되었다.
·치아상실: 상악 양 중절치와 하악 양 제3대구치가 발거된 상태였다..
·신경치료: 하악 좌측 견치와 상악 좌측 측절치가 근관충전 소견을 보이고 있었다.
·치경부 우식과 치조골 흡수: 상악 우측 측절치에서 치경부 우식과 치조골 흡수 소견을 보였다.
·전상악부(premaxilla area): 양 중절치 발거로 인해 전상악부(premaxilla area)의 골량과 골질이 불량해 보였다.

3. 진단 및 치료계획

(1) 진단
·비심미적 상악 전치 보철물
·치아 상실
·치조골과 치경부 및 치근흡수
·매복 상악 우측 견치
·하악 전치 총생

(2) 치료계획

1) 잠재적 문제점
·부적절한 지대치 위치: 매복 견치로 인해 상악 우측 측절치와 좌측 측절치, 견치가 우측으로 편위되어 안모정중선과 치열정중선을 일치시키기가 어렵다.
·적절치 못한 상악 전치부 치조골: 상악 양 중절치와 우측 측절치, 견치부의 치조골 흡수와 매복 견치 발거에 따른 치조골 결함으로 임플란트 식립이나 치관의 자연스러운 emergence profile을 얻기가 어려울 것으로 판단되었다.
·전치부 긴밀한 교합접촉: 하악 총생으로 인해 상악전치 설측배열에 어려움이 예상되고 폐구시 전치부 조기접촉으로 인한 수복물(도재) 파절이 예측되었다.
·부착치은 부재: 발치가 예상되는 상악 우측 측절치와 바로 위 매복된 견치 발치에 따른 부착치은 부재가 술후 치은 건강도와 심미에 결함을 초래할 것으로 판단되었다.

2) 치료과정

환자는 상악전치부 보철물을 다시 제작할 것을 원했고, 상악 우측 측절치 발치가 예상됨에 따라 전통적인 고정성 보철물로 수복하기 위해서는 역학적으로 불리했으며 환자는 추가적인 지대치 삭제를 원치 않았기 때문에 임플란트 지지 고정성 보철물로 환자의 주소를 해결하기로 하였다.

환자가 원하는 임플란트 지지 고정성 보철 치료를 위해 구강외과, 교정과, 치주과, 보철과 의료진이 모여 구체적인 단계에 따라 아래와 같이 진행하였다.

1단계: 기초 준비(Initial preparation)
·기초 치주치료: 구강위생교육, 스켈링, 치근활택술
·기존 보철물 제거 후 고정성 임시 수복물 제작
·매복치 발치 및 치주조직 개선: 상악 전치부 임플란트 수술에 방해가 되는 상악우측 매복 견치는 2004년 10월 6일 발치하면서 골이식을 시행하였으며 부족한 치은을 보충하기 위해 구개부에서 채취한 결합조직으로 상악전치부에 자가유리결합조직 이식술을 시행하였다

(Fig. 2).

·교정 발치 및 교정: 하악 전치부 총생 개선과 더불어 하악 전치 수평피개를 더 얻기 위해 치열을 더욱 설측으로 이동시키기 위한 공간 확보 차원에서 하악 좌측 중절치를 발거하고 교정치료를 시행.

·근관 치료: 상악 좌측 측절치와 하악 좌측 견치.

2단계: 임플란트 식립 및 2차 수술

·2004년 11월 30일 골형성 및 치은조직이 치유된 후 우측 상악측절치를 발치하면서 전치부에 3개의 임플란트를 매식하였으며 차단막을 이용한 골이식을 시행하였다(Fig. 3,4). 골 형성을 위해 8개월 후인 2005년 7월 1일 2차 수술을 시행하였으며 양질의 골이 형성된 것을 볼 수 있었다(Fig. 5).

3단계: 지대주(abutment) 체결 후 임시수복물 제작과 치주-외과적 처치(Fig. 6,7,8)

·부착치은 획득 및 치은 성형을 위해 치주-외과적 처치를 2차 수술 2개월 후인 2006년 9월 10일에 전치부의 반흔조직 및 임플란트 수술 시에 전진피판을 형성하는 과정에서 생긴 부착치은대의 부족을 해소할 목적으로 구개측에서 자가유리결합조직을 채취하여 이식하였으며 치은부위의 반흔조직을 제거하였다(Fig. 6). 상악 전치부 결합조직이식수술 2개월 후인 2006년 10월 29일 치주평가에서 반흔조직은 제거되었으나 부착치은대의 폭이 충분하지 못하여 상악우측 측절치 부위 치은에 구개측에서 채취한 치은으로 자가유리치은 이식성형술을 부가적으로 시행하였다. Fig. 7은 자가유리치은 이식성형술 5개월 후의 모습이며 부족했던 부착치은대가 회복되었다. 그 후 상하악 전치부 치은선을 개선할 목적으로 치관연장술 및 치은 성형술을 시행하였다(Fig. 8).



Fig. 3. Preoperative and postoperative panoramic radiograph.

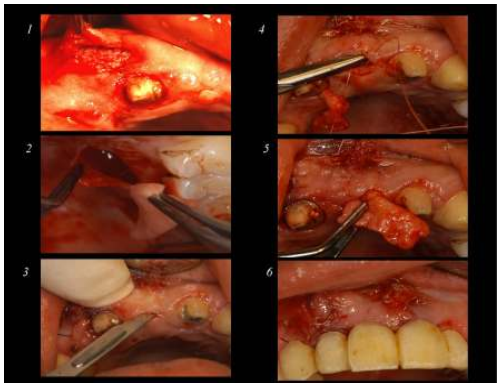

Fig. 2. Impacted tooth extraction, soft tissue management.



Fig. 4. Implants installation.



Fig. 5. Second stage surgery.



Fig. 8. Crown lengthening and gingivoplasty.

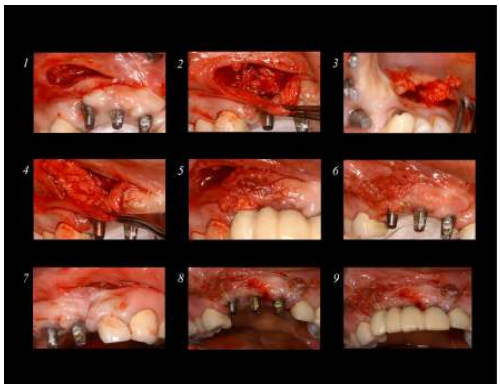

Fig. 6. soft tissue management for attached gingiva(1).

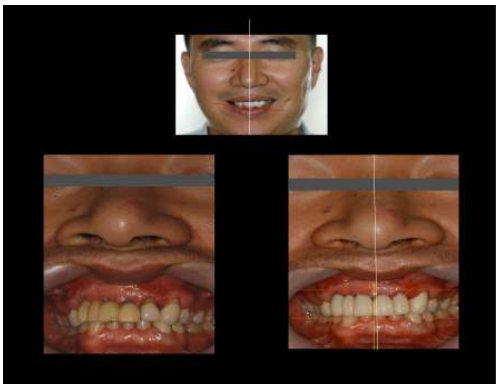

Fig. 9. Improved gingival and incisal line, facial and oral midline.

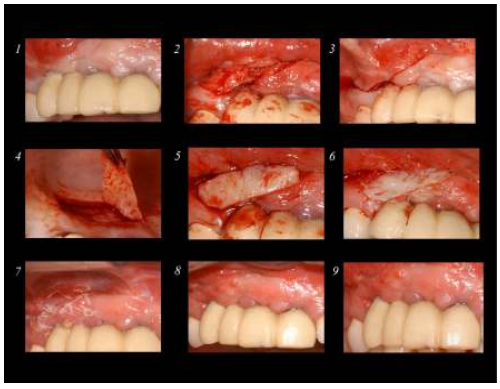

Fig. 7. soft tissue management for attached gingiva(2).



Fig. 10. Preoperative and postoperative view.

4단계: 최종 보철물 완성 및 정기 검진

·상악 좌측 측절치와 견치 그리고 우측 제1소구치에 금속-도재 수복물 제작과 상악 좌측 중절치, 우측 측절치와 견치를 잇는 4-유닛 임플란트 지지 금속-도재 수복물을 제작하여 수평기준선에 대해 치은선과 절단연이 균형감을 되찾고 안모정중선과 치열정중선의 평행성이 유지되는 심미적으로 개선된 결과를 얻을 수 있었다(Fig. 9,10).

· 정기적 구강 검진

총괄 및 고안

상악 전치부 임플란트 수술에 있어서 심미적 요소가 중요한 요소로 작용한다. 상악 전치부는 치아 발치 후 급속한 치조골의 퇴축을 가져와 골증대술의 부가적인 처치가 없다면 임플란트 식립이 어렵거나 이상적인 위치 및 방향으로 식립하기 어려운 경우가 많이 발생한다. 이런 경우 심미적 임플란트 회복이 어려우며 상악 전치부 심미 임플란트 수술을 위해서는 부족한 골결손부의 회복 및 부착치은대의 회복이 중요한 요소로 작용한다. 상악 전치부 골 결손부를 회복하기 위한 골증강술로는 블록형 자가골의 사용, 차단막을 이용한 골유도재생술, 치조골신장술 등 많은 술식이 이용될 수 있다.

차단막을 사용해서 골을 재생시키는 연구는 수년전부터 다수 보고되어 있다. 차단막으로 골결손부를 피복하고 골 유래의 골아세포들을 골결손부에 선택적으로 증식시키는 골유도재생술은 Nyman[3]이 오염된 치근면의 부착을 회복시켜주는 실험을 반복하여 신부착의 형성의 원리를 확립한 이래 임플란트 주위의 골열개, 국소적인 치조제 증대술등 골증대를 위해 널리 이용되고 있다. Dahlin[4]은 골면을 부분 노출 시킨 매식체에 e-PTFE차단막으로 덮고 대조군에서는 판막을 그대로 폐쇄하여 실험하였으며 그 결과 막을 사용한 실험 측에서는 모든 매식체 표면이 신생골로 덮였으며 막을 사용하지 않은 대조군에서는 경미한 정도로 골재생이 진행된 결과를 보고하여 차단막의 효과를 입증하였다. Lazzzara[5]은 신선한 발치와에 매식체를 매식하고 혈병 형성이나 골신생을 위한 공간을 확보하기위해 차단막을 사용하여 골증대술을 시행하여 발치직후 임플란트를 매식할수 있는 근거를 제공하였다. 이번증례에서도 발치 후 임플란트를 매식하면서 Collagen으로 구성된 흡수성 차단막을 사용한 골증대술을 시행하였으며 발치와 및 임플란트 주위에 충분한 양의 신생골이 형성된 것을 확인할 수 있었다. 상악 전치부의 임플란트 식립 시에 퇴축된 치조제의 회복 없이는 임플란트 식립이 어려울 뿐 아니라 임플란트 식립이 가능하다고 하여도 심미적인 한계에 부딪히는 경우가 많으며 이때 차단막을 이용한 골증대술은 유용한 술식으로 생각되어진다.

충분한 양의 골증대가 이루어졌다하더라도 적절한 두께 및 형태의 치은조직의 존재가 상악전치부 심미 임플란트 술식에 있어서 중요한 요소로 작용한다. 결합조직을 사용하여 연조직 성형수술을 시행하여 연조직 증대 및 심미적인 치은조직을 형성하는 술식이 소개되고 있다.

Abrams[6]는 결합조직의 유경이식법을 개발하여 종래 보철적인 대처법보다 더 심미적이고 만족스러운 결과를 얻었고 Orth 등[7]은 치조제 결손에 대해 결합조직이식의 장점을 채용한 'combination onlay-interpositional graft' 술식을 소개하였다. Gaber 등[8]은 수여부에 pouch상 판막을 형성하고 결합조직이식을 시행하는 법등 결합조직을 사용하여 치은성형 및 증대를 이루어 심미적인 치은조직을 만들기 위한 술식 등을 시행하였고 본 증례에서도 치조제 증대와 함께 반흔조직의 제거 및 치은증대를 위해 결합조직 이식을 통한 치은성형술을 시행하였다. 이런 연조직 증대뿐 아니라 부착치은대의 존재도 상악전치부 심미적인 요소로 중요하며 이때 자가 유리치은이식술이 시행될 수 있다. 유리치은이식은 각화치은의 폭을 증가시키는 목적으로 이용되어 왔으며 Miller[9]는 개량된 술식을 이용하여 유리치

은이식으로 노출치근피복 및 부착치은대의 증가를 보고하였으며 Holbrook 등[10]은 이식편이 잘 생존하도록 이식편을 수여부에 밀착시키고 혈액공급을 방해하는 사강을 줄이기 위해 독특한 봉합테크닉을 소개하였다. 이렇듯 기존의 치주성형수술이 임플란트 수술에 접목되어 상악전치부 심미 임플란트를 위해 사용되며 본 증례에서도 결합조직이식을 통한 치주 성형술 뒤 유리치은이식수술을 시행하여 치주조직의 증대 및 각화치은대의 증대를 통해 보다 나은 양호한 결과를 얻을 수 있었다.

일반적으로 아름다움이란 주관적인 속성이 강한 것이 사실이나 대부분 아름답다고 인식되는 입체조형물에는 일정한 공통점, 즉 특별한 구조적 어울림이 존재한다. 이러한 어울림을 구성하는 대표적인 요소로 통일/일치(Unity), 응집력과 분리력(Cohesive & Segregative force), 균형(Balance), 대칭(Symmetry), 비례 및 반복률(Proportion & Repeated ratio) 등을 들 수 있다.[2] 따라서 입체조형물(치열)을 아름답게 표현하려면 이에 대한 이해와 이들 요소가 적절히 분배된 진단 및 치료계획이 안모구도(facial composition), 치아-안모구도(dento-facial composition), 그리고 치아구도(dental composition) 속에서 이루어져야 한다. 일반적으로 치아의 상실이나 마모 등은 수직적 또는 수평적 안모의 변화를 초래하여 안면의 심미성을 감소시키며 이러한 경우 조화로운 안모로 재건시켜 주기 위해서 치과의사는 안면미에 대한 지식을 갖고 있어야 한다.

본 증례는 부분 매복된 우측 견치와 전치의 치아 상실로 치열 정중선이 안모 정중선의 평행성이 깨진 상태에서 우측으로 편위되고 각 치아들의 치관 장축은 일관성 없이 흐트러지고 형태 및 배열의 대칭성이 결여된 상태에서 절단연과 치은연의 경사가 심해 통일감과 균형감이 상실된 비심미적 상태였다(Fig. 1).

구도를 통일시키려는 요소를 응집력이라 한다. 심미적인 자연 치열에서는 중절치를 비롯해 그 후방 치아들의 임상치관들이 치열 정중선을 향해 일정한 근심경사를 보이는데 이로써 치열은 일치감과 통일감을 얻는다. 본 증례에서는 우측 견치가 매복되어 있음에 따라 견치부 치조골의 미발육과 함몰에 따라 좌우 치관의 균형감 있는 근심 경사를 얻는 데는 다소 어려움이 있었으나, 양 중절치의 대칭성을 최대한 살리려고 노력하였고, 각 흐트러진 치관 장축들을 일관성 있게 모아줌으로 해서 심미적 안정감과 통일감을 얻을 수 있었다(Fig. 10).

일반적으로 상악 전치의 절단연은 양 동공을 연결한 선과 평행한 정도를 비교하여 평가하게 되는데, 균형을 잃은 절단연의 경우, 이것이 골격적인 문제인지 치아적인 문제인지 아니면 보철적인 문제인지를 미리 파악하는 것이 진단 및 치료 결과에 영향을 주게 된다. 이 절단연 경사도가 수평기준선에 비해 경사가 클수록 더욱 어색함을 보이는데 한국인은 6.0°경사 미만에서는 47%만이 어색함을 느끼고 7.5°경사가 되어야 절반이 넘는 약 62%에서 확실하게 어색함을 느끼는 것으로 보고되어 한국인은 이 절단연 경사에 비교적 관용도가 높은 것으로 평가된다.[11] 본 증례에서는 그 경사도가 심해 환자가 콤플렉스로 여길 정도였으나 새로운 수복물에서는 확실히 개선된 모습을 보여 주었다(Fig. 9).

정면에서 보았을 때, 유리 치은연의 가장 치근측을 치은 정점(zenith)이라 하고 상악 중절치나 견치의 정점은 치아 장축의 중심에 있는 상악 측절치와는 달리 약간 원심으로 편재하여 임상치관 장축이 근심경사를 이루도록 해 주고, 이 정점들을 연결하는 심미적 가상선인 치은선(gingival line)은 수평 기준선(동공간선)과 나란하여 좌우가 균형감을 잃지 않아야 한다.[12] 그리고 치과계에서는 중절치와 견치가 같은 선상에 있고 측절치가 이 선상에 있던지 약간 하방으로 있는 것이 자연스러운 것으로 보고되나 일반인은 그러한 미묘한 변화를 인식하지 못할 수도 있다. 본 증례의 초기에는 상악 좌측 측절치의 치은정점이 좀 지나친 듯 하방으로 내려와 있었으나 환자 본인은 이를 자각하지 못하고 있었다. 그러나

임플란트를 식립 후에는 최초의 절단연처럼 우측으로 기울어져 치관 길이가 큰 차이를 보이는 등 다소 심미적 결함을 보였다. 이를 개선하기 위해 하방의 치조골의 상태를 확인하면서 치관 연장술을 시행 하였고 여기에 맞춰 임시수복물을 제작해 줌으로써 최종 수복물의 심미적 상황을 예측해 볼 수 있었다.

치열정중선은 구강 내에서 절치유두, 구개봉합, 순측소대 등으로 가늠되는데 반드시 안모 정중선과 일치할 필요는 없지만 최소한 두 정중선의 평행성은 유지해야 한다.[13] 일반적으로 상악 전치에서 약 1/3 정도는 두 정중선이 일치하지 않으므로 상실부의 공간 배열이 여의치 않을 경우 정중선을 일치시키려는 노력보다는 두 정중선을 평행하게 하여 각 치아의 공간적 배분(황금분할)에 더 초점을 맞추는 것이 바람직할 것이다. 실제로 한국인은 정중선 변위에 따른 이동량이 클수록 더욱 어색함을 느꼈으나 관용도가 커 약 5mm의 변위에서도 서로 평행성만 유지하고 있다면 절반 이상이 어색함을 느끼지 못했다. 본 증례에서도 우측 견치의 매복으로 치열이 우측으로 쏠려 최종 수복물이 안모 정중선과 일치되지는 않았지만 두 정중선이 평행성을 유지하도록 노력하여 어색함을 최대한으로 줄였고 환자 역시 이 부분을 불만으로 제기하지는 않았다.

결 론

심미성 회복은 전치부 수복치료에 가장 중요한 성공요소 중의 하나임이 분명하다. 따라서 좀 더 일관성 있고 예측 가능한 심미적 결과를 얻기 위해서는 더욱 체계적인 진단과 치료계획이 필요하고 특히나 안모, 치열, 치아, 치은 구도 순으로 위에서 열거한 가이드라인을 확인해 가는 것이 바람하다.

비록 안모 정중선과 치열 정중선의 일치는 얻지 못했지만 이는 예견된 사항으로 환자에게 미리 결과를 얘기했던 사항이었고, 양 중절치를 기준으로 비교적 조화로운 인접치와의 근원심적 비율을 얻었으며, 안모 수평 기준선에 균형 잡힌 상악 전치부 절단선과 치은선 그리고 개선된 자연스러운 색조로 인해 환자는 결과에 매우 만족하였다. 그러나 더욱 예지력이 높고 더 좋은 결과를 얻기 위해서는 각 전문 분야의 지식과 경험을 상시적으로 공유할 수 있는 체계가 필요하며 이러한 체계를 바탕으로 치밀한 치료계획과 시술이 이루어져야 할 것이다.

연구비 지원 및 사의

본 연구는 2007년도 원광대학교 교내연구비 지원에 의해 이루어짐

참 고 문 헌

1. Peck H, Peck S. A concept of facial esthetics. Angle Orthod. 1970; 40: 284-318.
2. Rufenacht CR. Fundamentals of Esthetics., Quintessence Publishing Co, Inc, Chicago, Illinois. 1990.
3. Nyman S, Lindhe J, Karring T et al. The generative potential of the periodontal ligament: An experimental study in the monkey. J Clin Periodontol 9(3): 257-265, 1982.
4. Dahlin c, Sennerby L, Lekholm U, Linde A, Nyman s. Generation of new bone around titanium implants using a membrane technique: An experimental study in rabbits. Int J Oral Maxillofac Implants 4(1): 19-25, 1989.
5. Lazzara R. Immediate implant placement into extraction site: Surgical and restorative advantages. Int J Periodont Rest Dent 9(5): 333-344, 1989
6. Abrams L. augmentation of the deformed residual edentulous ridge for fixed prosthesis. compend Contin Edu Dent 1: 205-214, 1980.
7. Orth CF. A modification of the connective tissue graft procedure for the treatment of type II and type III ridge deformities. Int J Periodont Rest Dent 16: 267-277, 1996.
8. Gaber DA & Rosenberg ES. The edentulous ridge in

fixed prosthodontics. Compend Contin Educ Dent 24: 212-224, 1981.
9. Miller PD. Root coverage using a free soft tissue autograft following citric acid application. Part I. Technique. Int J Periodont Rest Dent 2(2): 65-70, 1982.
10. Holbrook T & Ochsenbein C. Complete coverage of denuded root surfaces with a one-stage gingival graft. Int J Periodont Rest Dent 3(3): 9-27, 1983.
11. Jae-Hoon Jung, Sang-Chun Oh. Perception assessment of esthetics of upper anterior teeth. J Korean Acad Prosthodont 2003;41(5):640-654.
12. Ahmad I. Geometric considerations in anterior dental aesthetics : restorative principles. Pract Periodont Aesthet Dent 1998; 10(7): 813-822.
13. Johnston CD, Burden DJ, Stevenson MR. The influence of dental to facial midline discrepancies on dental attractiveness ratings. Eur J Orthod 1999; 21: 517-522.

Reconstruction of Disharmonious Upper Anterior Dentition by Implant Supported Fixed Prosthesis

Sang-chun Oh*, Young-Deok Chee**

** Department of prosthodontics, ** Department of Oral and Maxillofacial Surgery, Sanbon Dental Hospital, College of dentistry, Wonkwang university*

Modern dental reconstructions do not only aim at restoring the patient's mastication, but rather at improving general well-being and quality of life, especially in terms of esthetics. The media, the internet, advertising, and many other facts of society contribute to an increased cosmetic awareness. A 35-year-old male patient presented with as follows: 1) the porcelain fracture of ceramo-metal restoration on #11 and #23, 2) the inclination of incisal plane to horizontal reference plane, 3) the dental midline deviation to facial midline, and 4) the lack of symmetry on upper anterior dentition. The patient requested an aesthetic improvement using fixed prosthodontics including implant-supported restorations. In the upper anterior region, one of the goals of the conventional as well as implant prosthesis is to achieve restorations with the dental attractiveness and beauty in the respect of dental, dentofacial, and facial compositions. This case report presents geometrically improvement of dental esthetics using conventional and implant prosthesis with soft and hard tissue augmentation.

Key words: A 35-year-old male patient, improvement of dental esthetics, conventional and implant prosthesis

Correspondence to: Prof. Sang-Chun Oh
Department of prosthodontics, College of dentistry, Wonkwang university, 1142 Sanbon-Dong, Gunpo, Gyeonggi-Do, 435-040, Korea
E-mail : scoh@wku.ac.kr
Received : April 21, 2008, Last Revision : June 10, 2008, Accepted : June 25, 2008