Gold Electroforming System을 이용한 하악 임플란트 지지 텔레스코프 피개의치

전북대학교 치과대학 치과보철학교실

최지하·김승균·유병일·안승근·박주미·송광엽·박찬운

하악 완전 무치악 환자의 보철수복에 있어 임플란트 식립 후 피개의치의 제작은 첫 번째 치료 옵션으로 고려되어질 수 있다. 임플란트 지지 텔레스코프 피개의치를 제작하는 경우 인공치 및 유지 장치의 배열을 위한 악간 공간이 필요하다. 임플란트 상부 보철물의 passive한 fit은 보철물의 기계적 실패를 막는 중요한 요소이다. Gold electroforming system을 이용하여 제작한 telescopic attachment는 우수한 마진 적합도 및 passive한 fit을 보이며 얇은 코핑 두께로 인하여 좁은 악간 공간에서도 사용이 가능한 장점이 있다. 본 증례에서는 4개의 임플란트 식립 후 Gold electroforming system을 이용하여 telescopic overdenture를 제작하여 기능 및 심미적으로 좋은 결과를 나타내었다.

주요 단어 : Telescopic overdenture, Gold Electroforming System.(대한치과턱관절기능교합학회지 2008:24(2):193-201)

서 론

완전 무치악 환자에 있어서 통상적인 총의치에 의한 보철 수복은 부적절한 의치의 안정 및 유지와 저작 시 불편감을 야기할 수 있다. 또한 계속적인 잔존치조제의 흡수 및 구강내 점막의 변화, 타액 분비의 감소 등 노화로 인한 생리적 변화는 총의치의 장착을 더욱 어렵게 만든다[1,2]. 이러한 문제점을 극복하기 위하여 임플란트를 이용한 보철 수복에 관한 많은 연구가 이루어져 왔다. 특히 하악에서는 가철성 보철 수복에 있어 보철물의 유지, 지지, 안정성이 더욱 요구되므로 임플란트 피개의치는 보다 좋은 치료 방법으로 받아들여지고 있다[3].

임플란트 피개의치에서 의치와 임플란트를 연결하는 지대주는 형태에 따라 Bar, Ball attachment, Magnet, Telescopic attachment 등으로 분류되며 적합한 attachment 의 선택을 위해 환자의 구강내 상태와 경제적 상황, 비용효과 및 새 의치에 대한 환자의 기대감 등이 고려되어져야 한다[4].

Telescopic overdenture 제작 시 현재의 주조과정을 통해 제작되는 외관은 납형조각, 매몰, 소환, 주조 시 오류가 발생할 가능성이 항상 존재하므로 숙달된 기공과정을 필요로 한다. 또한 장기적인 보철물 장착으로 인하여 내, 외관의 적합

교신저자 : 박주미
561-756 전북 전주시 덕진구 덕진동 1가 664-14 전북대학교 치과대학
E-mail: jmpark@chonbuk.ac.kr
원고접수일 : 2008년 3월 23일, 원고수정일 : 2008년 5월 15일, 원고채택일 : 2008년 6월 25일

이 떨어질 수 있으나 근본적인 해결 방법이 없는 실정이다.

Gold Electroforming System (GES)은 전기적 환원과정에서 발생하는 전기적 에너지에 의해 금속이 얇은 층을 형성하여 피복되는 방법으로 보철물 제작시 99%의 이온화 된 금을 이용하여 내관에 직접 코핑을 도금하여 외관을 제작하게 된다. 따라서 균일한 접촉으로 우수한 적합도를 얻어 유지력 소실을 일으키는 오차가 발생하는 가능성을 줄일 수 있으며 균일한 두께를 얻을 수 있어 보철물 제작 시 공간 활용이 용이하다[5].

임상 증례

본 증례의 환자는 52세 여성 환자로 상, 하악 무치악 부위의 보철 수복을 주소로 내원하였다. 상기 환자는 약 3년 전 하악 구치부 치아를 상실하였으며 잔존치 동요로 인한 저작 시 불편감이 존재하여 이를 해결하고자 하였다. 구외 소견상 특이 소견은 없었으며 임상검사 및 방사선학적 검사를 시행한 결과 상악 구치부 및 하악 구치부 (#16, 27, 36, 37, 44, 45, 46, 47)의 치아가 상실되었고 상악 우측 구치부 (#15-17)는 old bridge를 장착하고 있었다. 상악 전치부 (#11, 12, 13, 14, 21, 22, 23) 는 동요도 I도를 보였고 상악 좌측 구치부 및 하악 잔존치 (#24, 25, 26, 31, 32, 33, 34, 35, 38, 41, 42, 43)는 동요도 Ⅲ도를 나타내었다.

전반적인 치주질환으로 인하여 전악 발치가 고려되는 상황이었으나 상악 전치부는 동요도 I도 이고 치주낭 깊이가 4mm 미만이며 젊은 여자 환자로 환자가 발치를 원하지 않아 #14번에서 #23번 까지는 보존하여 최대한 사용하기로 하였다(Fig. 1).

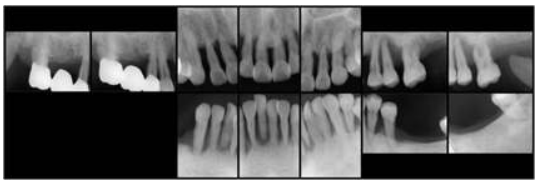

Fig. 1. 초진 시 치근단 방사선사진

이에 치료계획으로는 상악 전치부 (#11, 12, 13, 14, 21, 22, 23)를 제외한 잔존치 발거 후 상악은 conventional RPD로 수복하고 하악은 4개의 임플란트를 식립하여 GES를 이용한 telescopic overdenture로 수복하기로 하였다.

#33은 SSII® (Osstem, Busan, South Korea) 4.1 mm*13mm, #36은 ITI® (Straumann, Waldenburg, Switzerland) 4.1mm*8mm, #43은 SSII® (Osstem, Busan, South Korea) 4.8mm*8.5mm, #46은 SSII®

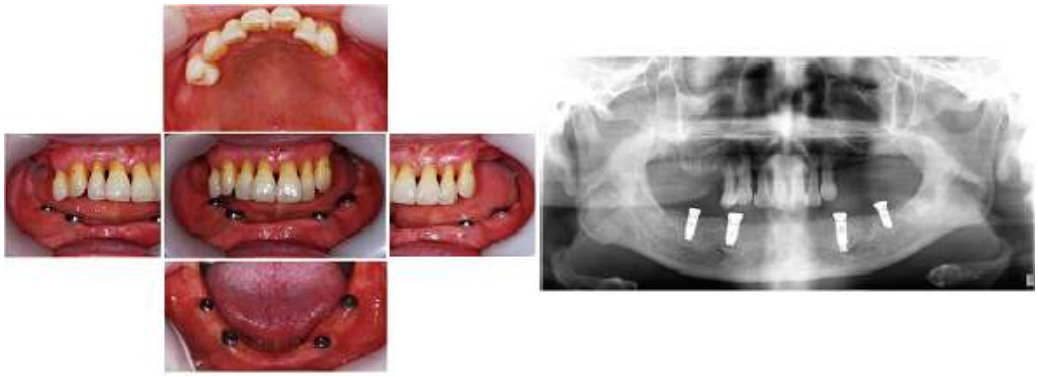

Fig. 2. 임플란트 식립 후 구내 사진 및 파노라마 사진

(Osstem, Busan, South Korea) 4.8mm*10mm 임플란트를 식립하였으며 3개월 후 본과에 내원하였다(Fig. 2). 상악은 진단 모형을 이용하여 써베잉을 시행하였으며 #13, 14, 23 부위에 레스트 시트



Fig. 3. 진단 모형

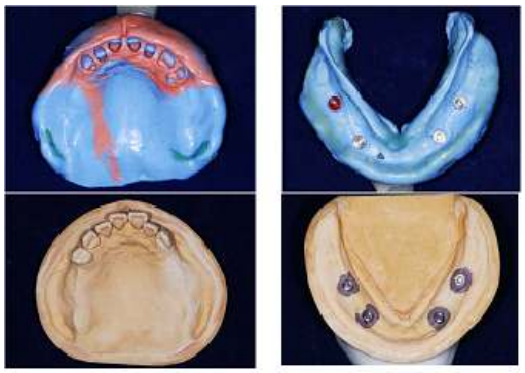

Fig. 4. 최종 인상 및 주모형

를 형성하고 유지암으로는 #14번 치아에는 I-바를 #23번 치아에는 가공선 와이어를 이용하기로 하였다. 주연결장치는 single broad palatal plate를 선택하였다(Fig. 3).

폴리비닐실록산 인상재를 이용하여 최종 인상을 채득하고 주모형을 제작하였다(Fig. 4). 상악은 이미 형성된 유도면을 이용하여 전후방 경사를 결정한 후 유지 클래스프를 위한 최대 풍융부 위치를 표시하였으며 적절한 언더컷의 위치와 양을 확인하였다. I-bar의 위치 설정을 위해 조직부 언더컷을 표시하고 전후방 경사와 측방경사를 결정한 후 tripoding을 시행하였다. 주모형상에 금속 구조물의 디자인을 표시하고 기공소에 의뢰하였다(Fig. 5).

교합고경을 설정한 후 마운팅 하였으며 인공치가 들어갈 공간을 확보하기 위해 하악에 인공치를 배열하여 index를 제작하여 주었다(Fig. 6). Telescopic overdenture 의 내관은 높이 및 각도를 조절할 수 있는 UCLA type abutment를 이용하였으며 2도 밀링을 시행하여 제작하였다. 외관 제작을 위해 제작된 내관을 기공용 아날로그에 연결하고 전용 왁스로 블록아웃을 시행하여 silver lacquer를 도포한 후 GES plating head에 장착하고 electroforming을 시행하였다. 완성된 내관, 외관 및 금속 구조물의 모습으로 GES를 이용하여 제

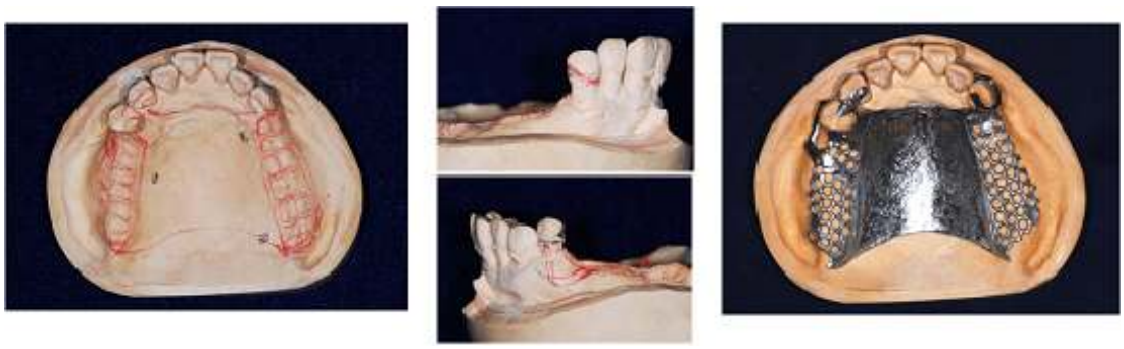

Fig. 5. 금속 구조물의 설계 및 완성된 모습.

작된 외관은 내관과의 우수한 마진 적합도와 passive 한 fit을 보였다(Fig. 7).

구강 내에서 내, 외관과 금속 구조물이 잘 적합되는 것을 확인한 후 방사선 사진을 촬영하여 내관의 적합을 다시 확인하였다. #36번은 SynOcta® 1.5 screw-retained abutment를 35N, 내관을 15N 으로 체결하였으며 ComOcta® Gold abutment를 이용하여 제작한 #33, 43, 46번의 내관은 30N으로 구강 내에 장착하였다. 그 위에 외관을 장착하고 패턴 레진 지그를 이용하여 고정한 후 개인 트레이를 이용하여 pick-up impression을 채득하였다(Fig. 8). 주모형을 제작하고 모형상에서 외관과 금속 구조물을 레진 시멘트를 이용하여 접착한 후 접착된 외관과 금속 구조물을 구강 내에 시적하고 passive fit을 확인하였다(Fig. 9). 새로 제작된 주모형에 외관이 부착된 금속구조물을 위치시키고 교합제를 제작하여 수직고경을 결정하였다.



Fig. 6. 인공치 공간 확보를 위한 Index의 제작

상악 잔존치와 조화를 이루도록 인공치를 배



Fig. 7. 내관, 외관 및 금속 구조물.

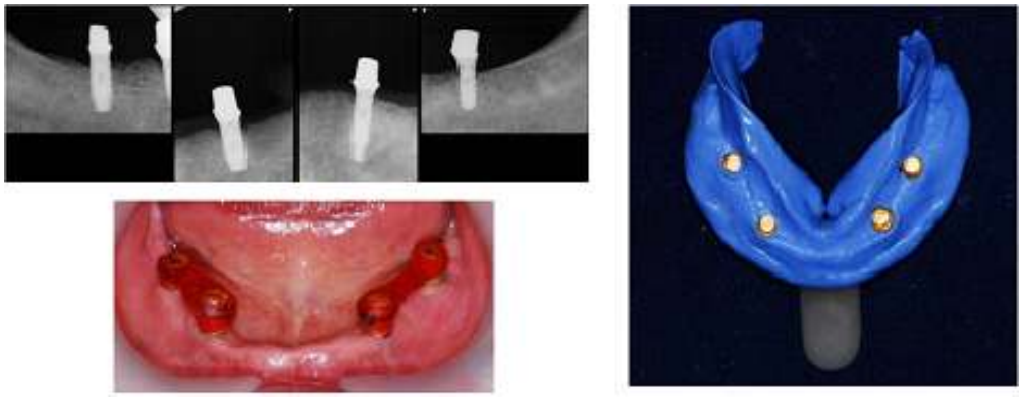

Fig. 8. Pick-up impression의 채득.



Fig. 9. 접착된 외관과 framework을 구강 내에 시적하고 passive fit을 확인하는 과정.

열하여(Fig. 10) 구강 내에 시적 해 본 후 상악 RPD와 하악 telescopic overdenture를 최종 완성하였다(Fig. 11). 의치의 내면은 pressure indicating paste를 이용하여 변연의 과 연장이나 적합 정도를 조절하였다.

교합 양식은 군기능 교합을 형성해 주었으며(Fig. 12) 완성된 의치를 최종 장착한 모습으로 잔존 자연치와 조화를 이루는 것을 알 수 있다. 의치 장착 전과 장착 후의 구외 소견으로 교합고경 및 적절한 연조직 지지를 회복하여 심미적인 결과를 얻었으며 환자분 또한 기능과 심미 모두 만족하였다(Fig 13).



Fig. 10. 인공치의 배열



Fig. 11. 최종 완성된 의치의 모습



Fig. 12. 우측방 및 좌측방 운동 시 군기능교합 형성.

총괄 및 고안

하악에서의 임플란트 지지 피개의치의 적용에 대한 장기간의 성공률은 여러 문헌들에서 보고되고 있다.[7,8]. 임플란트 지지 피개의치에서 의치와 임플란트를 연결하는 지대주는 형태에 따라 Bar, Ball attachment, Magnet, Telescopic attachment 등으로 분류된다. 심하게 위축된 하악에서는 의치의 수평적 운동에 대해 primary stabilization을 제공하는 bar type의 유지장치가 널리 쓰이고 있다[6]. 그러나 Meijer 등[9,10]은 bar를 이용한 primary splinting보다 telescope와 같은 secondary splinting에서 더 많은 응력의 감소를 보인다고 하였다. 실험적 연구에서 resilient telescopic attchment는 bar, ball, magnet등과 유사한 결과를 보였으며[11] Krennmair등[12]은 ball attachment가 telescopic attachment 에 비해 더 많은 maintenance가 필요하다고 보고하였다. 이러한 실험적 연구와 임상적인 결과로 보아 telescopic attachment는 ball 혹은 bar attachment 의 대안으로 사용되어질 수 있다[13].

1961년 Rogers는 inlay와 onlay제작을 위한 electrofoming을 처음 소개하였으며 Gold Electroforming System 은 전기적 환원과정에서 발생하는 전기적 에너지에 의해 금속이 얇은 층을 형성하여 피복되는 방법으로 보철물 제작 시



Fig. 13. 의치 장착 후 구내 및 구외소견.

99%의 이온화 된 금을 이용하며 내관에 직접 코핑을 도금하여 외관을 제작하게 된다[14]. Telescopic system에서 electroforming을 적용함으로써 얻어지는 장점으로는 여러 가지가 있다. 먼저 외관의 균일한 접촉으로 우수한 적합도를 얻어 유지력 소실을 일으키는 오차가 발생할 가능성을 줄일 수 있으며 보철물의 passive fit을 가능하게 한다. 또한 0.2에서 0.4mm의 얇은 코핑 두께로 인하여 금속 구조물을 위한 충분한 공간을 제공할 수 있다[5,14,15]. 따라서 본 증례와 같이 의치를 위한 공간이 부족한 환자에서 심미적인 의치제작이 가능하다 할 수 있겠다.

결 론

임플란트 피개의치 제작 시 유지장치 및 인공치 배열을 위한 악간 거리의 충분한 확보가 중요하다. 중등도의 치조골 흡수를 보이는 본 증례에서는 GES를 이용하여 외관의 두께를 줄임으로써 인공치 배열을 위한 공간을 확보하였다. 임플란트를 이용한 보철물의 misfit은 임플란트에 응력을 집중시키며 나사파절과 같은 보철물의 실패를 야기할 수 있다. Telescopic attachment 사용 시 기존의 기공과정으로는 내관과 외관 사이의 passive fit를 얻기 어려우나 GES를 사용함으로써 이를 해결할 수 있다. 이번 증례는 의치 장착의 경험이 없는 심한 치주질환을 가진 52세 여자 환자로 상악 전치부를 제외한 모든 치아를 발거한 후 이에 상악은 국소의치, 하악은 4개의 임플란트를 식립 후 Gold Electroforming System을 이용한 telescopic overdenture를 이용하여 수복한 결과 기능 및 심미적으로 양호한 결과를 얻었기에 보고하는 바이다.

참 고 문 헌

1. Zarb GA, Bolender CL, Carlsson GE. Prosthodontic treatment for edentulous patients. 11th ed. St Louis; Mosby;1997.
2. Tallgren A. The continuing reduction ofo the residual alveolar ridges in complete denture wearers: A mixed longitudinal study covering 25years. J Prosthet Dent 1972;27:120-132
3. The McGill consensus statement on overdentures. Mandibular two-implant overdentures as first choice standard of care for edentulous patients. Montreal, Quebec, May 24-25, 2002. Int J Oral Maxillofac Implants 2002;17(4):601-2.
4. Takanashi Y, Penrod JR, Lund JP, Feine JS. A cost comparison of mandibular two-implant overdenture and conventional denture treatment. Int J Prosthodont 2004;17:181-186.
5. Greven B, Luepke M, von Dorsche SH. Telescoping implant prostheses with intraoral luted galvano mesostructures to improve passive fit. J Prosthet Dent 2007;98:239-244
6. Heckmann SM, Schrott A, Graef F, Wichmann M, Weber HP. Mandibular two-implant telescopic overdentures. Clin Oral Implants Res 2004;15:560-569.
7. Meijer HJ, Raghoebar GM, Van't Hof MA. Comparison of implant retained mandibular overdentures and conventional complete dentures: A 10-year prospective study of clinical aspects and patient satisfaction. Int J Oral Maxillofac Implants 2003;18:879-885.
8. Naert I, Alsaadi G, van Stehenberghe D, Quirynen M. A 10-year randomized clinical trial on the influence of splinted and unsplinted oral implants retaining mandibular overdentures: Peri-implant outcome. Int J Oral Maxillofac Implants 2004;19:695-702.
9. Meijer H.J.A, Kuiper JH, Starmans FJM & Bosman F. Stress distribution around dental implant: Influence of superstructure, length of implants, and height of mandible. J Prosthet Dent 1992;68:96
10. Meijer HJ, Starmans FJ, Bosman F & Steen WH. A comparison of three finite element models of an edentulous mandible provided with implants. J Oral Rehabil 1993;20:147
11. Heckmann SM, Winter M, Meyer M, Weber HP, Wichmann M. Overdenture attachment selection and the loading of implant and denture-bearing area. Part

II: A methodical study using five types of attchments. Clin Oral Implants Res 2001;12:640-647.
12. Krennmair G, Weinlander M, Krainhofner M & Piehslinger E. Implant-supported mandibular overdentures retained with ball or telescopic crown attachments: A 3-year prospective study. Int J Prosthodont 2006;19:164-170.
13. Besimo CH, Kempf B. In vitro investigation of various attachments for overdentures on osseointegrated implants. J Oral Rehabil 1995;22:691-698.
14. Rogers OW, Armstrong BW. Electroforming a gold matrix for indirect inlays. J Prosthet Dent 1961;11:959-966.
15. Setz J, Diehl J, Weber H. The marginal fit of cemented galvanoceramic crowns. Int J Prosthodont 1989;2:61-64.

Mandibular Implant-Supported Telescopic Overdenture using Gold Electroforming System : A Case Report

Jee-Ha Choi, Seung-Kyun Kim, Byoung-Il Yu, Seung-Geun Ahn, Ju-Mi Park, Kwang-Yeob Song, Charn-Woon Park

Department of Prosthodontics, School of Dentistry, Chonbuk National University

In edentulous mandible, implant supported overdenture was considered as a first treatment option. In case of a implant supported telescopic overdenture, sufficient inter-arch space needs for arrangement of artificial teeth and attachment. Passive fit of the implant prosthesis is important factor for preventing mechanical failure. Gold Electroforming System is particularly useful to achieve a passive fit of telescopic attachment and results in precision marginal fit and the small thickness of the coping provides optimal space for narrow inter-arch space.

This article presents that application of Gold Electroforming System can provide excellent esthetics and function on four-implant supported telescopic overdenture.

Key words : Telescopic overdenture, Gold Electroforming System.

Correspondence to : Ju-Mi Park, D.D.S., M.S.D., Ph.D.
Department of Prosthodontics, School of Dentistry, Chonbuk National University
664-14 Dukjin-Dong, Dukjin-Gu, Jeonju, 561-756, Korea
E-mail : jmpark@chonbuk.ac.kr
Received : March 23, 2008, Last Revision : May 15, 2008, Accepted : June 25, 2008