미니스크류 식립 각도 및 부위에 대한 3차원적 연구

단국대학교 치과대학 교정학 교실

조희상·이진우

교정치료에서 고정원의 조절은 치료목적을 달성하기 위한 중요한 고려사항이다. 최근 골에서 쉽게 지지를 얻을 수 있는 미니스크류가 개발되고 발전되어 많은 치료에서 사용되고 있는데, 이러한 미니스크류는 해부학적 구조물들의 손상을 최소화 하면서 안전하게 식립하는 것이 매우 중요하다.

이에 본 연구는 전산화단층촬영 사진을 이용하여 임상적으로 미니스크류를 흔하게 심는 부위이면서 초기 고정이 약한 상악 구치부 협측 부위의 안전성을 평가하고, 식립 각도에 따른 인접치아에 대한 손상가능성을 평가 하고자 하였다. 상악 구치부 협측에서 1.2×6.0mm의 미니스크류를 식립하게 되면 일반적으로 CEJ에서 5 ~ 8mm 상방에 그리고 피질골 표면에서 3 ~ 5mm 내측에 미니스크류의 끝이 위치하게 된다. 이 경우 각 치근 사이의 면적을 측정하였다. 또한 식립각도를 30도, 45도, 60도로 나누어 식립 각도별 치근 사이의 길이를 측정하였다. 대구치와 대구치 사이, 대구치와 소구치 사이, 소구치와 소구치 사이의 3그룹으로 나누어 다음과 같은 결과를 얻었다. 1) 식립부위에 따른 비교에서 제1대구치와 제2대구치 사이에서 치간골의 면적이 유의하게 작았다. 2) 각도에 따른 비교에서 대구치 사이와 소구치와 대구치 사이에서는 더 기울여 식립 하는 것이 안전함을 보였으나, 소구치 사이에서는 식립 각도가 안전성에 크게 영향을 주지 못했다.이상의 결과를 바탕으로 미니스크류를 식립 할 경우 대구치 사이보다는 대구치와 소구치 사이 또는 소구치 사이가 상대적으로 안전한 부위라는 것을 알 수 있었다. 그리고 대구치 사이와 대구치와 소구치 사이에 식립 할 경우에는 식립 각도가 증가 할수록 안전하다는 것을 알 수 있었다.

(대한치과턱관절기능교합학회지 2008:24(2):203-211)

서 론

교정치료에 있어서 고정원의 확보는 치료목적을 달성하는데 필요한 가장 기본적인 원칙이다. 치아를 고정원으로 한 구내 고정원은 바라지 않는 치아의 이동을 피할 수 없는 단점이 있고, 구내 고정원의 단점을 방지하기 위한 구외 고정원은 환자의 협조도를 얻지 못할 경우 오히려 더 큰 문제를 야기할 수 있으므로 구내의 미세한 치아 이동을 위한 고정원으로는 적절치 못한 면이 있었다.

이러한 문제를 해결하기 위해 골에서 고정원을 얻기 위한 교정용 임플란트의 연구가 계속 되어왔다. Gainsforth와 Higley(1945)[1]에 의해 vitallium screw를 성견에 식립하여 고정원의 가능성을 최초로 평가한 이래로 Branemark(1970)은

교신저자 : 이진우
단국대학교 치과대학 교정학교실
충청남도 천안시 신부동 산 7-1
E-mail: jwlee@dankook.ac.kr
원고접수일 : 2008년 4월 15일, 원고수정일 : 2008년 6월 03일, 원고채택일 : 2008년 6월 25일

치과 임플란트의 성공증례를 계속 발표하여 새로운 영역을 확보하였다. 이후 Creekmore와 Eklund(1983)[2]는 상악전치 치근단 상방의 치조골에 vitallium screw를 식립하여 상악전치 압하이동의 고정원으로 이용한 증례를 발표하여, 교정치료시 보철용 임플란트를 고정원으로 사용하는 계기를 마련하였다. 보철용 임플란트는 식립부위가 제한적이고 식립과정도 복잡했으나, Kanomi(1997)[3]는 1.2mm 직경의 외과용 titanium microscrew를 고정원으로 사용함으로써 시술방법이 간단해지고 식립부위 역시 증가할 수 있게 되었으며 이러한 임플란트를 mini-implant라 명명하였다. 최근에는 다양한 형태의 미니스크류가 개발되어 광범위하게 사용되고 있다.

미니스크류는 작은 size로 식립부위의 제약이 적으며, 식립 및 제거 방법이 간단하고 시간이 짧게 걸린다. 또한 비용이 상대적으로 저렴하고, 식립 즉시 loading을 줄 수 있다는 유리한 점들이 있다.

경[4]등은 skeletal anchorage system 때문에 절대적 개념의 고정원이 도입되었고, 생역학적인면에서 치아의 치체이동이 쉬워지고 determinant system의 설계가 가능하게 되었으며, 또한 기존의 수술로만 가능했던 치료들 중 일부는 교정치료만으로도 가능하게 되었다고 하였다.

교정용 임플란트를 사용할 경우 필요한 교정력의 방향과 식립 후의 안정성(stability), 식립시의 안전성(safety)을 고려하여 식립부위를 선정하게 된다. 안정성은 식립 후 교정력이 가해졌을 때 임플란트가 잘 견딜 수 있는 견고함을 의미하고, 안전성은 치근, 비강, 상악동등 해부학적 구조물들에 손상을 주지 않고 식립할 수 있는 가능성을 의미한다.

최근 이에대한 많은 연구들이 진행 되어 왔다. Bernhart(2000)[5]는 전산화 단층촬영을 이용하여 구개부위의 수직적 골의 양을 측정하였고, 윤(2001)[6]은 상악골 탈회표본으로 협설측과 정중구개봉합부위의 연조직과 피질골의 두께를 측정하여 안정적인 부위를 찾으려 하였으며, 김(2002)[7]또한 전산화단층촬영 이미지를 이용하여 상하악 협측 피질골의 두께를 측정하였으며, 박(2002)[8]은 전산화 단층촬영을 이용한 절단면 이미지로 상하악 소구치와 대구치 부위의 피질골 두께, 피질골 표면과 치근과의 거리, 치근사이의 거리등을 측정하여 안전한 식립부위와 식립각도 그리고 임플란트의 길이 등을 제안하였다.

상악 구치부 협측은 접근과 시야확보가 쉽고 교정력의 적용이 용이하나, 피질골이 상대적으로 얇고 Mish[9](1999)의 type III와 type IV의 성긴 골구조로써 교정용 임플란트의 식립시 초기고정이 유리하지 않다고 할 수 있다. 또한 근원심으로 인접치아에 의한 공간(mesiodistal space)이 한정되어 있고 상악동과의 근접성도 문제로 작용한다.

전산화 단층촬영은 Herman(1988)[10]등이 임상에 적용한 이래로 다양한 부위의 진단 및 치료계획을 수립하는데 사용되어 왔으며 악안면 부위에서도 임상연구와 계측에 이용되고 있다. 일반 방사선 사진은 상의 확대와 변형, 중첩으로 인해 계측에 부정확한 문제점이 있으나, 전산화 단층촬영은 이러한 단점을 보완하여 우수한 대조도와 해상도로 비교적 정확한 골조직을 보여줌으로써 계측을 용이하게 해준다.

본 연구는 전산화 단층촬영 이미지를 이용하여 임상적으로 많이 미니스크류를 심는 부위인 상악 구치부 협측의 안정성과 안전성을 평가하고, 식립각도에 따른 인접치아에 대한 손상가능성 여부를 알아보고자 하였다. 이를 바탕으로 상악 구치부 협측의 미니스크류 식립시 보다 안전한 부위와 방법을 찾아내는데 도움이 되고자 한다.

재료 및 방법

1. 연구 대상

본 연구의 실험대상은 단국대학교 치과대학 부속 치과병원 교정과에 내원한 환자중에 CT를 촬영한 20명의 남자와 20명의 여자로 정하였다.

그 중 실험군은 다음의 기준에 따라 선택되었다
(1) 연구부위의 결손치가 존재하지 않는 환자
(2) 심한 총생이나 치간공극이 존재하지 않는 환자

2. 연구 방법

(1) 전산화단층사진 촬영

연구 대상자를 눕혀 Frankfort horizontal plane이 바닥에 수직이 되도록 전산화단층촬영장치(Light Speed Volume Computed Tomograph, 64channel, General Electronics. USA)에 위치시키고 안면의 정중시상면이 촬영장치의 장축과 일치되게 한 후, 하악골이 포함되도록 두개 악안면부위의 촬영을 시행하였다. 촬영조건은 gantry의 각도가 0^0, 120kV, auto mA였으며, 0.625mm thickness, slice pitch 3, scanning time 4초, 시야(Field of view) 250mm이었다. 이후 0.625mm의 slice thickness DICOM (Digital Imaging and Communication in Medicine) 영상정보를 구성하였다.

(2) 3차원 입체영상의 제작

전산화단층사진 촬영으로 얻은 DICOM 영상정보를 개인용 컴퓨터로 옮긴 후 3차원 영상프로그램 (Mimics 11.01, Materialise's interactive Medical Image Control System, Materialise, Germany)을 이용하여 3차원 입체영상을 제작하였다. Mimics 프로그램은 원래의 횡단상(coronal view)을 응용하여 종단상(sagital view)과 정면상(frontal view) 등 세가지 상을 읽어내어 3차원 입체영상을 제작하게 된다.

CT상에서 Gray scale을 표현하는 수치인 HU(Hounsfield Unit)를 일반적인 골밀도인 240에서 1400에 맞추어 전체적인 골격을 불러들이는 masking작업을 하였다. 이 mask를 대상으로 하는 3차원 재구성 (3-Dimensional volume rendering)은 연속적인 삼각형으로 이루어진 표면의 표현인 Triangularization을 통해 이루어졌다.

(3) 계측항목의 설정

상악 구치부 협측 부착치은과 구강점막과의 경계 부위에 미니스크류를 식립하는 것을 가정하여 설정하였으며, 1.2mm×6.0mm의 미니스크류를 사용하여 선정된 위치에 식립할 경우 미니스크류의 끝부분은 CEJ 상방 5~8mm, 피질골 표면에서 내측으로 3~5mm 범위안에 위치하게 된다 (Fig. 1).

-측정부위-
1. 상악 우측 제1대구치와 제2대구치 사이
2. 상악 우측 제2소구치와 제1대구치 사이

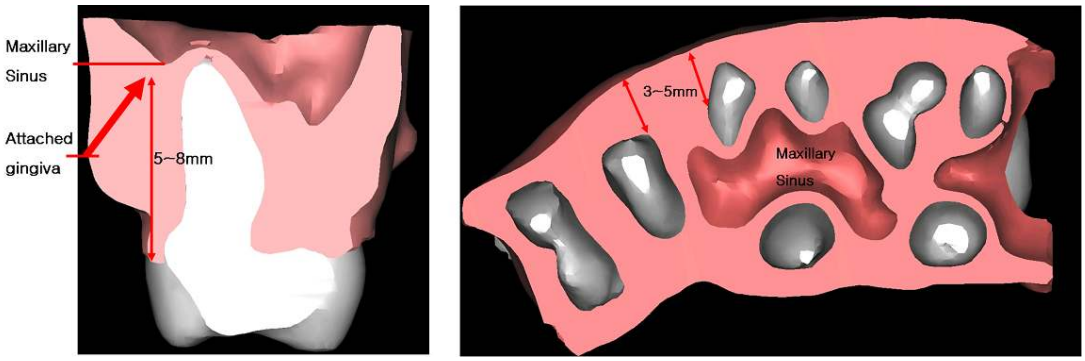

Fig. 1. Position of Miniscrew tip

3. 상악 우측 제1소구치와 제2소구치 사이
4. 상악 좌측 제1대구치와 제2대구치 사이
5. 상악 좌측 제2소구치와 제1대구치 사이
6. 상악 좌측 제1소구치와 제2소구치 사이

-계측 항목-

1. 치근 사이의 면적

CEJ 상방 5 ~ 7.5mm, 협측 피질골에서 4mm 내측에서 치간사이의 넓이의 부위별 비교를 시행하였으며 근원심으로는 치근에 의해서 상방으로는 상악동에 의해서 그 넓이가 제한된다(Fig. 2).

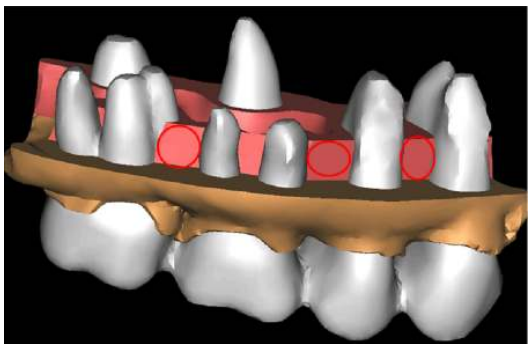

Fig. 2. Ranges of area

2. 식립각도 별 치근 사이의 길이

미니스크류의 식립각도가 다를 경우, 각각의 식립깊이와 높이가 변하게 된다. 그에 따른 치근 사이의 거리를 측정하고 비교하였다.(Fig. 3).

미니스크류를 horizontal plane에 30도로 식립할 경우 - 피질골 내측 5.5mm, CEJ 상방 4.8mm 부위의 치근간 거리 측정

미니스크류를 horizontal plane에 45도로 식립할 경우 - 피질골 내측 4.6mm, CEJ 상방 6.0mm 부위의 치근간 거리 측정

미니스크류를 horizontal plane에 60도로 식립할 경우 - 피질골 내측 3.5mm, CEJ 상방 7.2mm 부위의 치근간 거리 측정

(4) 통계처리

Windiw용 SPSS 12.0 program을 이용하였다. 좌우의 측정치, 식립부위의 골 면적에 대한 유의성을 검증하기 위해 Paired t-test를 시행하였고, 식립각도에 따라 3군으로 나누고 3군 사이의 유의성을 검증하기위해 분산분석(ANOVA)을 시행하였다.

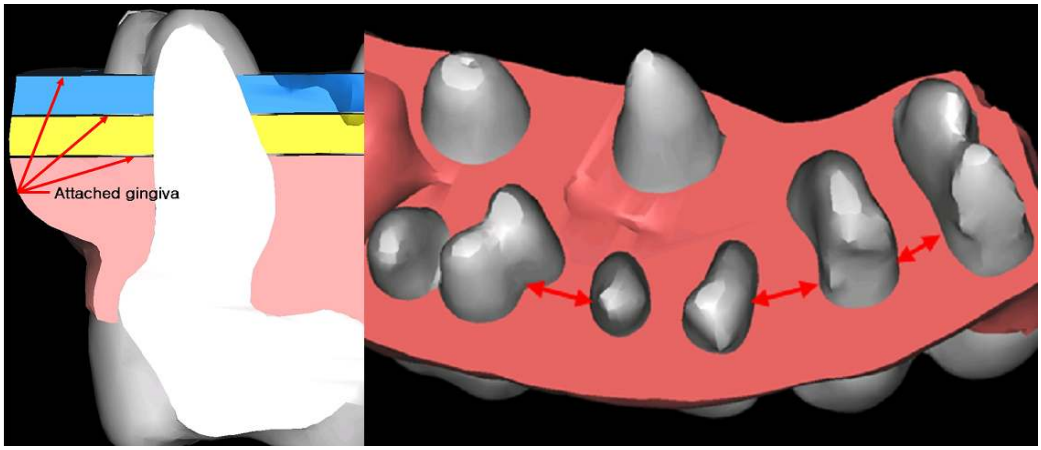

Fig. 3. Distance between roots in different installation angle

결 과

좌우 측정값에 대한 Paired t-test를 시행하였으며, 그 결과 유의성 있는 차이를 보이지 않아 다음과 같이 3그룹으로 나누어 측정값을 계산하였다.

그룹1 : 제1대구치와 제2대구치 사이
그룹2 : 제2소구치와 제1대구치 사이
그룹3 : 제1소구치와 제2소구치 사이

1. 치근사이의 면적

치근사이의 면적은 그룹1, 그룹2, 그룹3의 순서로 점점 크게 나타나 대구치에서 소구치로 갈수록 면적이 증가하는 경향을 보였다(Table I). 또한 그룹1과 그룹2, 그룹1과 그룹3의 비교에서는 통계적으로 유의하게 대구치사이의 면적이 작았다(Table Ⅱ).

Table I. Area between roots(mm²)

	Mean	SD
Group1	6.77	4.31
Group2	8.61	3.43
Group3	9.23	3.54

Table II. Comparison of area between roots (mm²)

	Mean	SD	P value
Group1-Group2	-1.84	4.83	0.00
Group2-Group3	-0.62	5.03	0.27
Group1-Group3	-2.46	5.96	0.00

2. 식립 각도별 치근간 거리

(1) 그룹1과 그룹2

식립각도가 클수록 치근간 거리가 증가하였다(Table Ⅲ).

식립각도별 비교에서는 각도가 클수록 유의한 차이를 보였으며, 특히 30도와 60도의 비교에서 유의성이 가장 크게 나타났다(Table Ⅳ).

(2) 그룹3

60도로 식립시 치근간 거리의 증가를 보이나 유의한 차이를 보이지 않았다(Table Ⅳ).

총괄 및 고안

그동안 여러 가지 유형의 골고정원이 교정치료에 사용 되어 왔다. 골유착성 임플란트[11,12], 온플란트[13], 플레이트[14], 미니스크류[15] 등이 다양하게 연구되었지만 현재에는 미니스크류가 직경이 1.2 ~ 2.0mm로 작아 다양한 부위에 적용 가능하고 식립 및 제거가 용이하다는 이유로 널리 사용

Table Ⅲ. Length between roots according to angle(mm)

	Angle of Implantation	Mean	SD
Group1	30	1.92	1.30
	45	2.73	1.78
	60	3.72	2.24
Group2	30	2.45	1.21
	45	2.75	1.57
	60	3.37	2.03
Group3	30	2.54	1.07
	45	2.53	1.08
	60	2.75	1.13

Table Ⅳ. Comparison with length according to angle(mm)

	Angle of Implantation	Mean difference	P value
Group1	30도-45도	-0.81	0.02
	45도-60도	-0.99	0.00
	30도-60도	-1.80	0.00
Group2	30도-45도	-0.30	0.74
	45도-60도	-0.62	0.05
	30도-60도	-0.92	0.00
Group3	30도-45도	0.01	1.00
	45도-60도	-0.22	0.64
	30도-60도	-0.21	0.69

되고 있다. 하지만 안정성에 문제가 있다는 것이 여러 연구에서 보고되고 있다.

사용되는 스크류 디자인이나 연구대상 그리고 식립방법에 따라 미니스크류의 성공률은 91%[16], 89%[17], 87.5%[18], 84%[19], 75%[20], 70%[21] 등 다양하면서도 보철용 임플란트[21,22]에 비해 낮은 결과를 보이고 있다. Ohashi[23]등의 연구에서도 교정치료시 미니스크류의 성공률이 골유착성 임플란트 보다 낮음을 보고하였다.

본 연구는 전산화 단층촬영을 이용하여 상악 구치부 협측부위의 치근간 면적, 식립각도별 치근간 거리등을 측정함으로써 미니스크류의 타당성을 평가하고자 하였다. 일반적으로 많이 사용하고 있는 파노라마 방사선 사진은 전산화 단층촬영 사진에 비해 촬영방법이 간단하고, 시간이 짧게 걸리며, 방사선 조사량이 작다는 장점을 갖고 있다. 하지만 다음과 같은 문제점이 나타나는데, 우선 해부학적 세부구조의 해상도가 낮으며, 상층(focal through, image layer)을 벗어나는 구조물에 대해서는 확대나 축소, 중첩이 발생한다. 또한 사진상의 수평과 수직적 확대 및 왜곡(distortion)이 나타난다. 이에 비하여 전산화 단층촬영은 Waitzman[24](1992)이 보고한 바와 같이 일반 방사선 사진에서 나타나는 상의 확대, 변형, 중첩 등이 없고 정확한 계측이 가능하다. 또 Masumoto[25](2001)에 따르면 전산화 단층촬영은 치아 경사도나 피질골의 두께를 측정하는데 있어 그 오차가 각각 0.13^0, 1.0mm 이하로 그 정확성이 인정된 바 있다. 이를 바탕으로 전산화 단층촬영을 통해서 얻은 자료는 실제 해부학적 구조물의 길이 및 위치관계에 대해 확대나 왜곡이 없이 정확히 재현하고 있다는 전제하에 계측을 시행하였다

미니스크류 식립부위의 선정은 안정성과 안전성을 평가하여 결정하게 된다. 안정성은 식립 초기의 고정성에 좌우되는데, 식립부위 골의 상태와 술자의 테크닉이 영향을 미친다. 안전성은 치근, 상악동, 신경, 혈관등 해부학적 구조물에 손상을 주지 않고 식립하는 것인데, 상악 구치부 협측과 연관해서는 치근과 상악동이 중요한 영향요소라 할 수 있다. 우선 치근의 문제를 살펴보면 미니스크류 식립시 손상 가능성이 상대적으로 높아 가장 큰 문제로 작용하기 때문에, 미니스크류의 치근사이 이동폭이 제한된다. 이를 극복하기 위해 치근간 길이뿐만 아니라 협설측 골의 폭경을 활용 할 수 있어야 한다. 다음으로 상악동은 미니스크류 식립시에 pneumonization 여부를 판단할 필요가 있다. 다행히 심한 염증이 존재하지 않는 한 손상을 주었더라도 제거하면 비가역적인 문제는 생기지 않는다.

미니스크류 식립의 수직적 기준은 치주조직의 상태에 영향을 받지 않는 백악법랑경계(CEJ)로 선정하고 부착치은의 최상방에서 식립부위를 결정하였다. 김(1997)[26]의 연구에 따르면 건강한 각화치은 폭경은 협측 중간부위 치은변연에서부터 평균 3.5mm ~ 5.3mm로 나타났다. 이러한 평균폭경을 기준으로 1.2mm×6.0mm의 미니스크류를 상악 구치부 협측 최상방 부위에 기울여 식립하면 CEJ 상방 5 ~ 8mm, 피질골 표면에서 3 ~ 5mm 내측에 끝이 위치하게 된다. 식립기준으로는 전

산화단층촬영 사진상에서 가장 안전성이 높은부위의 외측 피질골에 접선을 그어 접선에 수직인 성분으로 식립방향을 결정하였다. 본 연구는 식립부위의 치근간 면적, 각도별 치근간 거리를 측정 비교하여 평가를 하였다.

치근사이의 면적을 측정해 보면 대구치에서 소구치로 갈수록 치근사이의 면적이 증가한다는 것을 알 수 있다. 대구치 사이가 다른 부위보다 특히 유의하게 작은 면적을 보였다. 식립각도별 치근간 거리를 평가해 보면 전반적으로 식립각도가 클수록 치근간 거리는 증가하여 안전성이 향상됨을 보이는데, 특히 대구치 사이에서 그 차이가 크게 나타나며, 소구치 사이에서는 식립각도에 따른 영향을 받지 않음을 알 수 있다.

대구치 사이는 치근 사이의 면적이 다른 그룹에 비해 가장 작았고, 30도 식립높이인 CEJ 상방 4.7mm에서의 치근사이의 거리도 가장 작았다. 대구치 사이에서는 치근사이의 면적이 좁으므로 소구치 부위보다 미니스크류의 식립에 적당하지 않음을 알 수 있으며, 만약 대구치 사이에 미니스크류를 식립시에는 각도를 증가시켜 안전적으로 식립하여야 할 것으로 생각된다.

본 연구의 결과들이 미니스크류의 식립에 많은 도움이 되기를 바라며,앞으로는 치근의 방향, 피질골 표면 및 경사도 등을 파악하여 3차원적 관계에서 좀더 안전하게 식립할 수 있는 방법에 대한 연구가 더 진행되어야 할 것이다.

결 론

본 연구는 전산화 단층촬영을 이용하여 남자 20명과 여자 20명의 상악 구치부 협측에 있어서 치근사이의 면적과 식립각도별 치근사이의 거리를 계측하고 비교하였다. 이를 바탕으로 미니스크류 식립시의 안정성을 평가하여 다음과 같은 결과를 얻었다.

1. 제1대구치와 제2대구치 사이의 치간골 면적이 유의하게 작게 나타났으며 제1소구치와 제2소구치사이에서 치간골의 면적이 크게 나타났다.
2. 각도에 따른 비교시 대구치 사이와 소구치와 대구치 사이에서는 더 기울여 식립하는 것이 안전하다는 것을 보여주었으나, 소구치 사이에서는 식립각도가 안전성에 크게 영향을 주지 않았다.

참 고 문 헌

1. Gainsforth BL, Higley LB. A study of orthodontic anchorage possibility in basal bone. Am J Oral Surg 1945;31:406-17.
2. Creekmore TD. Eklund MK : The possibibity of skeletal anchorage. J Chin Orthod 1983;17:266-9.
3. Kanomi R : Mini-implant for orthodontic anchorage. J clin Orthod 1997;31:763-7.
4. 경승현, 임중기, 박영철. Miniscrew를 고정원으로 이용한 교정치료. 대치교정지 2001;31(4):415-24.
5. Bernhart T, Vollgruber A, Gahleiter A, Dortbudak O, Haas R. Alternative to the median region of the palatal for placement of an orthodontic implant. clin Oral Implants Res 2001;11:595-601.
6. 윤희선 : 교정용 고정나사 삽입 위치에 따른 위턱 물렁조직 및 치밀뼈 두께. 석사학위 논문, 연세대학교 대학원, 2001.
7. 김지혁, 차봉근, 김성민 : Skeletal Anchorage System의 식립을 위한 한국인 악골의 피질골 두께에 대한 연구. 대한 구강악안면외과학회지 2002;28: 249-255.
8. Park HS : An Anatomical study using CT image for the Implantation of micro-implants. Korea J Orthod 2002;32:435-41.
9. Mish CE. Contemporary Implant Dentistry, Chapter 8. St Louis;Mosby;1999
10. Herman GT. Three-dimensional imaging on a CT or MR scanner. J Comput Assit Tomography 1988;12:450-8.
11. Wehrbein H, Glatzmaier J, Mundwiller U, Diedrich P. The Orthosystem - a new implant system for orthodontic anchorage in the palate. J Orofac Orthop 1996;142-53.

12. Wehrbein H, Merz BR, Diedrich P, Glatzmaier J. The use of palatal implants for orthodontic anchorage. Design and clinical application of the orthosystem. Clin Oral Implants Res 1996:7:410-6.
13. Block Ms, Hoffman DR. A new device for absolute anchorage for orthodontics. Am J Orthod Dentofacial Orthop 1995;107:251-8.
14. Ummemori M, Sugawara J, Mitani H, Nagasaka H, Kawamura H. Skeletal anchorage system for open-bite correction. Am J Orthod Dentofacial Orthop 1999;115:166-74.
15. Costa A, Raffainal M, Melsen B. Miniscrew as orthodontic anchorage: A preliminary report. Int J Adult Orthod Orthgn Surg 1998;13:201-9.
16. Tseng Y, Hsieh C, Chen C, Shen Y, HuangI, Chen C. The application of mini-implants for orthodontic anchorage. Int J Oral Maxillofac Surg 2006;35:704-7.
17. Cheng Sj, Tseng IY, Lee JJ, Kok Sh. A prospectivestudy of the risk factors associated with failure of mini-implants used for orthodontic anchorage. Int J Oral Maxillofac Implants 2004;19:100-6.
18. Miyawaki S, Koyama I, Inoue M, Mishma K, Sugahara T, Takano-Yamamoto T. Factors associated with the stability of titanium screws placed in the posterior region for orthodontic anchorage. Am J Orthod Dentofac Orthop 2003:124:373-8.
19. Freudenthaler JW, Haas R, Bantleon HP. Bicortical titanium screws for critical orthodontic anchorage in the mandible: a preliminary report on clinical applications. Clin Oral Impl Res 2001;12:358-63.
20. Friz U, Ehmer A, Diedrich P. Clinical suitability of titanium microscrews for orthodontic anchorage-preliminary experiences. J Orofac Orthop 2004:65:410-8.
21. Davarpanah M, Martinez H, Etienne E, Zabalegui I, Mattout P, Chiche F, Michel JF. A prospective mulicenter evaluation of 1583 3i implants 1-to 5-year data. Int J Oral Maxillofac Implants 2002;17:820-8
22. Buser D, Mericske-Stern R, Bernard JP, Behneke A, Behneke N, Hirt HP, Belser UC, Lang NP. Long-term evaluation of non-submerged ITI implants. Part I: 8-year life table analysis of a prospective multicenter study with 2359 implants. Clin Oral Implants Res 1997;8:161-72
23. Ohashi E, Pecho OE, Moron M, Lagravere MO. Implant vs screw loading protocols in orthodontic. Angle Orthod 2006;76:721-7
24. Waitzman AA. Posnick JC : Craniaofacial skeletal measurements based on computed tomography : Park I. Accuracy and reproducibility, Cleft Palate Cranofac J 1992;29;112-117.
25. Masumoto T. Hayashi I, Kawamura A : Relationship among facial type, buccolingual molar inclination, and cortical done thickness of the mandible. Eur J Orthod 2001;23:15-23.
26. 김정숙 : 건강한 치은 및 초기 치은염 환자의 부착 치은 폭경에 관한 연구. 석사 학위 논문, 연세대학교 대학원, 서울, 1997

Three Dimensional Study of Miniscrew about Installation Area and Angle

Hee-Sang Jo, Jin-Woo Lee

Department of Orthodontics, School of Dentistry, Dankook University

Minimizing damage to anatomical structure is a prerequisite for skeletal anchorage system to install a miniscrew. This research has focused on evaluating the stability and safety of installation in the maxillary molar buccal area, in which most miniscrews are installed clinically and initial fixation is weak. CT (computerized tomography)images were taken for surveying the possibility of damaging to adjucent teeth in accordance with installation angle.

If we install a mini-screw(1.2×6.0mm) in the maxillary molar buccal area, it would be located generally in the 5 ~ 8mm upper of CEJ and 3 ~ 5mm inner of the cortical bone surface.

We has measured the space between roots And comparison has been made for gender and the space between roots in accordance with the 3 different angles of installation(30 degree, 40 degree, 60 degree) in 3 categories.

Category 1 : between 1st molar and 2nd molar
Category 2 : between 1st molar and 2nd premolar
Category 3 : between 1st premolar and 2nd premolar

The result are as follow;

1. The space for category 1 was significantly small.
2. For the installation angle, it was safer to install with steeper angle in category 1 and category 2, but not in category 3.

According to these results, the installation a miniscrew in category 2, 3 is safer than in category 1. And it is safer to install with steeper angle in category 1 and category 2.

Key word : Buccal area, Computed tomography, Miniscrew.

Reprint request to: Jin-Woo Lee, D.D.S., M.S.D.Ph.D.
Department of Orthodontics, School of Dentistry, Dankook University
San 7-1, Shin-Bu, Cheonan, Chung-Nam, South Korea
E-mail: jwlee@dankook.ac.kr
Received : April 15, 2008, Last Revision : June 03, 2008, Accepted : June 25, 2008