완전 무치악 환자에서 Locator® system을 이용한 임플란트 피개의치 수복 증례

단국대학교 치과대학 보철학교실

이상엽·신수연

임플란트의 도입으로 악골이 흡수된 무치악 환자의 보철 치료에 획기적인 변화가 가능해졌다. 특히 하악 무치악 환자의 경우 2개의 임플란트에 의해 유지를 얻는 피개의치가 일반적인 총의치의 대안으로 자리잡았으며 첫 번째로 고려되어야 할 치료 방법으로 받아들여지고 있다. 본 증례는 상하악 완전 무치악 환자로서 상악에는 일반적인 총의치, 하악에는 2개의 임플란트를 식립하고 Locator® Attachment를 사용하여 수복한 임상과정 및 결과에 관하여 보고하고자 한다.

(대한치과턱관절기능교합학회지 2008:24(4):351-359)

서 론

하악 무치악 환자의 보철수복은 쉽지 않다. 상악의 경우 넓은 지지 면적을 갖고 있으며 혀와 같은 해부학적 구조물이 없어 변연폐쇄를 이루기 용이하기 때문에 유지력을 확보하기 쉽고 통상적인 총의치를 제작한 경우에도 만족도가 높은 편이다. 반면 하악은 지지 면적의 부족, 지속적인 골의 흡수, 높은 구강저, 혀 등으로 인해 수복물의 유지 및 안정성을 얻기 어렵고 기능적인 하중을 견디기 어려우며 그로 인하여 구강 조직의 유해 변화가 발생하기 쉽다. 이러한 복합적인 상황은 결과적으로 환자의 의치 적응을 어렵게 한다. 이러한 경우 통상적인 총의치에 의한 보철수복은 의치의 불충분한 유지와 안정, 기능 시 불편감 뿐만 아니라 환자에게 정신적인 스트레스를 야기하기도 한다. 지지면적의 개선을 위하여 전정 성형술, 치조제 증강술 등의 외과적 술식이 이용되기도 하나 술 후 합병증, 만족스럽지 못한 예후 등이 술자로 하여금 선뜻 이들 외과적 술식을 시행하기 어렵게 만든다.

이에 대한 대안으로 임플란트 지지 피개의치가 이용되고 있으며 이 중 임플란트에 의해 유지를 얻고 점막에 의해 지지를 얻는 유형의 보철물은 환자의 저작력이 크지 않고, 경제적 제한이 있는 경우 효과적으로 사용될 수 있다. 하악의 임플란트 치료는 상악에 비해서 성공률이 높고 예후도 양호한 편인데 대부분 이공 사이에 임플란트 식립에 필요한 적절한 골량과 골질이 잔존하고 있어 식립될 임플란트의 갯수에 따라 여러 종류의 보철물을 설계할 수 있다.

하악 무치악에서 2개의 임플란트 지지 피개의

교신저자 : 신수연
단국대학교 치과대학 보철학 교실, 충남 천안시 신부동 산 7-1, 330-716, 대한민국.
E-mail: syshin@dankook.ac.kr
원고접수일: 2008년 9월 3일, 원고수정일: 2008년 11월 15일, 원고채택일: 2008년 12월 25일

치로도 환자에게 만족할 만한 결과를 얻을 수 있다고 보고되고 있으며[1,2], Manal 등[3]은 대합치가 총의치인 경우 통상적인 총의치보다 2개의 임플란트를 활용한 피개의치로 하악을 수복하는 것이 술자 및 환자에게 더욱 만족스러운 방법이라고 소개하였고 현저한 기능 개선과 만족도 향상이 이루어진다고 보고하였다.

또한 피개의치에서 attachment의 사용은 유지력과 안정성을 증가시킬 수 있다. Attachment는 크게 solitary type과 bar type으로 나눌 수 있다.[4] 유지력 측면에서는 bar type이, 위생관리의 용이성 측면에서는 solitary type이 우수한 것으로 알려지고 있다.[5] Petropoulos 등[6]은 bar & clip, Locator®, magnet, ERA를 비교한 결과 bar & clip이 가장 큰 유지력을 보이나 유지력 감소가 가장 빠르며 magnet이 가장 적은 유지력을 보이지만 유지력 감소가 가장 느리다고 보고하였다. Gotfredsen 등[7,8]은 하악에 2개의 임플란트를 사용한 피개의치에서 bar type과 ball type의 attachment 사용을 비교하였을 때 변연골 상실이나 임플란트 주위 조직의 건강 등에 있어서 큰 차이가 없다고 보고하였다.

한편 임플란트의 식립 위치의 선정 및 악궁 내 임플란트의 분포 역시 중요한데 2개의 임플란트를 식립하여 피개의치로 수복이 계획된 경우 견치부위가 임플란트 응력 분산 측면에서 가장 알맞은 위치로 알려졌다.[9,10]

본 증례에서는 상·하악 완전 무치악 환자로서, 상악은 통상적인 총의치로, 하악은 2개의 임플란트를 식립하고 Locator® attachment를 이용한 임플란트 피개의치로 수복을 계획, 진행하였다. Locator® system은 높이가 낮아 수직고경이 낮은 증례에서도 사용 가능하고 치아배열 시 유리하며 retention 조절이 용이하며 임플란트의 평행도를 최대 40도까지 보상할 수 있다는 장점이 있다.[11]

증 례

59세 여성 환자로 의치를 상담 받고 싶다라는 주소로 본원에 내원하였다. 구강내 소견상 상악은 의치 지지에 적절한 폭경과 높이의 치조제, 충분한 부착 치은이 존재하고 있었으며 하악은 중등도의 치조제 흡수를 나타내고 있었다(Fig. 1). 상하악 잔존 치조제는 하악이 다소 전돌된 3급성 골격관계를 나타내고 있었고 하악 운동의 제한이나 측두하악관절 장애증상은 보이지 않았으며 저작근의 경결감도 관찰되지 않았다. 환자는 치과치료를 받는데 금기가 될 만한 전신질환은 없었다.

방사선 사진 관찰결과 상하악골이 전반적으로 흡수된 양상을 보였으나 하악골의 전방부 양측 이공 사이에는 임플란트를 식립하기에 충분한 높이의 골이 존재함을 확인할 수 있었다(Fig. 2). 이상의 정보를 바탕으로 하여 상악은 통상적인



Fig. 1. 발치창 치유가 완료된 후의 구강내 사진. 상악은 양호한 점막 및 치조제를 나타내고 있으며 하악은 구치부위의 중등도 치조제 흡수양상이 관찰됨

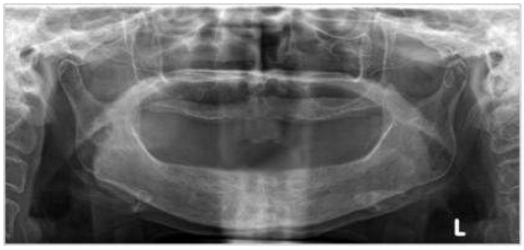

Fig. 2. 초진시 방사선 사진. 하악 양측 이공 사이에 충분한 높이의 골이 존재함이 확인됨

총의치로 하악은 견치 부위에 2개의 임플란트를 식립한 후 attachment를 이용한 임플란트 지지 피개의치로의 수복을 계획하였다.

이전에 의치를 사용한 병력이 없으므로 최종의치 장착 전까지 착용할 임시의치를 제작하였으며, 임시의치를 이용해 의치에 대한 적응도를 늘리고 적절한 수직고경, 환자가 바라는 심미적인 안모, 환자의 저작 습관 등을 파악하고 평가할 수 있는 지표로 삼았다.

하악의 경우 임플란트 식립 위치를 결정하기 위해 알지네이트로 임시의치를 복제하여 진단 방사선 스텐트를 제작한 후(Fig. 3) 컴퓨터 단층 영상을 촬영하였다(Fig. 4). 방사선학적 분석 결과를 토대로 #33, 43 부위에 BIOTIS 사의 internal type 매식체인 Spider I ∅3.7X10.0mm 의 임플란트를 식립하였다(Fig. 5). 임플란트 식립 부위의 임시의치 조직면은 연성 이장재를 이용해 이장하였다. 3개월의 치유기간 후 Periotest를 이용한 평가가 이루어졌으며 측정된 Periotest value는 #33은 -5,-6,-6, #43은 -5,-6,-5였다.



Fig. 3. 임시의치를 복제하여 제작된 Stent

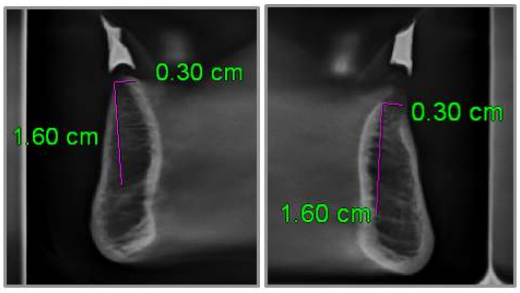

Fig. 4. Stent 장착 후 촬영된 컴퓨터 단층 영상의 분석 사진

성공적인 골유착 상태를 확인한 후 상하악 예비인상을 채득하여 모형을 제작하였다(Fig. 6). 사용할 attachment를 선택하기 위해 임시의치의 교합평면을 기준으로 이용가능한 상하악 수직공간에 대한 분석을 시행하였으며 하악의 경우 임플란트와 교합평면까지 대략 6mm의 공간이 존재함을확인하였다. 유지력, 측방력에 대한 저항성 획득 및 안정성 획득 여부, 술 후 관리의 용이성, 요구되는 수직공간 등을 고려하여 680-2300g의 강한 유지력을 지니고 전체 높이가 3.17mm 정도로 비교적 적은 수직 공간을 필요로 하며 유



Fig. 5. 임플란트 식립 3개월 후의 방사선 사진.



Fig. 6. 상하악 예비인상 및 진단모형

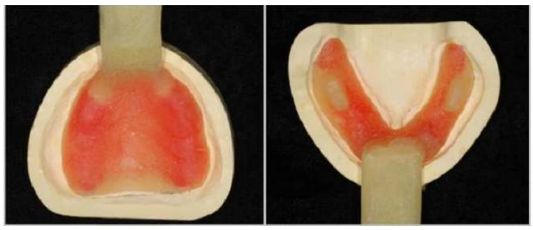

Fig. 7. 상하악 개인트레이

지력이 감소되면 남성부를 쉽게 교체할 수 있고 특별한 비적응증이 존재하지 않는 Locator® attachment[9]의 사용을 결정하였다.

진단 모형을 이용하여 상하악 개인 트레이를 제작하였고(Fig. 7) 상악은 통상적인 총의치 인상 채득 방법으로 모델링 콤파운드를 이용해 변연 형성을 실시하고 실리콘 계열 인상재로 최종 인상을 채득하였다. 하악의 경우 임플란트에 인상용 코핑을 연결하고 구강내의 적절한 위치에 안착될 수 있도록 트레이를 조정한 후 변연형성 과정을 거쳐 최종 인상을 채득하였다(Fig. 8).

상악은 통상적인 방법으로 주모형을 제작하였고 하악은 인상용 코핑에 lab analogue를 연결한 후 주모형을 제작하였다. 주모형 상에서 기록상



Fig. 8. 변연 형성 및 최종 인상 채득.



Fig. 9. 주모형 및 주모형 상에서 제작된 교합제.



Fig. 10. 중심위 기록 채득 및 안궁이전.

과 교합제를 제작하였고(Fig. 9), 교합제를 구강내에 시적한 후 동공 간선과 이주안각선을 기준으로 교합평면을 설정하였고 환자로 하여금 구순지지도 및 수직고경의 적절성 등을 확인하도록 하였다. 중심위를 기록하고 안궁 이전을 시행한 후 교합기에 부착하였다(Fig. 10). 환자의 안모, 피부색을 고려하여 적절한 인공치의 색깔과

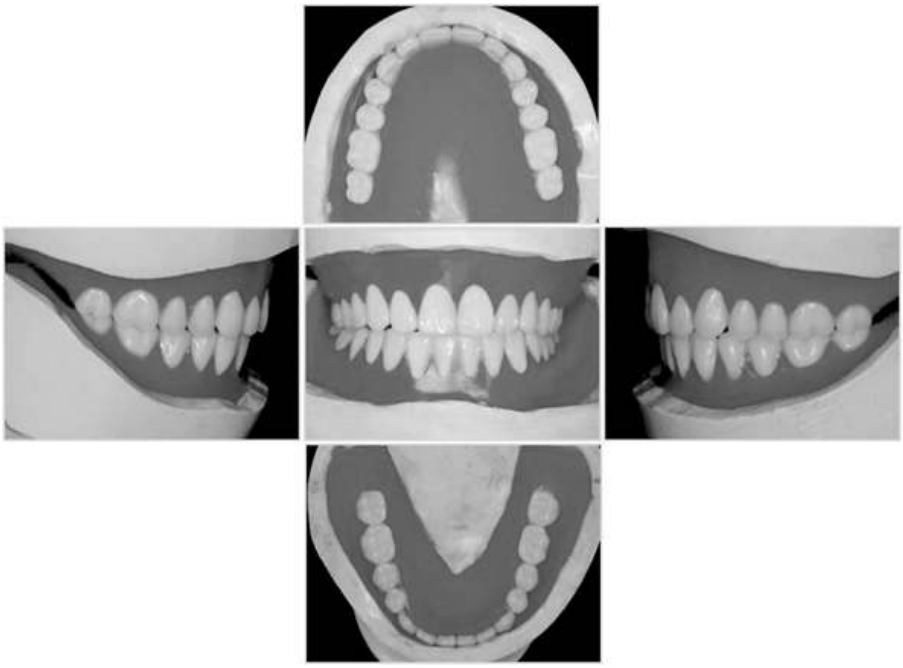

Fig. 11. 인공치 배열.

크기, 형태를 결정하고, 교합기에 부착된 모형상에서 인공치를 배열하였다(Fig. 11). 기능시 양악 총의치의 안정성을 고려하여 양측성 균형교합을 부여하도록 하였다. 인공치가 배열된 납의치를 구강내에 시적하고, 구순지지도, 안모의 심미성, 수직고경 및 교합평면의 적절성을 최종적으로 확인하였다(Fig. 12).

납의치를 매몰, 온성하여 상하악 의치를 완성하고 기공실 재부착 과정을 거쳐 교합 조정을 시행하였다. 완성된 의치를 구강내에 장착하여 조직과의 적합성을 검사하고 Locator® male housing을 구강내 직접법으로 부착하였다(Fig. 13). Housing은 기공실에서 의치 온성과 동시에 부착하기도 하지만 기공과정에서 오차가 발생될 가



Fig. 12. 납의치 시적.

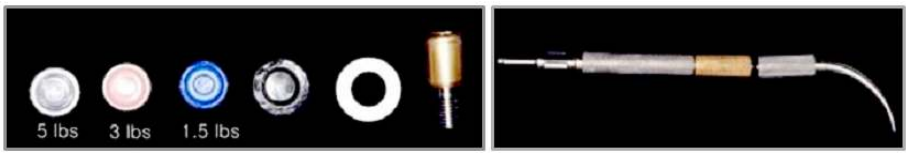

Fig. 13. Locator® package와 Locator® tool.



Fig. 14. 의치 온성 후 의치 내면 조정 및 Locator® male housing 장착.



Fig. 15. 진료실 재부착 후 교합조정.

능성이 존재하며, 의치상 조직면의 적합도를 구강내에서 확인한 후 attachment를 부착하는 것이 보다 정확하리라 생각되어 의치 내면을 조정한 후 자가중합형 의치상 아크릴 레진을 이용하여 직접 구강내에서 부착하였다. 최종적으로 교합관계를 확인하기 위해 중심위 기록 채득 후 진료실 재부착을 시행하였다(Fig. 14).

1주일 간 의치를 장착하여 attachment가 부착된 의치에 환자가 적응할 수 있도록 하였다. 기공용 black liner를 장착한 상태에서도 하악 의치의 양호한 유지력이 확인되었으며 Locator® tool을 사용하여 black liner를 제거하고 Locator® male package 중 가장 유지력이 적은 blue male로 교체하였다(Fig. 15, 16).

의치 장착(Fig. 17) 후 환자에게 의치 사용 및 관리 방법에 대한 교육을 시행하였고 주기적인 검진 및 내원의 필요성에 대하여 주지시켰다. 환자는 치료 결과에 만족하였고 2개월의 recall 기간 동안 별다른 불편감을 호소하지 않고 있다.

결 론

본 증례에서는 하악 무치악 환자에 있어 solitary type의 attachment인 Locator® system을 이용하였으며 환자는 의치장착에 만족하였다. 치조제가 흡수되어 통상적인 총의치 수복이 어려운 환자에 있어서 Locator® system을 이용한 임플란트 피개의치 수복은 유용하며 환자 및 술자에게 큰 만족을 줄 수 있는 것으로 사료된다.

연구비 지원 및 사의

이 연구는 2008학년도 단국대학교 대학연구비 지원으로 연구되었음.



Fig. 16. 최종의치의 연마면과 조직면. 1주일 간 의치를 장착한 후 기공용 black liner를 blue male로 교체.

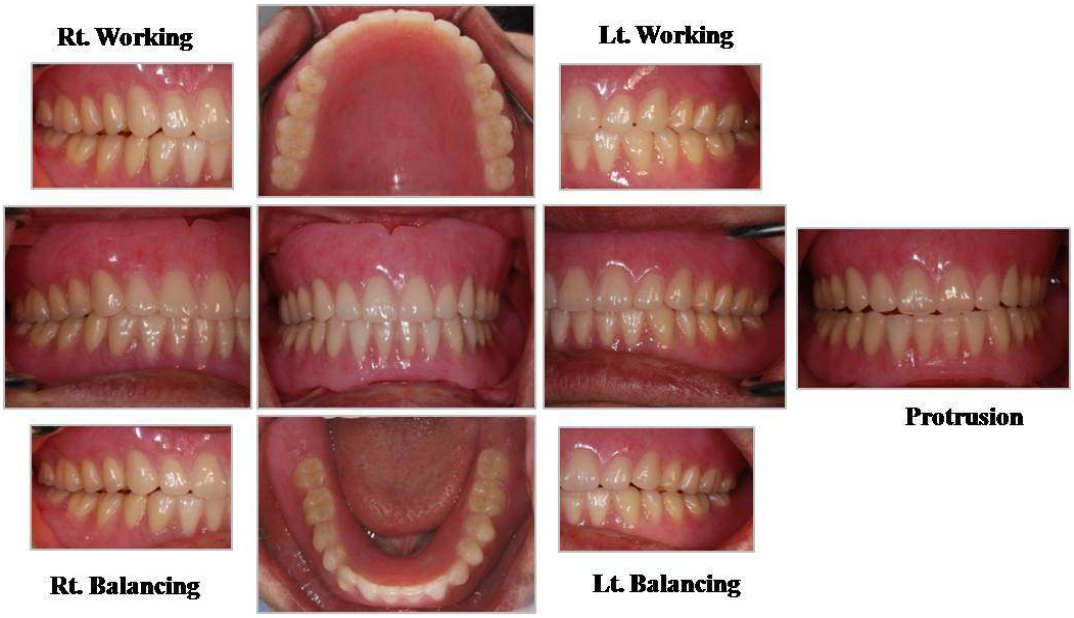

Fig. 17. 양측성 균형교합으로 형성한 최종 의치 장착.

참 고 문 헌

1. Sadowsky SJ. Mandibular implant-retained overdentures: A literature review. J Prosthet Dent2001;86: 468-73
2. Carlsson GE, Lindquist LW, Jemt T. Long-term marginal periimplant bone loss in edentulous patients. Int J Prosthodont 2000;13:295-302
3. Manal A. Awad, James P. Lund, Eric Dufresne, Jocelyne S, Feine. Comparing the efficacy of mandibular implant-retained overdentures and conventional dentures among middle-aged edentulous patients: Satisfaction and functionalassessment.Int J Prosthodont 2003;16:117-122
4. Park HS, Hwang JW. Implant overdenture & fixed complete prosthesis. 2005:69p Well Publishing Inc.
5. Naert I, De clercq M, Theuniers G, Schepers E. Overdentures supported by osseointegrated fixtures for the edentulous mandible: A 2.5 year report In J Oral Maxillofac Implants 1988;3:191-6
6. Petropoulos VC, Smith W, Kousvelari E. Comparison of retention and release periods for implant overdenture attachments.Int J Oral Maxillofac Implants. 1997;12(2):176-85
7. Gotfredsen K, Holm B. Implant-supported mandibular overdentures retained with ball or bar attachments: a randomized prospective 5-year study. Int J Prosthodont 2000;13(2):125-30.
8. Bakke M, Holm B, Gotfredsen K. Masticatory function and patient satisfaction with implant-supported mandibular overdentures: a prospective 5-year study. Int J Prosthodont 2002;15(6):575-81.
9. Skalak R. Biomechanical considerations in osseointegrated prostheses. J Prosthet Dent 1983;49:843-850
10. Anne-Sophie Bonnet, Guillaume Dubois, Marwan Daas, Paul Lipinski. Influence of implant position on the behavior of a mandibular implant-retained overdenture. J Biomec 2008;41:S218
11. Geckili O, Bilhan H, Bilgin T. Locator® attachments as an alternative to ball attachments in 2-implant retained mandibular overdentures. J Can Dent Assoc 2007;73:691-4

Implant Supported Overdenture using Locator® System on Edentulous Patient

Sang-Yeob Lee, Sooyeon Shin

Department of Prosthodontics, College of Dentistry, Dankook University

It is difficult to provide prosthodontic treatment to fully edentulous patients with severe alveolar bone resorption, because this makes patents hard to endure functional load, and to adapt to the dentures, which result in emotional stress to patients. Implant supported overdenture can be chosen to solve these problems. Among several types of them, the implant retained and tissue supported overdenture, is available to the patients of low masticatory force with the reduced cost. Attachments also can be used for increasing retention and esthetics in dentures. Especially, Locator® system needs a small vertical interarch space for restoration and is able to compensate the difference of angle between fixtures.

In this study, we restored maxilla with conventional complete denture, and mandible with implant and tissue supported overdenture and Locator® system.

Key words: Locator® system, mandibular overdenture, implant

Correspondence to : Sooyeon Shin, D.D.S.,M.S.D.,Ph.D.
Department of Prosthodontics, College of Dentistry, Dankook University.
San 7-1, Shinboo-dong, Cheonan, Choongnam. 330-716, Korea
E-mail: syshin@dankook.ac.kr
Received: September 3, 2008, Last Revision: November 15, 2008, Accepted: December 25, 2008