OSFE법을 이용하여 식립된 Sintered Porous Surface 임플란트에 대한 후향적 연구

조선대학교 치과대학 구강악안면외과학교실, 한빛치과의원*

문경남*·김학균·박광범·김동주·선주림·유재식

상악 구치부 치조골의 해부학적 한계를 극복하기 위한 다양한 방법들이 시도되고 있다. OSFE법은 상악동거상을 위해 사용되어져 오고 있는 방법중 하나이며 본 연구에서는 Endopore 임플란트를 이용하여 상악동내에서 신생골의 형성을 관찰하였다. 66명의 환자에게 115개의 임플란트를 식립하고 평균 26.3개월동안 방사선학적 검사를 시행하였다. 4환자에게서 5개의 임플란트가 보철수복 후 제거되어 추적기간동안 95.6%의 생존율을 보였다. 상악동내에 형성된 신생골의 높이는 3.26±1.04mm이었다.

주요단어: OSFE, Endopore 임플란트

(대한치과턱관절기능교합학회지 2008:24(4):381-388)

서 론

Brånemark에 의해 구강 내 임플란트의 골 유착이 성공적으로 일어난 것이 보고된 이후로 구강 내 무치악 부위의 치료에 있어서 임플란트가 보편적인 치료 방법으로 각광받고 있다[1-4]. 그러나 Albrektsson 등은 불리한 골질과 골량이 충분하지 못할 경우에는 임플란트의 골 유착 성공률이 떨어진다고 보고한 바 있다[5]. 특히, 상악 후방 구치부는 발거 후 치조골의 흡수와 상악동의 함기화로 인해 임플란트 식립 시 초기 고정을 얻기 어렵다. 또한 치조골 흡수 뿐 아니라 상악동의 크기와 모양이 매우 다양하여 부가적인 외과적인 처치 없이 임플란트를 식립하기가 불가능한 경우가 자주 발생한다. 이러한 해부학적 한계를 극복하기 위한 방법 중 하나인 상악동 거상술은 안정된 임플란트 식립을 위한 예지성 있는 술식이다[6-8].

Boyne와 James가 측방접근법을 이용한 상악동 거상술을 소개한 이래로 많은 연구가 이루어져 왔다[6]. 특히, Summers는 osteotome을 이용한 상악동 거상술을 소개한 바 있는데 이는 상악의 악골의 확장 효과와 더불어 상악동저의 점막을 안전하게 거상할 수 있다는 장점이 있다[9-12]. Summers가 소개한 여러 술식 중 골 이식 없이 osteotome만을 이용하여 상악동 점막을 거상하는

교신저자 : 김학균
501-825, 광주광역시 동구 서석동 421, 조선대학교 치과대학 구강악안면외과학교실
Tel: 062-220-3816
Fax: 062-224-9172
E-mail: rocky000@chosun.ac.kr
원고접수일: 2008년 11월 10일, 원고수정일: 2008년 12월 3일, 원고채택일: 2008년 12월 25일

술식을 OSFE (Osteotome Sinus Floor Elevation)라 하는데, 이는 상악동 점막을 3~5 mm 거상할 때 주로 사용했던 술식이다[11].

성공적인 골 유착을 위한 또 한 가지의 요건이 임플란트의 표면처리이다. 초기 machined surface 티타늄은 생체 친화적이며 골 유착에 있어 높은 성공률이 보고되어 왔으나, 시간이 지나면서 골량과 골질이 불량한 경우에서도 임플란트의 높은 성공률을 보장하기 위해 다양한 표면 처리방법들이 연구되고 소개되어 왔다[13].

임플란트 표면처리 방식은 크게 두가지 방법으로 분류할 수 있다. 하나는 임플란트 표면에 다양한 방법으로 표면첨가를 하는 것으로 티타늄 플라즈마 분사법 (titanium plasma spray), 수산화 인회석 코팅법 (hydroxyapatite coating), sintered porous surface 등을 예로 들 수 있다. 또 다른 한가지는 임플란트 표면을 삭제함으로써 표면적을 넓히는 효과를 도모하는 방법으로 미세입자 블라스팅 (blasting), 산부식처리법 (acid etching), 산화처리법 (oxidation) 등이 여기에 속한다.

이들 중 sintered porous surface 임플란트는 작은 구슬같은 티타늄 미세구 (microsphere)를 고온에서 임플란트 표면에 붙인 것으로서 machined surface 임플란트에 비해 표면적이 3배 이상 증가되어 골 유착력이 뛰어나다고 보고되고 있다[13].

이에 본 연구에서는 상악 구치부 치조골이 평균 5mm 이상 잔존해 있는 환자들에서 OSFE법을 이용하여 상악동저를 거상함과 동시에 sintered porous surface implant를 식립한 후, 상악동 내 골 신생 정도와 임플란트의 생존율을 조사, 분석하고자 하였다.

연구재료 및 방법

1. 연구 재료

제주시 한빛 치과의원에 2003년 5월부터 2006년 11월까지 내원하여 임플란트 수복 치료를 받은 66명의 환자를 대상으로 하였다. 환자의 연령은 28~75세로 평균 52.3세였다. 초진 시 파노라마와 컴퓨터 단층 촬영 (CT; Computed Tomograph) (Implangraphy: Vatec, Kyungi, Korea)을 통하여 상악 구치부 잔존골 높이를 측정하였다. 사용된 임플란트는 sintered porous 표면처리가 되어있는 Endopore®(Innova, Tronto, Canada) 임플란트였다.

2. 외과적 술식

수술 후 감염을 최소화하기 위해 예방적 항생제로 수술 하루 전부터 Clocef® (Hanmi Pharm, Seoul, Korea) 250mg을 1일 3회 복용하도록 처방하였다. 시술 전 대구개 신경의 전달 마취 및 수술 부위에 대한 침윤마취를 시행하고 절개를 하였으며, 그 후 치조골을 노출시키고 순차적인 드릴링을 시행하였다. 환자의 잔존골 높이에 맞게 식립할 임플란트의 길이에 맞추어 Endopore® 임플란트 전용 osteotome (Innova, Tronto, Canada)을 사용하여 상악동막 거상술을 시행하였다 (Fig. 1). 즉, 상악동저 보다 1 mm 하방까지 드릴링 후 osteotome을 삽입하고 상악동저에 닿는 느낌이 들 때까지 malleting을 시행하였다. 정확한 위치를 확인하기 어려울 때에는 osteotome의 handle을 풀어서 tip이 꽂힌 상태에서 방사선 사진을 찍어 osteotome tip의 위치를 확인하였다. 골질이 안 좋



Fig. 1. Ostetomes used exclusively for Endopore® implant

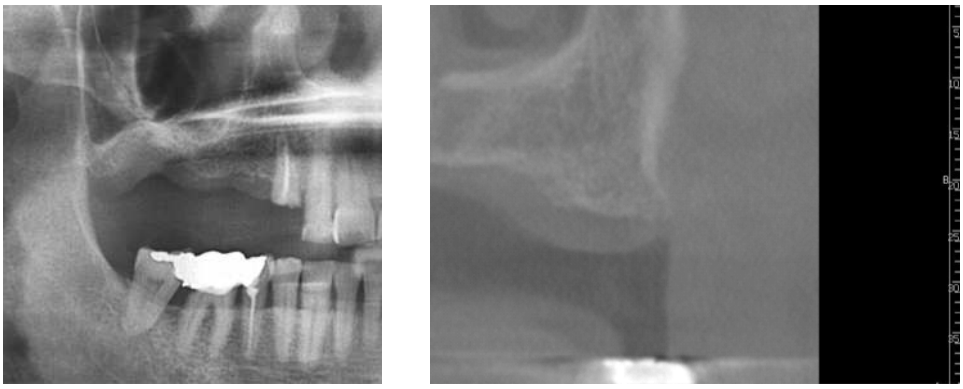

Fig. 2. Preoperative panoramic view and preoperative computed tomograph of the right maxillary 2nd molar area.

은 경우엔 처음부터 osteotome만을 사용하여 부가적으로 골밀도를 증진시켰다. 점차 tip의 직경이 넓은 osteotome으로 바꾸어 가면서 최종 직경의 osteotome까지 확대하였다. 최종 ostetome을 1 mm씩 깊어지도록 천천히 malleting을 시행하였는데, 이러한 술식을 4~5차례 반복하여 최종 깊이에 도달하였다. 상악동 점막을 거상한 후엔 어떠한 이식재도 첨가하지 않고 임플란트를 식립하였으며, 봉합사(Cytoplast®, Osteogenic Biomedical, Texas, USA)로 봉합하였다. 술 전 처방된 항생제는 술 후에도 7일간 복용하도록 하였으며 약 7~10일 뒤 발사를 시행하였다. 평균 6.1개월 뒤 파노라마와 컴퓨터 단층촬영을 실시하여 상악동 내 신생골의 형성 정도를 확인하였고, 2차 수술을 시행하였다 (Fig. 2 & 3). 임시 보철물을 평균 3개월간 사용 후 최종 보철물을 장착하였다.

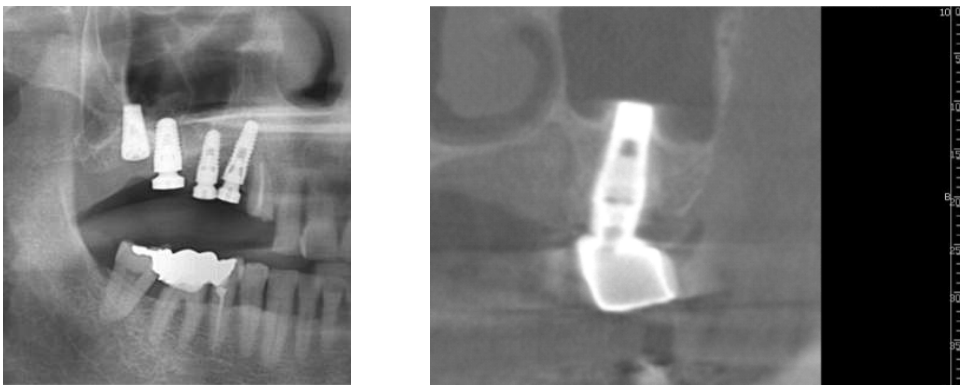

Fig. 3. Postoperative panoramic view showing the Endopore® implant placed in the right maxillary 2nd molar area and computed tomograph showing the bone reformed in contact with the implant

결 과

임플란트의 관찰기간은 17~64개월로 평균 관찰 기간은 26.3개월이었다. 총 66명의 환자에서 114개의 임플란트가 식립되었으며, 관찰 기간 동안 실패한 임플란트는 4명의 환자에서 5개로 평균 95.6%의 생존률을 나타내었다 (Table I). 실패한 임플란트는 모두 최종 보철물을 장착하고 나서 6~7개월이 경과한 후, 기능 시 통증을 호소하고 임플란트 주변에 염증 소견과 임플란트의 동요가 보여 제거하였다. 나머지 모든 증례에서는 임플란트 및 주변 연조직은 건강한 상태를 유지하였다.

초진 시 촬영한 방사선 검사 상 잔존 치조골의 높이는 4.2~6.3 mm (평균: 5.43mm)였으며, 2차 수술 전 촬영한 방사선 검사상 상악동 내에 신생된 골의 높이는 3.26±1.04mm였다.

총괄 및 고찰

상악동 부위의 임플란트의 초기 고정성과 골 유착을 증진시키기 위해 상악동 거상술이 소개되어 발전하여 왔다. Misch는 측방 접근법을 통한 상악동 거상술의 적응증으로 상악동 하방 골의 높이가 8 mm 이하인 경우를 기준으로 하였으며[14], Jensen과 Greer는 잔존골이 3 mm 미만인 경우엔 낮은 성공률을 보였고 7~9 mm의 골이 있는 경우 골 이식을 시행했을 때 결과가 가장 좋았다고 보고하였다[15]. 이외에도 대부분 선학들의 보고는 위축되고 함기화된 상악골에서 상악동 점막을 거상한 후 골 이식술을 시행함으로써 치조골 높이를 증가시켜 임플란트의 안정성을 제공하는 것이었다. 많은 저자들이 골 이식재료와 차폐막 등의 사용에 대해 기술하였고, 골 이식재료로는 자가골, 동종골, 이종골 등이 사용되었다[16-22]. 하지만 이러한 측방 접근법을 통한 골 이식술의 경우 점막의 천공, 이식재의 소실, 상악동염 등이 발생할 수 있을 뿐더러 부종과 동통이 심하여 환자의 불편감이 커지는 단점이 있다.

Table I. Distribution of Implants Used

Implant Model (mm)	No. Placed	No. Failed
4.1 × 7	2	1
4.1 × 9	38	1
4.1 × 11	13	0
5.0 × 9	58	3
5.0 × 11	3	0

Summers는 치조정에서 상악동저까지 치조골이 5~6 mm 남은 환자에게서 OSFE법을 사용하여 10 mm 길이의 임플란트 식립이 가능했고, 잔존골이 8~9 mm인 경우엔 13 mm까지도 가능했다고 발표하였다[9]. 다만 한 번에 osteotome을 2 mm 이상씩 전진하지 말 것을 주장하면서, 자신의 OSFE 술식을 보완하기 위해 BAOSFE (Bone Added Osteotme Sinus Floor Elevation)법도 함께 제안하였다[11]. 이는 OSFE법 시행시 osteotome과 상악동 점막이 직접 접촉하면서 점막의 천공이 자주 발생하는 것을 방지하고 골 재생을 확실히 하기 위해 치조정을 통해 상악동 내로 골 이식재를 첨가하는 술식이다. 하지만 본 연구에서는 Endopore® 임플란트 전용 osteotome을 사용함으로써 신중한 접근과 술 중 방사선 사진 촬영으로 상악동 점막의 천공을 충분히 방지할 수 있었다.

상악동 하방 위축된 치조골에서 어떠한 골 이식이나 차폐막 사용 없이 상악동을 거상하는 방법이 Bruschi 등에 의해 발표된 바 있는데, 그들은 이를 LMSF (Localized management of the sinus floor)라 칭하였다[23]. 이 LMSF 술식은 잔존 치조골이 5 mm 이상인 후방 상악골에 일회법으로 임플란트를 식립할 수 있는 장점을 제공하였으며 303명의 환자에서 499개의 임플란트에 대해 97.5%의 생존율을 보고하였다. 또한 Alan 등도 같은 방법 (LMSF)으로 상악동 하방 4 mm 이하의 골을 가진 34명의 환자에서 58개의 임플란트를 식립하였는데, 상악동 하방 잔존골의 평균

2.87 mm였으며 성공률은 91.4%였다.[24] 이 연구는 4 mm 이하의 잔존골에서도 어떠한 골이식나 차폐막의 사용 없이도 성공적인 상악동 거상술이 이루어짐을 보여주고 있다. 이 LMSF 술식은 Summer의 osteotome 술식과 시술 면에서도 차이가 있으며, Summers는 5 mm 이상의 잔존골이 있을때 상악동 거상술 후 임플란트 식립을 추천했으나[11], Alan 등은 잔존골이 4 mm 이하인 심한 치조골 위축시에서도 LMSF 방법을 추천하였다[24]. 이외에도 골 이식이나 차폐막의 사용 없이 상악동 점막만을 거상한 후, 동시에 임플란트를 식립한 경우에도 거상된 점막과 기존의 상악동 기저골 사이에 신생골이 형성되고 임플란트 매식체와 골 유착이 이루어짐을 보고한 문헌들이 점차 증가하고 있다. 이는 임플란트 매식체가 상악동 점막을 받쳐줌으로써 점막과 기저골 사이의 공간을 유지해줘서 신생골이 자라들어 올 수 있는 것이다[25-27].

Sintered porous surface 임플란트는 매식체 표면에 organic binder를 이용하여 직경 40~150 μm의 티타늄 미세구(microsphere)를 2~3층으로 임시접착 후 1,250℃ furnace에서 1시간 동안 열처리하여 제작한다[13]. Metallic interatomic bonding에 의해 결합된 미세구는 임플란트 본체와 미세구 상호 간에 강한 결합을 형성하며, machined surface 임플란트에 비해 표면적이 3배 이상 증가시킨다. 또한, sintering 후 형성된 pore 속으로 골의 3차원적 내성장이 촉진되어 임플란트와 골 계면에 강력한 골 유착을 얻을 수 있어 짧은 길이의 임플란트도 높은 성공률을 보장할 수 있다.

본 연구에서 사용된 Endopore® 임플란트도 매식체 표면이 sintered porous surface인데, Deporter 등은 평균 8.7mm 길이의 Endopore® 임플란트를 하악에 식립하여 5년간 93.4%의 생존율과 83.3%의 성공률을 보고하였다[28]. 또한 그들은 16명의 환자에서 상악 구치부에 BAOSFE법을 이용하여 상악동을 처치하고 동시에 26개의 Endopore® 임플란트를 식립하여 평균 11.1 개월간 100%의 성공률을 보고하기도 하였다[29]. Endopore® 임플란트는 그 특유의 표면 처리방식 때문에 9 mm 이하의 짧은 임플란트를 식립하여도 장기간 생존율이 우수하므로 잔존 골량이 부족한 경우에도 우선적으로 선택하여 사용될 수 있다[30].

본 연구에서는 상악동 하방에 평균 5mm 이상의 잔존골이 존재하는 경우에, 어떠한 골 이식재도 첨가하지 않고 osteotome을 이용하여 상악동 점막만을 거상함과 동시에 Endopore® 임플란트를 식립하였다. 총 66명의 환자에서 114개의 임플란트를 식립하였으며, 평균 26.3 개월의 관찰기간 동안 95.6%의 생존율을 나타내었으며, 상악동 내에도 3.26±1.04 mm의 신생골이 형성되어 임플란트를 둘러싸고 있었다.

본 연구의 결과로 볼 때, 5mm 이상의 상악동 하방 잔존골이 존재하는 경우에도 OSFE법으로 상악동을 처치하고, 동시에 Endopore® 임플란트를 식립함으로써 우수한 생존율을 보장할 수 있을 것으로 사료된다. 또한 상악동 내에 골 이식재를 첨가하지 않더라도 임플란트의 매식체가 점막을 지지함으로써 상악동 내에 신생골이 형성될 수 있었던 것으로 생각된다. 아울러 수술 술식이 간단하고 골 이식재 및 차폐막을 사용하지 않음으로써 술 후 부종이나 감염의 발생을 줄일 수 있을 것으로 사료된다.

결 론

본 연구에서 총 66명의 환자에서 OSFE법을 이용하여 상악동 점막을 거상하고 동시에 114개의 sintered porous surface의 Endopore® 임플란트를 식립하여 다음과 같은 결론을 얻을 수 있었다.

1. 평균 26.3 개월의 관찰기간 동안 4명의 환자에서 5개의 임플란트가 실패하여 95.6%의 생존율을 나타내었다.
2. 골 이식재나 차폐막 없이 OSFE법만으로 상악동 점막을 거상하여도 상악동 내에 신생골이 형성됨을 확인할 수 있었다.
3. 초기 잔존골의 높이는 평균 5.43 mm였으며,

6.1 개월 후 촬영한 방사선 사진 상에서 관찰된 상악동 내 신생골의 높이는 3.26±1.04mm였다.

참 고 문 헌

1. Brånemark PI, Hansson BO, Adell R, Breine U, Lindström J, Hallen O, Öhman A. Osseointegrated implants in the treatment of the edentulous jaw. Experience from a 10-year period. Scan J Plast Reconstr Surg Suppl 1977;16:1-132.
2. Wyatt CCL, Zarb GA. Treatment outcomes of patients with implant-supported fixed prostheses. Int J Oral Maxillofac implants. 1998;13:204-211.
3. Lekholm U, Gunne J, Henry P, Higuchi K, Lindén U, Bergström C, Steenberghe DV. Survival of the Bränemark implant in partially edentulous jaws: A 10-year prospective multicenter study. Int J Oral Maxillofac Implants 1998;14:639-645.
4. Ivanoff CJ, Grödahl K, Bergström C, Lekholm U, Brånemark PI. Influence of bicortical or monocortical anchorage on maxillary implant stability: A 15-year retrospective study of Brånemark system implants. Int J Oral Maxillofac Implants 2002;15:103-110.
5. Albrektssoon T, Johansson CB. Experimental and clinical studies of different ways to improve the outcome of implants placed in bone of deficient quality and quantity. J Parodontol & D'implantol Orale 2000;19:271-288.
6. Boyne PJ, James RA: Grafting of the maxillary sinus floor with autogenous marrow and bone. J Oral Surg 1980;38:613-616.
7. Tatum OH: Maxillary and sinus implant reconstruction. Dent Clin North Am 1986;30:207-229.
8. Smiler DG, Johnson PW, Lozada JL: Sinus lift grafts and endosseous implants: Treatment of the atrophic posterior maxilla. Dent Clin North Am 1992; 36:131-186.
9. Summers RB: A new concept in maxillary implant surgery: The osteotome technique. Compend Contin Educ Dent 1994;15:152-162.
10. Summers RB: The osteotome technique: Part 2 - the ridge expansion osteotomy (REO) procedure. Compend Contin Educ Dent 1994;15:422-436.
11. Summers RB: The osteotome technique : Part 3 - less invasive methods of elevating the sinus floor. Compend Contin Educ Dent 1994;15:698-710.
12. Summers RB: The osteotome technique : Part 4 - future site development. Compend Contin Educ Dent 1995;16:1090-1099.
13. Pilliar RM. Overview of surface variability of metallic endoosseous dental implants: Textured and porous surface-structures designs. Implant Dent 1998;7: 305-314.
14. Misch CE : Maxillary sinus augmentation for endosteal implants: Organized alternative treatment plans. Int J Oral Implantol 1987;4:49-58.
15. Jensen OT, Greer R : Immediate placement of osseointegrated implants into the maxillary sinus with mineralized cancellous allograft and Gore-tex: Second stage surgical and histological findings. Chicago: Quintessence; 1991;321-332.
16. Smiler DG, Holmes RE: Sinus lift procedure using porous hydroxyapatite: A preliminary clinical report. J Oral Implantol 1987;13:239-253.
17. Moy PK, Lundgren S, Holmes RE: Maxillary sinus augmentation: Histomorphometric analysis of graft materials for maxillary sinus floor augmentation. J Oral Maxillofac Surg 1993;51:857-862.
18. Nishibori M, Betts NJ, Salama H, Listqarten MA : Short-term healing of autogenous and allogeneic bone grafts after sinus augmentation: A report of 2 cases. J Periodontol 1994;65:958-966.
19. Wheeler SL : Sinus augmentation for dental implants: The use of alloplastic materials. J Oral Maxillofac Surg 1997;55:1287-1293.
20. Furusawa T, Mizunuma K : Osteoconductive properties and efficacy of resorbable bioactive glass as a bone-grafting material. Implant Dent 1997;6:93-101.
21. Lorenzetti M, Mozzati M, Campanino PP, Valente G.: Bone augmentation of the inferior floor of the maxillary sinus with autogenous bone or composite bone grafts: A histologic-histomorphometric preliminary report. Int J Oral Maxillofac Implants

1998;13:69-76.
22. Wetzel AC, Stich H, Caffesse RG : Bone apposition onto oral implants in the sinus area filled with different grafting materials. A histological study in beagle dogs. Clin Oral Implants Res 1995;6:155-163.
23. Bruschi GB, Scipioni A, Calesini G, Bruschi E. Localized management of sinus floor with simultaneous implant placement: A clinical report. Int J Oral Maxillofac Implants 1998;13:219-226.
24. Alan A. Winter, Alan S. Pollack, Ronald B, Odrich : Placement of implants in the severely atrohphic posterior maxilla using localized management of the sinus floor: A preliminary study. Int J Oral Maxillofac Implants 2002;17:687-695.
25. Bischof M, Nedir R, Szmukler-Moncler S, Bernard JP, Samson J. Implant stability measurement of delayed and immediately loaded implants during healing. Clin Oral Implants Res 2004;15:529-539.
26. Palma VC, Magro-Filho O, de Oliverio JA, Lundgren S, Salata LA, Sennerby L. Bone reformation and implant integration following maxillary sinus membrane elevation: An experimental study in primates. Clin Implant Dent relat Res. 2006;8:11-24.
27. Lundgren S, Andresson S, Gualini F, Sennerby L, Bone reformation with sinus membrane elevation: A new surgical technique for maxillary sinus floor augmentation. Clin Implant Dent Relat Res. 2004;6:65-73.
28. Deporter D, Watson P, Pharoah M, Levy D, Todescan R. Five-to six-year results of a prospective clinical trial using the ENDOPORE® dental implant and a mandibular overdenture. Clin Oral Impl Res 10:95-102, 1999.
29. Deporter D, Todescan R, Caudry S. Simplifying management of the posterior maxilla using short, porous-surface dental implants and simultaneous indirect sinus elevation. Int J Periodontics Restorative Dent 2000;20:477-485.
30. Deporter D, Pillar RM, Todescan R, Watson P, Pharoah M. Managing the posterior mandible of partially edentulous patients with short, porous-surfaced dental implants: early data from a clinical trial. Int J Oral Maxillofac Implants. 2001;16:653-658.

Retrospective Study of OSFE and Simultaneous Sintered Porous Surface Implant Placement

Kyung-Nam Moon*, Hak-Kyun Kim, Gwang-Bum Park, Dong-Ju Kim, Ju-Rim Sun, Jae-Seek You

Department of Oral & Maxillofacial Surgery, College of Dentistry, Chosun Univeristy
Hanbit Dental Clinic*

Various techniques and diversely designed implants have been developed to overcome anatomic limitations of the maxillary posterior alveolar bone. The OSFE (osteotome sinus floor elevation) technique has been used for maxillary sinus augmentation. Also, Endopore® implant was designed to increase the surface area by its sintered porous surface.

The purpose of this study was to evaluate the survival rate of Endopore® implants placed in the posterior maxilla in association with the elevation of the sinus membrane using OSFE technique, and examine the new bone formation in the sinus. One hundred fifteen Endopore® implants in 66 patients were placed in the posterior maxilla by OSFE technique. The implants were clinically and radiographically followed up for an average of 26.3 months.

Most implants were stable and radiographs showed that the bone regenerated in contact with the implants. But, 5 implants in 4 patients were removed after the prosthetic restoration and the survival rate was 95.6% during the follow-up period. The height of new bone formed in the sinus was 3.26±1.04mm.

Key words: OSFE, sintered porous surface implant

Correspondence to : Hak-Kyun Kim
Dept. of Oral & Maxillofacial Surgery, College of Dentistry, Chosun University 421,
Seosuk-Dong, Dong-Gu, Gwangju, 501-825
Tel: 062-220-3816
Fax: 062-224-9172
E-mail: rocky000@chosun.ac.kr
Received: November 10, 2008, Last Revision: December 3, 2008, December 25, 2008