상악구개측 미니스크류 식립위치 및 조건

단국대학교 치과대학부속 치과병원 교정학교실

이기연·이진우

교정치료에 있어서 고정원의 확보는 매우 중요한 문제이며 최대고정원을 얻기 위해서 미니스크류를 널리 이용하고 있다. 인접구조물을 손상시키지 않고 안전하게 미니스크류를 식립하기 위해서는 치근이나 상악동, 절치관, 비강, 대구개신경 등의 구조물의 해부학적 위치를 이해하면서 식립하는 것이 매우 중요하다.

미니스크류의 안정성의 관점에서 보면 상악골은 하악골에 비하여 골질이 단단하지 않고 탈락율이 높으며, 특히 협측골은 치근사이의 거리가 가깝고, 안정성이 높지 않다. 따라서 좀더 강한 고정원의 확보를 위하여 시술의 접근성이나 시야확보는 불리하지만 충분한 골 두께를 가지고 있는 상악구치부 구개측 치조부와 단단한 골을 가지고 있는 정중구개부위가 미니스크류 식립부위로 주목을 받고 있다.

이에 본 연구는 전산화 단층촬영 사진을 이용하여 3차원 영상프로그램을 이용하여 상악 구개측 치근 사이의 거리와 정중 구개봉합부위의 골의 두께를 계측하여 통계 분석하였으며 다음과 같은 결과를 얻었다.

1. 구개측 치근사이의 거리의 비교시 제2소구치와 제1대구치 사이, 제1대구치와 제2대구치 사이, 제1소구치와 제2소구치 사이의 순서로 유의하게 큰 치근 사이의 거리를 보였다.
2. 정중 구개부 골은 후방부위와 측방으로 갈수록 그 두께가 감소하였다.

이상의 결과로 구개측 치근 사이는 소구치와 대구치 사이가 상대적으로 안전한 부위이며 정중구개부에서는 봉합부위에 가까울수록 안전하게 미니스크류를 식립할 수 있을 것으로 생각된다.

주요어: 3차원 영상, 미니스크류, 상악동 (대한치과턱관절기능교합학회지 2009:25(1):61~71)

서 론

교정치료에서 고정원의 확보와 조절은 매우 중요하다. 치열을 고정원으로 이용하는 방법은 원치 않는 치아의 이동이라는 부작용이 있고 구외고정원은 환자의 협조도에 치료결과가 좌우된다는 단점이 있다. 이에 반해 골내 임플란트 식립에 의한 골내 고정원의 확보는 이러한 제약을 받지 않아서 기존방법의 대안으로 제시되고 있고 많은 연구가 계속되어왔다.

Gainsforth 등[1]이 Vitallium screw를 성견에 식립하여 고정원의 가능성을 최초로 시험한 이후로 임프란트는 교정영역에서 고정원으로서 안정적으로 사용되고 있으며, Creekmore 등[2]은 전비극 하방에 vitallium screw를 식립하여 전치부 압하를 시도한 증례를 발표한 바 있다. 하지만 기

교신저자 : 이진우
충남 천안시 신부동 산7-1번지 단국대학교 치과대학병원 교정과.
041-550-1941, E-mail, jwlee@dku.edu
원고접수일: 2009년 02월 10일, 원고수정일: 2009년 03월 07일, 원고채택일: 2009년 03월 25일

존의 교정용 임프란트는 식립과 제거시 복잡한 술식이 필요하고 8주 이상의 치유기간이 필요하다는 단점이 있어 보다 식립이 간편하고 즉시 교정력을 가할 수 있는 미니스크류 타입의 임프란트가 더 많은 주목을 받고 있다.

Kanomi[3]는 1.2mm 직경의 티타늄 미니스크류를 고정원으로 사용함으로써 식립방법이 간단해지고 식립할 수 있는 부위도 증가하게 되었으며, Umemori 등[4]은 titanium miniplate와 screw를 사용하여 전치부 openbite case를 치료한 증례를 발표하면서 SAS(skeletal anchorage system)라는 용어를 사용하였다.

미니스크류의 매식 성공률은 스크류의 디자인, 연구대상, 매식방법에 따라서 다양한 결과를 보이는데, Park 등[5]은 87명 환자에게서 매식한 227개의 미니스크류를 대상으로 한 연구에서 91.6%의 성공률을 보고하였으나 이는 임상적인 성공률을 말하며 실제 스크류의 동요가 나타난 경우를 계수하면 80.2%의 스크류만 매식 후 안정적으로 나타났다. Ohashi 등[6]은 보철용 임프란트에 비교해서 미니스크류의 성공률이 낮음을 보고한 바 있다. 문 등[7]은 장기적으로 미니스크류를 사용함은 적절치 않다고 보고하였으며 김 등[8]은 150gm 미만의 작은 힘을 적용할 때에만 매식 즉시 골내 고정원으로 사용할 수 있다고 하였다.

이 등[9] 등 은 상악의 경우 골조직이 Misch[10]의 분류에 의하여 Type 3, 4의 성긴 골 구조를 가지고 있어서 교정용 임프란트 식립시 초기고정에 유리하지 않아 하악에 비해 안정성이 떨어진다고 하였으며 특히 협측은 각화치은의 양이 적고 후방 구치부에 식립시에는 접근이 어려운 단점이 있다. 이에 반해 상악 구개측은 모두 각화치은으로 덮여있고 또한 정중구개부위의 두꺼운 골조직이 존재하여 임상적으로 유용하게 사용될 수 있는 부위라고 생각되어 진다. 하지만 상악 구개측도 치근이나 상악동 및 비강에의해 제한을 받게 되며 이러한 해부학적인 구조물의 형태를 파악하는 것이 임상적으로 큰 의의가 있을것으로 생각되어진다. 상악 구개측의 해부학적인 형태를 파악하여 안전하게 미니스크류를 식립하기 위한 가이드를 제공하여 주기 위하여 연구를 진행하게 되었다.

재료 및 방법

1. 연구 대상

본 연구의 실험 대상은 단국대학교 치과대학 부속 치과병원 교정과에 내원한 환자중에서 상악 구치부위의 결손치가 존재하지 않고, 구치부 총생이 존재하지 않으며, 심한 총생이나 치간공극이 존재하지 않으면서 CT를 촬영한 15명의 남자와 16명의 여자로 정하였다.

2. 연구 방법

1) 전산화 단층 촬영

전산화 단층촬영장치(Light Speed Volume Computed Tomograph, 64channel, General Electronics. USA)로 두개 악안면 부위의 촬영을 시행하였으며, 촬영조건은 gantry의 각도가 0°, 120kV, auto mA 였으며, 0.625mm thickness, slice pitch 3, scanning time 4초, 시야 (Field of view) 250mm였다.

2) 3차원 입체영상 제작

전산화 단층사진 촬영으로 얻은 DICOM 영상정보를 개인용 컴퓨터로 옮긴 후 3차원 영상프로그램 (Mimics 10.01, Materialise's Interactive Medical Image Control System, Materialise, Germany)을 이용하여 3차원 입체영상을 제작하였다. CT상에서 Gray scale을 표현하는 수치인 HU를 일반적인 골밀도인 250에 맞추어 전체적인 골격을 불러들이는 masking작업을 하였다.

이 mask를 대상으로 하는 3차원 재구성 (3-Dimensional volume rendering)은 연속적인 삼각형으로 이루어진 표면의 표현인 triangularization을 통해 이루어졌다.

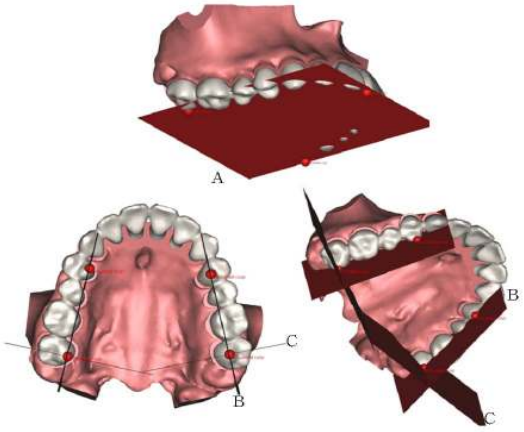

Fig. 1. Reference plane; A, Maxillary occlusal plane; B, Posterior teeth vertical plane; C, 2nd molar vertical plane.

3) 기준평면 설정 및 계측 항목

지정된 계측점들은 절치관 시작부위; Coronal plane에서 절치관이 최초로 시작되는 가장 전방부위, 절치유두; Coronal plane에서 절치관이 끝나는 가장 전방부위, 후비극(PNS); 구개골의 최후방점, 상악 중절치 절단연 중앙, 상악 제2대구치 구개측 교두정이였다.

(1) 상악 구개측 치근사이의 골의 두께

다음의 기준평면을 정하였다.(Fig. 1)

① Maxillary occlusal plane : 상악 중절치 절단연의 중간과 좌우측 상악 제2대구치의 구개측 교두정을 연결하는 평면

② Posterior teeth vertical plane : 제1소구치와 제2대구치의 구개측 교두정을 지나며 Maxillary occlusal plane에 수직인 평면

③ 2nd molar vertical plane : 제2대구치의 구개측 교두정을 지나며 Maxillary occlusal plane과 Posterior teeth vertical plane에 수직인 평면

CEJ에서 5.0mm상방과 7.5mm상방에서 치근사이의 너비를 측정하였으며, 부위별 비교와 성별에 따른 비교를 시행하였다.(Fig. 2)

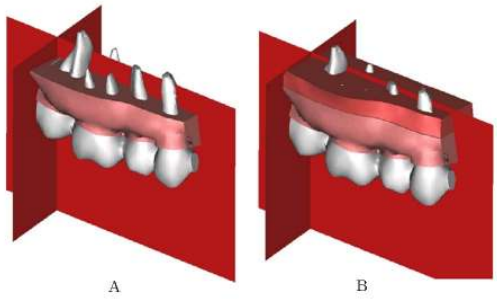

Fig. 2. Distance between roots; A, 5.0mm above CEJ; B, 7.5mm above CEJ

(2) 정중구개부위 골의 두께

다음의 기준평면과 기준점을 정하였다.(Fig. 3)

① Midpalatal plane : 절치관 시작부위와, 절치유두, 후비극을 연결한 평면

② Palatal sagittal plane : Midpalatal plane에서 2.5mm, 5.0mm 좌우측으로 평행한 4개의 평면

③ Zero point : 절치관의 시작부위에서 Maxillary occlusal plane 에 수직하도록 선을 그은 후에 그 선이 구개골 하연과 만나는 점

④ Palatal frontal planes : Maxillary occlusal plane과 Midpalatal plane에 수직하며 zero point로부터 5.0mm씩 후방으로 평행하게 설정한 5개의 평면

5개의 Palatal frontal plane과 4개의 Palatal sagittal plane을 설정한 후에 정중구개부위 상연과 하연에서 만나는 40개(상연 20개, 하연 20개)의 점을 설정하고 각각의 대응되는 점사이의 거리를 측정하여 정중구개부위의 골의 두께를 얻는다(Fig. 4).

4) 오차분석

한 사람에 의해 모든 계측이 이루어졌으며 계측의 신뢰도 평가를 위해 임의로 10명을 추출해 첫 계측이 이루어진 2주 후에 재계측 후 paired t-test를 시행하여 비교 하였으며 유의한 차이는

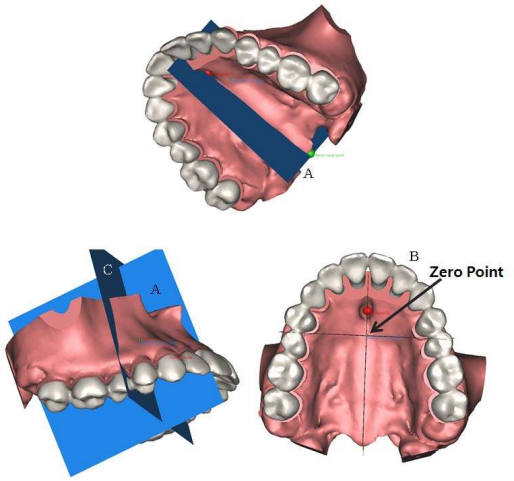

Fig. 3. Reference plane on midpalatal area; A, Midpalatal plane; B, Zero point (perpendicular to maxillary occlusal plane passing through superior orfice of incisive canal; C, Palatal frontal plane.

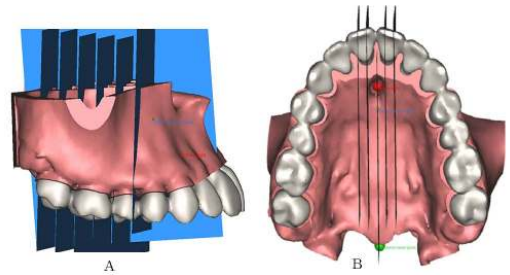

Fig. 4. A, 5 frontal planes posterior from zero point(5mm interval); B, 4 sagittal planes lateral from zero point(2.5mm interval)

없었다(p>0.05). 표준오차는 다음과 같이 Dhalberg's formula의 식을 사용하여 계산하였으며, $Se=\sqrt{\frac{\Sigma D^2}{2N}}$ (여기서 D는 계측치 간의 차이를 뜻하며, N은 추출한 표본의 수를 뜻한다.) 결과에서 10명의 측정치의 평균오차는 1.12 mm 이었으며, 0.59에서 1.83 mm 의 범위를 가졌다.

5) 통계처리

Windiw용 SPSS 12.0 program을 이용하였다. 성별의 차이에 대한 유의성을 검증하기 위해 Independent t-test를 시행하였으며 구개측 치근사이의 거리와 정중구개부위의 횡적인 비교를 위해 paired t-test를 실시하고 정중구개부위의 전후방적인 유의성을 검증하기 위해 분산분석(ANOVA)을 시행하고 사후검정으로 Bonferroni를 시행하였다.

결 과

1. 구치부 구개측 치근사이의 골의 너비

1) 부위별 비교

구개측 치근사이의 너비는 대구치와 소구치 사이에서 큰 것으로 보였으며 모든 비교에서 통계적으로 유의성이 존재하였다 (Table I).

2) 식립 높이에 따른 비교

백악법랑경계 상방 7.5mm 부위가 5.0mm 부위보다 유의하게 치근 사이의 거리가 큰 것으로 보인다(Table II).

Table I. Comparison of area between palatal roots on the basis of 3 group

P value	Group 1.	Group 2.	Group 3.
Group 1.			
Group 2.	***		
Group 3.	**	***	

*** P value <0.001 ** P value<0.01 * P value<0.05

Table II. Comparison of area between palatal roots on the basis of height form CEJ

	5.0mm		7.5mm		P value
	Mean	SD	Mean	SD	
Group 1	2.52mm	0.78	3.09mm	2.24	0.05
Group 2	4.33mm	1.27	4.66mm	2.29	0.17
Group 3	2.93mm	1.00	3.33mm	2.23	0.10

*** P value <0.001 ** P value＜0.01 * P value<0.05

Table III. Analysis of variance of palatal bone thickness on the basis of A-P relationship (2.5mm)

Distance from Zero point	Mean	SD	P value(ANOVA)				
			5.0	10.0	15.0	20.0	25.0
5.0	5.49	1.47					
10.0	4.96	1.35	0.41				
15.0	4.74	1.22	0.10	1.00			
20.0	4.35	1.26	***	0.62	1.00		
25.0	3.22	1.53	***	***	***	***	

*** P value <0.001 ** P value＜0.01 * P value<0.05

2. 정중 구개부위의 골의 두께

1) 전후방적인 비교

골의 두께는 후방부로 갈수록 유의하게 얇아졌다.(Table III, IV) 2.5mm palatal sagittal plane에서 zero-point 10mm후방까지는 5mm정도의 골조직이 존재하였으나 10mm 보다 후방부위에서는 골조직의 두께가 5mm보다 작았다. 대부분의 부위에서 유의한 차이가 없었지만 후방 25mm부위에서 유의하게 골의 두께가 얇아졌다. 5.0mm palatal sagittal plane에서 후방부로 갈수록 매우 유의하게 골의 두께가 감소됨이 관찰되었으며(Table IV) zero-point에서 10mm 후방부위부터는 골의 두께가 4.0mm도 되지 않았다.

2) 횡적인 비교

5.0mm palatal sagittal plane에서 2.5mm palatal sagittal plane보다 유의하게 골의 두께가 작음을 볼 수 있다 (Table V).

고 찰

그동안 여러 가지 유형의 골고정원이 교정치료에 사용 되어 왔다. 골유착성 임플란트[11,12], 온플란트[13] 플레이트[14], 미니스크류[15] 등이 다양하게 연구되었지만 현재에는 미니스크류가 직경이 1.2 ~2.0mm로 작아 다양한 부위에 적용 가능하고 식립 및 제거가 용이하다는 이유로 널리 사용되고 있다.

Table IV. Analysis of variance of palatal bone thickness on the basis of A-P relationship (5.0mm)

Distance from Zero point	Mean	SD	P value(ANOVA)				
			5.0	10.0	15.0	20.0	25.0
5.0	5.04	1.59					
10.0	3.90	1.32	***				
15.0	3.16	1.09	***	**			
20.0	2.54	0.95	***	***	0.05		
25.0	1.55	0.87	***	***	***	***	

*** P value <0.001 ** P value < 0.01 * P value<0.05

Table V. Comparison of palatal bone thickness on the basis of transverse relationship

Distance from Zero point	2.5mm		5.0mm		P value
	Mean	SD	Mean	SD	
5.00	5.55	1.46	5.04	1.59	***
10.00	5.04	1.34	3.90	1.32	***
15.00	4.90	1.31	3.16	1.09	***
20.00	4.57	1.23	2.54	0.95	***
25.00	3.51	1.47	1.55	0.87	***

*** P value <0.001 ** P value < 0.01 * P value<0.05

사용되는 스크류 디자인이나 연구대상 그리고 식립방법에 따라 미니스크류의 성공률은 91%[16], 89%[17], 87.5%[18], 84%[19], 70%[20] 등 다양하면서도 보철용 임플란트[21,22]에 비해 낮은 결과를 보이고 있다. Ohashi 등[6]의 연구에서도 교정치료시 미니스크류의 성공률이 골유착성 임플란트 보다 낮음을 보고하였다. 또한 미니스크류는 여러 해부학적 구조물에 의해 제한을 받으며 상악 구개측에서는 치근이나 대구개 신경, 절치신경, 상악동, 비강등에 외상이 가해질 수있다.

따라서 성공적으로 미니스크류를 식립하기 위해서는 식립부위의 골의 구조의 정확한 평가가 필요하다. Wehrbein[23]은 임플란트 식립전 두부방사선 사진으로 구개부의 수직골의 두께를 예측하는 방법을 제시하였고, Benhart[24]는 치과용 전산화단층촬영장치를 이용하여 골의 두께와 교정용 임프란트 식립위치를 확인하였으며, 조 등[25]은 상악 협측의 식립각도에 따른 미니스크류의 안전성에 대해 평가한 바 있다.

일반적인 임상검사, 측모두부방사선사진, 파노라마 등으로 구개측 골의 두께를 측정하는 것은 매우 어려우며, 이에 본 연구는 전산화단층촬영을 이용하여 상악 구치부 구개측의 치근간 거리와 정중구개봉합부의 골의 두께 등을 측정함으

로써 안전한 미니스크류의 식립위치를 정하고자 하였다.

파노라마 방사선 사진은 전산화 단층촬영 사진에 비해 촬영방법이 간단하고, 시간이 짧게 걸리며, 방사선 조사량이 작다는 장점을 갖고 있지만 해부학적 세부구조의 해상도가 낮으며, 상층(focal through, image layer)을 벗어나는 구조물에 대해서는 확대, 축소, 중첩 등이 발생한다. 또한 사진상의 수평과 수직적 확대 및 왜곡(distortion)이 나타난다. 이에 비하여 전산화 단층촬영은 Waitzman[26]이 보고한 바와 같이 일반 방사선 사진에서 나타나는 상의 확대, 변형, 중첩 등이 없고 정확한 계측이 가능하다. 또 Masumoto[27]에 따르면 전산화 단층촬영은 치아 경사도나 피질골의 두께를 측정하는데 있어 그 오차가 각각 0.13°, 1.0mm 이하로 그 정확성이 인정된 바 있다. 이를 바탕으로 전산화단층촬영을 통해서 얻은 자료는 실제 해부학적 구조물의 길이 및 위치관계에 대해 확대나 왜곡이 없이 정확히 재현하고 있다는 전제하에 계측을 시행하였다. 또한 기존의 연구에서는 대부분 전산화단층촬영시의 단면상에서 골의 두께를 측정하였고, 이는 실제의 골의 두께를 정확하게 측정하는데 한계가 있었다. 하지만 본 연구에서는 각 개체에게 해부학적 구조에 맞는 개별적인 기준평면을 설정하였고 Mimics program을 사용하여 좀 더 정확하게 3D object상에서 계측을 시행하였다.

상악 구개측은 협측에 비해 각화된 충분한 연조직이 존재하여 식립후 염증의 문제에 있어서 훨씬 유리한 측면이 있다. 하지만 두꺼운 연조직이 존재하며, 대구개신경이 주행하여 신경손상의 가능성이 있다.

Jaffar 등[28]은 대구개신경은 보통 제3대구치나 제2, 3대구치 사이의 부위에 위치한다고 하였고 본 연구에서도 모든 대상자에서 제1대구치와 제2대구치 사이 부위에서는 대구개 신경이 존재하지 않았다. Reiser[29]에 의하면 상악구치의 CEJ에서 greater palatine nerve와 artery까지 평균거리는 12mm 이며 7mm에서 17mm 까지 변이가 심하여 구개가 깊지않는 경우는 침범되지 않도록 특히 주의해야하며 식립전에 손가락으로 촉진해서 확인 후 시술해야 안전하다고 한다.

제1소구치부터 제2대구치까지의 치근사이의 공간을 3군으로 나누어 치근사이의 골의 너비를 계측한 결과 제2소구치와 제1대구치에서 통계적으로 유의하게 골의 너비가 컸으며, 제1대구치와 제2대구치 사이, 제1소구치와 제2소구치 사이의 순서로 유의하게 골의 너비가 컸다. 이는 상악대구치의 경우 협측치근이 2개이고 구개측 치근이 하나이므로 대구치가 포함된 경우 치근사이의 거리가 커진 것으로 생각된다.

식립 높이별 비교에서는 백악법랑경계에서 7.5mm 상방에서의 치근사이의 골의 너비가 5.0mm 상방보다 큰 결과를 보였으나 통계적으로 유의한 차이는 없었다. 성별에 따른 비교에서도 유의한 차이는 발견되지 않았다.

구개측 식립시 치근에 대한 고려도 필요하며 Neal[30]은 미니스크류의 합병증에 대한 연구에서 미니스크류가 치주인대나 치아에 손상을 가하는 경우 치아의 생활력이 상실, 골경화증이나 치아치조 골유착의 가능성이 있다고 하였다.

이에 반해 정중구개부는 피질골이 만나서 형성되는 곳으로 Misch[10]의 분류에 따라 Type I에 해당하며 연조직이 각화되어 있으므로 식립 후 염증을 조절하는 데도 유리하고 치아와 Greater palatine nerve나 artery를 고려하지 않아도 되는 장점이 있다. 또한 치아와의 거리가 멀기 때문에 정중구개부위에서 직접 힘을 가하여 치아를 이동시키기는 어려우나 미니스크류에 장치를 연결하여 임상적으로 유용하게 사용할 수 있으며, 박[31]과 경 등[32]은 정중구개 봉합부에 미니스크류를 식립하고 이를 이용하여 상악 제1대구치를 후방이동시키고 전치부의 총생을 해소시킨 증례를 보고하였다.

하지만 정중구개 부위에서는 절치유두 및 절치관을 고려하여야 하며 골조직의 두께가 미니스크류의 식립시 중요하게 고려되어야 한다. 임상 절치관과 비강으로의 천공이 우려되어 이 부

위의 골의 두께에 대한 연구가 시행 되어왔으며 해부학적으로 중심봉합부 상방에 nasal crest가 위치하면서 전비극에서 후비극까지 이르고 Lang[33]에 의하면 성인에서는 nasal crest의 평균 넓이는 5.4mm, 높이는 5.6mm인 것으로 보고되고 있으며, 김[11]에 의하면 정중구개 봉합부위에 5.5mm 이상의 충분한 두께의 골이 존재한다고 한다.

정중구개부위는 4개의 시상면과 5개의 관상면을 기준으로 총 20부위에서 골의 두께를 계측하였고 봉합부위는 충분한 양의 골조직이 존재하여 별도의 계측은 시행하지 않았다.

Zero point는 절치관에 영향을 받지 않는 부위를 설정하기 위해 계측하였으며 평균적으로 절치공으로부터 6.84mm 후방에 위치하였다. Zero point로부터 5.0mm씩 후방으로 5개의 관상 절단 연상에서 골조직의 두께를 계측해 보면 봉합부에서 2.5mm 떨어진 부위에서는 후방으로 갈수록 점점 골조직의 두께가 얇아짐을 알 수 있으며, 20mm까지는 4.0mm 이상의 골조직이 존재하였으나 25mm 후방부위에서 골두께가 매우 유의하게 줄어듬을 알 수 있다. 봉합부에서 5.0mm 떨어진 부위에서도 후방으로 갈수록 골의 두께가 얇아지며 zero-point 후방 10mm부위부터는 3.9mm의 얇은 골이 존재하였고 후방으로 갈수록 매우 유의한 차이가 있었는데 이는 봉합부위에서 측방으로 멀어질수록 더 급격하게 골의 두께가 감소함을 의미한다. 따라서 5.0mm 측방에서는 미니스크류의 식립이 위험하며 만약 식립을 하여야 한다면 절치공에서 11.84mm까지는 5.04mm의 골조직이 존재하므로 최대한 전방에 짧은 길이의 미니스크류를 식립하는 것이 유리하다. 직경 1.6mm의 미니스크류를 식립시에 정중구개봉합부위부터 미니스크류 헤드길이만큼 측방으로 심는다면 1.6+0.8=2.4mm이며 대략 2.5mm 시상면과 일치한다. 이부위에서는 절치공에서 16.84mm까지 4.96mm의 골조직이 존재하며 26.84mm 까지는 4.35mm의 골조직이 존재하므로 후방부위에 길이가 긴 미니스크류를 식립하는 것은 위험하며 6mm 정도의 미니스크류를 기울여서 식립하는 것이 추천된다.

횡적인 비교에서 정중구개봉합부에서 5mm 부위가 2.5mm 부위 보다 골의 두께가 유의하게 얇게 나타났으며 성별비교에서는 유의한 차이가 없었다.

본 연구의 결과들이 미니스크류의 식립에 많은 도움이 되기를 바라며앞으로는 치근의 방향, 피질골 표면 및 경사도 등을 파악하여 3차원적 관계에서 좀더 안전하게 식립할 수 있는 방법에 대한 연구가 더 진행되어야 할 것이다.

결 론

본 연구는 전산화 단층촬영을 이용하여 남자 16명과 여자15명의 상악구개측 치근사의의 거리와 정중구개부 골의 두께를 계측하고 비교하였으며 이를 바탕으로 미니스크류 식립시의 안정성과 평가하여 다음과 같은 결과를 얻었다

1. 구치부 구개측 치근사이의 거리비교에서 제2소구치와 제1대구치 사이가 유의하게 큰 골의 너비를 보였으며 백악법랑경계에서 멀어질수록 유의하게 큰 골의 너비를 보였다.
2. 정중구개부위 골의 두께를 횡적으로 비교시 2.5mm 보다 5mm 부위에서 유의하게 골의 두께가 얇아진다.
3. 정중구개부위 골의 두께를 전후방으로 비교시 후방으로 갈수록 유의하게 골의 두께가 얇아지며 5.0mm 시상면에서 그 감소도가 더 크다.

참 고 문 헌

1. Gainsforth BL, Higley LB. A study of orthodontic anchorage possibility in basal bone. Am J Oral Surg 1945;31:406-17.
2. Creekmore TD, Eklund MK. The possibibity of skeletal anchorage.J Chin Orthod 1983;17:266-9.
3. Kanomi R. Mini-implant for orthodontic anchorage. J clin Orthod 1997;31:763-7.
4. Umemori M, Sugawara J. Skeletal anchorage system

for openbite correction. Am J Orthod Dentofacial Orthop 1999;2:166-74.
5. Park HS, Jeong SH, Kwon OW. Factors affecting the clinical success of screw implants used as orthodontic anchorage. Am J Orthod Dentofacial Orthop 2006;130:18-25.
6. Ohashi E, Pecho OE, Moron M, Lagravere MO. Implant vs screw loading protocols in orthodontic. Angle Orthod 2006;76:721-7.
7. 문은영, 이진우. 성견에서 구강내 고정원 미니스크류에 교정력 작용시 힘의 방향 및 적용양상에 따른 치조골의 초기 조직학적 변화에 관한 실험적 연구. 석사학위논문 단국대학교 대학원 2002.
8. 김상원, 이진우. 유성견 구강내 miniscrew에 적용된 다양한 힘의 크기에 따른 골 밀도 변화 연구. 석사학위논문 단국대학교 대학원 2002.
9. 이찬주, 이진우. Skeletal anchorage system의 매식위치에 따른 특성 연구. 석사학위논문 단국대학교 대학원 2002.
10. Mish CE. Contemporary Implant Dentistry, Chapter 8.St Louis Mosby;1999.
11. Wehrbein H, Glatzmaier J, Mundwiller U, Diedrich P. The Orthosystem - a new implant system for orthodontic anchorage in the palate. J Orofac Orthop 1996;57:142-53.
12. Wehrbein H, Merz BR, Diedrich P, Glatzmaier J. The use of palatal implants for orthodontic anchorage. Design and clinical application of the orthosystem. Clin Oral Implants Res 1996:7:410-6.
13. Block MS, Hoffman DR. A new device for absolute anchorage orthodontics. Am J Orthod Dentofacial Orthop 1995;107:251-8.
14. Ummemori M, Sugawara J, Mitani H, Nagasaka H, Kawamura H. Skeletal anchorage system for open-bite correction. Am J Orthod Dentofacial Orthop 1999;115:166-74.
15. Costa A, Raffainal M, Melsen B. Miniscrew as orthodontic anchorage: A preliminary report. Int J Adult Orthod Orthgn Surg 1998;13:201-9.
16. Tseng Y, Hsieh C, Chen C, Shen Y, HuangI, Chen C. The application of mini-implants for orthodontic anchorage. Int J Oral Maxillofac Surg 2006;35:704-7.
17. Cheng Sj, Tseng IY, Lee JJ, Kok Sh. A prospective-study of the risk factors associated with failure of mini-implants used for orthodontic anchorage. Int J Oral Maxillofac Implants 2004;19:100-6.
18. Miyawaki S, Koyama, Inoue M, Mishma K, Sugahara T, Takano-Yamamoto T. Factors associated with the stability of titanium screws placed in the posterior region for orthodontic anchorage. Am J Orthod Dentofac Orthop 2003:124:373-8.
19. Freudenthaler JW, Haas R, Bantleon HP. Bicortical titanium screws for critical orthodontic anchorage in the mandible: a preliminary report on clinical applications. Clin Oral Impl Res 2001;12:358-63.
20. Friz U, Ehmer A, Diedrich P. Clinical suitability of titanium microscrews for orthodontic anchorage-preliminary experiences. J Orofac Orthop 2004:65: 410-8.
21. Davarpanah M, Martinez H, Etienne E, Zabalegui, Mattout P, Chiche F, Michel JF. A prospective multicenter evaluation of 1583 3i implants 1-to 5-year data. Int J Oral Maxillofac Implants 2002;17: 820-8.
22. Buser D, Mericske-Stern R, Bernard JP, Behneke A, Behneke N, Hirt HP, Belser UC, Lang NP. Long-term evaluation of non-submerged ITI implants. Part I: 8-year life table analysis of a prospective multicenter study with 2359 implants. Clin Oral Implants Res 1997;8:161-72.
23. Wehrbein H, Merz BR, Diedricd P, Palatal bone support for orthodontic implant anchorage- a clinial and radiorogical study. Europ J Orthod 1999;21: 65-70.
24. Benhart T, Vollgruber A, Gahaleitner O, Hass R. Alternative to the median region of the plate placement of an orthodontic implant. Clni Oral Impl Res 2000;11:595-601.
25. 조희상, 이진우. 미니스크류 식립 각도 및 부위에 대한 3차원적 연구.단국대학교 대학원 석사학위논문 2007.
26. Waitzman AA, Posnick JC. Craniaofacial skeletal measurements based on computed tomography : Park I. Accuracy and reproducibility. Cleft Palate Cranofac J 1992;29:112-117.
27. Masumoto T, Hayashi I, Kawamura A. : Relationship

among facial type, buccolingual molar inclination, and cortical done thickness of the mandible. Eur J Orthod 2001;23:15-23.
28. Jaffar AA, Hamadah HJ. An analysis of the position of the greater palatine foramen. J Basic Med Sc 2003;3:24-32.
29. Reiser GM, Bruno PE, Larkin LH. The subepitherial connective tissue graft, palaltal donor site ; anatomic consideration for surgeons. Int J Periodontics restorative Dent 1996;16:130-7.
30. Neal D, Kravitz, Budi K. Risks and complications of orthodontic miniscews. Am J Orthod Dentofacial Orthop 2007;131:00.
31. Park YC, Lee SY, Kim DH, Jee SH. Intrusion of posterior teeth using miniscrew implants. Am J Orthod Dentofacial Orthop 2003;123:690-4.
32. Kyung SH, Hong SG, Park YC. Distalization of maxillary molars with midpalatal miniscrew. J Clin Orthod 2003:37:22-6
33. LangJ Clinical anatomy of the nose, nasal cavity and paranasal sinuses , Newyork: Thieme. 1989:103.

Miniscrew Installation Area and Condition on Maxillary Palatal Side

Ki-Yeon Lee, Jin-Woo Lee

Department of Orthodontics, School of Dentistry, Dankook University

Anchorage control is important in orthodontic treatment. Recently miniscrew is widly used as maximum anchorage in orthodontic treatment, and then it is important to install miniscrew safely without damaging adjacent anatomic structure. In a view of Miniscrew's stability, maxilla is unfavorable than mandible, and moreover maxillary soft buccal bone has disadvantage on stability. so palatal area comes into notice for installation area. We measured distance between palatal roots and bone thickness at midpalatal area using 3D computed tomography, and have found following results.

1. On the comparison of distance between palatal roots, the distance between 2nd premolar and 1st molar was significantly longest and the distance between premolars was significantly shortest.
2. Going toward lateral area from midpalatal suture and posterior area from zero point, bone thickness significantly became shorter and shorter. And 5.0mm palatal sagittal plane has more significance decrease of bone thickness than 2.5mm palatal sagittal plane.

According to these results, we can conclude that the palatal installation of miniscrew between 2nd premolar and 1st molar is safest. And it is more safe that comes closer to midpalatal suture and to anterior area in regard to incisive canal.

Key words: 3-D imaging, Miniscrew, Maxillary sinus

Correspondence to : Jin-Woo Lee
Dept. of Orthodontics, School of Dentistry, Dankook University
San 7-1, Shin-budong, Cheonan, ChungNam, 330-180, South Korea +82-41-550-1941
E-mail: jwlee@dku.edu
Received: February 10, 2009, Last Revision: March 07, 2009, Accepted; March 25, 2009