성견 하악골에 식립한 다양한 임플란트 표면에서의 골 치유 양상에 관한 연구

전남대학교 치의학전문대학원 보철학교실, *구강병리학교실

임현필 · 김용학 · 방몽숙 · 양홍서 · 박상원 · 최홍란*

성공적인 임플란트 시술을 위해 최근에는 다양하게 표면 처리된 임플란트가 소개되고 있으며, 이러한 표면 처리가 임플란트 표면에서 세포 반응에 영향을 준다는 많은 보고가 있다. 본 연구는 성견 하악골에 현재 사용 중이거나 개발 중인 다양하게 표면 처리된 8종류의 임플란트를 식립하여 조직학적 및 조직계측학적 분석을 함으로써 임플란트 표면 처리 방법이 골 치유에 어떤 영향을 주는지 비교 평가하고 임플란트 식립 후 시기에 따른 골내 치유 양상을 알아보고자 하였다. 8가지의 서로 다르게 표면 처리된 임플란트를 이용하여 총 72개의 임플란트를 9마리의 성견 하악골에 식립하였고, 2주, 4주, 8주에 각각 3마리씩 희생하였다. 골편을 절단 및 처리하여 시편을 제작한 후 조직학적 분석을 하였으며, 조직계측학적 분석으로 bone to implant contact(BIC)를 측정 비교하였다. 조직학적 분석 결과 전반적으로 골 형성이 좋은 상태로 2주의 실험군에서도 임플란트의 인접부위에서 상당량의 골 형성을 볼 수 있었다. 4주의 실험군에서는 골 형성이 전반적으로 관찰되었으나, 신생골은 기저골과 구분되었고, 8주 실험군에서는 신생골이 성숙되어 기저골과 잘 연결되어 있었다. 8가지 서로 다른 임플란트에서 표면에 따른 차이는 보이지 않았다. 조직계측학적 분석 결과 2주군에서 4주군과 8주군에 비해 BIC가 유의할만하게 낮게 나타났으며 4주군과 8주군 사이에는 유의성 있는 차이를 보이지 않았다, 또한 표면 처리에 따른 차이도 보이지 않았다.

주요어: 임플란트 골 접촉(BIC), 임플란트 표면, 표면 처리

(대한치과턱관절기능교합학회지 2009:25(2):125~137)

서 론

임플란트는 골질이 좋은 상태에서는 높은 성공률을 보이지만, 임상의 많은 증례에서는 골질이 좋지 않은 곳에서도 임플란트 시술을 시행해야하는 경우가 많다. 임플란트 표면 처리는, 이처럼 골질이 좋지 않은 상황에서 중요한 역할을 한다. 임플란트 표면의 상태가 골과의 결합에 많은 영향을 주기 때문에 임상적 술식을 간단하게 하고 성공률을 증가시킬 수 있는 새로운 임플란트 표면이 지속적으로 연구되고 있다[1].

임플란트와 조직과의 작용에서 화학적, 생체학적인 표면의 질이 중요한데 최근에는 다양하게 표면 처리된 임플란트에 대한 많은 연구가 진행되고 있으며, 상품화 되고 있다. 표면의 마크로 구조에 대하여 많은 연구가 진행되었고, 마이크로 구조와 나노 구조 수준에서 생체학적인 영향에 대한 연구가 진행되고 있다. 이러한 표면

교신저자 : 양홍서
전남대학교 치의학전문대학원 치과보철학 교실,
광주광역시 북구 용봉동 300번지 팩스: +82-62-530-5639. 이메일:yhsdent@chonnam.ac.kr
원고접수일: 2009년 01월 22일, 원고수정일: 2009년 02월 15일, 원고채택일: 2009년 05월 25일

처리는 임플란트 표면에서 세포 반응에 영향을 준다[3]. Titanium 표면의 생활성과 골 성장을 향상시키기 위해, sandblasting에 의한 거친 면의 형성, anatase phase TiO_2의 형성, hydroxyapatite (HAp) 코팅, 또는 화학적 처리 등의 방법을 이용한다. Webster 등[7,8]은 나노 구조가 골모세포의 adhesion을 증가시키고 임플란트의 생활성을 크게 향상시킨다고 하였다.

이전에 언급한 표면 처리에 대한 연구와 함께 임플란트의 골유착 정도를 평가하는 연구도 필요하다[4]. 골유착은 임플란트 표면과 골 사이의 직접적인 구조적 기능적 연결이라고 정의되는데 이러한 골유착의 평가는 조직시편을 통해 직접 bone to implant contact (BIC)을 평가하는 것과 임플란트 제거력을 평가하는 것, resonance frequency analysis를 이용하는 방법 등이 사용되고 있다[5-7]. 이중 histology와 histomorphometry는 골유착을 평가하는 직접적인 방법으로 임플란트와 주변골의 양상과 신생골 형성, 직접적인 골유착의 정도를 정량적으로 평가할 수 있는 방법이다[8].

본 연구는 성견 하악골에 현재 사용 중이거나 개발 중인 다양하게 표면 처리된 8종류의 임플란트를 식립한 후 시기별로 조직시편을 제작하여 조직학적 치유 양상을 분석하고 직접 bone to implant contact에 대한 조직계측학적 분석을 함으로써 임플란트 표면 처리 방법이 골 치유에 어떤 영향을 주는지 비교 평가하고 임플란트 식립 후 시간의 변화에 따른 치유 양상을 알아보고자 하였다.

Table I. Surface characteristics and experimental groups

group	surface characteristics	n
control	machined	3
nano treated	TiO_2 sputter coated	3
	CaP sputter coated	3
	heated TiO_2	3
	heated CaP	3
micro treated	sandblast and acid-etched (SAE)	3
	resorbable blast media (RBM)	3
	anodized RBM surface	3

재료 및 방법

1. 연구 재료

1) 임플란트 표면 특성

본 연구를 위하여 8군으로 나누어 서로 다른 표면을 가진 임플란트를 사용하였다 (Table I.). 3.75 X 10 ㎜ 임플란트가 이용되었고 크게 나노 표면 처리군과 마이크로 표면 처리군으로 분류하고 다시 8가지 표면을 갖는 실험군으로 세분되었다.

기계 절삭 표면 군은 ExFeel®(MEGAGEN, Korea)을 대조군으로 하였고, 마이크로 표면처리군과 sputtering 방법으로 처리한 나노 표면 처리군을 실험군으로 하였다.

총 72개의 임플란트가 사용되었으며 external-hexed의 3.75 ㎜ 직경, 10 ㎜ 길이의 임플란트로 모두 self-tapping 방법에 의해 식립되었다.

2) 실험 동물

실험동물은 체중 15~20 ㎏의 2-3 연령 잡종견을 사용하였으며, 실험 전 2주간 기초 사육하여 환경에 적응시킨 후, 임상적으로 건강하고 치주질환이 없는 9두를 대상으로 실험을 실시하였다. 각각의 케이지에 사육하면서 상품화된 고용사료를 급여하였으며, 음수는 자유 급수시켰다. 모든 실험동물은 'Guide for the care and use of Laboratory Animal (1996, USA)'에 준하여 취급하였다.

2. 실험 방법

1) 외과적 술식 및 임플란트 식립

수술 전 24시간 동안은 절식시켰고, 물은 자유급수하였다. 수술 20분 전에 Cimetidine (신일 시메티딘 주®, 신일) 5 mg/kg, Cefazoline (유한 세파졸린 주, 유한양행®) 20 mg/kg을 정맥주사하고 Atropine sulfate (황산아트로핀®, 휴온스) 0.05 mg/kg을 피하주사하였다. Xylazine (럼푼®,바이엘코리아) 0.5 mg/kg과 Ketamine (유한케타민®, 유한양행) 5 mg/kg을 정맥주사하여 마취를 유도하고, 삽관 후 100% 산소와 함께 2% Isoflurane (중외포란액, 중외제약)으로 마취를 유지하였다. 양측 하악 소구치 부위에 1:100,000 에피네프린 함유 2% 염산 리도카인을 이용하여 국소마취하여 소구치를 발거하였다.

5개월 후 같은 방법으로 마취한 후 양측 하악골을 통상적인 방법으로 소독하고, 견치 원심에서 제1대구치 근심에 이르는 치조정 절개를 시행하여 점막-골막 판막을 거상하였다. 임플란트 식립 부위를 라운드 드릴을 이용하여 표시한 후 2 ㎜ 직경의 드릴로 시작하여 3.3 ㎜까지 식립 부위를 형성하였다. 최종 형성된 식립 부위 직경은 3.3 ㎜로 임플란트 직경 (3.75 ㎜) 보다 작게 형성되었고 pre-tapping 형성과정 없이 self-tapping으로 매식되었다. 각 개체에서 8개의 임플란트는 동일한 순서로 식립하였다 (Fig. 1).

2) 술 후 처치

수술 부위는 흡수성 봉합사 (SURGIFIT, AILEE company limited, Korea)를 이용해 봉합하였다. 모든 개체는 항생제 (바이트릴® 50주, 바이엘코리아, 한국) 0.15 ㎖/㎏를 7일간, 소염제 (피린®, 녹십자 수의약품, 한국) 0.1 ㎖/㎏를 2일간 근육주사 하였으며 헥사메딘® (부광약품, 한국)을 구강내로 분무하여 7일간 소독하였다.

3) 실험동물 희생

2주, 4주, 8주에 각각 3마리의 실험동물을 희생하였다. 케타민 (케타라®, 유한양행, 한국) 5 ㎖/㎏을 근육 주사하여 진정시킨 후 과량의 염화칼륨 (Sigma, USA)을 정맥 주사하여 안락사 하였다. 임플란트가 식립 된 하악골을 노출시킨 후 하악골을 블록으로 채취하여 포르말린에 고정하였다.

4) X-ray 촬영

채취한 골편을 협설 방향으로 X-ray 촬영하여 임플란트 축을 확인한 후 각각 임플란트를 포함하도록 절단(협설 방향)하여 근원심 방향으로 X-ray 촬영하였다. X-ray는 UM-MAHC (후지필름)과 X-EMT (120 ㎃, 85 kvp, 동아)를 이용하여 50 kvp, 9 ㎃의 노출로 촬영하였다 (Fig. 2).

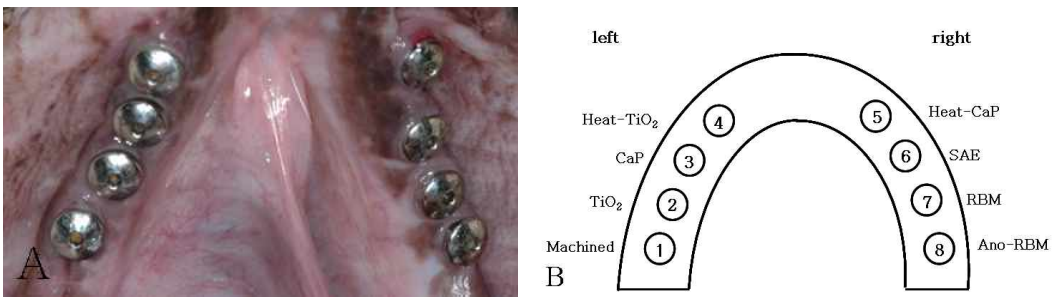

Fig. 1. A, Implants were installed in mandible premolar area and healing abutments were connected. B, Implants placement in schematic drawing. Eight implants were installed from left distal to right distal region in mandible premolar area, all nine dogs were installed in the same order.

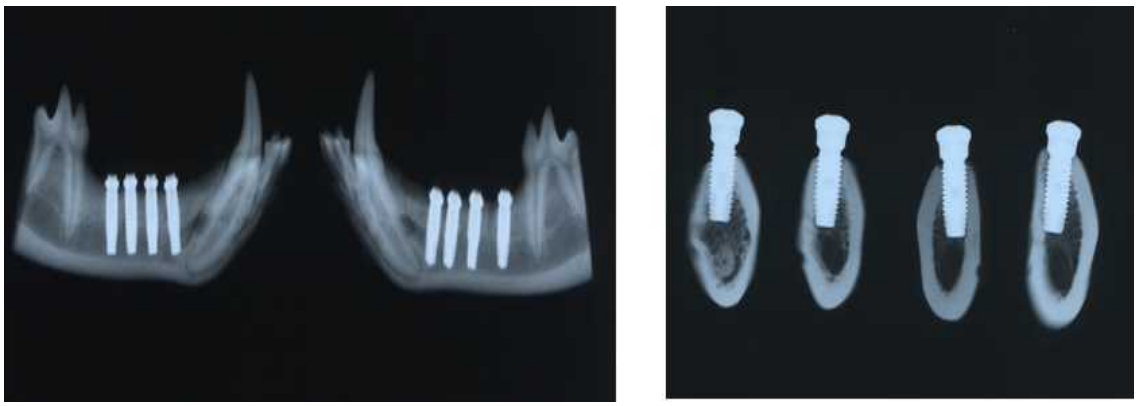

Fig. 2. Implant axis was definded by bucco-lingual x-ray taking, and mesio-distal X-ray taking was done after each implant was sectioned in bucco-lingually.

5) 조직시편 제작

각각의 임플란트를 포함하는 골편을 포르말린에 고정한 후, 순차적으로 고농도의 에탄올에 단계별로 24시간씩 유지하고 아세톤에 24시간 침적하여 수세, 탈수하였다. 100% 폴리메틸메타크릴레이트 단량체에 24시간 동안 유지한 후 폴리메틸메타크릴레이트와 메틸메타크릴레이트 단량체를 1:1의 비율로 혼합한 용액에 24시간 침적한 후 레진이 손으로 눌렀을 때 어느 정도의 강도를 가지게 될 때, 37℃ 오븐에서 10일간 온성하였다.

시편을 Buehler Isomet saw (Buehler, USA)에 다이아몬드 웨이퍼를 장착하여 150 ㎛ 두께로 협설 방향으로 절단하였다. 절단된 시편은 150 Cw, 320 Cw, 1000 Cw 사포를 이용하여 최종 두께가 30~50 ㎛가 되도록 하였다. 이러한 방법으로 협설측 방향으로 임플란트 장축을 포함하는 3~4개의 시편을 얻게 되었다. 단계 별로 에탄올에 침적 후 1% toluidine blue와 1% pyronin-G를 1:1로 혼합하여 염색하였다 (Fig. 3).



Fig. 3. 30-50㎛ thickness sections were stained with 1% toluidine blue and 1% pyronin-G and bone tissues were stained purple color.

6) 조직학적 및 조직계측학적 분석

조직학적 및 조직계측학적 분석을 위해 컴퓨터가 연결된 Leitz Orthoplan microscope을 이용해 다양한 배율로 관찰 및 사진촬영 하였다 (Eclipse 80i, Nikon, Japan). 2주, 4주와 8주의 시기에 따른 골 치유 양상과 표면 처리에 따른 차이를 조직학적으로 비교 분석하였고 조직계측학적 분석을 위해 골유착이 있는 시작 부위를 기준으로 하여 2-4번째 thread를 X 40 배율로 촬영하였다. Scion Image를 이용해 골과 임플란트 접촉부위의 길이를 측정하여 Microsoft의 Excel을 이용해 bone-to-implant contact (BIC) ratio를 계산하였다. 분석은 표면 처리에 따라, 그리고 경과 시간(주)에 따라 시행하였다 (Fig. 4).

7) 통계처리

조직계측학적 분석을 시행한 후 주에 따라, 표면 처리에 따라, 그리고 나노와 마이크로 그룹에 따라 BIC를 일원배치 분산분석으로 통계처리 하였으며, 시기와 표면처리 상호 관련에 따라, 시기와 나노-마이크로 그룹과의 상호 관련에 따른 BIC를 일변량 분산분석을 이용하여 통계처리 하였다 (SPSS Version 12.0). 사후검정은 Tukey와 Duncan's test로 행해졌으며 $P<0.05$ 유의수준으로 평가하였다.

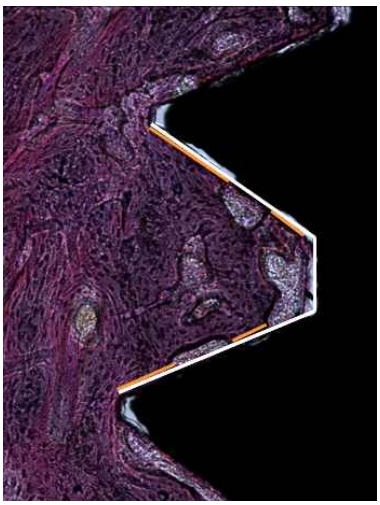

Fig. 4. Histomorphometric evaluation of bone to implant contacts; bone- Implant contact ratio was measured using Scion Image program.

연구 성적

1. 조직학적 분석

전반적으로 골 형성이 좋은 상태로 2주의 실험군에서도 인접부위에서 상당량의 골 형성을 볼 수 있었다. 8개의 서로 다른 임플란트 표면에 따른 차이는 알 수 없었으며 시간의 차이(2주, 4주, 8주)에 따른 변화를 주로 관찰하였다.

1) 2주군

일부의 machined implant를 식립한 치경부 부위에서 림프구로 구성된 약간의 염증세포가 관찰되기도 하지만 대부분 수술 후 회복이 잘 되는 소견을 보이고 있었다. 임플란트 주변의 골 조직은 두께가 얇은 골소주가 기존 골에서 성장하는

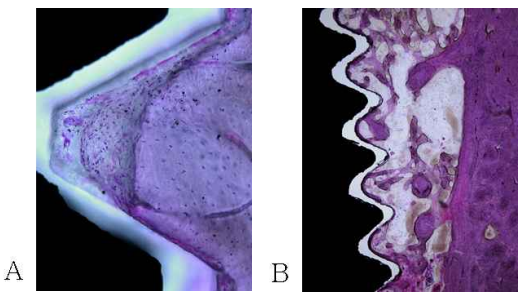

Fig. 5. Histologic sections in the bucco-lingual direction at 2 weeks. A, The osteoblast and osteoclast were observed. Original magnification X 100. B, Trabecular bone was partially connected each other. Original magnification X 10.

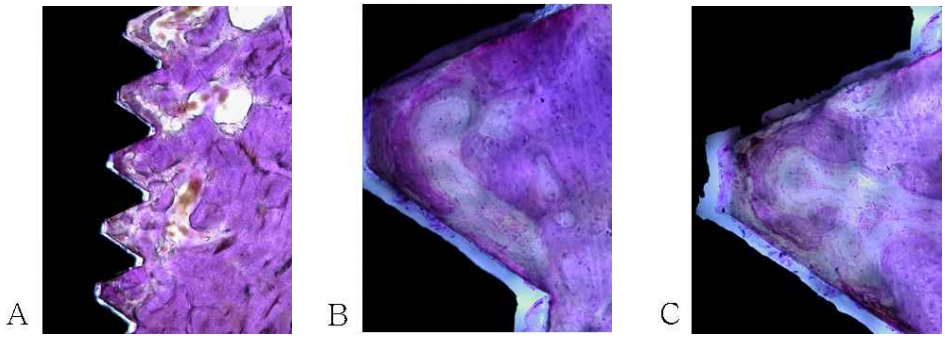

Fig. 6. Histologic sections in the bucco-lingual direction at 4 weeks. A, Trabecular bone was connected each other more than 2 weeks group. Original magnification X 10. B-C, Woven bone was surrounded by osteoblast. Original magnification X 100.

소견을 보이고 골소주 사이에서는 혈관성 섬유조직이 관찰되었다. 이 시기에 형성된 골소주는 미성숙 된 무층뼈 (woven bone)로 많은 골세포와 함께 골아세포로 둘러싸여 있었다. 임플란트 표면에서는 표면을 따라 무층뼈 형성을 볼 수 있었으며 몇 개의 시편에서는 골아세포나 파골세포가 관찰되기도 하였다 (Fig. 5. A). 이렇게 임플란트 표면과 기존골에서 형성된 무층뼈의 골소주가 일부에서 서로 연결되는 양상을 보였고 (Fig. 5. B) 골소주 주위에서는 세포가 풍부한 혈관성 섬유조직이 관찰되었다.

2) 4주군

임플란트 주변의 골 조직은 2주에 비해 더 많은 양의 골소주가 서로 연결되어 관찰되나 (Fig. 6. A) 아직 미성숙 되어 무층뼈 구조를 보이고 있어 기존 하악골과 구분할 수 있었다. 이 무층뼈는 골아세포로 둘러싸여 있고 (Fig. 6. B-C) 성숙된 층판골에서 관찰되는 하버시안관 (Haversian system)이 관찰되지는 않으나 기존 골과 접촉할 뿐만 아니라 임플란트 표면과도 접촉되어 있어 결손 부위의 대부분을 채우고 있었다. 신생 골조직은 임플란트의 하방 부위보다 치경부 부위에서 더 빠른 골 형성을 보이고 있었다.

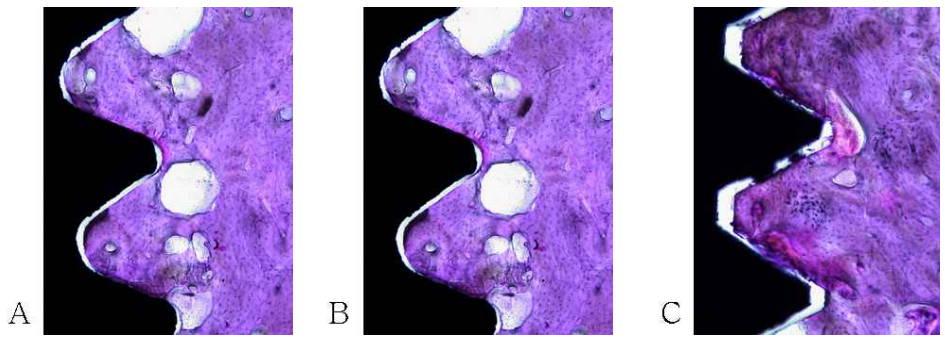

Fig. 7. Histologic sections in the bucco-lingual direction at 8 weeks. The bone was matured and lamellated bone was formed with Haversian system. Original magnification X 40.

Table II. Results of histomorphometric analysis depend on implant surfaces at 2 weeks.

		Surface							
		Control			Nano			Micro	
	N	Machined	TiO_2	CaP	Heat TiO_2	Heat CaP	SAE	RBM	Ano-RBM
BIC (%)	1	47.7	47.1	51.4	32.0	55.1	36.7	47.3	44.9
	2	26.2	81.8	71.2	42.9	81.2	90.0	31.1	100.0
	3	56.3	28.6	63.7	43.2	75.7	44.0	42.0	33.9
	Mean	43.4	52.5	62.1	39.4	70.7	56.9	40.1	59.6
	SD	15.5	52.5	1.0	6.4	13.7	28.9	8.3	35.4

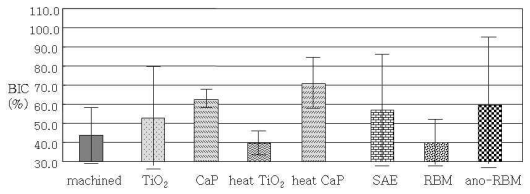

Fig. 8. Results of histomorphometric analysis depend on implant surfaces at 2 weeks.

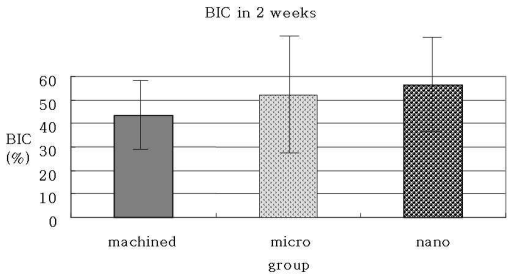

Fig. 9. In each group, BIC is the highest in nano, micro and machined orderly after 2 weeks. There is no statistical difference.

3) 8주군

임플란트 나사선 주변에 신생 골조직으로 채워지지 않은 부위가 관찰되기도 하지만 임플란트와 기존골 사이에 형성된 결손 부위는 대부분 신생 골조직으로 채워져 있었다. 임플란트의 치경부 부위 뿐 아니라 하방에서도 새롭게 형성된 골조직이 관찰되었다. 4주에 비해 성숙되어 골아세포는 사라지고 동심성 구조의 하버시안관이 관찰되는 층판골이 형성되어 (Fig. 7) 기존골과 구별하기 쉽지 않고 주변의 하악골과 잘 연결되어있었다.

2. 조직계측학적 분석-BIC

1) 2주군

전체 평균은 53.1±20.4% 이였으며 각각 표면간의, 그리고 나노 그룹과 마이크로 그룹간의 유의할만한 차이는 보이지 않았다 (Fig. 8-9). CaP 그룹이 62.1±10.0%로 가장 컸으며 다음으로 heated CaP 그룹 70.7±13.8%로 높게 나타났으나 통계적으로 유의할만한 차이는 보이지 않았다 (Fig. 8).

2) 4주군

전체 평균은 96.3±7.8% 이였으며 각각 표면간의, 그리고 나노 그룹과 마이크로 그룹간의 유의할 만한 차이는 보이지 않았다 (Fig. 10). 4주군에서 구별 가능한 치유 완성을 보인다.

Table III. Results of histomorphometric analysis depend on implant surfaces at 4 weeks.

		Surface							
		Control	Nano				Micro		
	N	Machined	TiO_2	CaP	Heat TiO_2	Heat CaP	SAE	RBM	Ano-RBM
BIC (%)	1	100.0	100.0	79.9	100.0	100.0	100.0	100.0	100.0
	2	100.0	73.2	100.0	100.0	84.8	100.0	100.0	91.5
	3	100.0	100.0	100.0	100.0	100.0	100.0	100.0	82.8
	Mean	100.0	91.1	93.3	100.0	94.9	100.0	100.0	91.4
	SD	0.0	15.5	11.6	0.0	8.8	0.0	0.0	8.6

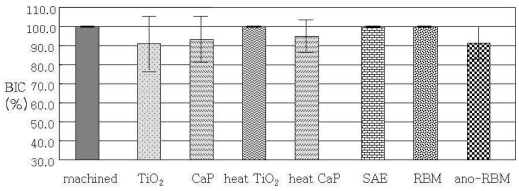

Fig. 10. Results of histomorphometric analysis depend on implant surfaces at 4 weeks.

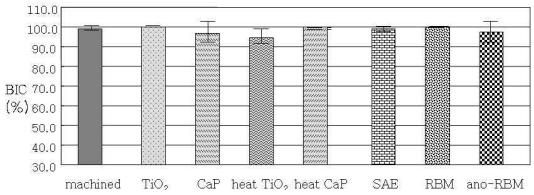

Fig. 11. Results of histomorphometric analysis depend on implant surfaces at 8 weeks.

3) 8주군

전체 평균은 94.8±18.8% 이였으며 각각 표면간의, 그리고 나노 그룹과 마이크로 그룹간의 유의할 만한 차이는 보이지 않았다 (Fig. 11).

4) 각각의 표면에서 시기에 따른 BIC

2주군은 4주군과 8주군에 비해 유의성 있게 낮은 BIC 값을 보였다. 그러나 각각의 표면에 따른 차이나, 나노 그룹과 마이크로 그룹에 대한 차이는 보이지 않았다 (Fig. 12).

Table IV. Results of histomorphometric analysis depend on implant surfaces at 8 weeks.

		Surface							
		Control	Nano				Micro		
	N	Machined	TiO_2	CaP	Heat TiO_2	Heat CaP	SAE	RBM	Ano-RBM
BIC (%)	1	97.1	100.0	90.5	91.9	100.0	96.6	100.0	100.0
	2	100.0	100.0	100.0	100.0	100.0	100.0	100.0	100.0
	3	100.0	100.0	100.0	no data	100.0	100.0	100.0	91.4
	Mean	99.0	100.0	96.8	96.0	100.0	98.9	100.0	97.1
	SD	1.7	0.0	5.5	2.6	0.0	2.0	0.0	5.0

Table V. Results of histomorphometric analysis at 2, 4, 8weeks.

	(I)week	(J)week	(I-J)mean difference	SD	P	95% CI	
						High	Low
Tukey HSD	2	4	-43.2*	4.8	.000	-54.8	-31.7
		8	-41.7*	4.8	.000	-53.2	-30.2
	4	2	43.2*	4.8	.000	31.7	54.8
		8	1.5	4.8	.946	-10.0	13.0
	8	2	41.7*	4.8	.000	30.2	53.2
		4	-1.5	4.8	.946	-13.0	10.0

* Significant difference in 0.05 level.

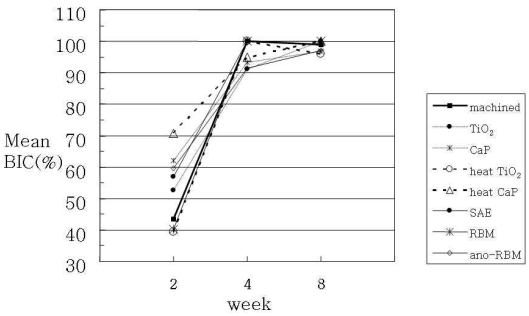

Fig. 12. Results of histomorphometric analysis at 2, 4, 8weeks.

총괄 및 고찰

본 실험의 2주군에서는 임플란트 주변의 골조직은 두께가 얇은 골소주가 기존골에서 성장하는 소견을 보이고 골소주 사이에서는 혈관성 섬유조직이 관찰되었다. 이 시기에 형성된 골소주는 미성숙 된 무층뼈로 많은 골세포와 함께 골아세포로 둘러싸여 있었다. 임플란트 표면에서는 표면을 따라 무층뼈 형성을 볼 수 있었으며 (Fig. 5. A) 이렇게 임플란트 표면과 기존골에서 형성된 무층뼈의 골소주 일부에서 서로 연결되는 양상을 보였고 (Fig. 5. B) 골소주 주위에서는 세포가 풍부한 혈관성 섬유조직이 관찰되었다.

새로 형성된 골이 초기에는 임플란트 표면에 직접적으로 나열된 형태로 나타나는데 새로 형성된 골소주나 골아세포로 둘러싸여지며 기존골과 구분되는 면은 흡수되어서 새로 형성된 골과의 유합이 진행되었다. 2주와 4주 사이에 초기 해면골 또는 초기 해면골망은 판상골이나 평행섬유골로 대체된다. 실제로 임플란트와 골의 직접적인 접촉 비율의 증가가 임플란트의 더 빠르고 나은 고정을 제공한다고 할 수 있다. 따라서 이른 시기의 임플란트와 골과의 골유착 비율의 증가는 임플란트가 조기 기능력 부하를 수행할 수 있도록 해준다[10].

본 실험의 4주군에서는 골조직이 대부분 피질골과 가까운 치경부에서 더 많은 양의 골이 형성되었고 골조직은 아직 미성숙 되어 무층뼈 구조를 보이고 있어 기존 골과 구분이 가능하였다. 이 무층뼈는 골아세포로 둘러싸여 있고 (Fig. 6. B-C) 기존 골과 접촉할 뿐만 아니라 임플란트 표면과도 접촉되어 결손 부위의 대부분을 채우고 있었다.

본 실험의 8주군에서는 임플란트와 골조직 사이의 공간이 새롭게 형성된 골조직으로 채워져 있고, 임플란트의 치경부 부위 뿐 아니라 하방에서도 새롭게 형성된 골조직이 관찰되었다. 4주에 비해 성숙되어 골아세포는 없어지고 동심성 구

조의 하버시안관이 관찰되는 층판골이 형성되어 기존골과 구별이 쉽지 않고 주변의 하악골과 잘 융합되어 있었다 (Fig. 7).

이번 실험에 사용된 조직시편은 경조직 치유의 다양한 단계를 전체적으로 보여준다. 따라서 다양한 미세 구조를 가진 임플란트 표면 인접부의 골 형성과정에 대한 연구를 통하여 골유착이 이루어지고 있는 동안 동적인 치유과정을 시기별로 구분하여 연구할 수 있으므로 치유초기의 세포의 양적 질적 변화를 통하여 연속적인 치유과정을 분석할 수 있었다.

서로 다른 임플란트 시스템의 모양과 표면의 차이는 임플란트의 조작, 치유기간, 그리고 임상적 성공에 영향을 준다. 현재 개발되어 사용되고 있는 표면처리 방법에는 여러 가지가 있는데, plasma spray-coating은 가장 대표적인 표면 처리 방법으로 Ti를 10-40 ㎛ 두께로 코팅하거나, HA를 50-70 ㎛ 두께로 코팅한다. 다른 처리 방법으로 Al_2O_3나 TiO_2를 이용해 blasting하는 방법이 있다. 또 다른 과정은 화학적 부식 방법을 이용해 거친 표면을 형성하는 것이다[11]. Titanium plasma spray (TPS) 표면은 거친 임플란트 표면의 기준으로 20년 이상의 임상적 경험과, 많은 연구 결과를 가진다[12]. TPS 표면의 이러한 성공에도 불구하고 새롭게 향상된 마이크로 거칠기를 가지는 표면에 대한 연구가 진행되었다[13].

1998, 1999년 ITI에서 주된 변화가 소개되었으며, SLA (sand-blasted, large grit, acid-etched) 표면으로 250-500 ㎛의 large grid로 분사하고, 산 부식을 통해 20-40 ㎛의 거칠기를 갖게 된다[14]. 이러한 macro/micro 이중 거칠기로 인해 SLA 표면은 골유착이 향상되었다고 하였다[15]. Rerguson 등[25]은, SLA를 TPS 표면과 비교한 연구에서 조직학적으로, 생역학적으로 더 나은 결과를 가져왔으며 임상적 적용에 잇점을 제공한다고 하였다. 그러나 Cochran 등[15]은, 3개월의 치유기간 후 bone-implant contact이 SLA 표면이 TPS 표면에 비해 높은 결과를 보였으나 부하 3개월 후인 치유기간 6개월 후에는 차이가 없었다고 하였다.

양극산화방법은 최근 임플란트학에 다양하게 적용되고 있다. Titanium oxide 나노 튜브는 sol-gel method, electrophoretic deposition, anodization등 다양한 방법으로 만들어진다. Rocci 등[16]이 연구한 결과에 따르면 양극산화 처리한 임플란트가 높은 골유착 능력을 갖는다고 하였다. 이처럼 다양한 표면처리 방법이 소개되고 있다 그러나 실제 임상에서는 동일한 조건하에서 동일한 표면처리를 가진 임플란트를 식립하여 다른 임상결과를 가져오기도 하고 또한 이전에 연구에서 더 우수한 결과를 가져온다고 발표되었던 이론과는 다른 임상적 결과를 나타내기도 한다[17]. 따라서 각각에 표면처리에 따른 조직반응 양상을 비교 분석하고 임플란트가 골에 식립되었을 때, 시기에 따라 다르게 나타나는 골내 치유 양상을 알아보고자 하였다.

본 연구에서는 성견의 하악골 모델을 사용하여 나노 수준과 마이크로 수준의 임플란트 골유착을 달성하였다. 본 연구에서 2주군 BIC 전체 평균은 53.1±20.4% (Fig. 8) 였으며, 4주군 BIC 전체 평균은 96.3±7.8% (Fig. 10), 8주군 BIC 전체 평균은 94.8±18.8% (Fig. 11)로 나타났다. 이는 치경부 3개의 thread를 포함하는 피질골에서의 측정값으로 Abrahamsson 등[9]의 연구에서와 비교 시 전체 thread에서 측정한 BIC 값에 비해 측정값 자체는 약간 높게 나왔으나 2주에서는 낮은 BIC 값을 보이고 4주와 8주에서는 유사하게 높은 BIC 값을 나타내는 비슷한 결과를 보였다.

표면처리 방법에 따라서는 조직학적 소견과 조직계측학적 소견에서 유의성 있는 차이를 나타내지는 않았다. 그러나 임플란트 식립 후 치유기간에 따라서 2주군보다 4주와 8주군에서 현저하게 높은 골유착을 보였으며, 4주와 8주군은 유사한 결과를 보였다. 이러한 결과는 골유착을 위해 4주 이상의 치유기간을 요구한다는 것을 의미하며, 성견의 하악골 모델이라는 점을 생각하고 인간의 생체주기를 고려하면 성견의 약 1.5배로 간주하여 인간에서 6주 정도의 치유기간을 뜻한다[15]. 이것은 임플란트 안정성을 이용한, 이

전의 임상 연구와 다른 임상 연구에서 5-6주 후에 수치가 안정됨으로써 골 융합이 되었다고 평가하는 기준과 유사하다[18]. 그러나 임플란트 식립 부위가 표면처리에 따라 동일한 부위였으나, 그 요인을 배제한 것과, 임플란트 표면처리가 식립 직후의 초기 골 치유에 영향을 미친다는 점을 감안했을 때 처음 희생이 2주 후이기 때문에 표면처리에 대한 차이는 유의성 있게 나타나지는 않았던 것으로 생각된다. 또한 조직 시편 제작 시 임플란트 장축을 기준으로 협설 방향으로 절단하였는데, 성견의 하악골의 협설측 폭경이 작아 치밀골에 임플란트의 2번째부터 4번째 나사선이 위치하게 되어 BIC 값이 높게 측정되었고 조직학적으로 유사한 양상을 보였을 것으로 생각된다.

이러한 골유착의 형태는 light microscopy, radiography, scanning electron microscopy를 이용해 관찰될 수 있다[19,20]. 본 연구에서는 조직학적인 분석과 조직계측학적 분석을 이용하였다. 이러한 방법은 시편 제작과정이 복잡하지만 골유착을 확실하게 평가할 수 있는 방법이다[21]. 보통 조직계측학적 분석에서 BIC는 임플란트의 중간 1/3이 사용되는데, 이는 상방부위에서는 골의 흡수가 종종 일어나고 끝 부위는 하치조관의 상방벽을 관통하거나 너무 근접하고 또한 끝 부위에서 많은 임플란트에서 다른 micro구조와 구멍 등의 존재로 측정에 영향을 주기 때문이다[22]. 이번 연구에서는 골 융합이 일어난 부위를 시작으로 2-4번째 thread 부위를 측정하였으며, 임플란트 전체에서 3-5번째 thread 정도에 해당하는 부위였고 하악의 피질골에 해당하는 부위이다.

성견의 하악골은 골질이 좋은 상태의 숙주 요인에 해당하며, 충분한 치유기간을 갖는 경우에는 본 연구에서 사용된 8가지 다양한 임플란트의 표면에 따른 골 치유는 유의성 있는 차이가 없었으며, 임플란트가 하악 치밀골에 식립되어 표면 골유착이 전반적으로 잘된 것으로 생각된다. 앞으로도 골질이 불량한 곳에 식립한 임플란트의 조직학적 관찰 및 본 연구에 포함되지 않은 2주이내의 조직학적 연구 등, 임플란트 표면에 대한 연구가 더욱 진행되어야 할 것으로 사료된다.

결 론

본 연구에서는 다양한 임플란트 표면 처리에 따라 골유착 정도를 2주군, 4주군, 그리고 8주군으로 구분하여 골유착을 조직학적 및 조직계측학적 방법을 통하여 비교 분석하였다.

조직학적 분석 결과 전반적으로 골 형성이 좋은 상태로 2주의 실험군에서도 인접부위에서 상당량의 골 형성을 볼 수 있었다. 4주의 실험군에서는 골 형성이 전반적으로 이루어 졌으며, 신생골은 기저골과 구분되었고, 8주 실험군에서는 골이 성숙되어 기저골과 잘 연결되어 있었다. 8개의 서로 다른 임플란트의 표면 처리에 따른 차이는 보이지 않았다.

조직계측학적 분석 결과 2주군에서 4주군과 8주군보다 BIC가 유의할만하게 낮게 나타났으며, 표면 처리에 따른 차이는 보이지 않았다.

본 연구의 조건하에서 표면 처리에 따른 골유착의 정도는 충분한 치유기간을 거친 경우에는 거의 유사하게 나타났다. 따라서 이번 연구에 사용된 표면 처리 중 골유착을 위한 최적의 표면 처리를 한 가지로 결론지을 수는 없다고 생각된다.

참 고 문 헌

1. Ericsson I, Johansson CB, Bystedt H, Norton MR. A histomorphometric evaluation of bone-to-implant contact on machine-prepared and roughened titanium dental implants: A pilot study in the dog. Clin Oral Implants Res 1994;5(4):202-206.
2. Webster TJ, Ergun C, Doremus RH, Siegel RW, Bizios R. Enhanced functions of osteoblast on nanophase ceramics. Biomaterials 2000;21:1803-10.
3. Webster TJ, Schandler LS, Siegel RW, Bizios R. Mechanics of enhanced osteoblast adhesion on nanophase alumina involve vitronectin. Tissue Eng

2001;7:291-310.
4. Meredith, N., Shagaldi, F., alleyne, D., Sennerby, L., Cawley, P. The application of resonance frequency measurements to study the stability of titanium implants during healing in the rabbit tibia. Clin Oral Implants Res 1997b;8:234-243.
5. Sennerby L. Roos J Surgical determinants of clinical success of osseointegrated Prosthodont 1998;11:408-420.
6. Sennerby L. Roos J. RFA: Measuring implant stability and osseointegration. Compendium 1998;19: 493-502.
7. Sennerby L. Friberg B. Linden B. Jemt T. Meredith N. A comparison of implant bone using RFA:European commission demonstration Project. RFA Symposium. 2002 Sweden.
8. Park CJ. A study on the change of implant stability using resonance frequency analysis SNUDH Dept of Pros. Unpublished 2003.
9. Berglundh T, Abrahamsson I, Lang NP, Lindhe J. De novo alveolar bone formation adjacent to endosseous implants. Clin Oral Implants Res 2003;14:251-262.
10. Misch CE. Density of bone: Effect on treatment plans, surgical approach, healing, and progressive bone loading. Int J Oral IMplantol 1990;6:23-31.
11. Sun L. Material fundamentals and clinical performance of plasma-sprayed hydroxyapatite coatings: A review. J Biomed Mater Res 2001;58: 570-592.
12. Tal H. Spontaneous early exposure of submerged implants.Ⅱ: Histopathology and histomorphometry of non-perforated mucosa covering submerged implants. J Periodontol 2000;71:1231-1235.
13. Uchida M, Kim HM, Kokubo T, Fujibayashi S, Makamura T. Structural dependence of apatite formation on titania gels in a simulated body fluid. J Biomed Mater Res 2003;64:164-70.
14. Li D, Rerguson SJ, Beutler T, Cochran DL, Sittig C, Hirt HP, Buser D. Biomechanical coparison of the sandblasted and acid-etched and the achined and acid-etched titanium surface for dental implants. J Biomed Mater Res. 2002;60:325-332.
15. Cochran DL, Schenk RK, Lussi A, Higginbottom FL, Buser D, Bone response to unloaded and loaded titanium implants with a sandblasted and acid-etched surface: A histometric study in the canine mandible. J Biomed Mater Res 1998;40:1-11.
16. Rocci A, Martignoni M, Burgos PM, Gottlow J, Sennerby L. Histology of retrieved immediately and early loaded oxidized implants: light microscopic observations after 5 to 9 months of loading in the posterior mandible. Clin Implant Dent Related Res 2003;5(Suppl 1):88-98.
17. Parel SM, Triplett RG. Immediate fixture placement: a treatment planning alternative. Int J Oral Maxillofac Implants 1990;5(4):337-345.
18. Meredith N, Friberg B, Sennerby L. Araricio C. Relationship between contact time measurements and PTV values when using the Periotest to measure implant stability. Int J Prosthodontics 1998;11: 269-275.
19. Sennerby L. Resonance frequency measurements of implant stability in vivo: A cross-sectional and longitudinal study of resonance frequency measurements on implants in the edentulous and partially dentate maxilla. Clin Oral Implants Res 1997;8:226-333.
20. Derhami K, Wolfaardt JF, Dent M, Faulkner G. Grace M. Assessment of the Periotest device in baseline mobility measurements of craniofacial implants. Int J Oral Maxillofac Implants 1995;10:221-229.
21. Schatzker J, Horne JG, Sumnet SG. The effect of movement on holding power of screws in bone. Clin Orthop 1975;111:257-262.
22. Papalexiou V, Novaes AB Jr, Grisi MFM, Souza SSLS. Influence of implant microstructure on the dynamics bone healing round immediate implants placed into periodontally infected sites. Clin Oral Impl Res 2004;15:44-53.

The Study of Bone Healing Response According to the Various Surfaces of the Implant in the Mandible of the Mature Dog

Hyun-Pil Lim, Yong-Hak Kim, Mong-Sook Vang, Hong-So Yang, Sang-Won Park, Hong-Ran Choi*

Department of Prosthodontics, *Department of Oral Pathology,
School of Dentistry, Chonnam National University

There are many reports that these implant surface treatments may affect to cellular reaction in the surface of implant. This study was done by installing the 8 type implant with the variable surface treatment, used or developed, in the mandible of the mature dog to evaluate how the method of surface treatment of the implant can affect to the bone healing by analyzing histologically and histomorphometrically and find out bone healing appearance periodically after installing implant. By using the 8 type implants which have the different surface treatment, 72 implants were installed on the mandible of 9 mature dogs, and 3 dogs were sacrificed on every 2, 4, 8 weeks. After making bone fragment by cutting and managing, we analyzed histologically, then compared with BIC(Bone to implant contact) for the histomorphometrical analysis. In the result of histological analysis, there was large amount of bone formation in good state on the adjacent area of implant in the 2 weeks testing group. At 4 weeks, although there was general bone formation, the new bone was separated with the basal bone. At 8 weeks, the new bone became matured and connected tightly to the basal bone. There was no difference in the each surface of 8 implants. In the result of histomorphometrical analysis, 2 weeks group had considerably lower value than 4 and 8 weeks group, and there was no difference between 4 and 8 weeks group. There was no difference in the each surface treatment of implants.

Key words: bone to implant contact(BIC), implant surface, surface treatment

Correspondence to : Hong-so Yang
Department of Prosthodontics, School of Dentistry, Chonnam National University
300 Yongbong-dong, Buk-gu, Gwang-Ju, 500-070, Korea
+82 62 530 5639: E-mail, yhsdent@chonnam.ac.kr
Received: January 22, 2009, Last Revision: February 15, 2009, Accepted: May 25, 2009