발치와에 즉시 식립한 쐐기형 임플란트의 생물학적 안정성에 관한 전향적 연구

[1]경희대학교 치의학전문대학원 보철과
[2]경희대학교 치의학전문대학원 구강악안면외과
[3]경희대학교 치과병원 임플란트센터

박자영[1,3] · 배아란[1,3] · 김형섭[1,3] · 권용대[2,3] · 이백수[2,3] · 권긍록[1,3]

연구목적: 원추형(Superline) 임플란트를 발치와에 1회법으로 즉시 식립한 후 주변 조직의 생물학적 안정성을 관찰하는 것이다.

연구 방법: 치근부에 명백한 병적 소견이 있는 경우는 제외한 기타 치아의 발치와에 원추형 임플란트를 즉시 식립한다. 1회법을 식립한 후 임플란트 주변 연조직의 치유를 도모한다. 수술 후 32주에 획득한 표준화된 방사선상에서, 임플란트 주변골의 변화(depth of the distance from the implant shoulder (IS) and from the alveolar crest (AC) to the bottom of the defect (BD)) 등을 관찰했다.

결과 : 13명의 피검자 (남자 10명/ 여자 3명)를 선별하여 15개의 원추형 임플란트를 발치와에 즉시 식힙하였으며 모든 임플란트의 초기 고정은 양호했다. 평균 수술시간은 41 ± 10.0분이었다. 모든 임플란트 survival rate는 100% 였다. Mean ISQ values 는 상대적으로 안정했으며, 술 후 32주까지 계속 관찰에 , 임플란트 인접 치조골 감소량은 1.69 ± 1.2 mm (mesial), 1.65 ± 1.2 mm (distal) 로 나타났다. FMPS, FMBS, PPD와 각홪은의 폭의 유의한 변화는 없었다.

결론: 파절이나, 근관치료의 실패 등의 이유로 해서 치아를 발치할 경우 치근형(Superline) 임플란트를 발칭하에 1회법으로 즉시 식립하는 술식은 임상적으로 예지성있는 치료법으로 판단된다.

주요어: 즉시임플란트 식립, 원추형 임플란트, 초기 고정, 치조골 수준, ISQ 지수
(대한치과턱관절기능교합학회지 2009:25(2):139~155)

서 론

발치 후 6~12개월 동안 발치와 외벽은 수평적으로 5~7 mm 감소하며, 이중 약 50 %가 초기 치유 4개월 내 일어난다. 이와 함께 수직 높이는 2.0~4.5 mm 감소한다. 발치와 내벽에서는 치유기전이 일어나며 발치와 크기가 줄며, 수평적 4~5 mm, 수직적 3~4 mm 감소한다. 이 중 2/3는 치유 6개월 이내에 일어난다.[1,15] 발치와 내 골의 형성은 치조정 높이의 감소와 함께 진행되며, 발

교신저자 :권긍록
경희대학교 치의학전문대학원 보철과
E-mail :krkwon@khu.ac.kr
Tel: 02-958-9341~3 Fax: 02-958-9349
원고접수일: 2009년 04월 20일, 원고수정일: 2009년 05월 23일, 원고채택일: 2009년 06월 25일

치 직후 3개월동안 대부분 이루어진다.[12-14]

발치 후 즉시 임플란트 식립은 위와 같은 발치 후 줄어드는 골의 부피를 막아보고자 하는 시도로 시작되었다. 30년전 Schulte 등이 이 주제에 대해 처음으로 보고한 이후, 이에 대한 관심이 증가하면서 외과적 수술 횟수 감소, 치료 기간의 감소, 이상적인 임플란트 위치 예측, 발치 후 초기 골흡수의 방지, 좀더 길고 두꺼운 임플란트 고정체의 식립 가능, 치관-임플란트 비율의 증가, 연조직의 적절한 회복 등이 이 술식의 잠재적인 장점으로 거론되어왔다.[1,4,5,21] 한편, 발치와의 형태, 치근단 병소, 각화치은 결손이나 연조직의 두께가 얇은 경우 등, 발치와를 연조직이 완전히 닫지 못하는 경우는 즉시 임플란트 식립이 어려운 것으로 보았다.[1] 더불어 골유도 재생술을 동반한 submerged[2,3] 또는 transmucosal 치유 유도[4,13,23]가 좀더 좋은 예후를 보일 것이라고 여겨지고 있다.

다근치의 경우는 치근의 형태적 특징 때문에 임플란트와 발치와 사이의 결손부가 많이 생기고 이는 임플란트의 초기 안정성을 저해할 수 있다. 큰 직경의 임플란트는 이러한 형태학적 약점을 보완할 수 있다. 더불어 치근 형 (tapered)의 임플란트는 치아와 형태적으로 닮아 기둥형과 원추형 부분을 지니며, 치조골 하방에서 뿐만 아니라, 치경부에서도 발치와의 치조골과 부가적으로 결합하여 임플란트의 초기 안정성이 높아지는 것을 기대할 수 있다. 이론적으로 치근 형태의 임플란트를 즉시 식립하는 것은 발치와의 대부분을 채울 수 있고, 이는 골유도 재생술의 필요성을 최소화할 수 있다.[4,5]

현재까지의 견해는 임플란트의 즉시 식립과 골유도 재생술이 함께 시행되면, 임플란트는 submerged 되어야 한다는 것이었다. 그러나 여러 편의 연구에서 임플란트 즉시 식립시 transmucosal 치유를 유도하는 것도 예측성있는 치료임을 제기하고 있다.[6,7,25] 게다가 발치와의 크기에 맞는 임플란트 디자인을 선택하여 식립하는 것이 초기 고정을 얻는데 도움이 된다고 하였다.[4]

이 연구의 목적은 원추형, 치근 형태의 나사상 임플란트를 발치 후 즉시 식립하고 transmucosal 치유를 유도한 후, 식립 8주에 보철 수복한 증례들의 시간에 따른 임상적, 방사선학적 변화를 관찰하는 것이다.

연구 재료 및 방법

1. 연구 대상

본 연구는 수직 치근 파절, 근관치료 실패, 치아 우식 등의 이유로 발치가 필요한 만 18세 이상의 전신병력 없는 성인 환자를 대상으로 하였다. 임플란트의 초기 안정을 얻을 수 있을만큼의 잔여 골량이 존재하고, 구치부 발치 예정 부위에 임플란트 숄더 직경 6.0 mm 이상, 8 mm 길이 이상의 임플란트를 식립할 수 있으며, 최소 2 mm 이상의 각화치은이 존재하는 부위를 범주로 하였다. 반면에 임신, 수유 중이거나, 하루에 10개피 이상의 흡연을 하는 환자, 초기 치료 후에도 구강 위생이 좋아지지 않는 환자 (FMPS, FMBS $\geq$ 25 %), 전신 건강상의 이유로 수술 과정을 견디지 못하는 환자와 치주 질환으로 발치 예정인 치아, 치근단 농양이나 만성 누공이 있는 경우, 발치할 치아 주위의 골 결손이 심한 경우는 제외하였다.

본 연구는 경희의료원 임상시험/ 의료윤리 심사위원회의 승인 (KHUHMDIRB -0709-03)을 받았으며, 환자의 서면 동의하에 진행되었다.

2. 연구 재료

수술 재료로는 Superline 임플란트 고정체 (Dentium, Suwon, Korea)와 골유도재생술을 위한 이식재 Osteon® (Dentium, Suwon, Korea)이 사용되었다 (Fig. 1). 이후 최종 보철수복을 위한 재료로, 인상용 코핑, 아날로그, 캐스터블 어버트먼트 (Direct casting abutment, Dentium, Suwon, Korea)



Fig. 1. a: Superline implant system, b: Osteonbone graft material

가 사용되었다. Superline 임플란트 고정체는 SLA 표면이고, 몸체 직경 4.8~5.8 mm, 숄더 직경 6.0~7.0 mm 인 치근 형태 (tapered)이다 (Fig. 2).

3. 연구 방법

1) 초진 및 Baseline 검사

초진시 환자에게 임상연구에 관한 동의서를 제시한 후, 구강 내 임상사진과 알지네이트 인상 채득하였다. 이후 치근단 방사선 사진, panorama, cone beam CT 촬영하여 임상연구 조건에 적합한지 여부를 재평가하였다. Baseline 측정은 방사선 검사와 임상검사를 동반하여 이루어졌으며, 방사선 검사는 customized bite block을 이용하여 치근단 방사선 사진 촬영하였다.10,16 임상 검사로는 발치 예정치아와 그 인접치의 치주낭 깊이, 각화 치은의 넓이를 측정하였고, 전 치열의 full mouth plaque score (FMPS), full mouth bleeding score (FMBS)를 측정하였다. 측정은 probe (Hu-friedy, Chicago, U.S.A.)를 사용하였다. 모든 환자에게 scaling, root planning, 구강 위생 교육을 실시하고 구강 위생 정도가 개선되지 않는 환자 (FMPS, FMBS $\geq$ 25 %) 는 임상 연구 대상에서 제외하였다.



Fig. 2. Root-shaped Superline implant. The diameter of fixture is 4.8~5.8mm and that of shoulder is 6.0~7.0mm.

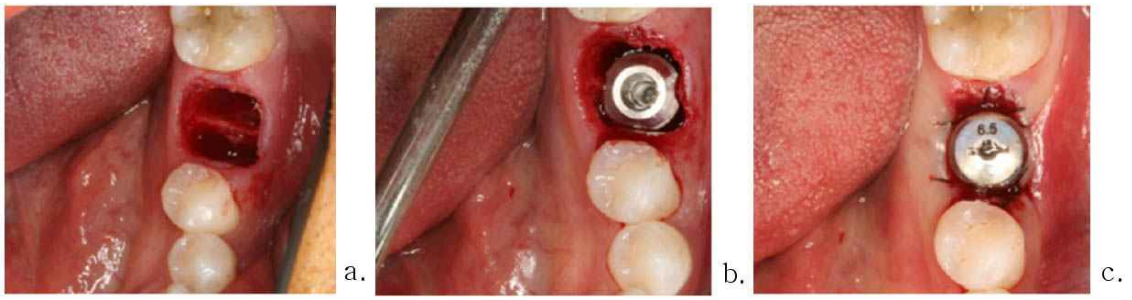

Fig. 3. Surgical procedures. Non-submerged immediate implant placement after extraction

2) 수술 과정

수술 1시간 전 예방적 항생제를 투여하고, 0.2 % 클로로헥시딘을 2분간 머금도록 지시하였다. 발치 및 임플란트 수술은 통상적인 국소마취 후에 시행하였다. 판막이나 부가적인 절개를 형성하지 않았으며, 치조골의 손상을 최소로하여 조심스럽게 발치하였다. 발치와의 깊이와 폭의 넓이를 고려하여 임플란트 고정체의 직경과 길이를 선택하였다. 표준화된 제조회사의 지시에 따라 Superline 임플란트 고정체 (Dentium, Suwon, Korea)를 식립 후 힐링 어버트먼트 체결하여 구강 내로 노출시킨 후, blue nylon 4-0으로 봉합하였다 (Fig. 3). Insertion torque는 35 N 이상, 임상적으로 초기 고정 얻었다.

식립 후 임플란트와 발치와벽 사이의 폭이 1mm 이상이거나, 임플란트 rough surface가 노출되었거나, 협측 골판의 넓이가 1mm 이하일 때에, Osteon® (Dentium, Suwon, Korea)을 결손부 내에 채웠다.

수술 중 다음과 같은 임상검사를 시행하였다. 발치 직후, 치조골의 최상방 (alveolar crest, AC) - 결손부 최하방 (bottom of depth, BD)의 깊이를 재고, 임플란트 식립 직후, 임플란트 숄더 (IS) - 결손부 최하방 (BD)의 깊이, 수평적인 변연 결손부 넓이를 협측, 구강측, 근심측, 원심측에서 각각 측정하였다. 측정은 probe (Hu-friedy, Chicago, U.S.A.)를 사용하였다. Osstell Mentor® (Integration diagnostics AB, Gothenburg, Sweden) 을 이용하여 ISQ 값 측정하였다 (Fig. 4, 5).

3) 수술 후 처치 및 검사

술부 감염을 막고 동통을 줄이기 위해 술후 5일간 NSAIDs와 전신적인 항생제 (cephalosporin

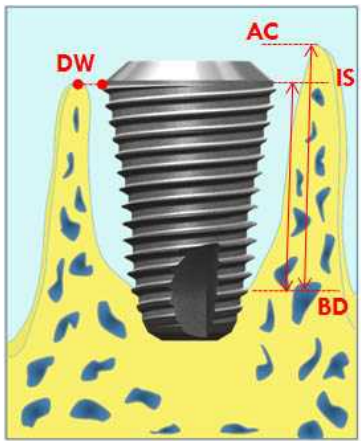

Fig. 4. linear measurements(mm) of the marginal peri-implant defect at time of immediate implant placement.
AC: alveolar crest, IS: implant shoulder, BD: bottom of defect, DW: horizontal width of the marginal defect from the alveolar crest to the implant sursface



Fig. 5. Intrasurgical measurements . a: depth(mm) of from alveolar crest to the bottom of defect after extraction, b: depth(mm) of implant shoulder-bottom of defect and horizontal marginal defect width(mm) after implant placement, c: ISQ value

계)를 처방하였다. 부종을 최소화하기 위해 2일간 얼음팩을 환부에 대고 있도록 하였다. 술후 4주간 0.12 % 클로로헥시딘으로 하루 2번 구강을 세척하고, 부드러운 칫솔모를 사용하여 환부를 양치하도록 교육하였다. 술후 처치는 Heitz 등의 protocol을 따랐다.23 술후 술자와 환자에게 본 연구에서 사용된 술식에 대한 이해와 만족도를 파악하기 위해서 설문조사를 시행하였다. 수술 다음날 수술 부위를 드레싱하고, 발사는 수술 7일 후 시행하였으며, 환자에게 수술 후 7일간의 경과에 대한 설문조사를 하였다.

4) 보철 수복

수술 후 6주에 인상 채득하여 8주에 보철 수복하였다. 캐스터블 어버트먼트 (Direct Casting Abutment, Dentium, Suwon, Korea)를 이용하여 screw-retained PFG crown을 제작하였다 (Fig. 6).

5) 경과 관찰

수술한 날을 0일이라 하고, 매 2주, 4주, 6주, 8주, 12주, 20주, 32주에 내원시켜 임상 및 방사선 검사 시행하였다. 보철 수복은 8주에 시행하여 계속 기능하였으며, 그 외 매 내원하여 관찰한 임상적, 방사선적 검사항목은 Table I에 기록되어있다.

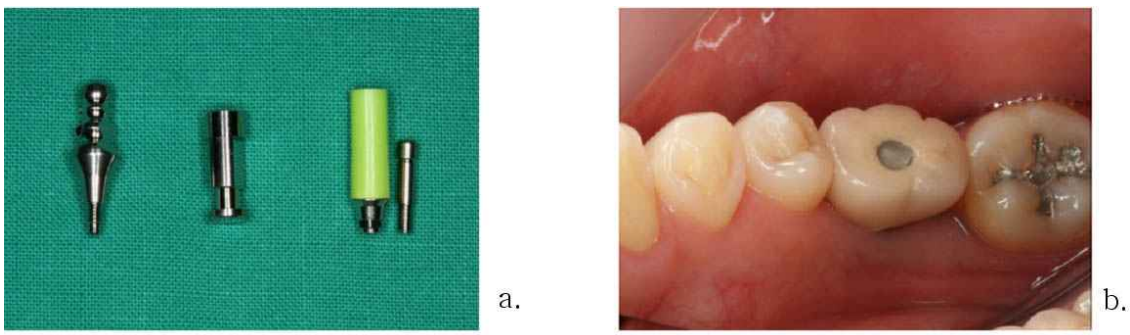

Fig. 6. materials for prosthetic restoration a: impression coping, lab analog, castable abutment. b: screw-retained implant crown

Table I. Criteria for follow up check

	baseline	after Sx.	1wk	2wks	4wks	6wks	8wks (loading)	12wks	20wks	32wks
Intraoral Photo	O	O	O	O	O	O	O	O	O	O
CT	O						O			
Panorama	O	O					O			
Periapical view	O	O				O	O	O	O	O
RFA	O	O		O	O	O	O	O	O	O
FMPS	O									O
FMBS	O									O
PPD	O									O
KG	O									O
Questionare	O	O								

(1) 임상 사진

수술 이후부터 매 내원시 임플란트 부위의 협측, 구강측, 교합면에서 구강 내 임상 사진을 채득하였다. 상부 구조물 (힐링 어버트먼트 또는 보철물)을 장착한 상태와 제거한 상태를 촬영하였다 (Fig. 7).

(2) 변연골 높이의 변화

수술 직후, 8주 (loading), 12주, 20주, 32주마다 치근단 방사선 사진을 순차적으로 촬영하여 변연골의 높이의 변화를 측정하였다. 재현성있는 치근단 방사선 사진을 얻을수 있도록 XCP-ring (Dentsply, Elgin, U.S.A.)에 customized bite block 부착하였다. Customized bite block은 putty (Aquasil, Dentsply International Co., Milford, U.S.A.)를 사용하여, 촬영시 환자 스스로 물게 하여 제작하였다 (Fig. 8). 주기적으로 내원하여 재현성있게 촬영한 치근단 방사선 사진의 예시는 Fig. 9에 나타나있다. 임플란트의 근심면과 원심면 2부위를 각각 측정하여 변연골의 변화를 관찰하였다. 치조골의 최상방점 (Alveolar Crest)과 발치와와 임플란트 사이 결손부 최하방점 (Bottom of the Defect), 임플란트 숄더 (Implant Shoulder)와 결손부 최하방점 (Bottom of Defect)을 기준점으로 하였다. NIH Image J (Wayne Rasband, U.S. - National Institute of Health)을 이용하여 그 거리를 측정하였고, 두 거리간의 차이 (Alveolar Crest - Implant Shoulder)를 구하였다. 0.01 mm 단위까지 측정하였다.

(3) 임플란트 안정도 검사

Osstell Mentor® (Integration diagnostics AB, Gothenburg, Sweden)을 이용하여 ISQ 값을 측정하였다. 수술 직후, 2주, 4주, 6주, 8주 (loading), 12주, 20주, 32주에 각각 측정하였다. 측정할 때마다 힐링 어버트먼트 혹은 보철물을 제거하고, Smartpeg® (Integration diagnostics AB, Gothenburg, Sweden)을 임플란트 고정체에 hand tightening으로 연결하여 ISQ 값을 측정하였다. 측정의 정확성을 위해 제조사의 지시대로 치근방향, 근, 원심방향, 협설 방향에서 3회 측정하였다.

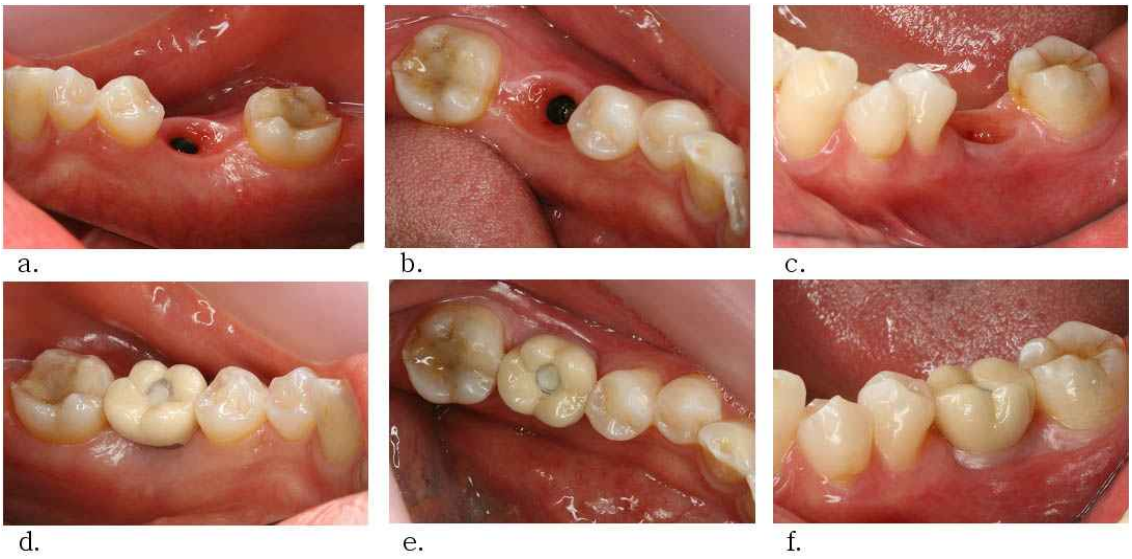

Fig. 7. a-c: after removal of crown, d-f: after setting of crown, From left side, lingual view, occlusal view, buccal view

(4) Full Mouth Bleeding Score (FMBS)

초진시와 임플란트 식립 32주 후에 probe을 이용하여 전악을 협측과 설측에서 각각 3 부위씩 측정하였다. 0은 탐침시 출혈을 보이지 않는 경우이고, 1은 출혈이 나타나는 경우이다. 이를 백분율로 나타내었다.

(5) Full Mouth Plaque Score (FMPS)

초진시와 임플란트 식립 32주 후에 전악을 협측과 설측에서 각각 3 부위씩 측정하였다. 0은 plaque가 없는 경우이고, 1은 plaque가 있는 경우이다. 이를 백분율로 나타내었다.

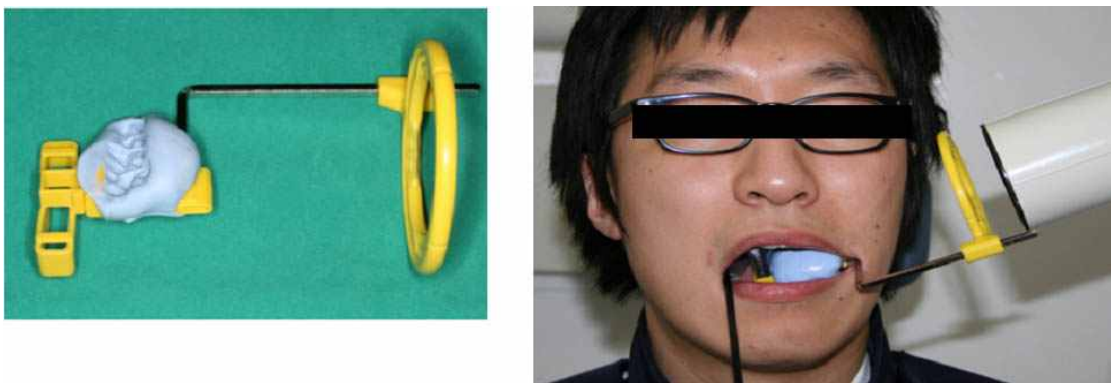

Fig. 8. Radiographic images were taken by using customized bite block and XCP ring divices

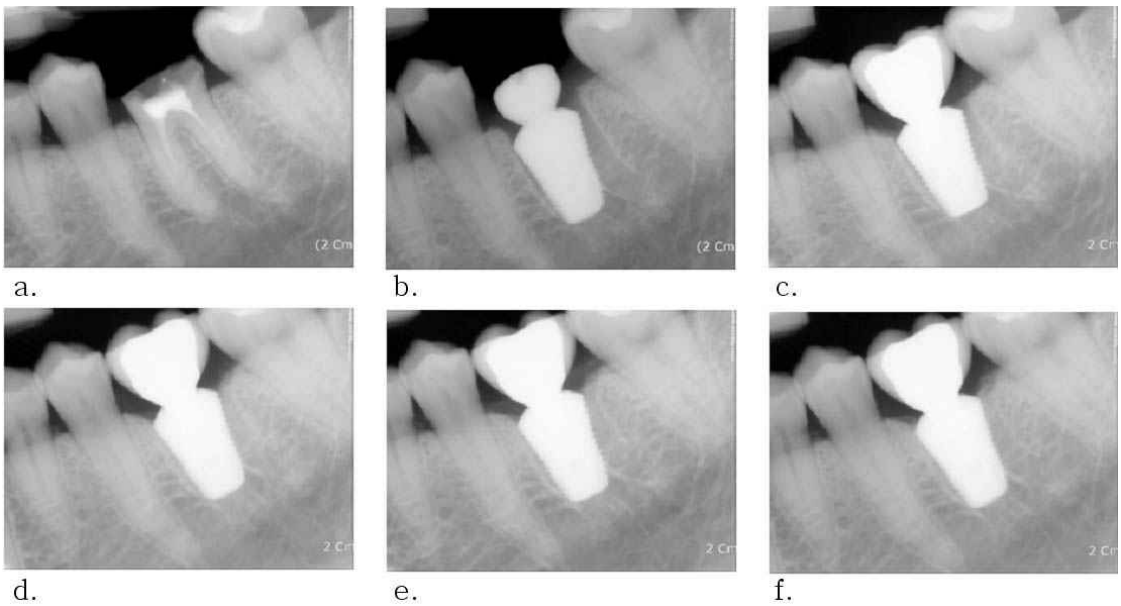

Fig. 9. Periapical view was taken every visiting a: first visit, b: the day of implant surgery, c: 8 weeks after surgery, d: 12 weeks after surgery, e: 20 weeks after surgery, f: 32 weeks after surgery

(6) Probing Pocket Depth (PPD)

초진시와 임플란트 식립 32주 후에 probe을 사용하여 임플란트와 그 인접치들을 협측과 설측에서 각각 3 부위씩 측정하였다.

(7) Width of Keratinized Gingiva

초진시와 임플란트 식립 32주 후에 probe을 사용하여 임플란트와 그 인접치들을 협측과 설측에서 측정하였다.

(8) 설문 조사

수술 직후 술자에게 수술과정과 임플란트 시스템의 편의성에 관한 설문을 조사하였으며, 환자를 대상으로도 수술 직후와 수술 1주일 후에 만족도와 불편감에 대한 설문조사를 하였다.

6) 통계 분석

통계프로그램 SPSS 12.0 (SPSS Inc., U.S.A.)을 이용하여 비모수통계방법인 Mann-Whitney U test와 t-test를 시행하였다.

연구 성적

1. 인구 통계학적 특징

환자는 평균 42.7 ± 18.0 세 (18~73 세)였으며, 남자 10 명과, 여자 3 명에 발치 및 임플란트 식립이 15 개 시행되었다. 환자 중 약한 흡연자는 총 3명 (≒ 23 %)이었다. Baseline FMPS는 14.6 ± 11.5 %, FMBS는 13.5 ± 19.1 %였다 (Table II). 발치 및 임플란트 식립 부위는 하악 구치부가 가장 많았으며 (Table III), 대부분의 치아는 치료 불가능한 우식과 근관 치료의 실패를 이유로 발치가 권장되었다.

Table II. Demographic characteristics of the patient population at baseline

Parameter	Patients (N=13)
Mean age (years ± SD)	42.7 ± 18.1
Age range (years)	18-73
Gender: males / females	10 / 3
% of smokers (≤10 cigarettes / day)	23%
FMPS (% ± SD)	14.6 ± 11.5
FMBS (% ± SD)	13.5 ± 19.1

Table III. Locations of immediate implant placement

Immediate implant location	N
Right maxillary 1st molar (16)	1
Right maxillary 2nd molar (17)	1
Left maxillary 1st molar (26)	1
Left maxillary 2nd molar (27)	1
Right mandibular 1st molar (46)	5
Right mandibular 2nd molar (47)	2
Left mandibular 1st molar (36)	2
Right mandibular premolar (45)	1
Right Central incisor (11)	1
Total	15

2. 수술 중 측정

평균 발치 및 임플란트 식립 시간은 41 ± 10.0 분이었다. 임플란트의 직경 및 길이는 발치 후 결정하였다. 임플란트 몸체-숄더 직경 4.8-6.0 mm, 길이 10 mm의 고정체가 11개로 가장 많이 선택되었다 (Table IV,V). 발치와 깊이는 평균 8.81 ± 2.85 mm였으며 각 측정 부위에 따른 값과 임플란트 식립 후의 임플란트와 발치와 사이의 결손부 측정값은 Table VI에 나타내었다. 15개

Table IV. Distribution of implant diameter

Implant Diameter (body-shoulder / mm)	N
4.8 - 6.0	11
5.8 - 7.0	3
4.3 - 4.8	1
Total	15

Table V. Distribution of implant length

Implant Length (mm)	N
8	1
10	11
12	3
Total	15

임플란트 중 6개 (40 %)에 골유도 재생술이 시행되었고, 모든 임플란트는 초기안정성 (primary implant stability)을 얻었다. 식립 직후 1개는 측정이 불가하였고, 1개는 평균 57로 낮은 ISQ 값을 나타내었다. 이들 외 나머지 임플란트에서는 모두 60이상의 ISQ 값 (69.4 ± 8.51)을 얻었다. 모든 임플란트에서 primary flap closure 되었다.

3. 수술 과정에 대한 설문

술자는 임플란트 식립과 사용된 임플란트 시스템에 대해 전반적으로 만족감을 표시하였고, 환자는 수술 과정과 수술 후 전반적으로 큰 불편감을 호소하지 않았다.

4. Survival Rate

32주의 연구기간 동안 총 15 개의 임플란트 모두 동요도, 동통 및 불편감, Screw loosening, 임플란트 탈락 등의 실패는 보이지 않았다.

Table VI. Mean intrasurgical dimensions ± S.D. of marginal defect depth and width

Site (N=15)	Marginal defect depth (AC-BD) (mm ± SD)	Marginal defect depth (IS-BD) (mm ± SD)	Marginal defect width
Buccal	8.0 ± 2.5	5.9 ± 2.9	1.9 ± 1.2
Oral	8.5 ± 3.0	6.5 ± 3.6	0.6 ± 1.2
Distal	8.8 ± 2.6	7.2 ± 2.7	1.3 ± 1.7
Mesial	10.0 ± 3.1	7.2 ± 2.7	0.5 ± 1.0

Table Ⅶ. Mean % ± S.D. of FMPS / FMBS

	FMPS	FMBS
Baseline	14.6 ± 11.5	13.5 ± 19.1
32주	8.5 ± 3.1	5.0 ± 2.8

5. Full Mouth Bleeding Score (FMBS) / Full Mouth Plaque Score (FMPS)

FMBS와 FMPS의 변화는 Table Ⅶ에 나타나 있다. Baseline 측정보다 32주 측정에서 약간 감소하였다.

6. Probing Pocket Depth

인접치의 치주낭 깊이는 유의차없는 수준에서 약간 감소하였다. 임플란트는 약 3.2 ± 1.18 mm 였다 (Table Ⅷ).

7. Width of Keratinized Gingiva

각화치은 넓이는 약간 감소하는 경향을 보였으나 유의차 없었다 (Table Ⅸ).

Table Ⅷ. Mean value ± S.D. at baseline and a the 32-week follow-up of probing pocket depth

Site	Baseline			32주		
	mesial tooth		distal tooth	mesial tooth	implant	distal tooth
disto-buccal	1.7 ± 0.8	1.8 ± 0.9	1.6 ± 1.0	1.6 ± 1.0	3.2 ± 1.0	1.3 ± 0.5
buccal	1.3 ± 0.8	2.1 ± 1.6	1.8 ± 0.8	1.1 ± 0.3	2.9 ± 1.2	1.6 ± 0.5
mesio-buccal	1.3 ± 0.6	1.6 ± 1.1	1.8 ± 0.9	1.2 ± 0.4	3.3 ± 1.5	1.5 ± 0.5
disto-oral	1.1 ± 0.5	1.6 ± 0.6	1.9 ± 0.9	1.2 ± 0.6	3.2 ± 0.9	1.7 ± 0.8
oral	1.4 ± 0.6	1.7 ± 0.8	2.2 ± 0.7	1.4 ± 0.5	3.0 ± 1.1	1.7 ± 0.7
mesio-oral	1.5 ± 0.6	2.4 ± 1.6	2.2 ± 0.8	1.4 ± 0.5	3.4 ± 1.4	1.6 ± 0.7

Table Ⅸ. Mean value ± S.D. at baseline and a the 32-week follow-up of width of keratinized gingiva

Site	Baseline			32주		
	mesial tooth	tooth	distal tooth	mesial tooth	implant	distal tooth
buccal	4.1 ± 1.2	4.2 ± 1.7	3.8 ± 1.8	3.7 ± 1.2	2.9 ± 1.3	3.5 ± 2.0
oral	5.4 ± 2.1	5.5 ± 2.3	4.6 ± 2.1	5.2 ± 2.1	4.8 ± 2.1	4.5 ± 2.1

Table Ⅹ. Mean ± S.D. from intrasurgical to 32-week follow-up of ISQ value

	ISQ (Mean ± SD)
Intra-surgical	74.4 ± 8.5
2주	73.6 ± 10.1
4주	75.6 ± 8.8
6주	79.1 ± 4.7
8주 (loading)	79.7 ± 5.9
12주	81.8 ± 4.0
20주	79.4 ± 5.3
32주	79.4 ± 3.6

8. 임플란트 안정도 검사

수술 후 시간이 경과함에 따라 ISQ 값은 미약하게 감소하다가 4주 이후에 다시 증가하는 경향을 보였다. Loading 후 다시 약간 감소하며 안정되었다. 각 경과 관찰 시간대 별 ISQ 값은 유의차 없었다 (Table Ⅹ, Fig. 10).

9. 변연골 높이의 변화

주기적으로 촬영한 치근단 방사선 사진으로 Alveolar Crest (AC) - Implant Shoulder (IS) 를 측정하였을 때, 임플란트 근심에서 수술시 3.73 ± 1.42 mm부터 8주 (loading) 2.82 ± 1.24 mm, 12주 2.38 ± 1.02 mm, 20주 2.07 ± 0.84 mm, 32주

Table Ⅺ. Mean interproximal radiographic linear measurements(mm) ± S.D. from baseline to 32-week follow-up around immediate implants

	Baseline (mm±SD)	8주 (loading)	12주	20주	32주
AC-BD mesial	5.9 ± 3.1	4.2 ± 2.0	3.2 ± 1.5	2.8 ± 1.3	2.1 ± 1.0
AC-BD distal	5.7 ± 3.5	3.2 ± 1.9	2.6 ± 1.5	2.1 ± 1.3	1.6 ± 1.9
IS-BD mesial	2.1 ± 2.7	1.4 ± 1.8	1.0 ± 1.5	0.7 ± 1.3	0.6 ± 0.7
IS-BD distal	2.4 ± 2.9	1.0 ± 1.1	0.8 ± 0.9	0.5 ± 0.6	0.5 ± 0.4

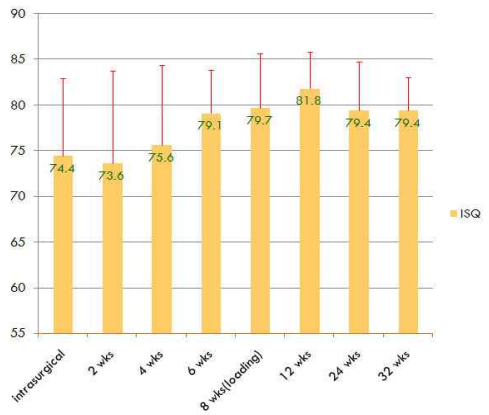

Fig. 10. ISQ values

1.56 ± 0.45 mm로 줄어들었으며, 원심에서 3.30 ± 1.85 mm, 2.24 ± 1.27 mm, 1.94 ± 1.22 mm, 1.66 ± 1.12 mm, 1.09 ± 1.65 mm로 점차 감소하였다. 식립 후 32주까지 총 감소량은 근심 약 1.69 ± 1.2 mm, 원심 1.65 ± 1.2 mm였다. 식립 후 초기 8주간의 감소량이 근심 0.91 ± 0.76 mm, 원심 1.05 ± 1.02 mm로 많았다 (Table XI, Fig 11).

총괄 및 고찰

15명의 환자 중 6명에게 Osteon® (Dentium, Suwon, Korea)을 사용하여 골유도 재생술을 시행하였다. 본 연구에서 골유도 재생술이 변연부 결손내 골 침착 / 소실에 미치는 영향을 판단할 수는 없으나, Botticelli 등은 수평적 결손부 넓이가 1 ~ 2.25 mm 정도이면 부가적인 골유도 재생술 없이도 결손부 내 골치유와 임플란트의 골유착은 잘 일어나며, 식립 4 개월이면 대부분의 새로운 골이 형성된다고 하였다.[12,13] 또한 3벽 결손의 발치와에 즉시 또는 이른, 지연된 임플란트 식립을 시행한 경우, 이 중 70 %가 골 증대술 없이 골이 재생될 수 있는 높은 잠재력을 나타내었다는 보고가 있다.[20] 또한 Rosenquist 등은 즉시 임플란트 식립이 임플란트 주위 결손 내에 골이식 또는 차폐막 적용을 항상 시행하지 않아도 예후를 가늠할 수 있을 정도로 안정적이지만, 골유도 재생술이 행해지면, 치조정의 골흡수량은 감소한다고 언급했다.[29]

본 연구는 임플란트의 transmucosal 치유를 유도하였다. 이는 Lang, Brägger, Hämmerle 등의 술

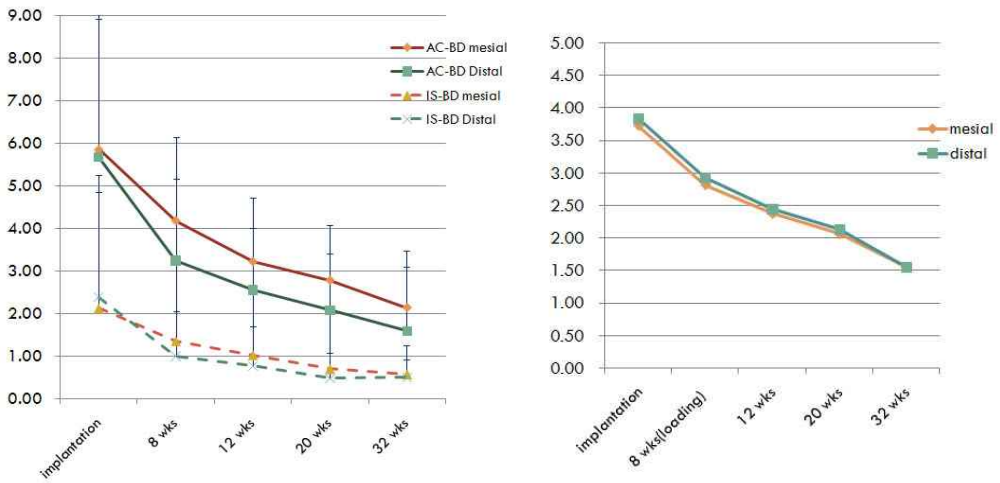

Fig. 11. Mean interproximal radiographic linear measurements(mm) a: AC-BD(mesial and distal), IS-BD(mesial and distal), b: AC-IS(mesial and distal)-crestal bone loss

식을 따른 것이다. 결과적으로 임플란트를 연조직으로 완전히 덮기 위한 releasing incision이나 flap의 형성, 조직 유도 재생술과 같은 부가적인 술식이 필요하지 않았다. 여러편의 cohort study에서 transmucosal 치유가 예측성있는 치료임을 언급하고 있다.[6,7,25] 발치와의 크기에 맞는 임플란트의 디자인을 선택하여 식립하는 것이 초기 고정을 얻는데 도움이 된다고 하였다.[4]

본 연구에서 SuperLine® (Dentium, Suwon, Korea) 임플란트 식립시 발치와와 임플란트 사이 결손부의 수평적 거리는 협측 / 원심에서 1.3 ~ 2.0 mm, 구강측 / 근심에서 0.5 ~ 0.6 mm였다. 이는 Tapered-Effect (TE) Implant (Straumann Institut AG)를 식립한 Lang, Cafiero 등과 유사한 결과이다. 실험 기간 동안 치간 치조정골의 양은 약 mesial 1.69 ± 1.2 mm, distal 1.65 ± 1.2 mm 변화하였다. 유사한 실험을 한 Lang, Bergkvist, Jaffin 등은 0.8 ~ 1.5 mm, Botticelli 등은 약 1.2 ~ 1.5 mm 감소하였다.

임플란트 인접치의 치주낭 깊이와 각화치은의 넓이는 32주 동안 유의차있는 변화를 보이지 않았다. 이는 Lang, Cafiero, Rouck 등의 연구와 비슷한 결과이다.

본 연구를 비롯한, 많은 경우 심미적인 결과를 기대하며 임플란트를 즉시 식립하지만, 아직 임플란트를 즉시 식립하고 경과 관찰하여 심미적인 결과를 얻었다는 보고는 거의 없다.[30,31] 여러 연구에서도 1, 4, 5년 동안의 관찰 결과 즉시, 지연된, 늦은 임플란트 식립 부위의 방사선학적 치조정골 높이나 치주낭 깊이에 있어 통계적으로 유의할만한 차이를 보이지 않았다.[15,32-35]

이론적 관점에서, 치근형 (tapered) 임플란트의 즉시 식립은 협측 치조골을 보존하여 좀더 심미적 결과를 얻을 수 있는 장점을 가진다. 그러나 최근 여러 문헌에서 협측 치조골의 흡수는 발치시 치주조직과 다발골 구조의 상실로 일어나는 일이며, 임플란트 즉시 식립과는 관계없다고 보고되고 있다.[11,37,38] 다만, 발치 후 즉시 식립한 임플란트의 근, 원심에 치주조직이 건전한 치아가 남아있다면, 치조정 골의 감소량은 줄어들 수 있다고 보았다.[12-14]

본 연구에서, 임플란트 식립시 ISQ 값은 69.4 ± 8.5였다. ISQ 값은 식립 후 20 주 (loading 1개월 후)까지 점차 증가 (81.8 ± 4.1)하다가 이후 약간 감소하여 안정화되었다.[41] Lang 등은 원추형 임플란트와 치근형(tapered) 임플란트를 즉시 식립하여 ISQ 값을 측정하였는데 임플란트 식립시 ISQ 값이 55.8 ± 9.4 (원추형), 56.7 ± 7.6 (치근형), 식립 3개월 후에 59.4 ± 9.3 (원추형), 61.1 ± 10.5 (치근형)였다. 초기 ISQ 값도 치근형 (tapered) 임플란트가 높았고, 치유 후의 ISQ 값의 증가량도 치근형 (tapered) 임플란트가 높았다. Lang 등은 치근형 (tapered) 임플란트의 형태가 치관부에서 발치와와 결합하여 초기 고정력을 높이고 안정성을 얻는 데 도움이 되었을 것이라고 예상하였다.[4,5]

본 연구 기간 동안 동요를 보이거나 탈락하는 등의 실패를 보인 임플란트는 없었다. 현재 다른 연구에서 short-term 생존률은 지연 임플란트 식립시와 크게 다르지 않으나, 일반적으로 지연 임플란트 식립과 비교하여 임플란트 즉시 식립의 실패는 식립 초기에 나타나며, 이는 감염에 대한 저항성이 상대적으로 낮기 때문인 것으로 생각된다. 이는 flap closure가 용이하지 않고, 골 결손부가 지연 임플란트 식립시보다 크기 때문이며, 이를 방지하기 위해 transmucosal 임플란트 식립 혹은 조직 유도 재생술등의 부가적인 수술이 시행되기도 한다.[1,29,40,42-44,46]

결 론

임플란트 즉시 식립의 가장 큰 장점은 치료 기간의 단축과 협설측의 골두께 소실을 감소시킬 수 있으며, 이상적인 위치에 임플란트를 식립할 수 있는 것이다. 본 전향적 연구에서 이와 같은 장점을 확인하였으며, 상, 하악의 치아, 특히 구치가 치주염을 제외한 수직 치근 파절, 근관 치료의 실패와 치료 불가한 우식에 이환되어 발치

를 요할 때, transmucosal 치유의 임플란트 즉시 식립은 선택적인 치료가 될 수 있음을 보여주었다. 또한 임플란트의 디자인과 표면처리가 많이 발전된 지금, 좋은 재료와 더불어 치근형(tapered) 임플란트의 사용, 비외상적 발치, flapless surgery, non-submerged implantation, 골유도 재생술, 조직 유도 재생술, 즉시 또는 이른 임시보철수복 등의 술식을 적절히 병용하면 더욱 심미적이고, 안정적인 결과를 예측하는 치료 방법으로 자리잡을 것이라 생각된다.

연구비 지원 및 사의

이 연구는 2007년도 경희대학교 연구비지원에 의한 결과 임. (KHU-20071610)

참 고 문 헌

1. Chen ST, Wilson TG, Hämmerle CHF. Immediate or early placement of implants following tooth extraction : review of biologic basis, clinical procedures, and outcomes. Int J oral Maxillofac Implants. 2004;19(Suppl):12-25
2. Lazzara RJ. Immediate implant placement into extraction sites: surgical and restorative advantages. Int J Periodontics Restorative Dent. 1989;9:332-343
3. Becker W, Becker BE. Guided tissue regeneration for implants placed into extraction sockets and for implant dehiscences: surgical techniques and case report. Int J Periodontics Restorative Dent. 1990;10:376-391
4. Lang P, Tonetti S, Suvan E. Immediate implant placement with transmucosal healing in areas of aesthetic priority : A multicenter randomized-controlled clinical trial I. Surgical outcomes. Clin Oral Impl Res. 2007;18:188-196
5. Cafiero C, Annibali S, Gherlone E. Immediate transmucosal implant placement in molar extraction site: a 12-month prospective multicenter cohort study. Clin Oral Impl Res. 2008;19:476-482
6. Hämmerle CHF, Brägger U, Schmid B, Lang NP. Successful bone formation at immediate transmucosal implants: a clinical report. Int J Oral Maxillofac Implants. 1998;13:522-530
7. Hämmerle CHF, Lang NP. Single stage surgery combining transmucosal implant placement with guided bone regeneration and bioresorbable materials. Clin Oral Impl Res. 2001;12:9-18
8. De Rouck T, Collys K, Cosyn J. Immediate single-tooth implants in the anterior maxilla: a 1-year case cohort study on hard and soft tissue response. J CLin Periodontol. 2008;35:649-657
9. Jaffin RA, Kolesar M, Kumar A, Ishikawa S, Fiorellini J. The radiographic bone loss pattern adjacent to immediately placed, immediately loaded implants. Int J Oral Maxillofac Implants. 2007;22:187-194
10. Zöllner A, Ganeles J, Korostoff J. Immediate and early non-occlusal loading of Straumann implants with a chemically modified surface (SLActive) in the posterior mandible and maxilla: interim results from a prospective multicenter randomized-controlled study. Clin Oral Impl Res. 2008;19:442-450
11. Araujo MG, Sukekava F, Wennström JL, Lindhe J. Ridge alterations following implant placement in extraction socket: an experimental study in the dog. J Clin Periodontol. 2005;32:645-652
12. Botticelli D, Berglundh T, Lindhe J. Hard-tissue alterations following immediate implant placement in extraction sites. J Clin Periodontol. 2004a;31: 820-828
13. Botticelli D, Berglundh T, Lindhe J. Resolution of bone defects of varying dimension and configuration in the marginal portion of the peri-implant bone: an experimental study in the dog. J Clin Periodontol. 2004b;31:309-317
14. Botticelli D, Persson LG, Lindhe J, Berglundh T. Bone tissue formation adjacent to implants placed in fresh extraction sockets: an experimental study in dogs. Clin Oral Impl Res. 2006;17:351-358
15. Brägger U, Hämmerle CHF, Lang NP. Immediate transmucosal implants using the principle of guided tissue regeneration II. A cross-sectional study comparing the clinical outcome 1 year after

immediate or standard implant placement. Clin Oral Impl Res. 1996;7:268-276
16. Brägger U. Radiographic parameters for evaluation of peri-implant tissues. Periodontol 2000. 1994;4:87-97
17. Johnson K. A study of the dimensional changes occuring in the maxilla after tooth extraction. Part I: Normal healing. Aust Dent J. 1963;8:428-434
18. Lekovic V, Kenney EB, Weinlaender M. A bone regenerative approach to alveolar ridge maintenance following tooth extraction. Report of 10 cases. J Periodontol. 1997;686:563-570
19. Lekovic V, Camargo PM, Klokkevold PR. Preservation of alveolar bone in extraction sockets using bioabsorbable membranes. J Periodontol. 1998;69:1044-1049
20. Schropp I, Wenzel A, Kostopoulos L, Karring T. Bone healing and soft tissue contour changes following single tooth extraction: A clinical and radiographic 12-month prospective study. Int J Periodontics Restorative Dent. 2003;23:313-323
21. Schwartz-Arad D, Grossman Y, Chaushu G. The clinical effectiveness of implants placed immediately into fresh extraction sites of molar teeth. J Periodontol. 2000;71:839-844
22. Sevor J, Meffert R, Block C. The immedate placement of dental implants into fresh maxillary extraction sites. Pract Periodontics Aesthet Dent. 1991;3:55-59
23. Heitz F. Heitz-Mayfield LJ, Lang NP. Effect of post-surgical cleansing protocols on early plaque control in periodontal and/or peri-implant wound healing. J Clin Peiodontol. 2004;31:1008-1012
24. Schwartz-Arad D, Chaushu G. Immediate implant placement: A procedure without incisions. J Periodontol. 1998;697:743-750
25. Rocci A, Martignoni M, Gottlow J. Immediate loading in the maxilla using flapless surgery, implants placed in predetermined positions, and prefabricated provisional restorations: A retrospective 3-year clinical study. Clin Imlant Dent Relat Res. 2003;5(Suppl 1):29-35
26. Lang NP, Brägger U, Hämmerle CHF. Immediate transmucosal implants using the principle of guided tissue regeneration(GTR). I. Rationale, clinical procedures, and 2 1/2-year results. Clin Oral Implats Res. 1994;5:154-163
27. Werbitt MJ, Goldberg PV. The immediate implant: bone preservation and bone regeneration. Int J Periodontics Restorative Dent. 1992;12:207-217
28. Schultz AJ. Guided tissue regeneration(GTR) of nonsubmerged implants in immediate extraction sites. Pract Periodontics Aesthet Dent. 1993;52:59-65
29. Rosenquist B, Grenthe B. Immediate placement of implants into extraction sockets: Implant survival. Int J Oral Maxillofac Implants. 1999;142:210-216
30. Grunder U. Stability of the mucosal topography around single-tooth implants and adjacent teeth: 1-year results. Int J Periodontics Restorative Dent. 2000;20:11-17
31. Kan JY, Rungcharassaeng K, Umezu K, Kois JC. Dimensions of peri-implant mucosa: an evaluation of maxillary anterior single implants in humans. J Periodontol. 2003b;74:557-562
32. Mensdorff-Pouilly N, Haas R, Mailath G, Watzek G. The immediate implant: A retrospective study comparing the different types of immediate implantation. Int J Oral Maxillofac Implants. 1994;9:571-578
33. Watzek G, Haider R, Mensdorff-Pouilly N, Haas R. Immediate and delayed implantation for complete retoration of the jaw following extractionof all residual teeth: A retrospective study comparing different types of serial immediate implantation. Int J Oral Maxillofac Implants. 1995;105:561-567
34. Gomez-Roman G, Schulte W, d'Hoedt B, Axman - Kremar D. The Frialit-2 implant system: Five year clinical experience in single - tooth and immediately postextraction applications. Int J Oral Maxillofac Implants 1997;123:299-309
35. Yukna RA. Clinical comparison of hydroxyapatite -coated titanium dental implants placed in fresh extraction sockets and healed sites. J Periodontol. 1991;62:468-472
36. Gomez-Roman G, Kruppenbacher M, Weber H, Schulte W. Immediate postextraction implant placement with roor-analog stepped implants:

Surgical Procedure and statistical outcome after 6 years. Int J Oral Maxillofac Implants. 2001;16: 503-513
37. Araujo MG, Lindhe J. Dimensional ridge alterations following tooth extraction: an experimental study in the dog. J Clin Peirodontol. 2005;32:212-218
38. Araujo MG, Wennström JL, Lindhe J. Modeling of the buccal and lingual bone walls of fresh extraction sites following implant installation. Clin Oral Impl Res. 2006;17:606-614
39. Cornelini R. Immediate transmucosal implant placement: A report of 2 cases. Int J Periodontics Restorative Dent. 2000;20:199-206
40. Chen ST, Dahlin C. Connective tissue grafting for primary closure of extraction sockets treated with an osteopromotive membrane technique: Surgical technique and clinical results. Int J Periodontics Restorative Dent. 1996;164:348-355
41. Meredith N, Alleyne D, Cawley P. Quantitative determination of the stability of the implant - tissue interface using resonance frequency analysis. Clin Oral Impl Res. 1996;7:261-267
42. Wilson Jr. Guided tissue regeneration around dental implants in immediate and recent extraction sites: initial observations. Int J Periodotics Restorative Dent. 1992;12(3):185-193
43. Becker W, Becker BE, Handelsman M, Ochsenbein C, Albrektsson T. Guided tissue regeneration for implants placed into extraction sockets: a study in dogs. J Periodontol. 1991;62(11):703-709
44. Watzek G, Haider R, Mensdorff-Pouilly N, Haas R. Immediate and delayed implantation for complete restoration of the jaw following extraction of all residual teeth: a retrospective study comparing different types of serial immediate implantation. Int J Oral Maxillofac Implants. 1995;10(5):561-567
45. Bergkvist G, Sahlholm S, Karlsson U, Nilner K, Lindh C. Immediately loaded implants supporting fixed prostheses in the edentulous maxilla: a preliminary clinical and radiologic report. 2005;20:399-405
46. Del Fabbro M, Testori T, Francetti L, Taschieri S, Weinstein R. Systematic review of survival rates for immediately loaded dental implants. Int J Periodontoltics Restorative Dent. 2006;26:249-263
47. Esposito MA, Koukoulopoulou A, Coulthard P, Worthington HV. Interventions for replacing missing teeth: dental implants in fresh extraction sockets(immediate, immediate-delayed and delayed implants). Cochrane Database Systematic Reviews. 2006a;CD005968
48. Esposito M, Worthington HV, Thomsen P, Coulthard P. Interventions for replacing missing teeth: different loading times for dental implants. Cochrane Database Systematic Reviews. 2006b;CD003878
49. Ganeles J, Wismeijer D. Early and immediately restored and loaded dental implants for single-tooth and partial-arch applications. Int J Oral Maxillofac Implants. 2004;19(Suppl):92-102
50. Szmukler-Moncler S, Piattteli A, Favero GA, Dubruille JH. Considerations preliminary to the application of early and immediate loading protocols in dental implantology. Clin Oral Impl Res. 2000;11:12-25
51. Tortamano P, Oni TC, Yamanochi J, Nakamae AE, Guameri Tde C. Ooutcomes of fixed prostheses supported by immediately loaded endosseous implants. Int J Oral Maxillofac implants. 2006;21:63-70

The Biological Stability of Immediate Placement of Tapered Implants in Tooth Extraction Sites

Ja-young Park[1,3], DMD, MSD, Ahran Bae[1,3],DMD. MSD, PhD, Hyung-Seub Kim[1,3], DMD. MSD, PhD, Yong-Dae Kwon[2,3], DMD. MSD, PhD, Baek-Soo Lee[2,3], DMD. MSD, PhD, Kung-Rock Kwon[1,3], DMD. MSD, PhD

[1]Department of Prosthodontics. School of Dentistry, KyungHee University
[2]Department of Oral & Maxillofacial Surgery. School of Dentistry, KyungHee University
[3]Implant Center, Dental Hospital, KyungHee University

Objective : To assess the biological stability of immediate transmucosal placement of tapered implants into tooth extraction sockets.

Material and methods : Following tooth extraction, tapered implants were immediately placed into the sockets. Teeth with evidence of acute periapical pathology were excluded. After implant placement, sutured allowing a non-submerged, transmucosal healing. Standardized radiographs were obtained every visiting from baseline to 32 weeks after implant placment. Changes in depth of the distance from the implant shoulder (IS) and from the alveolar crest (AC) to the bottom of the defect (BD) were assessed.

Results : Thirteen patients (10 males and 3 females) were enrolled and followed. They contributed with 15 tapered implants. extraction iste displayed sufficient residual bone volume to allow primary stability of all implants.
The mean surgery time was 41 ± 10.0 mins. All implants healed uneventfully yielding a survival rate of 100%. Mean ISQ values were relatively stable. Interproximal crestal bone decreased 1.69 ± 1.2 mm (mesial), 1.65 ± 1.2 mm (distal) from baseline to 32-week follow-up. No statistically significant changes with respect to FMPS, FMBS, PPD and width of KG were observed.

Conclusions: Immediate transmucosal implant placement represented a predictable treatment option for the replacement of teeth lost due to reasons including fractures, endodontic failures and caries.

Key words: immediate implant placement, tapered implant, tranmucosal healing, crestal bone level, ISQ value

Correspondence to : Prof. Kwon Kung-Rock
Kyunghee University, School of Dentistry, Department of Prosthodontics
E-mail :krkwon@khu.ac.kr
Tel: 02-958-9341~3 Fax: 02-958-9349
Received: April 20, 2009, Last Revision: May 23, 2009, Accepted: June 25, 2009