악관절에 발생한 연골종증 증례

원광대학교 치과대학 구강악안면외과학교실

고세욱

악관절부위의 활액성 연골종증은 매우 드물기 때문에 확진하기 까지 종종 몇 개월 몇 년이 걸리도 한다. 활액성 연골종증은 드문 양성 병소로 활액 내 수 많은 연골성, 골연골성 결정과 관절강내의 소성체가 형성되는 질환으로 관절강 내에 소성체를 형성하는 활액막의 연골성 변성으로 정의할 수 있다.

본 증례에서 29세 여자 환자로 저작시 동통을 주소로 내원하였다. 방사선 소견상 상관절강내에 석회화된 소성체가 발견이 되었다 치료는 석회된 소성체와 활액막 일부를 제거하였다. 술 후에 환자의 저작시의 동통이 완전히 사라졌다. 현재 아무런 재발 증상을 보이지 않고 있다.

주요어: 활액성 연골종증, 악관절 (**대한치과턱관절기능교합학회지** 2009:25(3):237~242)

서 론

활액성 연골종증은 드문 양성 병소로서 활액막 내에 수 많은 연골성, 골연골성 결절과 관절강내의 소성체가 형성되는 질환으로 관절강내에 소성체를 형성하는 활액막의 연골성 변성으로 정의할 수 있다.[1)]

임상증상으로는 이환된 악관절부위의 동통과 부종, 개구제한, 개구시 이환측으로의 편위, 관절잡음, 재발성 악관절 탈구등 다양한 증상을 나타낸다. 방사선적 소견으로는 특별한 변화를 보이지 않는 경우도 있으나 대부분 수많은 소성체가 관절강내에 존재하는 양상을 보이며 일부는 관절와로부터 종물이 돌출되는 양상을 보인다.[2)]

치료법으로는 일반적으로 병소의 제거와 활액막의 제거가 일반적인 치료법이지만 질환의 정도에 따라 관절원판 제거술, 악관절재건술 및 과두 절제술이 시행되기도 한다.[3)]

질환의 다양한 임상증상과 방사선학적 소견 때문에 이 질병의 진단이 어려울 뿐만 아니라 매우 드문 질환으로 알려져 있다. 이런 이유 때문에 악관절 통증으로 내원한 환자의 진단에 있어서 활액성 연골종증으로 인한 환자는 매우 드물다. 그렇지만 본 증례에서는 개인 병원에서 악관절 내장증으로 악관절 장치 치료를 받고도 증상이 호전 되지 않아서 본원에 내원한 환자로 파노라마와 자기공명영상에서 관절강내의 소성체가 발견되어 활액성 연골종증로 진단하고 이를 수

교신저자 : **고세욱**
435-040 경기도 군포시 산본동 1142번지 원광대학교 산본치과병원 구강악안면외과
Tel: 82-31-390-2569, Fax: 031-390-2777
E-mail: balrar@hanmail.net
원고접수일 :2009년 08월 25일, 원고수정일 :2009년 09월 02일, 원고채택일 :2009년 09월 25일

술로써 제거하였으며 현재 통증과 불편감은 사라진 상태이다. 본 증례를 문헌 고찰과 함께 보고하고자 한다.

증 례

26세 여자 환자로 식사시 좌측 측두하악관절의 불편감을 주소로 본원에 내원하였다 내원 몇달 전부터 저작시 좌측 측두하악관절에 동통이 있어 개인 병원에 내원하였으며 개인병원에서 턱관절 치료를 받다가 증상 호전이 안되어 본원에 내원 하였다. 본원에서 파노라마 사진 촬영을 시행 하였으며 좌측 관절 전방부에 방사선 불투과상이 관찰되었다.(Fig. 1) 평상시 동통, 종창, 경결감은 없었으며, 식사시 좌측 관철부위의 동통을 호소 하였다.

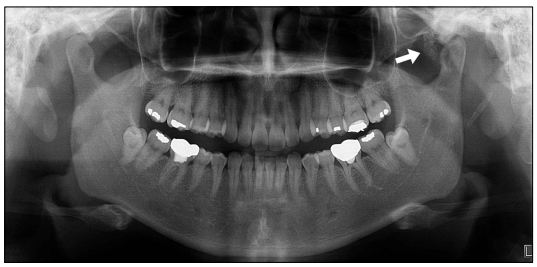

Fig. 1. Preoperative panorama

자기공명영상을 촬영하였으며 조영제를 투여한를 동반한 T2강조 영상에서 상관절강에 국한된 좌측 악관절 내부에 둥글고 타원형의 골연골성 병소들이 관찰 되었으며, 관절강내 과두의 이상소견은 관찰되지 않았으며, 잠정적으로 활액성 연골공증으로 진단을 하였으며 수술로 제거하기로 하였다.(Fig. 2)

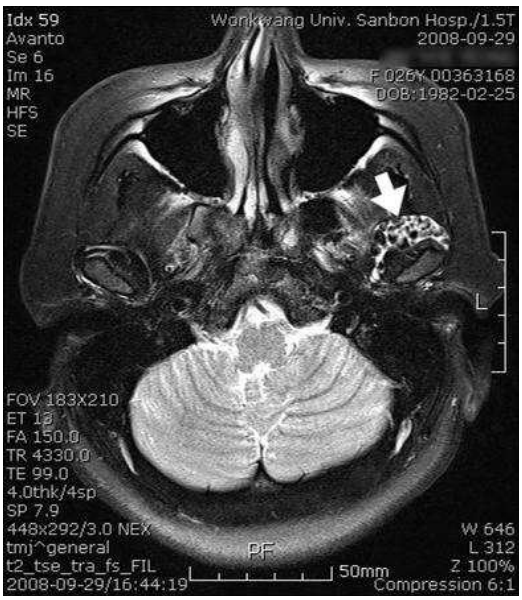

Fig. 2. Preoperative magnetic resonance imaging

전신마취하에 환자의 후이주 부위에서 전이개 절개를 시행하여 통법대로의 측두하악관절에 대한 접근을 시도 하였다. K-wire를 이용하여 관절와와 과두의 충분한 거리를 확보하여 상관절강을 노출시키고, 형성된 연골골증및 활액막의 완전한 제거를 시행하였다.(Fig. 3)



Fig. 3. Arthrotomy and removal of loose body



Fig. 4. Macroscopic appearance of cartilaginous nodules

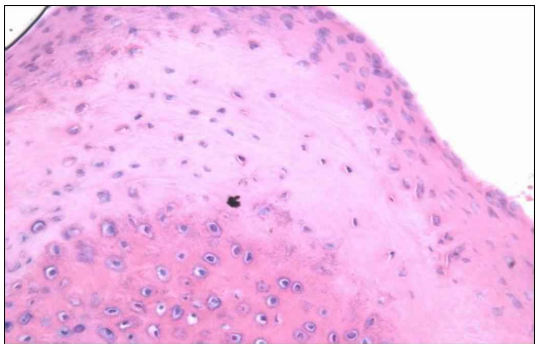

Fig. 5. Microscopic appearance of cartilaginous nodules

총 27개, 직경 0.2-0.8cm에 이르는 연골종 및 활액막이 제거되었고 조직검사를 시행하였다. 육안으로 비교적 크고 성숙된 양상의 병소가 관찰되었으며 환자에게서 특별한 활액막의 염증성 증상이 관찰되지 않는 것으로 보아 일반적인 활액성 연골종증의 병기 구분상 3기에 해당하였다.(Fig. 4)

채취된 연골종을 H-E 염색하여 시행한 조직검사에서 둥근 형태의 병소 내부에 두껍게 섬유화된 양상을 보이는 성숙한 연골세포의 증식이 나타났다.(Fig. 5)

수술 후에 촬영한 파노라마에서 방사선 불투과상은 관찰되지 않았으며 저작시의 동통은 소실되었다. 3개월 후에 병소의 완전한 제거와 재발을 확인하기 위해 dental CT를 촬영하였으며 좌측 과두내의 방사선 불투과상은 관찰되지 않았으며 어떠한 재발소견도 보이지 않았다.(Fig. 6)술 후 6개월이며 저작시의 통증은 관찰되지 않으며 개구와 편위는 정상 범위에 있다.



Fig. 6. Postoperative panorama

총괄 및 고안

활액성 연골종증은(synovial chondromatosis) 무릎관절, 팔꿈치 관절, 손목관절, 고관절등 큰 관절부위에 주로 생기는 흔치 않은 질병이다. 이 질병은 활액막하 결합조직내에 연골성 단괴가 형성되어 발달되어 조직내에서 떨어져 나가 석회와 되고 나중에는 관절강내에 자유롭게 떠다니는 소성체를 형성하는 것이 특징이다. 이러한 과정중에서 종종 관절강의 부종이나 통증, 운동제한들의 증상이 나타난다.

활액성 연골종증의 병인으로는 일차적인 연골종증과 이차적인 연골종증으로 생각해볼수있다. 일차적인 연골종증은 보다 더 증상이 심한것으로 생각되어 지며 대부분의 연골종증은 이차적인 연골종증으로 주로 염증성 관절질환, 비염증성 관절병변이 있는 경우나 관절의 과도한 사용으로 인하여 발생된다. 이차적인 연골종증의 발생에 대한 원인으로 미세외상이 있으며 이것은 동물 실험으로 설명되어졌다.[4] 미세외상의 결과로 연골조직의 일부가 활액안으로 떨어져 나가

면서 이것이 시간이 지나면서 골화되는 것이다. 이러한 현상은 대게 천천히 일어나며 일차성 연골종증에서 관찰되어지는 화생성 활액막의 변화보다 더 천천히 일어나는 과정이다.

조직학적으로 연골종증을 살펴보면 3가지 단계로 나누어 볼수 있다. 진단할 때 단계별로 임상적 치료 방법에 있어 영향을 줄 수 있다.[5] 초기 단계의 연골종증은 매우 활성화되는 단계로 소성체의 존재 없이 활액막내의 질병으로 특징된다. 연골조직이 떨어져 나가는 현상은 이시기에 하부 활액조직의 부종을 일으킨다. 중간 단계에서는 활액 결합조직의 부종과 동시에 소성체가 관찰된다. 이병의 마지막 단계는 소성체만 관찰되므로 이 단계에서는 활액막제거수술없이 소성체만 제거하여도 된다. 본 증례에서는 상관절강내에 소성체가 관찰되었으며 수술시 활액조직내에 소성체가 부착되어 있었다. 아마도 병소가 중간 단계에 해당 되는 걸로 추정할수 있었다. 수술로써 치료함에 있어서 과절절개술로 소성체의 제거와 활액막도 부분적으로 제거를 시행하였다.

연골종증의 임상 증상은 상당히 다양하며 악관절 부위의 종창, 하악 운동의 제한 촉진시의 통증과 관절잡음의 소견을 보인다. 대분부의 환자들은 초기에 악관절 질환으로 진단 받고 치료를 받는 경우가 대부분이다. 그러나 증상은 호전이 되지 않는다.[6] 본 증례에서도 악관절 부위의 동통으로 악관절 질환으로 진단하고 치료 도중 증상이 호전이 되지 않아서 본원에 내원하여 파노라마와 자기공명영상 촬영을 통하여 연골종증으로 잠정 진단하게 되었다.

이 질환의 방사선적 소견은 석회화나 골화 정도에 따라 다양한 소견을 보인다. 파노라마나 컴퓨터단층촬영, 자기공명영상, 측두하악관절내의 관절강으로 진단할수 있다. 이중에서 고해상도의 컴퓨터단층촬영으로 아주 작은 소성체를 발견할수 있지만 이 질병을 진단하는데는 한계가 있다. 왜냐 하면 관정강내의 소성체가 1mm 이하인경우에는 관찰하기가 쉽지 않기 때문이다. 자기공명영상은 방사선 조사없이 관절강내의 연조직의 상태와 소성체를 관찰할수 있다.[7] 본 증례의 환자도 파노라마상에서 관절강내의 방사선 불투과상이 관찰되었으며 자기공명영상에서 상관절강내의 병소를 관찰할 수 있었다.

활액성 연골종증의 치료법은 이환된 관절의 관절절개술과 이환된 관절강내에 존재하는 소성체를 제거하는 것이 원칙이다. 활액막이 손상된 경우는 활액막 제거술과 동시에 관절원판 제거술을 함으로써 재발을 방지 해야 한다.[7]만약에 파괴적인 연골종증으로 인하여 관절면의 파괴가 진행되었다면 과두 절제술을 시행하고 재건을 해주어야 한다. 소성체가 상관절강내에 한정되어 있으며 소수 있는 경우에 관절경을 이용하여 수술을 할수 있으나 정학한 시야 확보 어렵고 수술 또한 술자의 테크닉에 민감하여 재발이 될 수 있음을 알아야 한다.[8] 몇몇 증례에서 재발과 두개와 내로 확장이 보고된바 있어 술후에 재발에 대한 정기 적인 검사가 있어야한다. 정기적으로 첫일년은 6월개월 마다, 그후에는 1년마다 정기적인 검사를 해야 한다. 정기적인 검사시 자기공명영상이 매우 미세한 병소까지 볼 수 있어 매우 유용하다.

재발율은 낮은 편이나 잔존하는 활액막이 연골변성의 원인이 될 수 있어 연골성 병소나 과증식된 활액막이 잔존해 있는 경우 재발 가능성이 있다고 알려져 있다. 이 질환의 악성전이에 대해서는 보고 되는 바는 없지만 이러한 연골변성이 악성 혹은 전암병소가 아니라는 점이 대부분의 학자들의 공통된 의견이다.[3]

결 론

좌측 악관절부위 식사시의 동통을 주소로 내원한 환자로 개인병원에서 악관절 치료를 받다가 증상이 호전이 안되어 본원에 내원하였으며 본원에서 방사선학적 검사 결과 좌측 악관절 상관절강부위에 연골성 소성체가 발견되어 활액성 연골종증으로 진단하고 관절절개술을 통하여 소

성체와 변성된 활액막을 제거하였다. 현재 환자는 통증은 사라졌으며 정상적인 개구 운동을 보이며 현재 까지 재발된 양상을 보이지 않고 양호한 결과를 보이고 있다. 매우 드문 병소이긴 하나 악관절 질환으로 오진하기 쉽고 원인을 알지 못하면 치료 또한 쉽지 않기 때문에 본원에서 진단 및 치료한 활액성 연골종증의 증례를 문헌고찰과 함께 보고하고자 한다.

연구비 지원 및 사의

이 논문은 2009학년도 원광대학교의 교비지원에 의해서 수행 됨

참 고 문 헌

1. Akhtar M et al : Synovial chonromatosis of the temporomandibular joint : case report of a case. The Journal of bone and joint surgery 1977;59 A(2): 266-267
2. Fee WE et al : Synovial chondromatosis of the temporomandibular joint. Otolaryngol Head Neck Surg 1979;87:747-748
3. Ronald JB et al : Synovial chondromatosis of the tempormandibular joint. J Oral Surgery 1978;36:13-19
4. Helmy ES, Bays RA, Sharawy MM: Synovial chondromatosis associated with experimental osteoarthritis in adult monkeys. J Oral Maxillofac Surg 1989;47:823
5. Milgram JW : The classification of loose bodies in human joints. Clin Orthop 1977;124:282
6. Leon Ardekian et al : Synovial chondromatosis of the temporomandibular joint : report and analysis of eleven cases. J Oral Maxillof Surg 2005;63:941-947
7. Jens J et al : Synovial chondromatosis of the temporomandibular joint : clinical, diagnositc, and histomorphologic findings. Oral Surg Oral Med Oral Pathol Oral Radiol Endod 2002;94:31-8
8. Jacinto Fernandez Santoman : indication of arthroscopy in the treatment of synovial chondormatosis of the temporomandibular joint : report of 5 new cases. 2008;66:1694-1699

Synovial Chondromatosis of the Temporomandibular Joint :A Case Report

Se-Wook Koh

Department of Oral & maxillofacial Surgery, School of Dentistry, Wonkwang University

the primary diagnosis of synovial chondromatosis of temporomandibular joint is extremely rare. often many months, or even years pass before the diagnosis is confirmed. synovial chondromatosis is an uncommon disease of cartilage transformation of synovial membrane with formation of loose bodies within the joint space.

a 28-year-old women had experienced pain of the left TMJ area at mastication. Radiographs of the left TMJ revealed calcified loose bodies in superior temporomandibular joint space. treatment consisted of removal of calcified loose bodies and synovail membrane. after surgery, pain of Lt temporomandibular area at mastication disappeared. until present after surgery there have been no recuurence of symptoms.

Key words: synovial chondromatosis, temporomandibular joint, synovial membrane

Correspondence to : Se-Wook Koh
Dept. of OMFS, Wonkwang university, Sanbon Dental Hospital 1142 Sanbondong Gunposi Gyeonggi-do
Tel: 82-31-390-2569, Fax: 031-390-2777
E-mail: balrar@hanmail.net
Received :August 25, 2009, Last Revision :September 02, 2009, Accepted: September 25, 2009