Calcium Phosphate Graft Material이 적용된 발치와의 치유 양상에 대한 조직학적 연구

성균관대학교 의과대학 삼성서울병원 치과진료부 치주과

양승민 · 윤현민 · 신승윤 · 계승범

본 연구의 목적은 인산칼슘제제인 MBCP®, Polybone®을 발치와에 이식 후 치유 양상을 조직학적으로 관찰하는 것이다. 비글견의 소구치를 발치 후 발치와에 골이식재를 이식하였으며, 3개월간의 치유기간을 거친 후 조직표본을 제작하여 현미경으로 치유 양상을 관찰하였다. MBCP®, Polybone®은 조직학적으로 비슷한 치유 양상을 보였으며 이물반응이나 염증 반응 없이 신생골 생성을 유도하여 정상적인 치유를 도모하였다. 치유된 조직의 조직 계측학적 평가에서 신생골 비율은 골이식재를 이식하지 않은 대조군이 34.5%, MBCP®는 28.4%, Polybone®은 23.8%였으며, 골이식재를 포함한 전체 mineralized tissue의 비율은 각각 34.5%, 42.9%, 37.3% 였다. 이상의 결과에서 MBCP®, Polybone®은 발치와에 사용할 골이식재로 가치가 있는 것으로 생각된다.

주요어: 골이식재, 인산칼슘, MBCP®, Polybone®

(대한치과턱관절기능교합학회지 2009:25(3):279~285)

서 론

치주질환에 의한 치조골의 흡수는 다양하게 진행되며 1~3벽성의 수직적 골결손 및 수평적 골결손, 치아의 상실을 유발한다. 이의 치료를 위해 삭제형 골수술 뿐만 아니라 생체재료의 발전과 함께 재생형 골수술이 많이 행해지고 있다. 또한 임플란트의 발전으로 완전 무치악 부위에 한정되지 않고 부분 무치악 및 단일치 수복에서도 임플란트의 적용이 일상적으로 행해지고 있으며, 기능뿐 아니라 심미적 요구에 대한 충족을 위해 다양한 술식이 개발되었고, 치조골 결손부 재건의 필요성도 증가되고 있다. 이에 따라 치주수술 또는 임플란트 식립술의 예지성 있는 결과를 얻기 위해 골이식 수술(guided tissue regeneration, guided bone regeneration, socket preservation)이 흔히 동반되어 행해지고 있으며, 다양한 골이식 재료가 개발되었다. 골이식술에 사용되는 다양한 재료 중 자가골이 현재 gold standard로 여겨지며, 이는 자가골이 osseous matrix, cells, growth modulating molecule을 함유하고 있으며, osteogenic, osteoinductive, osteoconductive property를 가지고 있는 특성 때문이다.[1-4] 하지만 자가골은 공여부의 complication

교신저자 : 계승범
135-710, 서울시 강남구 일원동 50번지 성균관대학교 의과대학 삼성서울병원 치과진료부 치주과
Fax: +02-3410-0038, Tel: 02-3410-2421
E-mail: sb123.kye@samsung.com
원고접수일 :2009년 08월 05일, 원고수정일 :2009년 08월 21일, 원고채택일 :2009년 09월 25일

및 채취량의 한계라는 단점을 가지고 있다.

반면 동종골 및 이종골은 자가골이 가지고 있는 단점은 없으나, osteogenic property는 없으며 면역반응을 유발할 수 있고, 자가골보다 흡수율이 높다.[5] 또한 HIV, hepatitis등의 질환을 전염시킬 수 있는 가능성을 가지고 있다.[6]

이로 인해 합성골에 대한 연구 및 발전이 이루어지고 있으며, 지난 수십년간 calcium phosphate ceramics은 자가골, 동종골 및 이종골의 대체 생체재료로써 널리 사용되어 왔다.[7,8]

Calcium phosphate계통은 흡수성인 tricalcium phosphate(TCP)와 비흡수성인 Hydroxyapatite(HA)로 나눌 수 있다. HA와 β-TCP, 이 둘의 혼합재료 등은 bioactivity, osteoconductive property를 가지고 있다. TCP는 흡수가 되는 성질로 인해 골 대체물질로 장점이 있는 것 같지만, 흡수율이 너무 빨라서 오히려 골의 재생을 방해한다고 알려졌다.[9] 반면 HA는 화학적 성분이 골의 무기질 성분과 유사하고 우수한 생체적합성을 가지고 있어 합성 골이식재로 널리 쓰이고 있다. 입자형 HA는 생체적합성이 우수하고 치조골 형태 보존 효과가 우수함이 보고되었다.[10-13] Biphasic calcium phosphate (BCP, HA와 β-TCP의 혼합제)는 HA와 TCP의 장점을 이용하기 위해 둘을 적절한 비율로 섞어 조성한 재료로서, 그 화학적 조성이 biologic bone apatite와 유사하여 높은 골재형성 능력을 제공하며, 다양한 임상 적용에서 그 효용성이 증명되었다.[14-16] 그러나 장기간에 걸친 임상데이터를 제시한 논문은 많지 않다.

Polyphosphate는 orthophosphate가 phosphoanhydride bond로 연결된 polymer로 예전엔 박테리아나 효모에서 주로 연구되었으나 인간의 조직과 세포에도 존재하는 것으로 알려지면서 연구가 진행되고 있다.[17-19] Polyphosphate는 골형성 과정 중, 골아세포의 분화를 촉진시키고 BMP-4의 발현을 현저하게 증가시키므로 빠른 신생골 형성을 이끌어 주는 것으로 알려져 있다.[20]

Oh 등(2005)에 의하면 토끼의 calvarium에 인공적으로 defect를 형성한 후 growth enhancer로써 polyphosphate를 함유한 β-TCP와 polyphosphate를 함유하지 않은 β-TCP를 이식 3개월 후 관찰한 결과, polyphosphate를 함유한 이식재를 적용했을 때 β-TCP의 농도, 밀도, 강도 등 물리적 성질은 변화시키지 않으면서 더 확실한 신생골 생성을 유도함을 볼 수 있었다.[21]

본 연구에서는 hydroxyapatite와 tricalcium phosphate 혼합재인 MBCP (Biomatlante, France)와 polyphosphate가 함유된 tricalcium phosphate인 Polybone (Kyungwon Medical Co.,Ltd , Korea)을 개의 발치와에 적용했을 때의 조직 반응과 osteoconduction capabaility를 평가하고, 두가지 합성골이식재의 조직계측학적 신생골 형성능을 비교하고자 하였다.

연구재료 및 방법

전신적으로 건강한 3년생 비글견 4마리를 실험 대상으로 하였다. Rompun®(1.5 ml/kg)과 Ketar®(5 mg/kg)으로 전신마취를 하였으며, 수술하는 동안 cephalosporin을 정맥내로 주사하였다. 견치 근심에서 대구치 원심까지 sulcular incision을 준 후 전층판막을 형성하였고, 치과용 버를 이용하여 하악 제 2,3,4 소구치를 치과용 버로 수직 절단한 후 발치 기자와 겸자를 이용하여 발거하였다.

발치와를 철저히 소파 후 근심 발치와는 그대로 두고 원심 발치와에 MBCP® 또는 Polybone®을 채운 후 판막을 상방으로 위치시켜 완전 봉합하였다.

술 후 2일간 cephalosporin을 근주하였으며, 2주간 soft diet를 제공하였고, 2주 후부터 normal diet를 행하였다.

수술 3개월 후에 실험동물을 희생하여 실험부위를 적출하였다. 적출 조직을 10% formalin에 1주일간 고정하고, nitric acid로 2주간 탈회시켰다. 통법에 따른 parafin 포매 후 5 ㎛ 두께로 절편을 만들어 hematoxylin and eosin 염색 후 광학현미경으로 관찰하였으며, Stereo Investigator (MBF

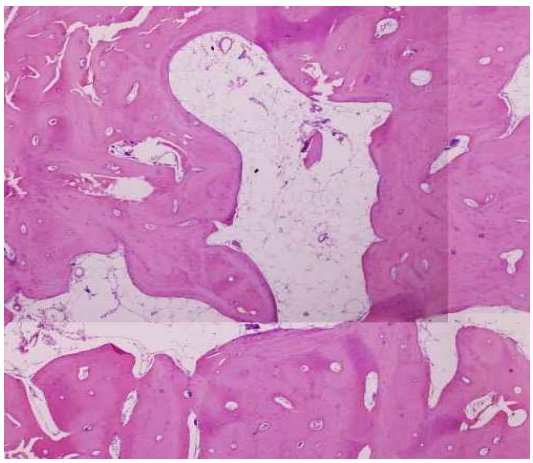

Fig. 1. Histologic feature of control sites.

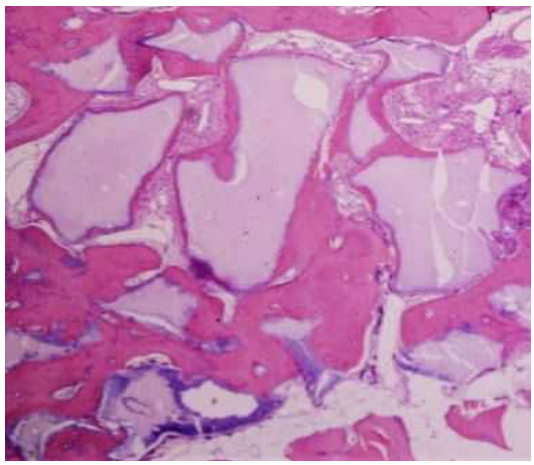

Fig. 2. Histologic feature of MBCP® grafted sites.

bioscience, USA)를 이용하여 신생골과 골이식재가 차지하는 비율을 측정하였다.

결 과

실험 동물은 모두 정상적으로 치유되었고, 발치와도 좋은 치유상태를 보였다. 조직학적으로 발치와는 자연골과 유사하게 경조직 및 연조직으로 채워졌다.

1. Gross histological observations

이식재를 적용하지 않은 군(대조군)의 발치와는 결합조직과 골소주로 채워졌으며, 미성숙 골조직이 불규칙한 모양으로 위치하였다.(Fig. 1). MBCP®, Polybone®의 이식재를 적용한 군(실험군)의 발치와는 이식재 입자 사이로 woven bone 및 결합조직이 들어와 있으며, 이식재 주위에 bone matrix가 침착되어 있었다. 이식재에 대한 거부반응은 관찰되지 않았으며, 염증세포는 보이지 않았다. 두 이식재 주위의 조직학적 치유양상은 유사한 형태를 보였다. Polybone® 이식재는 입자가 약간 흡수되는 양상을 보여주었다.(Fig. 2, 3)

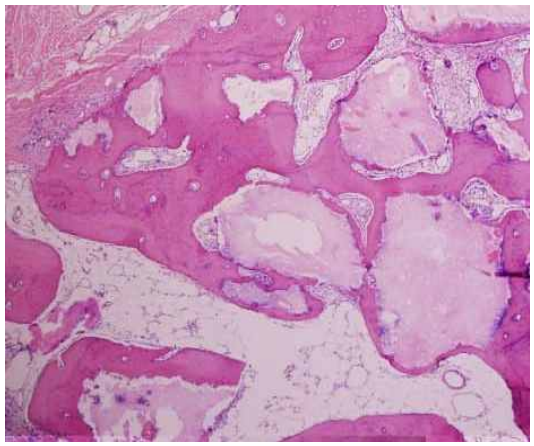

Fig. 3. Histologic feature of Polybone® grafted sites.

2. Histomorphometric assessments (Table I)

대조군에서 신생골이 34.5%, 연조직이 65.5%를 차지하였다. Polybone®군은 신생골이 23.8%, 이식재가 13.5%, 연조직이 62.7%를 차지하였다. MBCP®군은 신생골이 28.4%, 이식재가 14.5%,

Table I. % area of new bone formation

Mean	Control	Polybone®	MBCP®
% newly formed bone	34.5%	23.8%	28.4%
% graft particles	0%	13.5%	14.5%
Total mineralized tissue	34.5%	37.3%	42.9%
Total soft tissue	65.5%	62.7%	57.1%

연조직이 57.1%를 차지하였다.

신생골 형성에 있어서는 대조군이 다른 군들에 비해서 많은 신생골을 생성하였으나, total mineralized tissue는 다른 군들에 비해 적은 결과를 보였다. MBCP®군이 Polybone®군에 비해 더 많은 신생골을 형성하였으나 통계적으로 유의성 있는 차이는 보이지 않았다.(p-value=1.00)

총괄 및 고안

임플란트에 대한 인식이 높아지면서, 외상 및 치주염으로 치조골 흡수 및 소실이 일어나 골이식이 필요한 부위에 대한 임플란트 시술 요구가 증가하고 있다.

이런 부위에 골이식을 하는데 있어서 자가골이 여러면에서 유리하나, 자가골의 경우 공여부 형성 수술로 인한 술후 감염 위험성, 술 후 불편감, 채취량 한계 등의 단점을 가지고 있다. 따라서 동종골, 이종골, 합성골 등 자가골을 대체할 여러 재료들이 개발 및 제품화되어 사용되고 있으며, 이러한 재료들의 효용성 및 안정성, 조직반응 등에 대한 많은 연구 결과들이 발표되었다.

MBCP®는 hydroxyapatite (HA)60%와 β-TCP (tricalcium phosphate)40%로 구성되어있는데, 빠른 용해로 인한 이온 유출로 골아세포의 접착을 가능하게 하는 β-TCP와 신생골이 구조적으로 보다 안정화 될 때까지 지지해주는 HA성분이 혼합된 재료이다. 골 결정체의 침전을 유도하는 micropore와 angiogenesis, bone ingrowth를 가능하게 하는 macropore로 이루어졌으며 70% porosity의 구조를 가지고 있다.

Daculsi 등에 의하면 쥐를 이용한 동물실험에서 Bio-Oss®, MBCP®를 이식 후, 3주 후 조직표본을 보았을 때 각각 신생골이 14%, 23%, 이식재가 51%, 31%, 연조직이 35%, 42%로 구성되어 신생골 형성에서 MBCP®가 더 우수한 것으로 나왔으며, Bio-Oss®는 입자가 흡수되지 않은 반면 MBCP®에서는 입자의 분해 및 흡수 소견을 볼 수 있었다.[22] 본 연구에선 MBCP® 적용시 신생골이 28.4%, 이식재가 14.5%, 연조직 및 골수가 57.1%를 차지하는 것으로 나왔으며, 조직구성 비율의 차이는 있지만 MBCP 의 신생골 형성 능력에 있어서는 위의 실험과 비슷한 결과를 보였다.

Polybone®의 기본 구성성분인 β-TCP-monocalcium phosphate-calcium sulfate hemi-hydrates(β-TCP-MCPM-CSH)는 그 구성성분과 다공성의 구조로 인해 흡수가능하며 골전도성을 가지고, 새로운 골에 의해 대체되어 정상적인 골 치유와 재형성을 가능하게 해준다.[23-30] Ohura 등의 연구 결과를 보면, 토끼의 장골에 드릴로 결손부를 만든 후 아무것도 이식하지 않은 채 그냥 둔 대조군과 β-TCP-MCPM-CSH 이식재를 이식한 실험군을 비교했을 때, 대조군은 여전히 결손부가 크고 비어있는 반면 실험군은 골소주 형성 및 성숙한 골조직의 재생 양상을 보여주었다.[31]

본 연구에서 보면 Polybone® 입자를 이식했을 때, 신생골이 차지하는 비율이 MBCP®보다 약간 낮지만 유의성 있는 차이를 보이지 않았으며

Bio-Oss®를 이식하여 연구한 다른 논문의 결과들과 비교시 신생골 생성능력에 큰 차이가 없음을 알 수 있다. 조직 표본상에서 보면 Polybone®의 입자 내부에 빈 공간이 생성되어 있는 것으로 보아 입자가 흡수되는 것으로 보이나 골생성은 그 내부공간에서가 아니라 입자의 표면을 따라 생겨남을 볼 수 있었다.

본 연구의 결과를 보면 MBCP®, Polybone® 모두 발치와에서 염증 반응 등은 유발 하지 않고 신생골 생성을 방해하지 않으며, 신생골이 입자와 잘 유합되어 생성되었고, osteoconduction의 역할을 한다는 것을 알 수 있었다. 그러나 개체수 및 실험군의 수가 적은 점, 관찰 기간이 3개월로 짧은 점 등은 이 연구의 한계라고 하겠다. 이들 재료의 골이식재로써의 효과 및 능력을 더 살펴보기 위해선 발치와가 아닌 치조골 결손부에 적용 했을 때의 연구도 더 진행되어야 할 것으로 생각되며, 이들 재료를 이식 후 재생된 조직의 물성 및 임프란트를 식립했을 때 임프란트 계면에서의 조직구조, 실질적인 교합 하에서의 반응 등도 더 연구되어야 할 것으로 생각된다.

결 론

이번 실험에서 MBCP®, Polybone®은 조직학적으로 비슷한 양상을 보였으며 이물반응이나 염증반응 없이 신생골 생성을 유도하여 정상적인 치유를 도모하였다. MBCP®, Polybone®은 합성골 골이식재로 가치가 있는 것으로 사료되며 좀 더 다양한 연구가 진행되어야 할 것으로 생각된다.

참 고 문 헌

1. Barboza EP, de Souza RO, Caula AL et al. Bone regeneration of localized chronic alveolar defects utilizing cell binding peptide associated with anorganic bovine-derived bone mineral: a clinical and histological study. J Periodontol 2002;73:1153-1159.
2. Burchardt H. Biology of bone transplantation. Orthop Clin North Am 1987;18:187-196.
3. Kurz WA, Apps MJ. The carbon budget of Canadian forests: a sensitivity analysis of changes in disturbance regimes, growth rates, and decomposition rates. Environ Pollut 1994;83:55-61.
4. Le Nihouannen D, Saffarzadeh A, Aguado E et al. Osteogenic properties of calcium phosphate ceramics and fibrin glue based composites. J Mater Sci Mater Med 2007;18:225-235.
5. Delloye C. How to improve the incorporation of massive allografts? Chir Organi Mov 2003;88: 335-343.
6. Bieber EJ, Wood MB. Bone reconstruction. Clin Plast Surg 1986;13:645-655.
7. Daculsi G, Laboux O, Malard O et al. Current state of the art of biphasic calcium phosphate bioceramics. J Mater Sci Mater Med 2003;14:195-200.
8. Frayssinet P, Trouillet JL, Rouquet N et al. Osseointegration of macroporous calcium phosphate ceramics having a different chemical composition. Biomaterials 1993;14:423-429.
9. White E, Shors EC. Biomaterial aspects of Interpore-200 porous hydroxyapatite. Dent Clin North Am 1986;30:49-67.
10. Bahat O, Deeb C, Golden T et al. Preservation of ridges utilizing hydroxyapatite. Int J Periodontics Restorative Dent 1987;7:34-41.
11. Bell DH, Jr. Particles versus solid forms of hydroxyapatite as a treatment modality to preserve residual alveolar ridges. J Prosthet Dent 1986;56: 322-326.
12. Block MS, Kent JN. A comparison of particulate and solid root forms of hydroxylapatite in dog extraction sites. J Oral Maxillofac Surg 1986;44:89-93.
13. Sherer AD, Slighter RG, Rothstein SS et al. Evaluation of implanted durapatite particles in fresh extraction sockets to maintain the alveolar ridge in beagle dogs. J Prosthet Dent 1987;57:331-337.
14. Cavagna R, Daculsi G, Bouler JM. Macroporous calcium phosphate ceramic: a prospective study of 106 cases in lumbar spinal fusion. J Long Term Eff Med Implants 1999;9:403-412.
15. Daculsi G, Passuti N, Martin S et al. Macroporous

calcium phosphate ceramic for long bone surgery in humans and dogs. Clinical and histological study. J Biomed Mater Res 1990;24:379-396.
16. Nery EB, Eslami A, Van Swol RL. Biphasic calcium phosphate ceramic combined with fibrillar collagen with and without citric acid conditioning in the treatment of periodontal osseous defects. J Periodontol 1990;61:166-172.
17. Kornberg A. Inorganic polyphosphate: toward making a forgotten polymer unforgettable. J Bacteriol 1995;177:491-496.
18. Kumble KD, Kornberg A. Inorganic polyphosphate in mammalian cells and tissues. J Biol Chem 1995; 270:5818-5822.
19. Niemeyer R. Inorganic Polyphosphates Biochemistry, Biology, Biotechnology. Berlin-Heidelberg-New York: Springer-Verlag; 1999.
20. Chae et al., U.S Patent No. 6537589B1., 2003.
21. Oh KS, Jeong YK, Yu JP et al. Preparation and in vivo studies of beta-TCP based bone cement containing polyphosphate. Key Eng Mater 2005;284-286:93-96.
22. Daculsi G, Corre P, Malard O et al. Performance for bone ingrowth of biphasic calcium phosphate ceramic versus bovine bone substitute. Key Eng Mater 2006;309-311:1379-1382.
23. Mirtchi AA, Lemaitre J, Munting E. Calcium phosphate cements: action of setting regulators on the properties of the beta-tricalcium phosphate-monocalcium phosphate cements. Biomaterials 1989;10:634-638.
24. Eggli PS, Muller W, Schenk RK. Porous hydroxyapatite and tricalcium phosphate cylinders with two different pore size ranges implanted in the cancellous bone of rabbits. A comparative histomorphometric and histologic study of bony ingrowth and implant substitution. Clin Orthop Relat Res 1988:127-138.
25. Gerhart TN, Miller RL, Kleshinski SJ et al. In vitro characterization and biomechanical optimization of a biodegradable particulate composite bone cement. J Biomed Mater Res 1988;22:1071-1082.
26. de Groot K. Bioceramics consisting of calcium phosphate salts. Biomaterials 1980;1:47-50.
27. Hollinger JO, Battistone GC. Biodegradable bone repair materials. Synthetic polymers and ceramics. Clin Orthop Relat Res 1986:290-305.
28. Ohgushi H, Okumura M, Tamai S et al. Marrow cell induced osteogenesis in porous hydroxyapatite and tricalcium phosphate: a comparative histomorphometric study of ectopic bone formation. J Biomed Mater Res 1990;24:1563-1570.
29. Shimazaki K, Mooney V. Comparative study of porous hydroxyapatite and tricalcium phosphate as bone substitute. J Orthop Res 1985;3:301-310.
30. Brown WE, Chow LC. Cements Research Progress. Westerville, OH: American ceramics society; 1986.
31. Ohura K, Bohner M, Hardouin P et al. Resorption of, and bone formation from, new beta-tricalcium phosphate-monocalcium phosphate cements: an in vivo study. J Biomed Mater Res 1996;30:193-200.

Histological Study of Extraction Socket Grafted with Calcium Phosphate Materials: An Animal Study

Seung-Min Yang, Hyun-Min Yoon, Seung-Yoon Shin, Seung-Beom Kye

Department of Periodontics, Samsung Medical Center, Sungkyunkwan University School of Medicine

The purpose of this study was to evaluate histologic result of bone substituting materials on extraction sockets. We compare the histologic findings of control, MBCP®, Polybone®. Mandibular premolar teeth of Beagle dogs were extracted available for bone filling. All alveolar extraction sockets were thoroughly debrided with surgical curet to remove the periodontal ligament. The graft materials were filled into the extraction sockets. The animals were sacrified 90 days after implantation. Both treated and control mandibular sites were histologically evaluated with light microscopy. Histological observation at 90 days revealed that control and experimental sites were healed uneventfully without any adverse tissue reaction. Regenerated new bone formation ratio is 34.5% for control, 28.4% for MBCP®, 23.8% for Polybone®. From this results, it was suggested that MBCP®, Polybone® are promising bone substituting materials to promote normal tissue healing and new bone formation.

Key words: graft material, calcium phosphate, MBCP®, Polybone®

Correspondence to : Seung-Beom Kye
Dept. of Periodontics, Samsung Medical Center, Sungkyunkwan University School of Medicine, 50, Irwon-dong, Kangnam-ku, Seoul, 135-710, Korea
Fax: +02-3410-0038, Tel: 02-3410-2421
E-mail: sb123.kye@samsung.com
Received :August 05, 2009, Last Revision :August 21, 2009, Accepted: September 25, 2009