http://dx.doi.org/10.14368/jdras.2015.31.4.378
ISSN 2384-4353 eISSN 2384-4272

Case Report

Mandibular implant-natural tooth retained overdenture using magnetic attachment with stress breaker

Eun-Chul Park, Su-Yeon Lee, Hee-Jung Kim*
Department of Prosthodontics, School of Dentistry, Chosun University, Gwangju, Republic of Korea

Overdenture has the advantage of improving the stability and retention of the denture but the abutment may be easily affected by caries or periodontal disease and the thin denture can be easily broken. The magnetic attachment overdenture has a high vertical retention but a low horizontal retention, thus, exerting a less disruptive force to the abutment or implant and shows less abrasion or damage compared to other mechanical retainers. Denture fractures in overdenture is caused by the thin denture base as the attachment is inserted, but it may also be caused by the difference in detrusion between soft tissue and hard tissue, and between an implant and a natural tooth. To compensate this shortcoming, a magnetic attachment with a silicone ball inserted in the magnet was developed as we report a successful case using this specific type of magnetic attachment overdenture. **(J Dent Rehabil Appl Sci 2015;31(4):378-86)**

Key words: overdenture; magnet; stressbreaker

서론

피개 의치는 소수의 잔존치나 치근, 임플란트에 의해 지지를 받는 가철성 의치로 정의할 수 있으며, 일반적인 고정성 보철물이나 가철성 국소의치를 이용한 보철 수복이 부적절한 경우 총의치의 대체 치료로 종종 선택된다.[1,2] 피개 의치는 치조제의 흡수를 방지하고 저작근의 위축 또한 방지해서 저작효율을 높이고 의치의 안정과 유지력 증가라는 장점을 갖지만, 지대치가 우식 또는 치주질환에 이환되기 쉬우며 의치의 두께가 얇아짐으로써 의치가 파절되기 쉽고 일반적인 총의치에 비해 유지 비용이 비싸다는 단점도 갖고 있다.[3-5] 요즘의 피개 의치는 어태치먼트를 이용하여 부가적인 유지와 안정을 얻는 어태치먼트 유지형 피개 의치가 주로 사용되며 크게 바형, 단추형, 자석형, 이중관형의 4가지 종류로 구분 지을 수 있다.[6,7] 바형 어태치먼트를 이용한 피개 의치는 수평력에 강하나, 협설 및 수직으로 충분한 공간이 필요하다는 단점이 있다. 단추형 어태치먼트를 이용한 피개 의치는 차지하는 공간은 바형보다 작고 유지력 또한 우수하나, 유지력을 얻는 내부의 고무링과 같은 부품이 소모품이라 잦은 교체를 해주어야만 한다. 이중관 어태치먼트를 이용한 피개 의치는 이중관을 이용한 형태이며 치료가 복잡해지고 비용이 많이 들며, 유지력 조절이 어렵다는 단점이 있다. 마지막으로 자석형 어태치먼트를 이용한 피개 의치는 수직적 유지력은 크지만 수평적 유지력은 작으므로 지대치나 임플란트에 덜 위해한 힘을 가하며, 다른 기계적 유지장치에 비해 마모나 파손 등이 적다는 장점이 있다. 단, 자성 어태치먼트는 부식이 진행되었

*Correspondence to: Hee-Jung Kim
Professor, Department of Prosthodontics, School of Dentistry, Chosun university
303 Pilmundaero, Dong-gu, Gwangju, 61452, Republic of Korea
Tel: +82-62-220-3820, Fax: +82-62-227-2363, E-mail: khjdds@chosun.ac.kr
Received: August 28, 2015/Last Revision: November 4, 2015/Accepted: December 8, 2015

Copyright© 2015 The Korean Academy of Stomatognathic Function and Occlusion.
©It is identical to Creative Commons Non-Commercial License.

을 때 자력이 급속도로 소실되어 유지력이 저하되는 결과를 낳게 되며, 자석과 보자 장치의 관계가 벌어지거나 어긋났을 때, 유지력이 급격하게 저하된다는 단점이 있다. 이외에도 자석 재료 자체의 특성상 재질 자체가 취약하며 모든 피개 의치가 갖는 공통적 문제점인, 의치의 파절이 나타날 수 있다.

피개 의치에서 나타나는 의치의 파절은 어태치먼트가 의치상 안에 삽입됨으로써 의치상의 두께가 얇아져서 발생하기도 하지만, 압박에 따른 구강 내 연조직과 경조직의 변화량 차이 및 임플란트와 자연치의 수직 또는 수평적 동요도 차이로 인해 발생하기도 한다.[8-13] 이를 보상하기 위해 개인트레이의 완압량을 다르게하는 선택적 가압 인상법, 인상채득시 기능압을 가해서 기능시의 조직상태를 인기하는 기능압 인상법 등이 존재하나 최근에는 완압기능을 어태치먼트에 추가한, silicone ball이 자석안에 삽입되어 있는 자성 어태치먼트가 개발되었다. 이를 이용해 피개 의치를 제작하면, 저작력과 같은 힘이 의치에 가해졌을 때, 자연치나 임플란트의 움직임과 연조직의 움직임이 차이가 나는 것을 보상해줄 수 있으므로 의치상의 파절, 어태치먼트의 손상 등을 방지해줄 수 있으며, 잔존해 있는 지대치나 임플란트의 수명 또한 증가시킬 수 있을 것으로 기대된다. 본 보고에서는 완압형 자성 어태치먼트를 이용한 피개 의치 증례에서 우수한 결과를 나타내었으므로 이를 보고하고자 한다.

증례 보고

본 환자(초진시 50Y/F)는 2004년 5월 초진 당시 잇몸이 부어있다라는 주소로 내원하였다. 심한 만성복합치주염으로 인해 대구치의 심한 치조골 소실과 더불어 다른 치아들의 전반적인 치조골 소실이 관찰되었다(Fig. 1). 또한, 치주염뿐만 아니라 항고혈압 약물에 의한 치은비대가 발생하여 치은절제술을 계획하였다(Fig. 2). 예후가 불량한 #17, 27의 발치 후 잔존치의 치주관리 및 치은절제술 후 총의치를 계획하고, 상악 유치악-하악 무치악인 편악 의치를 사용하게 되므로 하악의치의 지지 및 유지를 위해 피개 의치를 계획하였다.

발치 후 여러 차례 치주관리를 거쳐 건강한 치은조직을 회복하였으며, 치은 절제 및 항고혈압 약물 교체 후 정상적인 치은형태로 돌아왔다. 하악에서는 #43을 피개의치의 지대치로 사용키로 결정하고 남겨두었다(Fig. 3).

여러 단계에 거쳐 발치를 시행하고 섭식을 위한 임

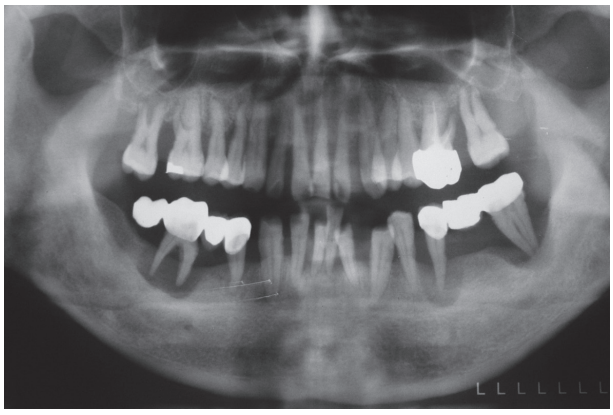

Fig. 1. Panoramic radiographic view of first visiting.



Fig. 2. Drug induced gingival hyperplasia. (A) Right side, (B) Frontal side, (C) Left side.

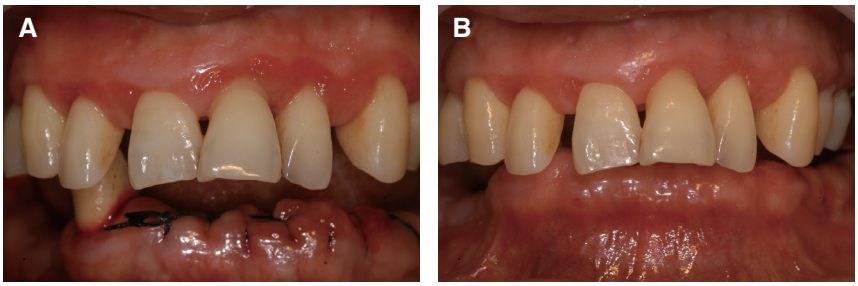

Fig. 3. Intraoral condition. (A) After extraction, gingivectomy and 1st periodontal treatment, (B) 2nd periodontal treatment.

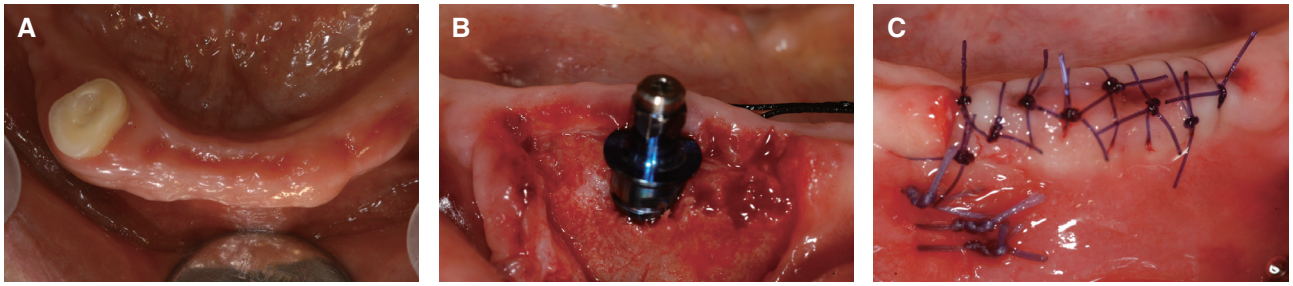

Fig. 4. First stage of implant surgery. (A) Intraoral photo before the surgery, (B) Installated implant fixture, (C) Sutured state.

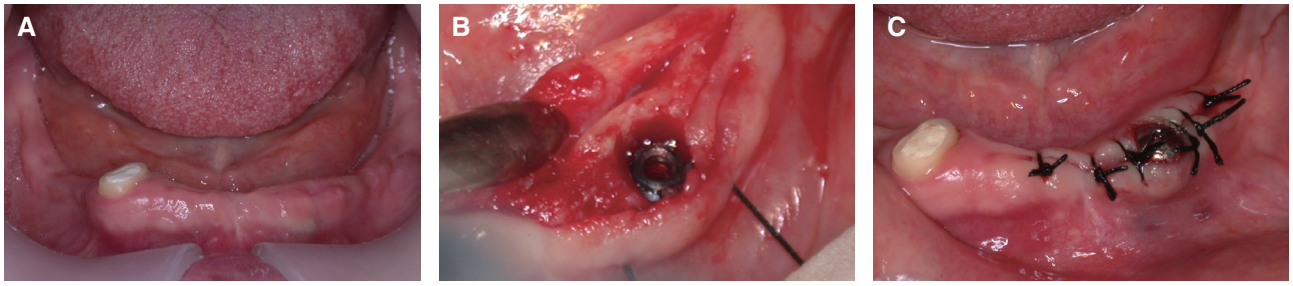

Fig. 5. Second stage of implant surgery. (A) Intraoral photo before the surgery, (B) Exposed implant fixture, (C) Connected a healing abutment and sutured state.

시의치를 장착했고, 하악 전치부 발치 후 3개월이 지나 발치와가 회복된 것을 확인한 뒤 #33부위에 임플란트(OSSEOTITE NT™ 4.0 mm × 13.0 mm, Biomet 3i, Palm Beach Garden, USA)를 식립하였다(Fig. 4). 임플란트 식립하고 3개월이 지나 골유착이 이뤄진 후 2차 수술로 치은 외형을 형성해주었다(Fig. 5).

치은의 외형이 완성되고, 어태치먼트 부착을 위해 악간공간 평가를 시행하였다. 악간공간의 평가는 납의치를 제작하여 열가소성수지로 외형을 인기하고 어태치먼트가 위치할 부분을 절단하여 공간을 평가하는 방법으로 행해졌다(Fig. 6). 어태치먼트는 완압형인 Magsoft L® (Aichi Steel, Nagoya, Japan)와 일반적인Magfit-IP-BS® (Aichi Steel)가 선택되었다(Fig. 7). 그 후 잔존치를 삭제하여 포스트와 보자 장치가 들어갈 공간을 마련했고, 좋은 유지력을 얻기위해 서베잉을 통해 양쪽의 어태치먼트가 평행하게 장착될 수 있게 했다 (Fig. 8). 그 후 주조되어 나온 포스트와 보자 장치를 치아에 접착하고 임플란트에는 다른 자성 어태치먼트를 연결한다(Fig. 9). 그리고 통상의 방법대로 총의치를 제작한다(Fig. 10).

통상의 방법대로 총의치를 제작 시 더미를 제작하여 의치상 내 어태치먼트를 부착할 수 있는 공간을 확보했다(Fig. 11). 총의치를 제작하여 1달 가량 사용하게 한

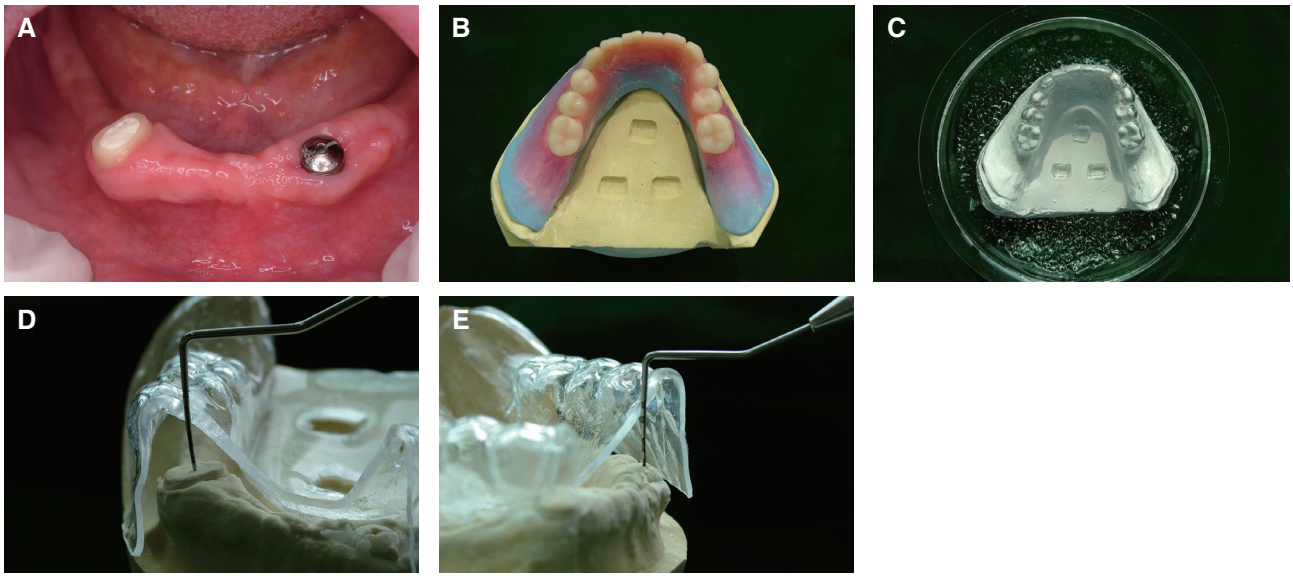

Fig. 6. Space measurement for attachment and denture base. (A) Intraoral photo, (B) Fabricated wax denture, (C) Duplicate model with wax denture and use thermoplastic resin for taking outer form of wax denture, (D, E) Measure the available space for attachment and denture base thickness.



Fig. 7. (A) Magsoft®(Left; stress breaking type), (B) Magfit-IP-BS®(Right; conventional magnetic attachment).

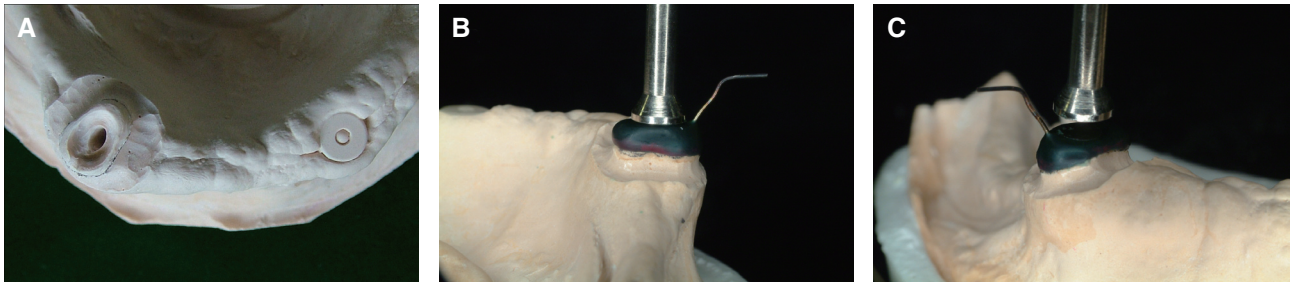

Fig. 8. (A) Working cast for fabricating keeper, (B), (C) Surveying for parallization between #33 and #43.

후 자석을 연결했다. 이 때 자석은 구강 내에 정확히 위치시킨 후, Fit-checker™(GC, Tokyo, Japan)와 같은 실리콘을 이용하여 자석의 의치 내 위치를 확인하고 의치상에 접착한다. 의치상에 보이는 구멍은 잔여 시멘트를 위한 퇴출구이다(Fig. 12). 2005년 피개 의치 첫 장착 후 (Fig. 13), 10년이 지난 2015년 파노라마 방사선 사진의 모습을 보면 큰 문제없이 잘 사용하고 있는 것을 알 수 있다(Fig. 14). 사용한지 10년째 되는 2015년의 구내 및 의치사진(Fig. 15).

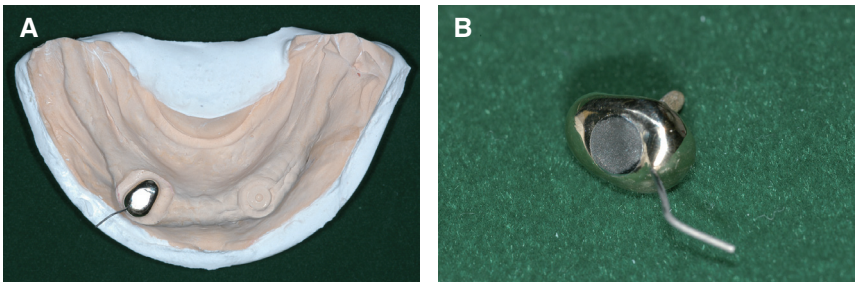

Fig. 9. (A), (B) Casted attachment.

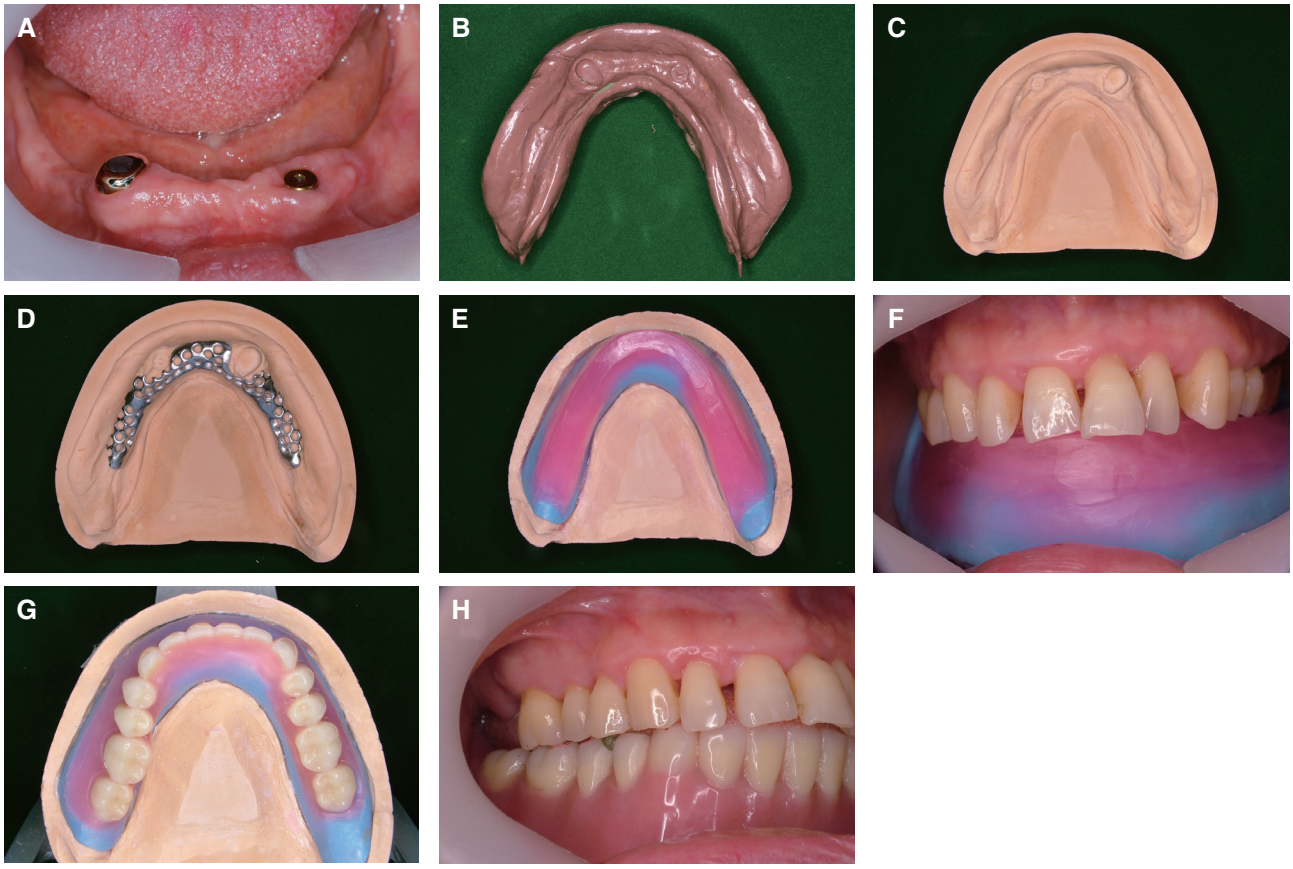

Fig. 10. Fabricating conventional complete denture. (A) Cementing a casted attachment and connecting another attachement on the implant, (B) Functional impression taking, (C) Master cast, (D) Casted framework, (E) Record base and wax rim, (F) Vertical dimension taking, (G) Wax denture, (H) Bite registration taking for clinical remounting.



Fig. 11. Attached dummy on the master cast.

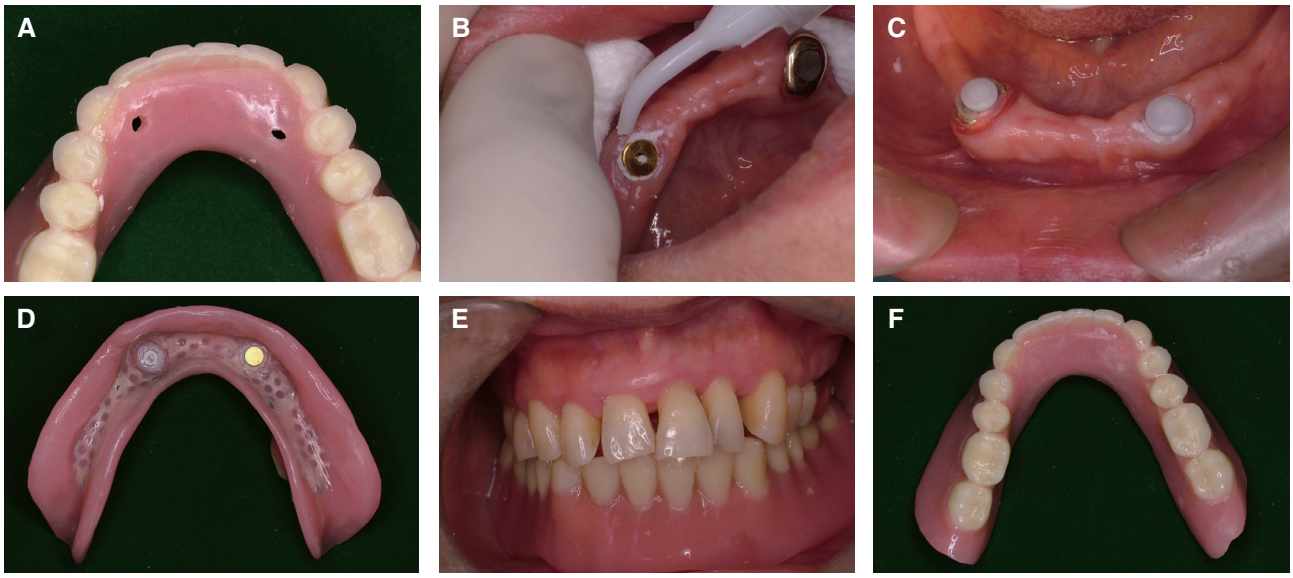

Fig. 12. Cementing the magnet with complete denture in oral area. (A) Make the hole for flowing excessive resin and checking correct location of the magnet, (B) Block-out, (C) Attaching a dummy for space maintaining of the magnet, (D) Corrective located magnet assembly, (E) Try-in, (F) Trimming and polishing excessive resin.

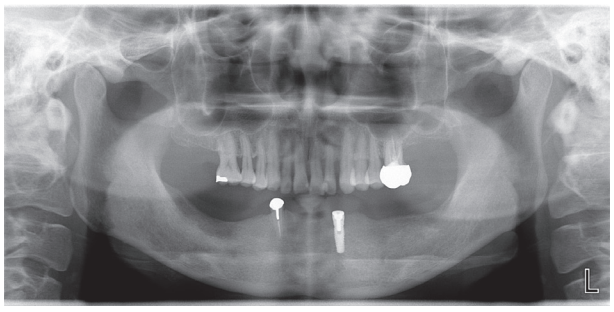

Fig. 13. Panorama radiographic view of first delivery of the overdenture.

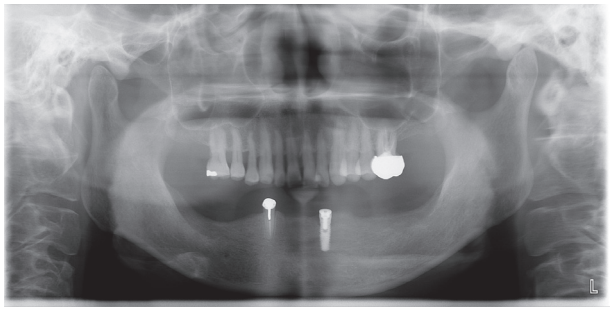

Fig. 14. Panorama radiographic view using 10 years after first delivery.

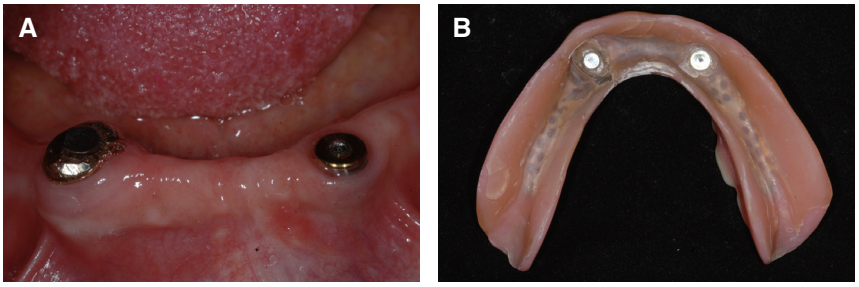

Fig. 15. 10 years follow-up check after delivery. (A) Intraoral photo, (B) Overdenture (cracked surfaces are relining material).

고찰

무치악 환자의 구강회복을 위한 보철수복방법은 꾸준히 발전해왔다. 총의치부터 전악 임플란트 수복까지, 무치악 환자로 하여금 최대한 치아 상실 이전의 상태로 돌리려는 노력은 계속되고 있다. 피개 의치는 그 노력의 일환으로써, 전통적인 총의치보다 더 나은 유지, 안정, 지지를 원하지만 전신상태, 경제적능력 등으로 인해 전악 임플란트 수복이 어려운 환자에게 좋은 결과를 제공하고 의치사용의 만족도를 높인다.[1,2,4-6,14,15] 그러나 이런 장점들에도 불구하고, 기존의 총의치보다 높은 초기비용, 유지비 등의 경제적 부담감은 물론이거니와 어태치먼트의 삽입으로 인해 얇아진 의치상에서 기인한 의치의 파절, 어태치먼트 자체의 파절 및 기능상실 등으로 인한 잦은 교체, 후방 무치악부위 치조제의 흡수로 인한 의치의 움직임 증가 등의 단점 역시 존재하여 많은 임상가로 하여금 피개 의치를 주저하게 만든다.[11,12,16] 하지만 앞서 언급했듯이, 이러한 단점들을 차치할 수 있을 만큼 피개 의치가 갖는 장점들은 크고, 어태치먼트의 개발, 임플란트의 발전 등으로 인해 피개 의치의 활용도는 더욱 높아지고 있다.

본 증례보고에서는 다양한 어태치먼트 종류 중, 임플란트나 지대치에 접촉함으로 인해 유해한 힘을 유발하는 것을 방지하고자 자성 어태치먼트를 사용했다.[16-18] 또한, 의치의 사용시에는 지대치의 동요도와 연조직의 압하량의 차이에서 기인한 의치의 움직임 또는 지대치에 유해한 힘이 가해질 수 있는데 이를 방지하고자 silicone ball이 내부구조에 삽입되어 완압 역할을 할 수 있는 어태치먼트를 사용했다.[16] 마찬가지로, 지대치나 임플란트의 동요도와 의치 지지조직의 압하량의 차이에서 기인할 수 있는 의치상의 파절, 지지조직의 흡수, 기존 자성 어태치먼트 사용시 발생하는 자석의 파절 역시 방지하고자 했다.[8-13,17,19,20] 실제로 본 증례의 환자는 10년의 사용기간 동안, 2번의 첨상, 2번의 자성 어태치먼트 탈락만이 존재하였을 뿐, 어태치먼트의 교체나 의치의 파절 등은 없었다. 환자의 의치 사용에 대한 만족도 또한 높았으며 사용한지 10년째의 파노라마 방사선사진에서도 잔존치나 임플란트의 주변골이 건전하였다.

결론

피개 의치의 사용시 자성 어태치먼트는 충분히 좋은 선택지이며 특히, 완압형 장치가 달린 자석은 치아와 임플란트가 혼재되어 있을 때 좋은 결과를 제공한다.

Acknowledgments

이 논문은 2014년도 조선대학교 치과병원 학술연구비의 지원을 받아 연구되었음.

ORCID

Eun-Chul Park http://orcid.org/0000-0003-2697-6629
Su-Yeon Lee http://orcid.org/0000-0002-1786-0491
Hee-Jung Kim http://orcid.org/0000-0002-2015-1530

References

1. Fueki K, Kimoto K, Ogawa T, Garrett NR. Effect of implant-supported or retained dentures on masticatory performance: a systematic review. J Prosthet Dent 2007;98:470-7.
2. Fitzpatrick B. Standard of care for the edentulous mandible: a systematic review. J Prosthet Dent 2006;95:71-8.
3. Kim HY, Shin SW, Lee JY. Standardizing the evaluation criteria on treatment outcomes of mandibular implant overdentures: a systematic review. J Adv Prosthodont 2014;6:325-32.
4. Lord JL, Teel S. The overdenture: patient selection, use of copings, and follow-up evaluation. J Prosthet Dent 1974;32:41-51.
5. Takanashi Y, Penrod JR, Lund JP, Feine JS. A cost comparison of mandibular two-implant overdenture. Int J Prosthodont 2004;17:181-6.
6. Tokuhisa M, Matsushita Y, Koyano K. In vitro study of a mandibular implant overdenture retained with ball, magnet, or bar attachments: comparison of load transfer and denture stability. Int J Prosthodont 2003;16:128-34.
7. Ichikawa T, Horiuchi M, Wigianto R, Matsumoto N. In vitro study of mandibular implant-retained overdentures: the influence of stud attachments on load transfer to the implant and soft tissue. Int J Prosthodont 1996;9:394-9.
8. Kimoto S, Pan S, Drolet N, Feine JS. Rotational

movements of mandibular two-implant overdentures. Clin Oral Implants Res 2009;20:838-43.
9. Sheets CG, Earthman JC. Tooth intrusion in implant-assisted prostheses. J Prosthet Dent 1997;77: 39-45. Review. Erratum in: J Prosthet Dent 1997; 77:453.
10. Elsyad MA, El-Waseef FA, Al-Mahdy YF, Fouad MM. A comparison of mandibular denture base deformation with different impression techniques for implant overdentures. Clin Oral Implants Res 2013;24 Suppl A100:127-33.
11. Gonda T, Maeda Y, Walton JN, MacEntee MI. Fracture incidence in mandibular overdentures retained by one or two implants. J Prosthet Dent 2010;103:178-81.
12. Dong J, Ikebe K, Gonda T, Nokubi T. Influence of abutment height on strain in a mandibular overdenture. J Oral Rehabil 2006;33:594-9.
13. Goodacre CJ, Kan JY, Rungcharassaeng K. Clinical complications of osseointegrated implants. J Prosthet Dent 1999;81:537-52.
14. Assunção WG, Tabata LF, Barão VA, Rocha EP. Comparison of stress distribution between complete denture and implant-retained overdenture-2D FEA. J Oral Rehabil 2008;35:766-74.
15. Rissin L, House JE, Manly RS, Kapur KK. Clinical comparison of masticatory performance and electromyographic activity of patients with complete dentures, overdentures, and natural teeth. J Prosthet Dent 1978;39:508-11.
16. Choi M, Acharya V, Berg RW, Marotta J, Green CC, Barbizam JV, White SN. Resinous denture base fracture resistance: effects of thickness and teeth. Int J Prosthodont 2012;25:53-9.
17. Gonda T, Ikebe K, Ono T, Nokubi T. Effect of magnetic attachment with stress breaker on lateral stress to abutment tooth under overdenture. J Oral Rehabil 2004;31:1001-6.
18. Sadowsky SJ, Caputo AA. Effect of anchorage systems and extension base contact on load transfer with mandibular implant-retained overdentures. J Prosthet Dent 2000;84:327-34.
19. Weinberg LA. The biomechanics of force distribution in implant-supported prostheses. Int J Oral Maxillofac Implants 1993;8:19-31.
20. Mühlemann HR. Tooth mobility: a review of clinical aspects and research findings. J Periodontol 1967;38:686-713.

하악에서 완압형 자성 어태치먼트를 부착한 임플란트-자연치 피개 의치: 10년 증례보고

박은철, 이수연, 김희중*

조선대학교 치의학전문대학원 치과보철학교실

피개 의치는 의치의 안정과 유지력 증가라는 장점을 갖지만 지대치가 우식 또는 치주질환에 이환되기 쉬우며 의치의 두께가 얇아짐으로써 의치가 파절되기 쉽다는 단점도 갖고 있다. 자성 어태치먼트 피개 의치는 수직적 유지력은 크지만 수평적 유지력은 작으므로 지대치나 임플란트에 덜 위해한 힘을 가하며, 다른 기계적 유지장치에 비해 마모나 파손 등이 적다는 장점이 있다. 피개 의치에서 나타나는 의치의 파절은 의치상의 두께가 얇아져서 발생하기도 하지만, 연조직과 경조직, 임플란트와 자연치의 압하량 차이로 인해 발생하기도 한다. 이를 보상하기 위해 silicone ball이 자석 안에 삽입되어있는 자성 어태치먼트가 개발되었으며, 이를 이용해 피개 의치를 제작한 증례에서 우수한 결과가 나타나 보고하고자 한다.

(구강회복응용과학지 2015;31(4):378-86)

주요어: 피개의치; 완압형; 자성 어태치먼트

*교신저자: 김희중
(61452) 광주광역시 동구 필문대로 303 조선대학교 치의학전문대학원 치과보철학교실
Tel: 062-220-3820 | Fax: 062-227-2363 | E-mail:khjdds@chosun.ac.kr
접수일: 2015년 8월 28일 | 수정일: 2015년 11월 4일 | 채택일: 2015년 12월 8일