http://dx.doi.org/10.14368/jdras.2016.32.1.70
ISSN 2384-4353 eISSN 2384-4272

Case Report

Orthognathic surgery on Skeletal Class III patiens with collapsed vertical dimension: case report

Youn-Kyung Choi[1]*, Yong-Deok Kim[2], Soo-Byung Park[3], Yong-Il Kim[3], Seong-Sik Kim[3], Woo-Sung Son[3]
[1]*Department of Orthodontics, Pusan National University Hospital, Busan, Republic of Korea*
[2]*Department of Oral and maxillofacial surgery,* [3]*Department of Orthodontics, School of Dentistry, Pusan National University, Yangsan, Republic of Korea*

Patients who lost posterior teeth due to periodontitis or dental caries have collapsed vertical dimension, unstable occlusion and change of the mandibular position. In particular, patients in orthognathic surgery, clinician should re-establish the pre-operative stable position of mandibular condyle in articular fossa and favorable vertical dimension for high post-operative stability of mandible. Therefore, interdisciplinary approach and co-operation, including prosthetics, orthodontics, oral and maxillofacial surgeon, from diagnosis and treatment plan is important to get a good outcome. This case report was patients who had collapsed occlusal plane due to severe dental caries on maxillary molars with skeletal Class III malocclusion. Before orthognathic surgery, resetting of maxillary occlusal plane with temporary removable denture was performed. Then successful multidisciplinary approach was done and lead to acceptable clinical outcome. **(J Dent Rehabil Appl Sci 2016;32(1):70-9)**

Key words: posterior teeth missing; bite collapse; vertical dimension; condyle position; orthognathic surgery; interdisciplinary approach

서론

악안면 영역의 골격적인 문제점을 보이는 환자들은 양호한 기능과 심미적인 결과를 얻기 위해 악교정 수술을 동반한 교정치료를 시행한다. 종종 간과되기는 하지만, 악교정 수술을 시행하는데 있어서, 두부방사선학적으로나 임상적으로 중요한 것 중 하나는 교합평면의 형성이다.[1] 정상적인 기능적 교합평면이란 Frankfort horizontal (FH) plane과 하악 소구치와 제2대구치의 협측 교두를 이은 선이 이루는 각도로 정의된다.[2] 교합평면의 평균치는 8° ± 4°이나, 치아의 병적 이동(pathologic migration)이나 비정상적인 교합력, 이갈이나 혀내밀기 등의 습관 등에 의해 증가하거나 감소하기도 한다.[3] 악교정 수술 시에는 상악 교합평면의 경사 및 고경이 하악의 위치에 영향을 주기 때문에, 상악 치아가 이루는 교합평면 역시 중요하다. 분리된 하악 원심 골편을 양호하게 재위치 할 수 있는 기준이 상하악 치아간의 적절한 교합 관계 밖에 없으므로, 상악골의 교합평면 및 상악 치아의 수직적 위치 설정이 중요하다. 양호한 상악 교합 평면과 치아의 수직적 위치에 따라 적절히 재 위치된 하악 원심 골편은, 하악 관절와 내에 하악 과두를 포함하는 근심 골편과 함께 술 후 안정적인 하악골의 위치를 형성하게 된다.

그러나 치주조직의 파괴나 다수 치아의 상실로 인해 교합고경이 붕괴된 환자들의 경우, 교합의 붕괴와 치아 접촉으로 유지되는 치열궁의 연속성이 상실되고, 인접

*Correspondence to: Youn-Kyung Choi
Clinical Assistant Professor, Department of Orthodontics, Pusan National University Hospital University, 179 Gudeok-ro, Seo-gu, Busan, 49241, Republic of Korea
Tel: +82-51-240-7430, Fax: +82-51-240-7706, E-mail: youngyng@hanmail.net
Received: August 13, 2015/Last Revision: March 1, 2016/Accepted: March 2, 2016

Copyright© 2016 The Korean Academy of Stomatognathic Function and Occlusion.
©It is identical to Creative Commons Non-Commercial License.

치의 경사 및 대합치의 정출이 발생한다.[4] 또한 상실된 구치부 수직 고경으로 인해 하악골이 전상방 회전하게 되어(counter-clockwise rotation) 양호한 전치 관계를 잃게 만든다. 이는 하악 과두가 관절와 내에서 변위되고, 턱관절 인접 연조직에 영향을 가하게 되어, 동통을 야기하거나 관절잡음 및 기능장애를 야기하기도 한다.[5,6] 이러한 경우, 악교정 수술 전, 적절하게 수직고경을 회복하여 하악 과두를 관절와 내에서 안정화된 곳으로 재위치 시키지 않은 채로 안궁 이전(facebow transfer)을 하게 된다면, 악교정 수술 시 하악 과두가 포함된 근심 절편이 안정적이지 못한 위치로 변위되고 이로 인해 하악골의 수술량이 과도하게 설정되며, 술 후 하악 과두 위치 변화로 인한 교합 안정성에 악영향을 끼치게 된다.

이와 같은 붕괴된 수직고경과 교합평면을 가진 악교정 수술 환자에서는 교정, 보철, 구강악안면외과, 구강내과 등 관련된 다분야의 협력에 의한 종합적인 진료에 따라 악교정 수술 전, 무너진 수직고경과 교합평면을 회복하여야 하며,[7,8] 생리적으로 안정된 교합평면을 따라서 악교정 수술이 진행되어야 한다. 이를 위해 환자의 초진 진단 및 치료계획을 수립하는 단계부터 각 분야의 의료진이 함께 의논하여 정보를 공유, 치료 계획을 수립하는 과정이 필요하다.

본 증례는 치아우식으로 인해 다수의 구치부 치아가 상실되어 수직고경이 붕괴되고 하악위치의 변화가 발생한 환자에서 다분야 협력 진료를 통해 상악 교합평면을 회복한 후, 악교정 수술을 시행한 증례로, 만족할만한 치료결과를 얻었기에 보고하는 바이다.

증례 보고

1. 환자 개요 및 임상 검사

"아랫턱이 튀어나왔어요. 잘 생겨지고 싶어요."를 주소로 치과 교정과에 내원한 19세 남자 환자이다. 본 과에 내원 전, 보존과에서 치아 우식을 평가하여 예후 불량한 #14, 25, 26, 36, 37, 46 발거하고, 그 외 치아들은 근관 치료를 진행하였다(Fig. 1).

초진 구내 검사상, 상악 전체 치열에서 심한 치아우식으로 잔존 치근만 남아 있었으며, 상실된 대합치 공간으로 하악 치아들이 정출되어 있었다. 하악 중심위 유도시 절단교합으로 유도가 가능했지만, 수직고경의 상실로 폐구시 하악골이 전방으로 위치하면서 전치부 반대교합이 나타났다. 하악전치는 치조골 내에서 설측 경사되었다. 구외 검사에서 하악각이 큰 hyperdivergent한 골격형태를 보였으며, 구순 폐쇄 부전이 나타났다. 정모에서 이부가 좌측으로 편위된 비대칭도 관찰되었다(Fig. 2). 턱관절 동통 등의 임상증상은 존재하지 않았다.

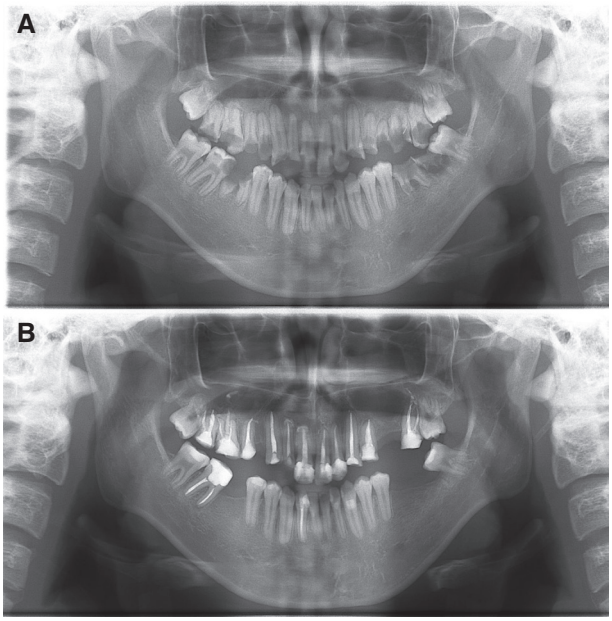

Fig. 1. (A) Pre-treatment panoramic radiograph, (B) Post-endodontic treatment(before orthognathic surgery) panoramic radiograph. #14, 25, 26, 36, 37, 46 were extracted.

2. 진단 분석 및 치료 계획

측모 두부계측방사선사진 분석 결과, 하악전치가 설측 경사되어 있으나, 상악 전치의 경사도 및 전후방적 위치는 양호하였다. FH 평면에 대한 상악 교합평면각도는 19.2도로 다소 급경사였다(Fig. 3).

환자의 주소인 안모 및 기능 개선을 최종 치료 목표로 하고, 이에 따라 하악골을 후방으로 재위치시키고, 적절한 전치부 교합 관계를 형성하기 위해서는 악교정 수술과 이후 예후 불량한 치아 발거 및 임플란트 보철 수복이 필요하였다. 그러나 우식치아로 인해 파절된 상악 대구치 치관 공간으로 하악 치아들의 정출이 심하여, 교합평면의 변형이 나타났으며, 차후 상악 임플란트 등의 보철 수복을 위한 수직고경이 부족하였다. 또한 하악의 중심위 유도시 절단교합이 가능했으므로, 현재 하악골이 전방 변위된 교합평면을 기준으로 악교정 수술 시, 안정

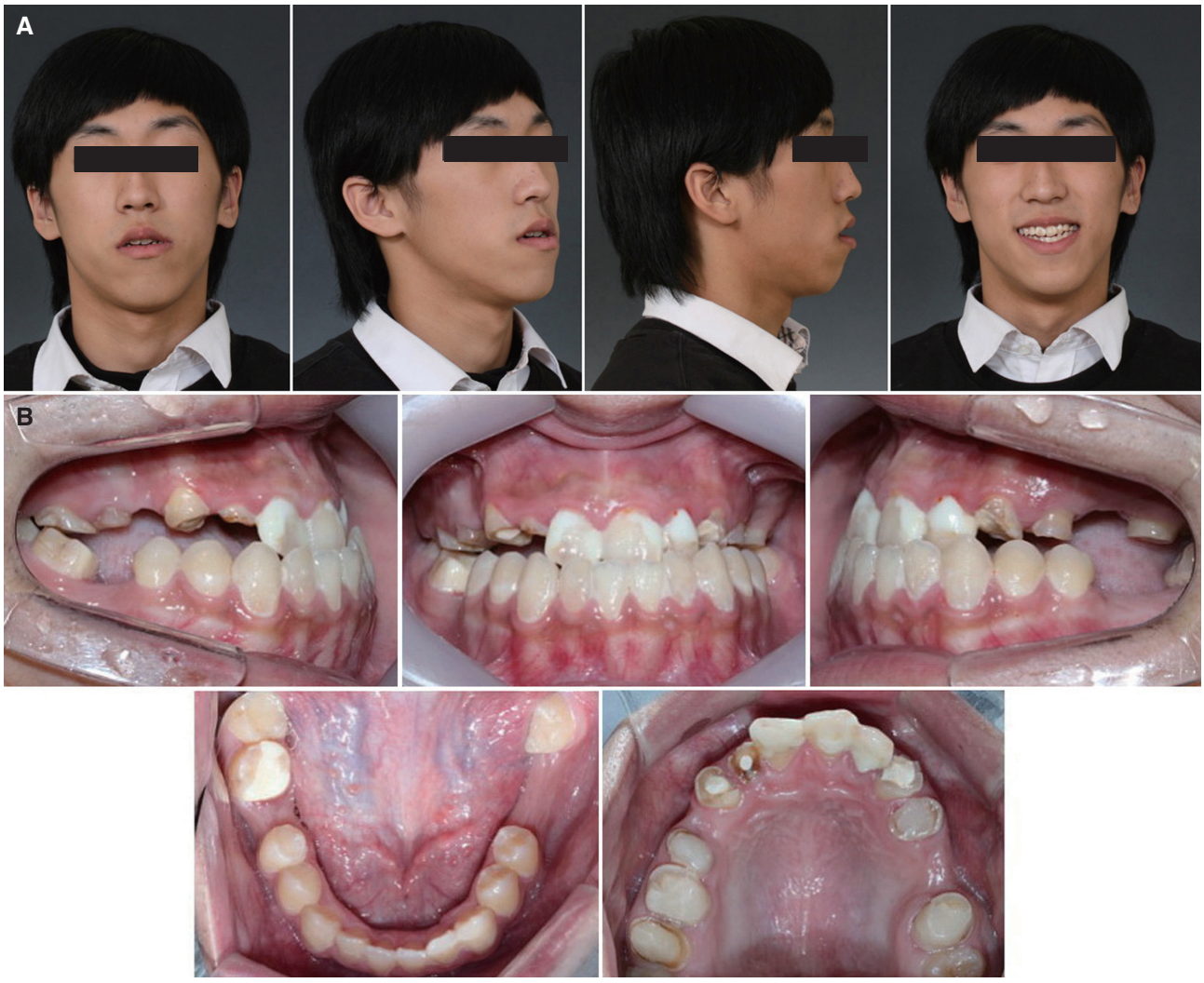

Fig. 2. Pretreatment (before orthognathic surgery) extra (A) and intra (B) oral photos.



	Normal	Initial
SNA	81.6	81
SNB	79.1	80.3
ANB	2.4	0.7*
1-SN	105.3	104.7
1-Mx.OP.	58.0	50.4***
IMPA	91.6	77.6**
FMA	25.0	40.2***
FH-Occ.	14.0	19.2***
Wits	-2.7	-9.7**

Fig. 3. Pretreatment (before orthognathic surgery) lateral cephalometric radiograph and analysis.
*, **, *** Indicates that the value is beyond one, two or three times of the standard deviation.
SNA, the angle of sella-nasion-A point; SNB, the angle of sella-nasion-B point; ANB, the angle of A point-nasion-B point; 1-SN, the angle of the long axis of maxillary central incisors between sella-nasion plane; 1-Mx.OP., the angle of the long axis of maxillary central incisors between maxillary occlusal plane; IMPA, the angle of the lowermost tangent to the mandible and the long axis of mandibular incisors; FMA, Frankfort mandibular plane angle; FH-Occ., the angle of Frankfort Horizontal plane and bisecting occlusal plane; Wits, Wits appraisal.

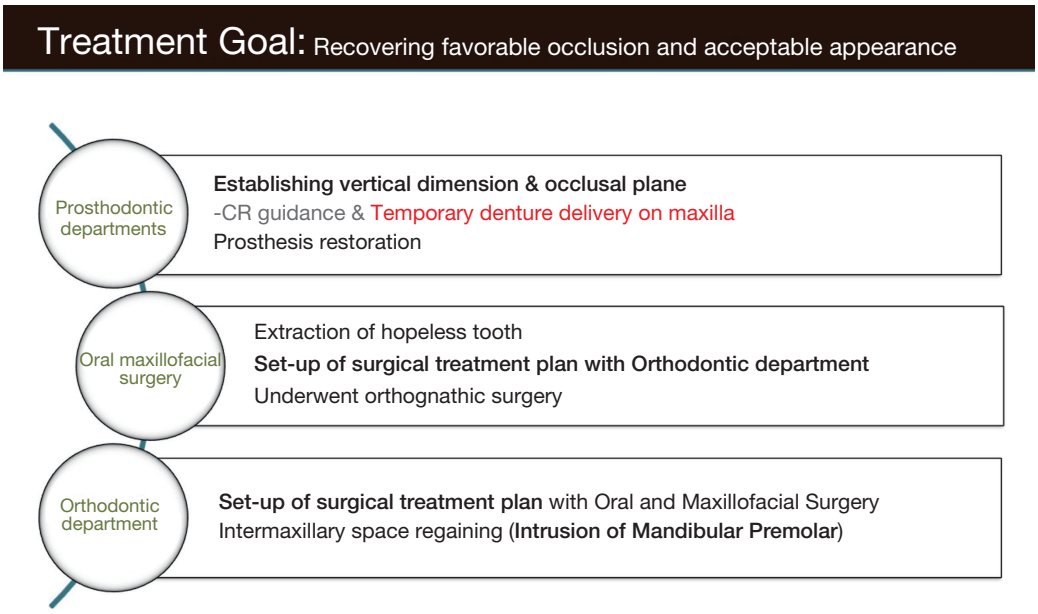

Fig. 4. A diagram for multidisciplinary treatment plan.

적인 하악골의 위치 확립에 어려움이 발생할 가능성이 있었다. 따라서 술 전 상악 교합평면 및 수직고경의 재형성과 이에 따른 하악 안정위의 재확립을 우선 시행하기로 하고, 보철과, 구강악안면외과 의사와 논의하여 치료 계획이 수립되었다(Fig. 4).

차후 교정치료를 통해 하악 제2대구치 및 제3대구치를 전방 견인하여 심한 우식으로 발거한 제1대구치를 대체하기로 계획하였다. 술전 치료단계에서, 보철과에서 붕괴된 수직고경과 불안정한 하악위를 적절한 위치로 유도하긴 위해 임시 의치를 활용하기로 결정하였다. 제작된 임시 의치를 사용하고 하악위치를 재설정한후, 측모 두부방사선 사진을 재촬영하였고, 이를 토대로 악교정 수술 계획을 수립하였다. 임시 의치 착용 이전 촬영한 측모 두부방사선 사진과 채득된 모형 사진을 비교하면, 수직고경이 증가하였고, 하악골의 전후방적/수직적 위치도 달라진 것을 확인할 수 있다(Fig. 5, 6).

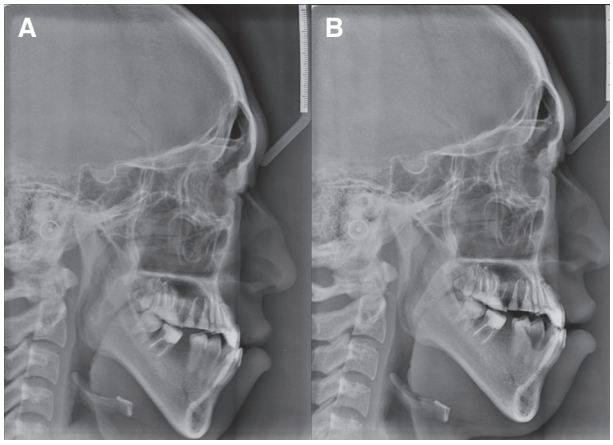

Fig. 5. Comparison of lateral cephalometric radiograph between pretreatment (A) and after maxillary temporary denture delivery (B).

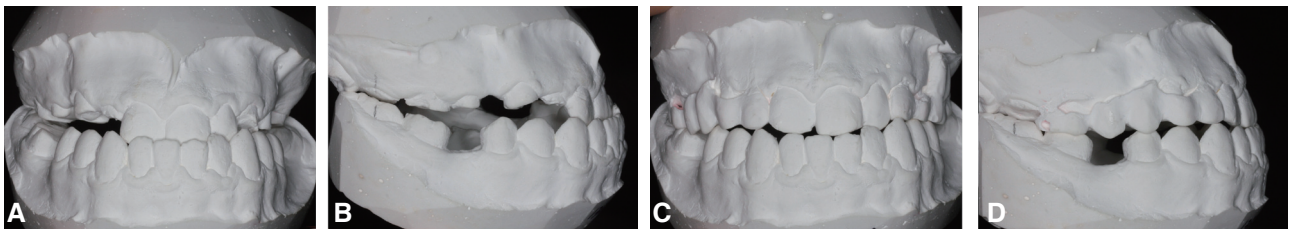

Fig. 6. Comparison cast model between pretreatment (A, B) and after maxillary temporary denture delivery (C, D).

악교정 수술은 장안모 개선을 위해서 상악골을 수직 상방 이동 시키고, 하악에서는 하악지 시상분할 골절단술 및 이부절단술을 시행하기로 계획하였다. 수술 전, 교정치료를 통해서 개선할 수 있는 치아 탈보상량이 크지 않았으므로, 악교정 수술을 먼저 시행하기로 하였다.

3. 치료 과정

악교정 수술 계획대로, 전신 마취 하에 상악골 상방 이동 및 하악지 시상분할 골절단술을 시행하였다. 착용하고 있는 임시 의치는 수술 시의 surgical stent로도 사용할 수 있도록 하였다. 상악 치아의 치관이 없어 악간 고정을 위한 surgical wire를 장착할 수 없었으므로, 상하악 치조골에 1.6 mm 직경, 6.0 mm 길이의 mini-screw (Jeil Medical, Seoul, Korea)를 식립하여 악간 고정 시 활용하였다(Fig. 7, 8).

술 후, 한 달 동안 임시 의치를 착용한 채로, 개구 운동 등의 physiotherapy 시행하였다. 수술 2달째, 하악에 022" 슬롯의 메탈 브라켓을 부착한 후, 0.016-in 니켈-티타늄 와이어로 배열 시작하고, 설측 경사된 하악 전치를 순측으로 탈보상하여, 적절한 상하악 전치관계 확립하고자 하였다.

치료 3개월째, 0.016 × 0.022-in 스테인레이스강 호선이 삽입되고, 수술시 식립하였던 mini-screw를 이용하여 정출된 하악 소구치를 압하하여 차후 상악 치아의 보철 수복시 필요한 악간 공간을 확보하고자 하였다. 교정



Fig. 7. Post-Orthognathic surgery (1 month) extra (A) & intra (B) oral photos. Mini-screws were inserted on both maxillary and mandibular dentoalveolar area.

A

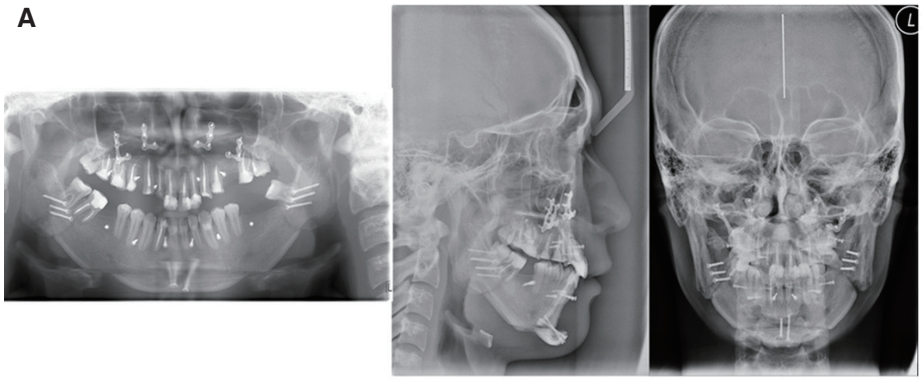

B

	Initial	Final
SNA	81	82.3
SNB	80.3	76.5 ↓
ANB	0.7	5.8 ↑
1-SN	104.7	108.1 ↑
1-Mx.OP.	50.4	49.9
IMPA	77.6	79.2 ↑
FMA	40.2	39.3
FH-Occ.	19.2	20.8
Wits	-9.7	-2.3 ↓

Fig. 8. Post-Orthognathic surgery (1 month) Panoramic, lateral, postero-anterior cephalometric radiograph (A) and lateral cephalometric analysis (B). SNA, the angle of sella-nasion-A point; SNB, the angle of sella-nasion-B point; ANB, the angle of A point-nasion-B point; 1-SN, the angle of the long axis of maxillary central incisors between sella-nasion plane; 1-Mx.OP., the angle of the long axis of maxillary central incisors between maxillary occlusal plane; IMPA, the angle of the lowermost tangent to the mandible and the long axis of mandibular incisors; FMA, Frankfort mandibular plane angle; FH-Occ., the angle of Frankfort Horizontal plane and bisecting occlusal plane; Wits, Wits appraisal.



Fig. 9. Set-up model for final prosthetics.

치료 8개월째, 적절하게 하악 소구치가 압하된 이후에는 ligature wire를 이용하여 수직고경을 유지하였다. 유지기간 동안, 보철과와 다시 한 번 상의하여 set-up model을 제작하여 최종적인 보철물을 위한 악간공간 및 하악치아의 정확한 위치를 설정하였다(Fig. 9).

우식으로 결손된 하악 제1대구치 공간은 제2대구치로 대체하기로 하였으며, 이를 위해 0.019 × 0.025-in 스테인레스강 호선 상에서 helical loop를 이용하여 tip-back moment를 부여하고 전방부에 식립된 mini-screw와 elastomeric chain를 이용하여 전방으로 치체 이동시켰다. 공간 폐쇄하고 교정치료 13개월째에 마무리하였다(Fig. 10).



Fig. 10. Post-orthodontic treatment. Maintain vertical position on mandibular teeth. #46 was protracted.

교정치료를 시행하는 동안, 상악 임시 의치는 보철과에서 주기적으로 점검하였다. 이후, 상악 치아의 보철 수복 진행하려 하였으나, 환자 개인 사정으로 향후 진행하기로 하였다. 하악 치아의 정출을 방지하기 위해 상악 임시 의치는 재제작하여 계속 착용하고 있다.

4. 치료 결과

붕괴되어 낮아진 수직 고경은 안정된 하악위 상에서 제작된 상악 임시 의치를 통하여 회복하여, 술후 안정성을 높이고, 향후 발생 가능한 턱관절 질환을 예방하였다.

악교정 수술을 통하여 하악골이 후방 이동되어, 정상적인 상하악골의 관계 및 전치부 수평, 수직 피개를 회복하였으며 장안모, 안면 비대칭, 구순 폐쇄 부전 등이 개선되어 조화로운 안모를 얻을 수 있었다. 교정치료를 통해서 정출된 하악 소구치를 압하하여, 차후 상악 보철 수복을 시행할 수 있는 악간 공간을 제공하였다. 환자는 현재까지의 치료 후, 심미적, 기능적으로 매우 만족하였으며, 차후 보철 수복을 통해 교합 관계를 더욱 개선하고자 한다.

고찰

선천결손 혹은 치주질환이나 치아 우식으로 인한 부분 무치악 환자의 치열 교정은 생체 역학적으로 통상의 교정치료보다 더 고려해야 할 사항이 많으며, 보다 효율적인 관리가 요구된다. 또한 원하는 치아 이동을 달성하기 위해 치료 전 철저한 치료 계획을 필요로 한다.

구치부의 다수 치아가 결손된 환자들은 수직고경이 낮아지고, 대합치의 정출로 인해 교합평면의 변화가 나타나며, 결손 공간으로 인접치아들이 경사되는 문제점들이 발생한다.[7] 그리고 수직고경의 상실로 인해, 접촉점을 잃은 하악골은 전상방으로 회전하여(counter-clockwise rotation), 하악골의 전방위치와 과개교합이 발생하며, 이는 상하악 복합체의 안정성과 예후를 불량하게 만든다.[9]

본 증례에서는 턱관절장애의 증상이 나타나지는 않았으나 안정위에서 절단교합이던 전치부가 최대감합시 전방변위되어 반대교합 양상이 나타났다. Igarashi 등[10]의 연구에 따르면, 구치부가 상실될 수록, 수직고경은 낮아지고 하악 과두는 전상방으로 변위된다고 하였다. 이러한 하악골의 비생리적인 위치는 턱관절 근육의 과신장 및 하악 과두의 위치 이상 그리고 주변 조직으로의 압력 증가로 동통 등의 턱관절 질환을 야기하기도 한다.[5,6]

따라서 이러한 환자에서는 환자 개개인의 근신경계 적응 범주 이내에서 적절한 하악골의 안정위와 이에 따른 수직고경을 재설정하는 것이 치료의 시작이 되어야 한다.[7] 붕괴된 교합상태를 보이는 환자에서 새로운 수직고경의 설정은 보철 수복시 필요한 교합 증가량 및 심미적인 안모, 하악 안정위, 발음과 연하 등을 고려하여 설정해야 한다.[11,12] 본 증례에서는 상악 전치가 남아있었으므로, 상악 전치를 전방부 기준으로 삼고, 구치부에서 보철 수복시 필요한 임상 치관 높이와 하악의 안정위를 고려하여 수직고경을 설정하였다.

이를 위해 가철성 의치나 고정성 금관, 혹은 치조골내에 식립된 임플란트 등을 이용할 수 있다. 보철적으로 식립된 임플란트를 이용할 경우, 미리 임플란트가 위치되어야 하는 이상적 위치를 보철과 의사와 충분히 논의하여 식립하는 과정이 필요하다. 새롭게 설정한 수직 고경은 1 - 3개월간 임시 보철물을 사용하여 근신경계 적응 여부를 평가한다. 적응 기간 동안 턱관절의 동통, 불편감, 근육 피로감, 보철물의 파절 등이 나타나지 않아야한다.

본 증례에서는 안정된 하악위에서 제작된 가철성 임시 의치를 이용하여 상악 제1대구치 위치에서 2 mm의 수직고경을 증가시켰으며, 이로 인해 전치부에서는 4 mm의 수직 피개가 얕아지는 효과가 나타났다. 환자는 새롭게 설정된 교합에서 별다른 동통이나 어려움없이 편안함을 느꼈다. 이 환자의 경우, 악교정 수술이 예정되어 있었으므로, 증가된 수직고경과 구순 폐쇄 부전은 악교정 수술을 통해 개선할 수 있었으나, 통상적인 교정 및 보철 치료만으로 진행되는 환자라면 수직 고경 증가로 나타나는 하악골의 후하방 회전 및 안면 고경 증가에 유의해야 한다.

악교정 수술 시에는 상악 치아가 이루는 교합평면 역시 중요한데, 이는 상악 교합평면의 경사 및 고경이 하악의 위치에 영향을 주기 때문이다. 본 증례에서처럼 상악 교합평면이 안정적으로 형성되어 있지 않은 경우, 상실된 구치부의 악간 공간을 단순히 악교정 수술시 하악골 원심 골편을 하방으로 위치시켜 개선하려 한다면, 의도치않은 하악골의 전방회전(counter-clockwise rotation)을 야기하게 된다. 이는 후방부 근육의 과신장을 야기하여 술후 불안정한 상태를 가져오므로 피해야 한다.[1,9]

본 증례에서처럼, 결손된 공간으로 치아들이 정출되어 나타나는 감소된 악간 간격을 회복하는 방법은 여러 가지가 있을 수 있다. 첫 번째 방법은 해당 치아의 치관을 삭제하는 것이다.[13] 이 방법은 가장 빠르게 시행할 수 있는 방법이지만, 삭제할 수 있는 양이 제한적이며, 삭제량이 과도할 경우 근관치료가 먼저 시행되어야 한다.[14] 또한 임상 치관이 짧아져 부가적인 임상 치관 증대술 등의 치주 술식이 필요할 수 있다. 그러나 이 환자에서처럼 이미 치관이 파절되어 임상 치관이 짧은 경우에는 선택할 수 없는 방법이다. 두 번째 방법은 피질골 절단술을 시행하는 것이다.[15,16] 이 방법은 정출된 하나 혹은 두 치아를 감싸고 있는 치조골을 절단하여 상방 재위치시키는 방법으로 단시간에 개선이 가능한 장점이 있다. 그러나 상악동, 하치조신경 등의 해부학적 구조물에 의한 한계가 존재하며, 재 위치된 골편의 괴사 및 치근 흡수 등의 위험 가능성도 있다.

세 번째 방법은 정출된 치아를 교정적으로 압하하는 방법이다. 이 방법은 보존적인 방법으로 치아 삭제가 필요하지 않고, 치주 관리가 잘 되는 상황에서 시행된다면 치관/치근 비율에도 악영향을 끼치지 않아 양호하다. 그러나 인접치아를 고정원으로 사용할 경우, 인접치의 의도치 않은 정출을 야기할 수도 있어, 주의가 요구된다.[17] 이 환자에서는 인접치의 정출을 방지하고, 고정원을 추가하기 위하여 악교정 수술시 식립한 mini-screw를 사용하였다. 구치부의 압하시 적절한 힘의 크기는 아직 명확히 확립되지는 않았으나, Dellinger[18]는 소구치 압하를 치아당 50 g의 힘을 가하는 것이 적절하다 하였고, Kalra 등[19]은 성장기 아동에서 치아당 90 g의 힘이 양호하다 하였다. 명확한 수치는 없으나, 과도한 힘은 치아 동통 및 치근 흡수 등을 야기하므로 유의해야 한다.

본 증례와 같이 다분야간의 협력치료가 필요한 경우, 상당한 치료 기간을 필요로 하며, 진단 및 치료 계획에서부터 치료 마무리에 이르기까지 치료 과정 또한 복잡하므로 의료진간의 원활한 소통과 협력이 필수적이다. 또한 이 과정을 환자가 명확히 이해하도록 설명하여 치료에 대한 동기가 유발 되고, 협조가 원활이 이루어진다면 만족할만한 치료 결과를 얻을 수 있을 것이다.

결론

부분 무치악 환자의 성공적인 치료를 위한 가장 중요한 요소는 양호한 최종적인 결과에 도달하기위해 명확한 치료의 목적과 방향을 설정하고 이에 따른 다분야 협진에 의한 공식화된 치료 프로토콜의 확립이다. 본 증례

는 다분야간의 정확한 진단 및 증례 분석을 통해 보철의, 치주의, 교정의가 각자의 전문 분야 진료를 수행함으로써 목표로 하였던 치료 결과에 도달할 수 있었다. 현재 환자 개인 사정으로 마무리 보철 수복이 진행되지 못한 것이 아쉽다. 향후 최종 보철 수복을 진행하고 치료 결과의 유지를 위한 주기적인 관찰이 필요하겠다.

Acknowledgements

본 연구는 2015년도 부산-경남-울산 치과교정학회 연구 기금의 지원으로 이루어졌음.

ORCID

Youn-Kyung Choi http://orcid.org/0000-0003-1491-2986

References

1. Wolford LM, Chemello PD, Hilliard F. Occlusal plane alteration in orthognathic surgery – Part I. effects on function and esthetics. Am J Orthod Dentofacial Orthop 1994;106:304-16.
2. Ricketts RM. Cephalometric analysis synthesis. Angle Orthod 1961;31:141-56.
3. Selwyn SL. An assessment of patients with periodontally involved migrated incisors. J Dent 1973;1:153-7.
4. Brunsvold MA. Pathologic tooth migration. J Periodontol 2005;76:859-66.
5. Sierpinska T, Golebiewska M, Kuc J, Lapuc M. The influence of the occlusal vertical dimension on masticatory muscle activities and hyoid bone position in complete denture wearers. Adv Med Sci 2009;54:104-8.
6. Granados JI. The influence of the loss of teeth and attrition on the articular eminence. J Prosthet Dent 1979;42:78-85.
7. Uribe F, Janakiraman N, Nanda R. Interdisciplinary approach for increasing the vertical dimension of occlusion in an adult patient with several missing teeth. Am J Orthod Dentofacial Orthop 2013;143:867-76.
8. Abduo J. Safety of increasing vertical dimension of occlusion: a systematic review. Quintessence Int 2012;43:369-80.
9. Proffit WR, Bell WH. Surgical correction of dentofacial deformities. Philadelphia; WB Saunders; 1980. p. 1111-3.
10. Igarashi Y, Yamashita S, Kuroiwa A. Changes in interarch distance and condylar position related to loss of occlusal support for partially edentulous patients. A pilot study. Eur J Prosthodont Restor Dent 1999;7:107-11.
11. Willis FM. Features of the face involved in full denture prosthesis. Dent Cosmos 1935;77:851-4.
12. Fayz F, Eslami A. Determination of occlusal vertical dimension: a literature review. J Prosthet Dent 1988;59:321-3.
13. Spalding PM, Cohen BD. Orthodontic adjunctive treatment in fixed prosthodontics. Dent Clin North Am 1992;36:607-29.
14. Miller TE. Orthodontic therapy for the restorative patient. Part I: the biomechanic aspects. J Prosthet Dent 1989;61:268-76.
15. Hwang HS, Lee KH. Intrusion of overerupted molars by corticotomy and magnets. Am J Orthod Dentofacial Orthop 2001;120:209-16.
16. Mostafa YA, Tawfik KM, El-Mangoury NH. Surgical-orthodontic treatment for overerupted maxillary molars. J Clin Orthod 1985;19:350-1.
17. Park YC, Lee SY, Kim DH, Jee SH. Intrusion of posterior teeth using mini-screw implants. Am J Orthod Dentofacial Orthop 2003;123:690-4.
18. Dellinger EL. A histologic and cephalometric investigation of premolar intrusion in the Macaca speciosa monkey. Am J Orthod 1967;53:325-55.
19. Kalra V, Burstone CJ, Nanda R. Effects of a fixed magnetic appliance on the dentofacial complex. Am J Orthod Dentofacial Orthop 1989;95:467-78.

수직고경이 붕괴된 골격성 III급 부정교합자의 악교정 수술 치험례

최윤경[1]*, 김용덕[2], 박수병[3], 김용일[3], 김성식[3], 손우성[3]

[1]부산대학교병원 치과교정과

부산대학교 치의학전문대학원 [2]구강악안면외과, [3]치과교정과

치주 질환이나 치아 우식으로 인해 구치부 치아가 상실된 환자들은 대합치 정출 및 인접치 경사가 발생하여, 교합평면의 붕괴나 수직 고경의 상실로 하악골 위치 변화가 나타날 수 있다. 특히 악교정 수술 환자에서, 이런 증상이 나타날 경우 하악과두가 관절와 내에서 안정화된 위치에 존재하여 술 후 안정성을 높일 수 있도록, 술 전 수직 고경을 재설정하는 치료가 필요하다. 따라서 보철, 교정, 구강악안면외과 등 다분야에서 진단 및 치료 계획에서부터 원활한 의사소통을 통한 양호한 치료 결과를 얻을 수 있도록 협력하는 것이 중요하다.

(구강회복응용과학지 2016;32(1):70-9)

주요어: 구치 상실; 수직 고경; 교합 평면 붕괴; 교정 수술; 다과간 협력진료; 과두 위치

*교신저자: 최윤경

(49241)부산시 서구 구덕로 179 부산대학교병원 치과교정과

Tel: 051-240-7430 | Fax: 051-240-7706 | E-mail: youngyng@hanmail.net

접수일: 2015년 8월 13일 | 수정일: 2016년 3월 1일 | 채택일: 2016년 3월 2일