http://dx.doi.org/10.14368/jdras.2016.32.1.80
ISSN 2384-4353 eISSN 2384-4272

Case Report

A clinical case of hybrid telescopic double crown using friction pin with an isolated few remaining teeth

Sang-Hyuk Sohn, Jin-Hyun Cho, Sung-Am Cho*
Department of Prosthodontics, School of Dentistry, Kyoungpook National University, Daegu, Republic of Korea

A few authors have reported good clinical results using double crown removable partial denture (RPD) with a few remaining teeth. Hybrid telescopic double crown is a good indication for a patient with poor periodontal condition and/or few remaining teeth after extraction, especially located in cross-arch position. In this case, there was a poor periodontal condition with teeth mobility. Several teeth with poor prognosis were extracted. Remaining anterior teeth was restored with fixed prostheses and edentulism was restored with Kennedy class I removable partial denture in maxilla. In mandible, it was hard to restore with clasp removable partial prostheses because of bilaterally isolated remaining teeth so that hybrid double crown removable partial denture with friction pin was suitable for this case. The objective of this report is to discuss the characteristics and the utility of hybrid double crown prostheses using a few remaining teeth in mandible. **(J Dent Rehabil Appl Sci 2016;32(1):80-6)**

Key words: bilaterally isolated few remaining teeth; double crown removable partial denture; friction pin

서론

부분 무치악을 회복하는 가철성 국소 의치는 주위 지지 조직에 의해 유지 및 지지를 얻으며 주변 조직의 보호도 필요하다.[1] 하지만 잔존 치아의 수가 적고 잔존 치조제의 양이 충분하지 않다면 가철성 국소의치의 예후가 불분명해지며 환자도 국소의치 착용시에 불편감을 느끼게 된다. 잔존 지대치의 수가 적고, 특히 고립지대치일 경우 이중관 가철성 국소의치(double crown removable partial denture)를 사용한 증례를 살펴보면 우수한 결과가 나타남을 확인할 수 있다.[2,3]

먼저 이중관의 특성을 보면 이중관은 내관(inner crown)과 외관(outer crown)으로 구성되며 내관은 지대치나 임플란트에 영구적으로 고정하고 외관은 가철성 보철물에 부착되어 있다.[4] 이중관은 유지 장치(retention mechanism)에 따라 마찰력을 이용하는 telescopic crown과 쐐기 효과(wedging effect)를 이용하는 conical crown으로 구분할 수 있다. Telescopic crown은 외관이 내관에 완전히 안착되었을 때 힘을 가해 수직적 움직임이 없으면 rigid telescopic crown, 수직적 움직임을 허용하면 nonrigid 또는 resilient telescopic crown으로 분류할 수 있다. 또한 이중관 사이에 공간(clearance fit)을 주어서 삽입 철거시 마찰력이나 쐐기 효과가 없으며 부가적인 부착물을 이용해 유지를 얻을 수 있는 방법이 있다. 이것은 주고 비귀금속을 내관과 외관 제작에 사용할 경우에 적용이 된다.[5] 이것을 hybrid telescopic crown이라고 하며 여기에는 Marburg double crown과 hybrid telescopic double crowns with friction pin이 있다. 특히 프린션핀을 이용한 방법은 전기방전법(spark erosion)을 이용하여 내·외관 사이에 공간(channel)을 형성하고 여

*Correspondence to: Sung-Am Cho
Professor, Department of Prosthodontics, College of Dentistry, Kyungpook National University, 2175 Dalgubeoldae-ro, Jung-gu, 41904, Daegu, Republic of Korea
Tel: +82-53-600-7672, Fax: +82-53-427-0778, E-mail: sungamcho@gamil.com; sacho@knu.ac.kr
Received: October 8, 2015/Last Revision: March 17, 2016/Accepted: March 17, 2016

Copyright© 2016 The Korean Academy of Stomatognathic Function and Occlusion.
©It is identical to Creative Commons Non-Commercial License.

기에 pin을 삽입하여 내관과 pin의 활성화에 의하여 유지를 조절할 수 있는 특징을 가지고 있다.[6] Friction pin을 이용한 비귀금속 double crown은 두 가지 장점이 있다.[7] 첫 번째로 friction pin은 면적이 작은 부위에 평행하게 적용 가능하여 내관의 부피를 최소한으로 줄일 수 있다. 이는 외관의 면적을 최대한 이용할 수 있게 하여 심미적인 제작이 가능하게 한다. 두 번째로 friction pin을 사용했을 때 유지력의 조정이 가능하고 파절이 일어나도 수리가 용이하다.

Hybrid telescopic double crown은 지대치와 가철성 의치가 견고하게 연결되기 때문에 지대치의 움직임이 최소화되고 지대치에 가해지는 무리한 측방력을 줄이고 수직적 하중을 증가시키므로 안정적이고 우수한 유지력을 얻을 수 있는 장점이 있다.[8] 치주 상태가 양호하지 않고 고립된 소수 잔존치를 지대치로 이용하여 국소의치로 수복해야 하는 경우에 hybrid telescopic double crown은 적절한 적응증이 될 수 있다. 이중관 가철성 국소 의치의 장점은 불리한 위치의 소수 치대치들의 간접적 고정 효과를 얻어 양호하지 않은 치주조직에 대해 유리한 결과가 나타나며 지대치를 피개하기 때문에 클래스프 의치보다 심미적으로 우수한 결과가 나타난다.[9]

본 증례는 심한 치주염으로 다수 치아 발치 후 상악은 6 본 고정성 보철 수복 후 Class I 가철성 국소의치로 수복하고 하악은 양측성 고립 지대치를 이용한 hybrid telescopic double crown RPD with friction pin을 사용하였다. 이중관 가철성 국소의치의 특성과 효용성을 고찰하기 위해 본 증례를 보고하고자 한다.

증례 보고

47세 남자 환자가 상악 양측 구치부 상실과 전반적인 치아 동요로 인하여 저작의 어려움을 주소로 전반적인 보철 상담을 위해 내원하였다(Fig. 1). 치과병력으로 2년 전 #13, 24를 지대치로 하는 국소의치를 제작하였고 내원하기 2달 전부터 하악 치아의 동요도가 심해지고 저작 시 쑤시는 듯한 통증이 나타난다고 하였다. 의과병력으로 당뇨가 있으며 약 복용으로 조절되고 있었다.

구강 내 임상 검사 및 방사선학적 검사에서 전반적으로 심한 치주염이 보였고 치관-치근의 비율(C/R ratio)이 불량하였다(Fig. 2). 상악 양측 구치부 상실로 가철성 국소의치를 사용하고 있으나 적합도가 양호하지 않았다. #12, 13, 23, 34, 44를 제외하고 나머지 잔존치는 동요도가 중등도 이상으로 나타나 지대치로서 부적합하다고 판단을 내렸다.



Fig. 1. Initial intraoral Photo images. (A) Right buccal view, (B) Frontal view, (C) Left buccal view.

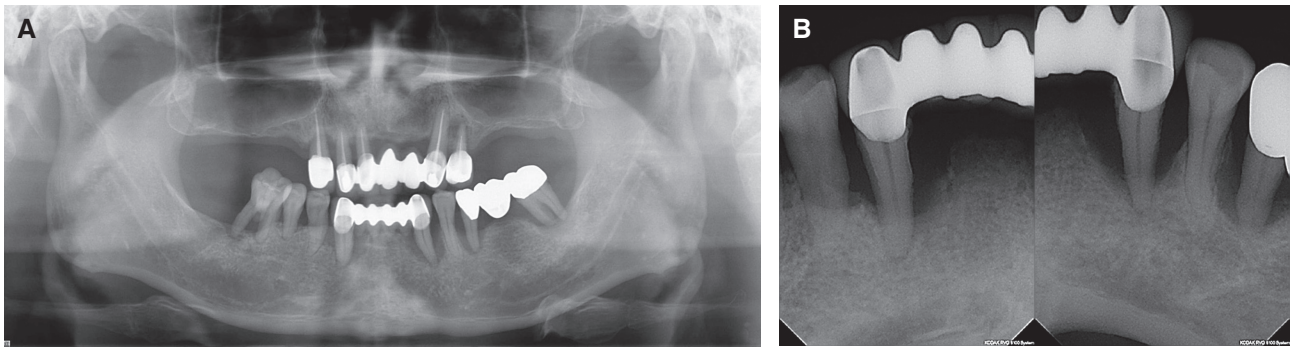

Fig. 2. Initial panoramic & periapical radiograpich images. (A) Panoramic view, (B) Peri-apical views.

치료계획으로 상악에서는 양측 구치부 치조골의 수직적 높이가 부족함과 환자의 선호도를 고려하여 임플란트 식립은 하지 않고 #11, 24를 발치하고 전치부 고정성 보철물을 이용한 Kennedy class I 가철성 국소의치로 결정하였다. 하악에서는 환자의 선호도를 고려하여 #34, 44를 지대치로 이용한 hybrid telescopic double crown을 계획하였다. 상악에는 전치부를 고정성 보철로 심미적으로 유리하게 하였고 하악에는 소수 잔존치를 이용하여 보존적인 치료를 하였다. Hybrid telescopic double crown은 치주적으로 양호하지 않은 지대치의 이차 고정(secondary splinting)을 가능하게 하여 의치의 안정성을 높이고, 소수 잔존치에서 측방력을 줄일 수 있는 방법이므로 본 증례에 적합하다고 판단하였다.

진단모형에서 현재의 수직고경의 수정은 필요하지 않은 것으로 판단되어 발치 후 임시 치아와 임시 국소의치를 장착하였다. 임시 보철물을 장착한 후 잔존치에 대한 치주 치료와 하악 지대치의 근관치료가 진행되었다. 3개월 후 치주 치료와 근관 치료가 완료되었으며 이 기간 동안 정기적인 관찰에서 임시보철물의 상태가 양호하여 최종 보철물 제작을 시작하였다.

상악에서는 6 본 고정성 보철물 제작을 위해 지대치를 형성한 후 고무인상재로(Aquasil Ultra, Dentsply Caulk, Milford, USA) 인상을 채득하여 최종 모형을 만들었다. 하악에서는 우선 내관제작을 위해 고무인상재로(Aquasil Ultra, Dentsply) 인상을 채득하였다(Fig. 3). 최종모형에서 내관 제작을 위해 왁스업을 시행하였고 #34, 44 원심면에 friction pin을 위한 공간을 부여하였다. 내관의 축벽 경사는 2°로 설정하였고 외관의 수직적인 움직임을 허용하지 않는 chamfer margin으로 형성하였다. 상악 고정성 보철의 coping과 하악 내관을 fit checker (GC, Tokyo, Japan)를 이용해 적합도를 확인하였다 (Fig. 4). 개인트레이에 모델링 컴파운드(Peri Compound, GC)를 이용해 변연 형성후 pick-up 인상을 채득하여 최종 모형을 제작하였다(Fig. 5). 임시 의치의 교합고경을 기준으로 중심위를 채득하여 교합기에 최종 모형을 부착하였다. 하악의 외관 제작은 내관 위에 왁스업을 하여 시행하였다. 하악 이중관 의치의 double crown 국소의치는 주연결장치 (major connector)가 없

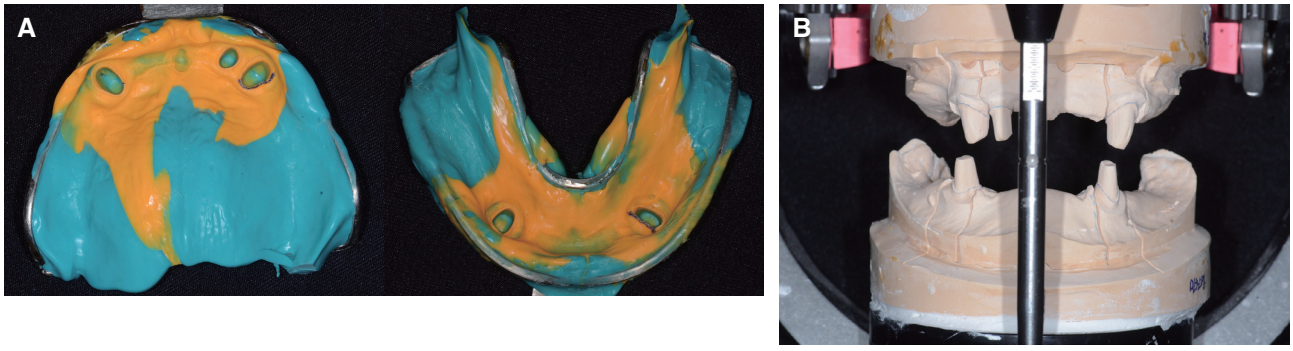

Fig. 3. Final impression for abutments and mounting on semi-adjustable articulator. (A) Final imprssion with rubber materials, (B) Mounting on semi-adjustable articulator.

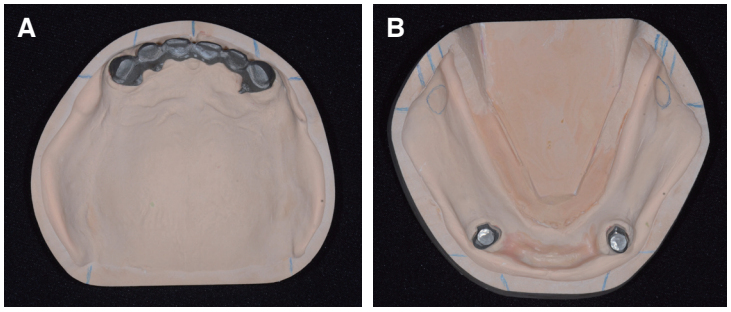

Fig. 5. Master casts of maxilla and mandible. (A) Maxilla, (B) Mandible.



Fig. 4. Coping and inner crown check.

는 형태로 제작하였다. 이는 외관이 부연결장치(minor connector) 역할을 할 수 있고 Cr-Co 합금으로 주연결장치가 없어도 충분한 강도를 얻을 수 있기에 가능하다.

내관과 외관 사이에 유지력을 위해서 spark erosion을 이용한 friction pin을 부착하였다 내관과 외관 사이에 friction pin이 위치할 약 0.8 mm의 공간을 형성하고, 이 공간에 friction pin을 위치시켜 laser welding과 sandblasting을 시행하였다.

하악은 교합평면에 맞게 납의치를 제작하였고 상악의 전치부 고정성 보철물을 완성 후 구개판 연결장치를 주연결장치로 하는 금속구조물을 제작하였다. 상악 양측 견치에 유지 장치로 I-bar를 사용하여 심미성의 증진과 완압(stress-breaking)을 기대하였다. 금속구조물 제작 후 교합평면에 맞게 납의치를 제작하였다.

구강내에서 시적을 하고 중심위를 재확인하였다(Fig. 6). 환자가 치아 위치와 색조를 확인하고 만족하여 제작을 진행하였다. 상악과 하악 의치를 온성 경화하고 경질레진(Sinfony®, 3M ESPE, Seefeld, Germany)으로 하악 외관을 완성하였다. 완성된 고정성 보철물과 상악 국소의치, 하악 피개의치를 진료실 재부착(clinical remounting) 하여 교합조정을 시행하고 연마 후 환자 구강에 최종 장착을 하였다(Fig. 7). 최종 장착 후 방사선 검사를 하여 치주와 고정성 보철물의 상태를 확인하였다(Fig. 8). 정기적을 방문을 하고 있으며 최종 장착 후 6개월까지는 문제가 없는 상태이고 지속적인 관리가 필요한 상태이다.

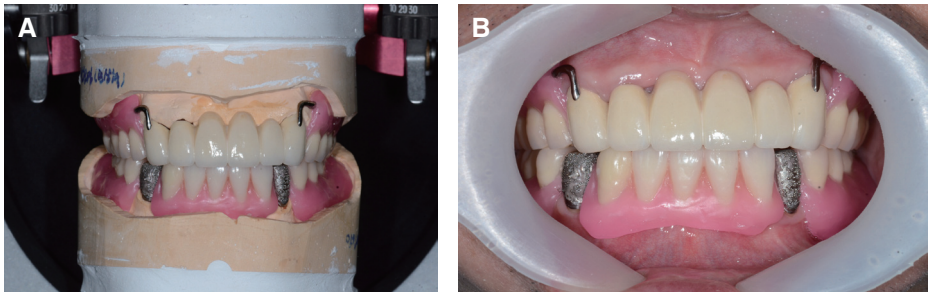

Fig. 6. Wax denture try-in. (A) Mounting on semi-adjustable articulator, (B) Try-in on oral cavity.



Fig. 7. Definitive restoration. (A) Frontal view, (B) Maxillary occlusal view, (C) Mandibular occlusal view.

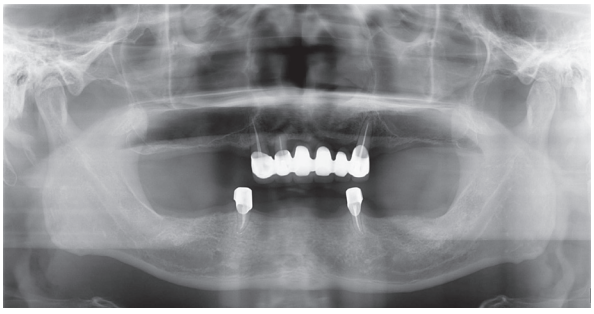

Fig. 8. Final panoramic radiograph.

고찰

본 환자는 상악 및 하악에 전반적인 치주염으로 다수 치아의 발치가 필요한 경우로서 소수 잔존치를 이용해야 하는 어려움이 있다. 환자는 임플란트 식립 보다는 의치 사용을 선호하기 때문에 치료계획을 의치에 국한해야 하는 제한점이 있었다. 상악은 전치부 지대치를 이용하여 고정성 수복을 하여 심미성을 증진시킨 결과 환자의 만족도는 증가하였다. 하악은 2개의 소수 잔존치로 직접적인 고정이 어려우므로 이중관 의치를 이용한 간접적인 고정을 고려하게 되었다.

하악 이중관 의치는 근관치료 및 치주치료를 통해 치주적으로 지대치를 안정시키고 치관부위를 삭제를 충분히 하여 치관/치근 비율을 줄여 지렛대 효과(lever arm effect)를 감소시켜 무리한 측방력을 줄이며 소수 잔존치에서 양호한 유지와 지지를 얻을 수 있는 장점이 있다.[10-12] 지대치가 추후 발거될 경우에도 의치를 수리하여 계속 사용할 수 있다.

이중관 의치 제작에서 충분한 악간 공간이 확보되어야 내관 및 외관의 적용이 가능하고 의치상의 두께가 충분하게 되어 파절도 방지할 수 있다. 악간 공간을 확보하기 위해 지대치의 의도적 근관치료를 시행하여 지대치 치관의 높이를 낮추어 치관/치근 비율을 개선하였다. 하악의 양측성으로 지대치가 존재하여 응력 분산이 용이하였고 의치의 유지와 안정성을 높일 수 있었다.

완전무치악인 환자보다 자연치를 가지고 있는 환자의 경우 저작 능력이 더 우수하다. 이는 잔존치에 존재하는 치주인대의 neuromuscular feedback mechanism 으로 인해 정교한 턱운동이 가능하기 때문이다. 클래스프 의치에서 고립된 소수 지대치는 예후가 불분명하여 의치의 안정성에 문제가 될 가능성이 있지만 이중관 의치에서는 간접적인 고정을 하게 되어 유지와 지지를 얻게 되어 지대치의 수명 연장을 기대할 수 있으며 의치의 기능에서도 유리한 결과를 얻을 수 있다.

지대치의 수가 많고 치주 상태가 양호한 경우 클래스프를 이용한 의치는 성공적인 결과와 양호한 예후가 나타날 가능성이 높다. 하지만 나이가 많고 치주 상태가 불량한 환자의 경우 지대치의 수는 급격히 줄어들고 클래스프 의치의 예후는 불분명해진다. 이런 경우에 이중관 의치는 좋은 적응증이 되며 예측 가능한 치료가 될 수 있다.

본 증례는 다수의 치아를 발치하고 상악 국소의치, 하악 이중관 의치로 수복하였다. 하악에는 양측성으로 지대치가 존재하고 대합치는 국소의치로 하악 지대치로 가해지는 교합력이 다소 낮을 것으로 예상하였다. 치관길이를 줄여 지렛대 효과를 상쇄시켜 지대치에 가해지는 불리한 힘이 상대적으로 감소하였다. 이러한 점을 근거로 예후가 양호할 것으로 예상하며 정기적인 치주치료를 시행함으로써 지속적인 유지 및 관리가 필요하다.

결론

본 증례는 전반적으로 중등도의 치주염으로 다수 치아를 발치하고 상악은 전치부 고정성 보철을 지대치로 하는 국소의치, 하악은 이중관 의치로 수복한 증례이다. 고립된 소수 잔존치아가 지대치인 경우에 hybrid telescopic double crown은 적절한 치료 계획이 될 수 있으며 클래스프 의치를 수복한 경우보다 양호한 예후를 기대할 수 있다.

References

1. Wenz HJ, Lehmann KM. A telescopic crown concept for the restoration of the partially edentulous arch: the Marburg double crown system. Int J Prosthodont 1998;11:541-50.
2. Koller B, Att W, Strub JR. Survival rates of teeth, implants, and double crown-retained removable dental prostheses: a systematic literature review. Int J Prosthodont 2011;24:109-17.
3. Berman B, Ericson A, Molin M. Long-term clinical results after treatment with conical crown-retained dentures. Int J Prosthodont 1996;9:533-38.
4. Isaacson GO. Telescope crown retainers for removable partial dentures. J Prosthet Dent 1969;22:436-48.
5. Wenz HJ, Hertrampf K, Lehmann KM. Clinical longevity of removable partial dentures retained by telescopic crowns: outcome of the double crown with clearance fit. Int J Prosthodont 2001;14:207-13.
6. Jo LJ. Spark erosion process: An overview. J Dent Implant 2011;1:2-6.
7. Ha SJ, Lee CH, Cho JH. Periodontal prosthesis on medically compromised patient with few remain-

ing teeth: hybrid telescopic double crown with friction pin method. J Korean Acad Prosthodont 2014;52:359-65.

8. Widbon T, Lofquist L, Widbom C, Soberfeldt B, Kronstrom M. Tooth-supported telescopic crown-retained dentures: an up to 9-year restrospective clinical follow-up study. Int J Prosthodont 2004;17:29-34.
9. Verma R, Joda T, Bragger U, Wittneben JG. A systemic review of clinical performance of tooth-retained and implant-retained double crown prostheses with a follow-up of ≥3 years. J Prosthodont 2013;22:2-12.
10. Sigh K, Gupta N. Telescopic denture - A treatment modality for minimizing the conventional removable complete denture problems: A case report. J Clin Diagn Res 2012;6:1112-6.
11. Saito M, Miura Y, Notani K, Kawasaki T. Stress distribution of abutments and base displacement with precision attachment- and telescopic crown-retained removable partial dentures. J Oral Rehabil 2003;30:482-7.
12. Sahin V, Akaltan F, Parnas L. Effects of the type and rigidity of the retainer and the number of abutting teeth on stress distribution of telescopic-retained removable partial dentures. J Dent Sci 2012;7:7-13.

고립된 소수 잔존치 환자에서 프릭션핀을 이용한 하이브리드 텔레스코픽 이중관 국소의치의 임상증례

손상혁, 조진현, 조성암*

경북대학교 치의학전문대학원 치과보철학교실

잔존 지대치의 수가 적은 경우 이중관 가철성 국소의치를 사용한 여러 보고에서 우수한 결과가 나타남을 확인할 수 있다. 특히 치주 상태가 양호하지 않고 고립된 소수 잔존치를 지대치로 이용하여 국소의치로 수복해야 하는 경우에 프릭션핀을 이용한 하이브리드 텔레스코픽 이중관은 적절한 적응증이 될 수 있다. 본 증례는 심한 치주염으로 다수 치아 발치 후 상악은 전치부 고정성 보철 수복과 Kennedy class I 가철성 국소의치로 수복하고 하악은 양측성 고립 지대치만 남아있어 클래스프 국소의치로 수복하기에 예후가 불분명하여 프릭션핀을 이용한 하이브리드 텔레스코픽 이중관 국소의치를 이용하였다. 이중관 가철성 국소의치의 특성과 효용성을 고찰해 보고자 본 증례를 보고한다.

(구강회복응용과학지 2016;32(1):80-6)

주요어: 양측성 고립 소수 잔존치; 이중관 가철성 국소의치; 프릭션핀

*교신저자: 조성암
(41904)대구광역시 중구 달구벌대로 2175 경북대학교 치과병원 치과보철과
Tel: 053-600-7672 | Fax: 053-427-0778 | E-mail: sungamcho@gmail.com; sacho@knu.ac.kr
접수일: 2015년 10월 8일 | 수정일: 2016년 3월 17일 | 채택일: 2016년 3월 17일