https://doi.org/10.14368/jdras.2017.33.4.291
ISSN 2384-4353 eISSN 2384-4272

Case Report

Esthetic implant restoration in the maxillary anterior missing area with palatal defect of the alveolar bone: a case report

Jae-Ho Oh[1], Min-Gu Kang[1], Jeong-Jin Lee[1], Kyoung-A Kim[2], Jae-Min Seo[1]*

[1]*Department of Prosthodontics, School of Dentistry and Institute of Oral Bio-Science, Chonbuk National University, Jeonju, Republic of Korea*

[2]*Department of Dentistry, School of Medicine, Eulji University, Daejeon, Republic of Korea*

It is challenging to produce esthetic implant restoration in the narrow anterior maxilla region where insufficient volume of alveolar bone could limit the angle and position of implant fixture, if preceding bone augmentation is not considered. Ideal angle and position of implant fixture placement should be established to reproduce harmonious emergence profile with marginal gingiva of implant prosthesis, bone augmentation considered to be preceded before implant placement occasionally. In this case, preceding bone augmentation has been operated before esthetic implant prosthesis in narrow anterior maxilla region. Preceded excessive bone augmentation in buccal area allowed proper angulation of implantation, which compensates unfavorable implant position. Provisional restorations were corrected during sufficient period to make harmonious level of marginal gingiva and interdental papilla. The definite restoration was fabricated using zirconia core based glass ceramic. Functionally and esthetically satisfactory results were obtained. **(J Dent Rehabil Appl Sci 2017;33(4):291-8)**

Key words: implant prosthesis; bone augmentation

서론

상악 전치부의 임플란트 보철 수복에 있어 임상가는 보철물의 기능적인면 뿐만 아니라 심미적인 면에 많은 노력과 주의를 기울여야 한다. 상악 전치부 임플란트 보철의 심미적인 면은 색조나 형태 등 보철물 자체의 심미적인 부분뿐만 아니라, 임플란트와 인접치간의 변연 치은의 조화를 이루어야 한다. 하지만 상악 전치 상실부의 치조골의 부피가 부족한 경우, 임플란트 고정체의 식립각과 위치가 제한되기 때문에 임플란트 보철물과 인접 치아의 변연치은이 조화를 이루게 하기 위해서는 임플란트 식립 전 골증대술이 필요한 경우가 있다.

상악 전치부의 치조제의 구개측 골 결손이 큰 경우, 잔존 치조제는 순측으로 경사진 형태가 된다. 골 증대술 없이 잔존 치조제를 이용하여 임플란트를 매식하게 되면 이상적인 임플란트 위치보다 순측으로 식립되며, 식립 경사 또한 순측으로 치우치게 된다. 이것은 결과적으로 지대주의 심한 협측 출현을 야기하게 되며, 인접 치아에 비하여 치근단 방향으로 높고 두께가 얇은 협측 변연치은을 형성하게 된다. 치근단 방향으로 높은 변연치은은 임플란트 상부 보철의 치관 길이가 길어지게 만들어 심미적인 보철물이 제작되기 어려워지게 만든다.

상악 전치부 임플란트 식립시 3차원적 위치 선정이 잘못된 경우 심미적 실패를 일으킬 수 있다. 치조골의 부피가 충분하여 이상적인 위치로 식립된 것에 비하여(Fig. 1A) 치조골 결손으로 인해 임플란트가 순측으로 경사져

*Correspondence to: Jae-Min Seo
Professor, Department of Prosthodontics, School of Dentistry and Institute of Oral Bio-Science, Chonbuk National University, 567, Baekje-daero, Deokjin-gu, Jeonju, 54896, Republic of Korea
Tel: +82-63-250-2696, Fax: +82-63-250-2218, E-mail: jmseo@jbnu.ac.kr
Received: September 4, 2017/Last Revision: September 20, 2017/Accepted: September 21, 2017

Copyright© 2017 The Korean Academy of Stomatognathic Function and Occlusion.
©It is identical to Creative Commons Non-Commercial License.

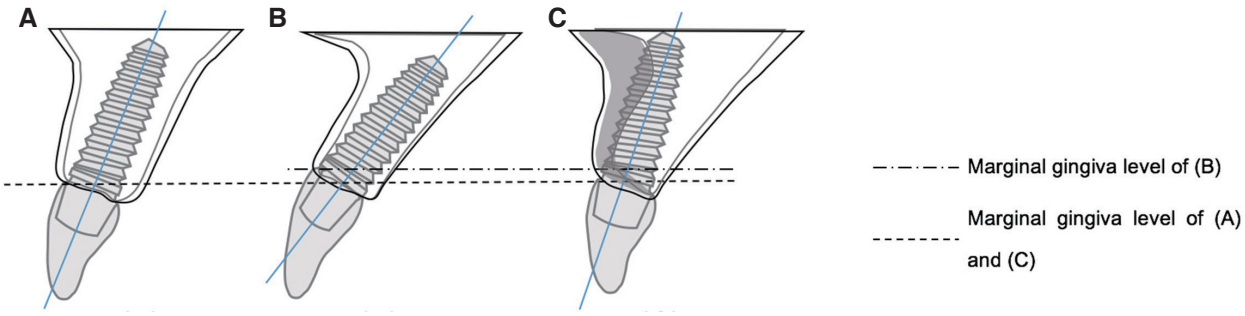

Fig. 1. Position and angulation of implant fixture under volume of alveolar bone. (A) Ideal formation of implantation, (B) Angulated fixture may emerge from too buccal position of alveolar bone, (C) Implant fixture can be located in ideal position of alveolar bone after preceded bone augmentation.

식립된 경우, 지대주가 상대적으로 무치악 치조제의 협측 경사면을 뚫고 나오면서 상부보철물의 임상적 치관 길이가 길어지게 되는 비심미적인 결과(Fig. 1B)를 가져오게 된다.[1] 이렇게 치조골이 흡수가 심하게 진행되었거나, 치조골이 협측으로 경사지고 측와(lateral fossa)가 치근단 쪽에 크게 존재하는 경우에는 임플란트를 식립하기 전에 치조골 부피를 충분히 확보하는 외과적 방법을 시행해야만 이상적인 위치와 경사로 임플란트를 식립할 수 있어 심미적 실패를 예방할 수 있다(Fig. 1C). 이러한 외과적 방법에는 차폐막을 이용한 골유도재생술이나 온레이 골이식 등의 골증대술이 있다.[1]

본 증례는 구개측의 심한 결손을 동반한 얇은 치조골 폭을 보이는 상악 전치부에 골증대술을 선행한 후, 임플란트를 식립하여 심미 보철을 시행한 증례이다. 골증대술을 선행하여 구개측 골 결손으로 인한 불리한 임플란트 식립 위치를 보상할 수 있는 임플란트 구개측 경사를 확보하였으며, 2차 수술 즉시 임시 보철물을 제작한 뒤 지속적으로 경과 관찰 및 조정하여 인접 치아와 조화로운 변연치은과 치간 유두를 형성하고 지르코니아 보철물로 최종 수복하여 심미적, 기능적으로 만족할 만한 결과를 얻었기에 이를 보고하고자 한다.

증례보고

상기 환자는 55세 여성으로 #12, #11, #22를 지대치로 하는 4본 고정성 보철물을 약 15년 전 제작하여 사용하던 중 지대치인 #22의 치관 파절 및 고정성 보철물 연결부의 파절로 인한 보철물 재제작을 주소로 내원하였다(Fig. 2). #11의 치근단 병소와 #22의 이차우식에 대한 치료 후에 4본 고정성 보철물의 재제작을 계획하였으나, 보존과 진료시 #22의 치은연하 및 근관 내 우식으로 인해 수복 불가능하다는 진단을 받았다. 따라서 #11의 재

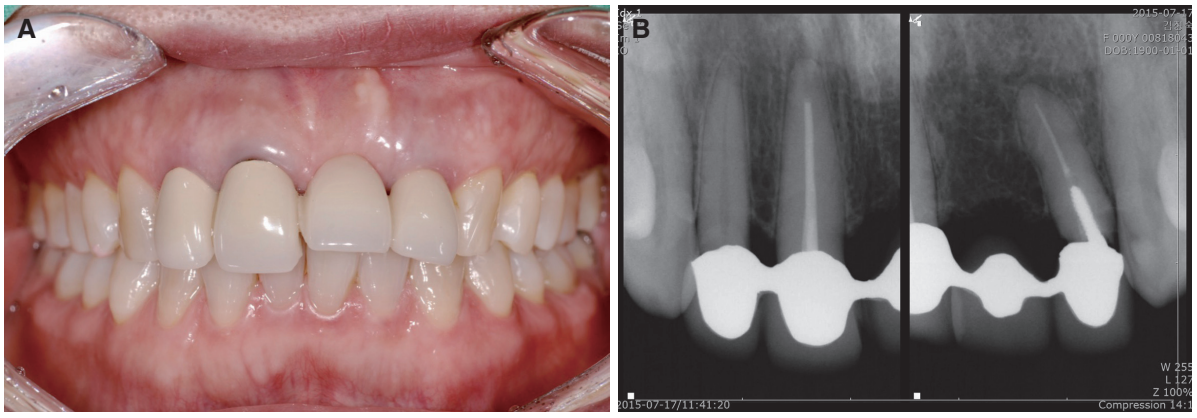

Fig. 2. (A) Intraoral photograph at first visit, (B) Periapical standard images at first visit.

근관치료 및 #22 발거 후, #21, 22에 임플란트를 식립하고 상악 4전치에 지르코니아 단관을 이용한 심미 보철 수복하기로 치료 계획을 결정하였다.

#22 발치 3주 후 방사선 스텐트를 이용하여 컴퓨터 단층 영상을 촬영(Fig. 3)하였다. 컴퓨터 단층 영상에서 임플란트 식립 예정 부위는 이상적인 임플란트 식립 위치 및 식립 각을 설정하기에 부족한 치조골 폭과 형태를 보였다. 따라서 임플란트 식립 전 상악 전치부 무치악 부위에 치조골 증대술을 선행하기로 하였다.

발치 3개월 후, 치조골 증대술을 위해 판막을 거상시 무치악 부위의 구개측 골흡수가 현저하였다(Fig. 4A, 4B). 구개측 치조골 증대술의 어려움으로 인하여 대신 협측으로 치조골정부터 치근단 부위까지 과량의 골이식을 시행하고, 추후 임플란트를 식립하면 임플란트 플랫폼의 위치가 다소 협측에 있다 하더라도 협측 치근단 부위의 풍융한 골부피 때문에 식립 경사각을 구개측으로 설정할 수 있게 된다. 구개측으로 설정된 식립 경사각은 임플란트 상부 구조물이 치조제의 협측 경사면의 치은이 아닌 치조제정의 치은을 뚫고 나오도록 유도하기 때문에 비교적 정상적인 변연치은의 높이를 얻을 수 있게 한다.

따라서 하악 이부에서 채취한 자가골과 이종골(Bio-Oss, Geistlich, Wolhusen, Switzerland)을 1:1로 혼합하여 무치악 치조골정부터 전비극(anterior nasal spine)까지 적용하고 섬유소 접착제(Tissel, Baxter AG, Vienna, Austria)를 이용하여 이식부를 고정하였으며 티타늄 메쉬(T4 Neo titanium mesh, Neobiotec, Seoul, Korea)와 미니스크류(Fixation screw, Zimmer biomet dental, Palm beach gardens, USA)를 이용하여 차폐하였다(Fig. 4C).

치조골 증대술 시행 5개월 후, 치유과정을 거친 후 경과를 확인하기 위하여 컴퓨터 단층촬영을 실시한 결과, 무치악 부위에 충분한 골부피가 확보된 것을 확인하였다(Fig. 5). 치조골 증대술 시행 6개월 시점에 #21, 22 위치에 직경 3.6 mm, 길이 12 mm의 임플란트(Superline, Dentium, Seoul, Korea)를 식립하였다(Fig. 6).

임플란트 식립 약 4개월 후 컴퓨터 단층촬영을 실시하여 임플란트 주위 골의 안정성 및 임플란트 식립 위치와 각도를 재확인하였다(Fig. 7). 치은 천공술(gingiva punch technique)이용하여 임플란트 플랫폼을 노출 시킨 뒤, 치유 지대주를 체결하였다(Fig. 8A). 수술부위가 지혈되기

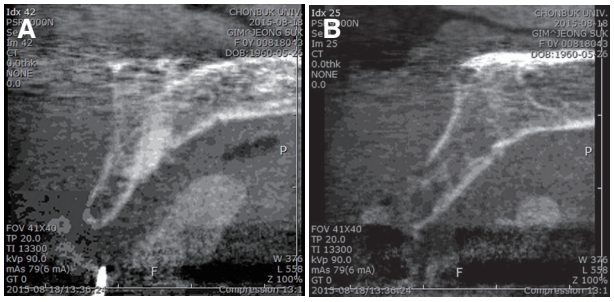

Fig. 3. Coronal CT images of edentulous area. (A) #21 area, (B) #22 area.

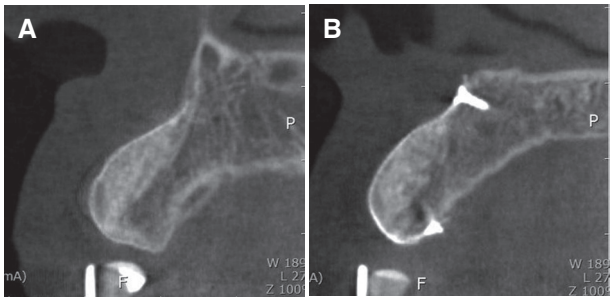

Fig. 5. CT images 3 months after bone augmentation. (A) #21 area, (B) #22 area.

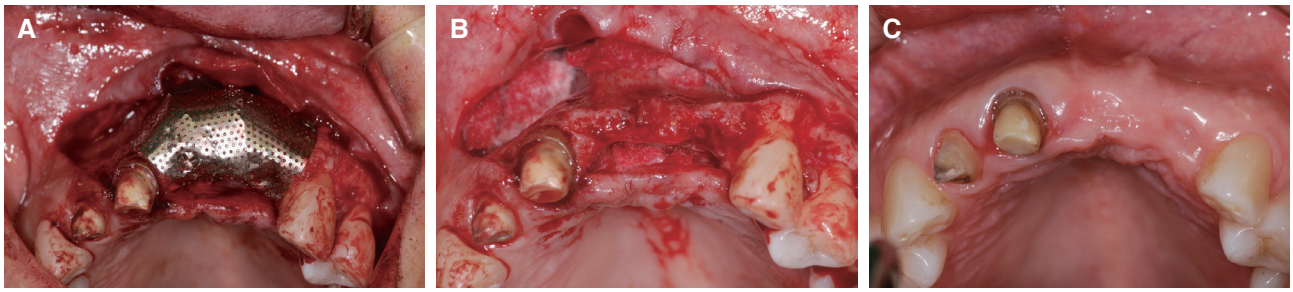

Fig. 4. Bone augmentation. (A) Narrow edentulous ridge of operation site: before operation, (B) Flap elevation: thin width with palatal defect of alveolar bone, (C) After applying of bone graft material and Ti-mesh.

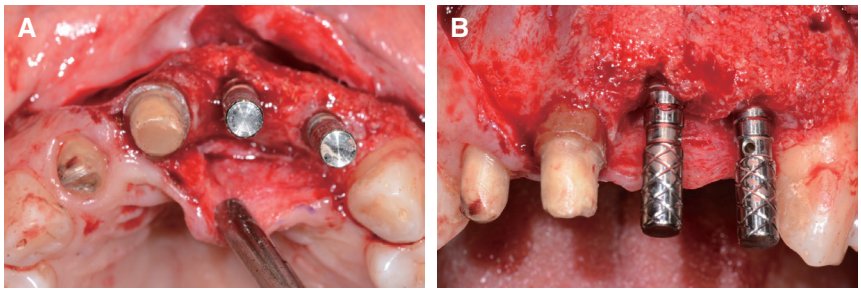

Fig. 6. Implantation on #21, 22 area. (A) Occlusal view, (B) Labial view.

를 기다린 뒤, 인상채득하여 나사 고정형 임시보철물을 제작하고 2차 수술 당일 구강 내에 체결하였다(Fig. 8B).

이후 치은형성을 위해 3개월 동안 정기적인 재내원을 통하여 임시 보철물의 형태를 조정하였다. 인접 자연치와 조화로운 높이의 변연치은을 형성하기 위해 임시 보철물 순측면의 치경부 풍융부를 조정하였으며, 치간유두의 재생을 유도하고 치간부 검은 삼각(black triangle)을 최대한 줄이기 위해 인접면 접촉점을 조정하여 긴 접촉면을 갖도록 하였다.

임시보철물 연결 후, 약 3개월 간의 치은형성 기간을 거쳐 심미적으로 만족할 만한 연조직 형태를 얻었다(Fig. 9). 이에 임시보철물의 출현윤곽을 복제한 pick-up 타입의 인상용 코핑(Impression Coping Pick Up, Dentium, Seoul, Korea)과 실리콘 인상재(Aquasil XLV, Mono-

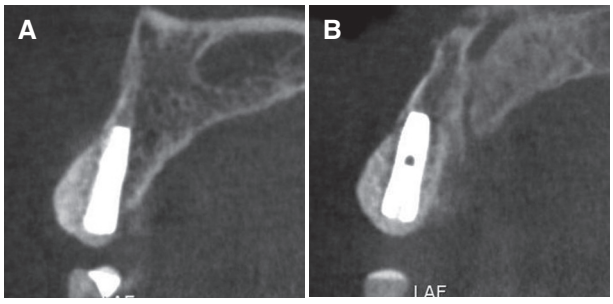

Fig. 7. CT images 4 months after implantation; fixture placed tilted to the palatal side. (A) #21 area, (B) #22 area.

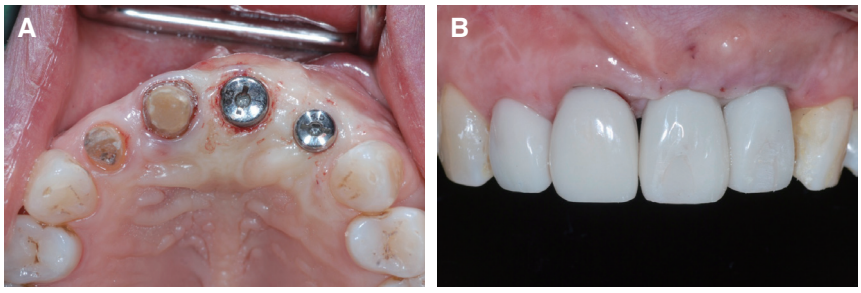

Fig. 8. After 2nd surgery using punch technique. (A) Intraoral image of operation site after connecting healing abutment, (B) Front view of provisional restoration.

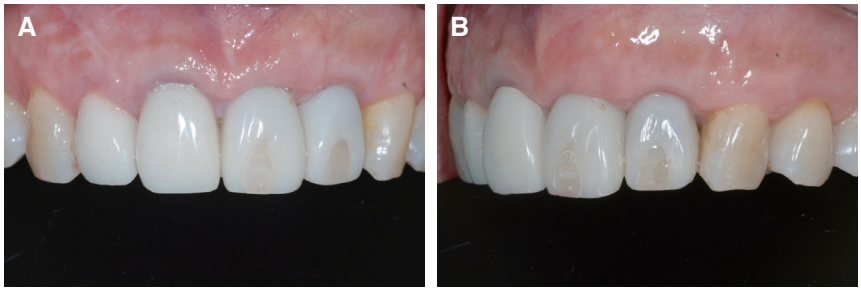

Fig. 9. Intraoral images 3 months after 2nd surgery. (A) Frontal view, (B) Left lateral view.

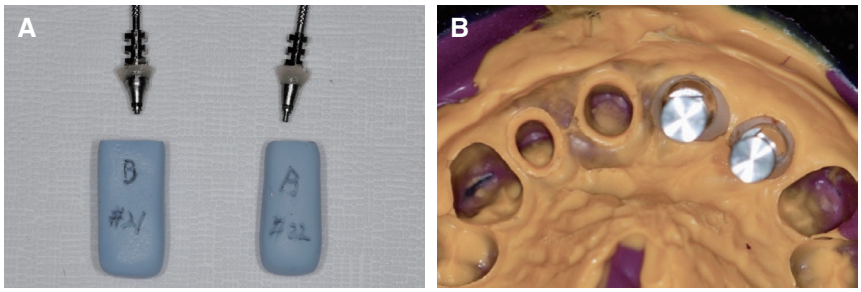

Fig. 10. Final impression using pick-up impression coping. (A) Duplicated emergence profile of provisional prosthesis on pick-up impression coping, (B) Impression using individualized impression coping and silicon impression material.

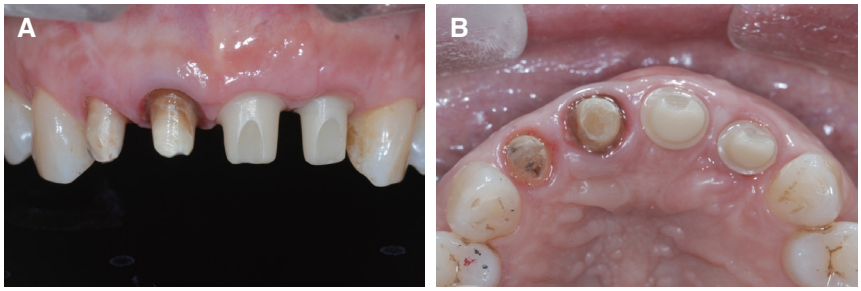

Fig. 11. Intraoral images after connection of individualized zirconia abutment. (A) Frontal view, (B) Occlusal view.



Fig. 12. Abutment replica using hot melt adhesive to minimize residual cement.

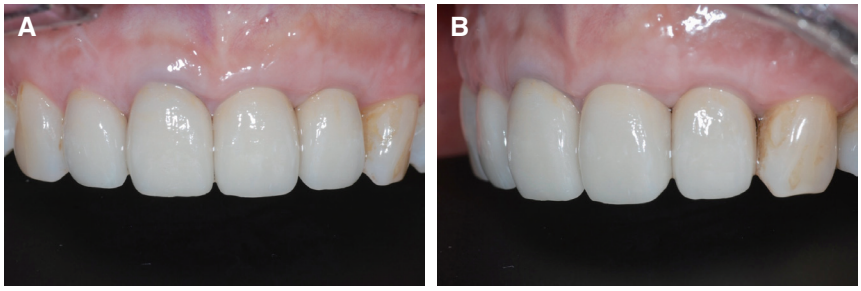

Fig. 13. Intraoral images after final setting with resin cement. (A) Frontal view, (B) Left lateral view.

phase, Dentsply, Milford, USA)를 이용하여 최종인상을 채득하였다(Fig. 10).

통상적인 방법으로 작업모형을 제작하고, 형성된 치은에 맞춰 #21, 22 임플란트의 티타늄 코핑을 가지는 지르코니아 지대주를 제작하였다(Fig. 11). 그리고 #11, 21 자연치와 #21, 22 임플란트의 지르코니아 코어를 가지는 도재수복물 단관을 제작하였다. 임플란트 보철물 합착시에는 치은열구로 유입되는 잉여 시멘트의 양을 감소시키기 위한 방법으로 열가소성 접착제(GS1085, Okong, Incheon, Korea)를 이용한 복제 임플란트 지대주(abutment replica)를 제작하여(Fig. 12),[2] 레진 시멘트(RelyX unicem clicker, 3M ESPE, Seefeld, Germany)로 합착 시행하였다(Fig. 13).

고찰

치조골은 치아에 의존적인 특성을 가지고 있어 발치 후 흡수가 불가피 하다. 또한 얇은 협측 골벽의 수평 흡수는

치조정의 수직 흡수를 가속화시키게 된다.[3] 심미성을 요구받는 상악 전치부 임플란트는 주변 치아뿐 아니라 연조직과도 자연스러운 조화가 중요하다. 하지만 발치 후 오랜 기간이 지난 경우 치조골의 수직적, 수평적 흡수로 임플란트 식립 위치와 각도에 제한이 생기게 되며, 이로 인하여 비심미적인 임플란트 주위 연조직과 치관길이가 재현된다. 그러므로 치조골의 수평적, 수직적 흡수가 일어난 부위에는 임플란트 식립 전에 치조골 증대술을 선행하여야 한다. 이에 대하여 Buser는 전치부 임플란트 식립 후 기능적, 심미적 실패를 줄이기 위한 골증대술에 대한 프로토콜을 정립하였다.[1] 여기서는 골결손부의 임플란트 식립에 선행되는 골증대술로 onlay grafting, 차폐막을 이용한 골유도 재생술, 차폐막을 이용한 block bone graft, 골신장술 등에 대하여 언급하였다.[1] 하지만 골유도 재생술 등에 사용되는 차폐막은 경도가 부족하여 결손부 쪽으로 함몰이 일어나게 되며, 이러한 함몰은 골형성에 필요한 충분한 공간을 형성하기 어렵게 만든다. 이러한 이유로 본 증례에는 흡수성 차폐막 대신 티타늄 메쉬를 사용한 골증대술을 계획하였으며, 티타늄 메쉬의 고정을 위하여 미니 스크류를 적용하였다. Malchiodi 등은 티타늄 메쉬와 미니스크류를 골증대술에 적용하였을 때의 장점으로 티타늄 메쉬는 골형성에 필요한 공간을 유지하는데 적절한 경도를 보이며, 미니스크류는 파절된 치조골정을 고정시킬 수 있다고 언급하였고 이것이 이식재 하방의 안정적인 공간을 형성하여 골형성에 도움을 주었다고 하였다.[4] 티타늄 메쉬를 이용하여 치조골 증대술을 실시한 경우, 조직학적으로 적은 염증 조직이 관찰 되었고,[5] 평균 골형성 높이는 5.8 mm으로 티타늄 메쉬 하방 이식재 공간의 93.5%에 골형성이 되는 우수한 결과를 보였으며 임상적으로 적용하기에 무리가 없음을 밝혔다.[6] 골 이식재로는 하악 이부에서 채취한 자가골과 이종골을 1:1로 혼합하여 사용하였다. 여러 연구에서 구강 내에서 채취한 자가골을 골증대술의 이식재로 사용할 경우의 장점에 대하여 밝혔는데, 빠른 재혈관화율[7]과 감소된 재흡수율,[7,8] 빠른 회복속도[9] 등을 언급하였다. 이종골만 단일로 사용된 경우에는 신생 골형성이 가능한지에 대해서는 많은 이견이 있으나, 이종골이 자가골과 혼합되어 사용될 경우 조직학적으로 신생 골형성이 나타났음이 증명되었으며 조직학적, 임상적으로 좋은 결과를 보였다.[10]

임플란트의 직경은 자연치에 비하여 가늘고, 원형이므로 치은연 상방의 심미적인 결과를 재현하기 위해서는 임플란트 상부의 점막 관통부를 적절히 형성하여야 한다. 여러 가지 방법이 소개되었으나, 이들은 한 번에 치은 외형을 최종 수복물의 형태로 형성한다는 공통점을 가지고 있다.[11-13] 임플란트의 순측 연조직의 근단부 변위에 대한 연구는 다양하게 보고되어 왔는데, 2000년 Grunder는 상악 전치부의 골유도 재생술 및 임플란트 식립을 시행하고 보철물 장착 1년 동안 순측 치은연이 평균 0.6 mm 퇴축하였다고 보고하였다.[14] 따라서, 약간의 치은 퇴축을 막을 수는 없기 때문에 최종 수복 후의 임플란트 치관의 길이는 인접 자연치보다 짧아야 한다고 설명하였다. 또한 Small과 Tarnow는 대부분의 치은 퇴축은 2차 수술 이후 3개월 이내에 대부분 발생하고 6개월 이후에는 안정화되며 1년 후에는 총 1 mm 정도의 치은퇴축이 발생한다고 보고하였다.[15] 따라서 최소한의 연조직 안정 기간은 3개월이라고 하였으며, 본 증례에서도 2차 수술과 임시보철물 장착 이후, 최종보철물을 위한 인상채득까지 약 3개월의 연조직 형성 기간을 가졌다.

상악 전치부 임플란트 수복시 심미적인 결과를 얻기 위해서 수술적으로 고려해야 할 점은 이상적인 임플란트의 식립 위치와 경사각이다. 임플란트의 순구개측 위치는 무치악부 중앙에서 구개측으로 0.5 mm 가량 치우친 위치로 접근해야 한다.[16] 임플란트의 장축이 순측 경사면으로 기울어져 임플란트 플랫폼이 최종보철물의 절단연 위치보다 순측으로 노출되어 점막 관통부가 협측에 위치할 경우, 임플란트의 변연치은이 인접치아보다 상대적으로 근단부로 위치하여 치관이 길어지게 되는 비심미적인 결과를 초래하게 된다. 이러한 이유로 임플란트 식립 경사각은 임플란트의 장축이 구개측으로 기울어지도록 하는 것이 변연치은의 높이를 치관부쪽으로 위치시키기에 유리하다.[17] 본 증례의 경우 무치악부 구개측 골결손이 심하였고, 이로 인해 임플란트 식립위치가 순측에 놓여 심미적인 결과를 재현하는데 불리한 상황이었다. 하지만 이를 극복하기 위해 순측의 치조제정에서 ANS까지 과량의 골이식을 선행하여 충분한 골 부피를 확보하고 임플란트의 식립경사가 구개측으로 경사되도록 하였다. 비록 임플란트가 구개측 위치로 식립되지는 못하였으나, 임플란트 식립 경사각이 구개측으로 경사되어 점막 관통부의 위치가 임플란트 플랫폼의 위치보다 구개측 혹은 치조제정에 위치하게 되었다. 이것으로 변연치은의 높이는 낮아지고 치관의 길이가 짧아져 상부보철물 주위 심미적인 변연치은의 높이를 형성할 수 있었고, 순측으로 충분한 치은의 두께를 확보하게 되어 추후 치은 퇴축을 예방할 수 있었다.[18]

결론

심미적인 상악 전치부 임플란트 보철물의 치관길이와 변연치은의 높이를 위해서는 이상적인 임플란트 식립 위치와 식립 경사가 모두 중요하다. 하지만, 어쩔 수 없이 식립 위치가 불리할 수 밖에 없는 경우에는 골증대술을 통해 충분한 경조직의 부피를 확보하고 식립 경사를 조절하는 것이 불리한 식립 위치를 보상할 수 있는 하나의 대안이 될 수 있다.

ORCID

Jae-Ho Oh https://orcid.org/0000-0002-4298-1965
Min-Gu Kang https://orcid.org/0000-0002-8981-200X
Kyoung-A Kim https://orcid.org/0000-0002-2923-5351
Jung-Jin Lee https://orcid.org/0000-0002-7381-5230
Jae-Min Seo https://orcid.org/0000-0001-5095-4046

References

1. Buser D, Martin W, Belser UC. Optimizing esthetics for implant restorations in the anterior maxilla: anatomic and surgical considerations. Int J Oral Maxillofac Implants 2004;19:43-61.
2. Seo CW, Han AR, Seo JM, Lee JJ. A technique for fabricating abutment replica with hot melt adhesive material to minimize residual cement in implant restoration: a case report. J Dent Rehabil Appl Sci 2016;32:240-5.
3. Araújo MG, Lindhe J. Dimensional ridge alterations following tooth extraction. An experimental study in the dog. J Clin Periodontol 2015;32:212-8.
4. Malchiodi L, Scarano A, Quaranta M, Piattelli A. Rigid fixation by means of titanium mesh in edentulous ridge expansion for horizontal ridge augmentation in the maxilla. Int J Oral Maxillofac Implants 1998;13:701-5.
5. von Arx T, Hardt N, Wallkamm B. The TIME technique: a new method for localized alveolar ridge augmentation prior to placement of dental implants. Int J Oral Maxillofac Implants 1996;11:387-94.
6. von Arx T, Kurt B. Implant placement and simultaneous ridge augmentation using autogenous bone and a micro titanium mesh: a prospective clinical study with 20 implants. Clin Oral Implants Res 1999;10:24-33.
7. Phillips JH, Rahn BA. Fixation effects on membranous and endochondral onlay bone graft revascularization and bone deposition. Plast Reconstr Surg 1990;85:891-7.
8. Zins JE, Whitaker LA. Membranous versus endochondral bone: implications for craniofacial reconstruction. Plast Reconstr Surg 1983;72:778-85.
9. Rabie AB, Dan Z, Samman N. Ultrastructural identification of cells involved in the healing of intramembraneous and endochondral bones. Int J Oral Maxillofac Surg 1996;25:383-8.
10. Roccuzzo M, Ramieri G, Spada MC, Bianchi SD, Berrone S. Vertical alveolar ridge augmentation by means of a titanium mesh and autogenous bone grafts. Clin Oral Implants Res 2004;15:73-81.
11. Lazzara RJ. Managing the soft tissue margin: the key to implant aesthetics. Pract Periodontics Aesthet Dent 1993;5:81-8.
12. Hürzeler MB, Quiñones CR, Strub JR. Advanced surgical and prosthetic management of the anterior single tooth osseointegrated implant: a case presentation. Pract Periodontics Aesthet Dent 1994;6:13-21.
13. Bichacho N, Landsberg CJ. A modified surgical/prosthetic approach for an optimal single implant-supported crown. Part II. The cervical contouring concept. Pract Periodontics Aesthet Dent 1994;6:35-41.
14. Grunder U. Stability of the mucosal topography around single-tooth implants and adjacent teeth: 1-year results. Int J Periodontics Restorative Dent 2000;20:11-7.
15. Small PN, Tarnow DP. Gingival recession around implants: a 1-year longitudinal prospective study. Int J Oral Maxillofac Implants 2000;15:527-32.
16. Funato A, Salama MA, Ishikawa T, Garber DA, Salama H. Timing, positioning, and sequential staging in esthetic implant therapy: a four-dimensional perspective. Int J Periodontics Restorative Dent 2007;27:313-23.
17. Misch CE. Contemporary implant dentistry. 3rd ed. St. Louis; CV Mosby; 2009. p. 739-68.
18. Bengazi F, Wennström JL, Lekholm U. Recession of the soft tissue margin at oral implants. A 2-year longitudinal prospective study. Clin Oral Implants Res 1996;7:303-10.

구개부 치조골 결손을 보이는 상악 전치 상실부의 임플란트 심미보철수복: 증례보고

오재호[1], 강민구[1], 이정진[1], 김경아[2], 서재민[1]*

[1]전북대학교 치의학전문대학원 치과보철학교실 및 구강생체과학연구소

[2]을지대학교 의과대학 치과학교실

치조골 폭이 협소한 상악 전치부의 심미적인 임플란트 수복은 임플란트 식립체의 경사각과 위치가 제한되기 때문에 단순한 임플란트 식립만으로는 심미적인 임플란트 보철물을 제작하기 어려운 일이다. 임플란트 보철물이 변연 치은과 조화로운 출현윤곽을 재현하기 위해서는 임플란트 식립체의 이상적인 치조골 내 위치와 식립각이 설정될 수 있어야 하며, 이를 위해서는 종종 임플란트 식립 전 골증대술을 선행하여야 한다. 본 증례는 구개측의 심한 골 결손을 동반한 얇은 치조골 폭을 보이는 상악 전치 상실부에 골증대술을 시행한 후, 임플란트를 식립하여 심미 보철을 시행한 증례이다. 먼저 협측에 과량의 골증대술을 선행하여 불리한 임플란트 식립 위치를 보상할 수 있는 구개측 식립 경사를 확보하였으며, 임시보철물의 외형을 조정하여 인접 치아와 조화로운 변연 치은 높이와 치간 유두를 형성하였다. 최종적으로 지르코니아 코어를 가지는 도재수복물을 이용하여 보철 수복하였고 심미적, 기능적으로 만족할 만한 결과를 얻었기에 이를 보고하고자 한다.

(구강회복응용과학지 2017;33(4):291-8)

주요어: 임플란트 보철; 골증대술

*교신저자: 서재민

(54896)전북 전주시 덕진구 백제대로 567 전북대학교 치의학전문대학원 보철학교실 및 구강생체과학연구소

Tel: 063-250-2696 | Fax: 063-250-2218 | E-mail: jmseo@jbnu.ac.kr

접수일: 2017년 9월 4일 | 수정일: 2017년 9월 20일 | 채택일: 2017년 9월 21일