https://doi.org/10.14368/jdras.2022.38.1.26
ISSN 2384-4353 eISSN 2384-4272

Case Report

Periodontal and prosthetic treatment of maxillary incisors with pathological tooth migration: a case report with 10-year follow-up

So-Yeun Kim[1], Eun-Young Kwon[2,3]*

[1]*Department of Prosthodontics, School of Dentistry, Kyungpook National University, Daegu, Republic of Korea*
[2]*Department of Periodontology, Dental Clinic Center, Pusan National University Hospital, Busan, Republic of Korea*
[3]*Biomedical Research Institute, Pusan National University Hospital, Busan, Republic of Korea*

Anterior tooth spacing is observed by pathological tooth movement (PTM), which is common in periodontal patients. And various occlusal factors contribute to PTM, especially in the maxillary anterior region, when there is excessive occlusal force, flaring due to position problem easily occurs. Teeth with loss of periodontal support tissue can secure stability when expanding the support area through intentional splinting, and change the occlusion when restored as a fixed prosthesis. After confirming the stable occlusion through the provisional prosthesis, it can be transferred to the final prosthesis through CAD-CAM. In this case, we present a long-term stable case through accurate diagnosis and treatment of the maxillary anterior teeth that have lost interdental contact. **(J Dent Rehabil Appl Sci 2022;38(1):26-33)**

Key words: pathological tooth migration; splinting; periodontal treatment; CAD-CAM; fixed prosthesis

서론

치아의 위치는 치주 상태와 교합과 근육으로 조절되는 근신경계적 요소의 균형으로 결정된다.[1] 병적인 치아이동(pathologic tooth migration, PTM)은 이 힘의 균형의 붕괴로 인한 치아의 정상 위치로부터의 변위로 정의된다.[2] 치주환자에서는 높은 PTM 유병율이 나타나며 특징적으로 치주 부착조직과 골조직의 소실이 PTM과 연관이 있다.[3,4] PTM을 일으키는 교합적 요소들로는, 구치부 교합붕괴(bite collapse), 치열궁의 온전성(arch integrity) 상실, Angle class II 부정교합, 교합간섭, 전방 교합력(Anterior Component of Force, ACF), 하악의 기능 운동 및 저작 시 전방으로 움직이는 습관, 이갈이, 단축 치열궁(shortened dental arch) 등이 원인으로 제시된다.[5] 교합력은 치아의 인접면 접촉을 통해 치열궁의 치아에 골고루 분배되며 치간 접촉이 상실되면 힘의 불균형에 따라 치아의 이동이 발생하고 가속화될 수 있다. 상악 전치부는 전후방으로 지지되는 접촉이 없기 때문에 하악의 전방운동 시 과도한 교합력을 받으면 쉽게 순측 경사(flaring)될 수 있다.[6]

치주지지조직이 소실된 치아는 의도적인 연결 고정(splinting)을 통해 지지 영역을 확대하여 안정성을 확보할 수 있다. 미국치주학회에서는 재생적 치주 수술 후에도 동요를 보이는 치아, 저작 시에 동요가 있는 치아에서는 치주적으로 치간 고정을 추천하였다.[7] 고정성 보철물은 치아에 새로운 교합을 부여함과 동시에 연결 고정이 가능하다. 고정성 보철을 통한 연결 고정은 치아에 저작력을 분산시키고 불리한 힘을 유리한 방향으로 바꾸어

*Correspondence to: Eun-Young Kwon
Clinical Associate Professor, Department of Periodontology, Dental Clinic Center, Pusan National University Hospital, 179 Gudeok-ro, Seo-gu, Busan, 49241, Republic of Korea
Tel: +82-51-240-7429, Fax: +82-51-240-7706, E-mail: betteryoung@hanmail.net
Received: August 3, 2021/Last Revision: September 3, 2021/Accepted: November 30, 2021

Copyright© 2022 The Korean Academy of Stomatognathic Function and Occlusion.
©It is identical to Creative Commons Non-Commercial License.

준다.[8] 그러나 이러한 영구적 연결 고정은 우식과 치주염과 같은 다른 합병증의 원인이 되므로 적응증에 맞추어 선택되어야 한다.[9] 전치부 교합은 적절하게 부여되지 않을 경우, 전치부뿐 아니라 구치부 치아에 손상을 일으키며 저작근과 턱관절의 건강에 영향을 미치므로 좀더 세심한 조절이 필요하다.[10,11] 전방 교합을 재설정할 때 하악의 편심 운동 중 구치부 이개를 가능하게 하기 위해 적절한 전방유도가 필요하며, 발음 및 저작과 같은 기능적 움직임과 조화를 이루는 설측 형태가 요구된다.[12]

본 증례에서는 치간 접촉을 상실한 상악전치부를 PTM으로 진단하고 적절한 비외과적 치주 치료와 더불어 고정성 보철 수복을 시행한 결과, 지속되는 치아의 순측 경사를 멈추고 기능적, 심미적으로 장기간 안정적인 유지를 얻어내어 보고하고자 한다.

증례보고

본 환자는 내원 당시 46세의 여자 환자로 특별한 전신병력은 없었으며 상악 전치부의 레진 수복을 원한다는 주소로 내원하였다. 구강 내 검사 상 상악 전치부 인접면에 여러 차례 시행된 광중합 레진 수복이 관찰되었으며 수복물 변연의 건전함이 상실되어 있었다. 수복으로 인하여 중절치의 근원심 폭이 매우 크고 상악 4절치의 순측 경사와 정출, 치경부 마모가 관찰되었으나 하악 전치부의 정출 양상은 보이지 않았다. 문진 결과, 환자는 반복적인 레진 수복 및 이개의 재발을 겪었으며 이에 대한 치주치료는 받은 경험이 없다고 하였다. 상악 좌우 중절치와 측절치에서 1 내지 2도의 동요도가 관찰되었고 치주낭 측정 시 5 mm 이상 기록되는 부위가 존재하였다. 방사선 검사 상, 중절치 사이의 수평적, 측절치 주변의 수직적 골소실이 관찰되었다. 하악 우측 제2소구치와 하악 좌측 제2대구치의 치근단 병소, 상악 우측 제1대구치의 근첨까지 이환된 이개부 병소, 상악 좌측 제1소구치의 이개부 병소가 관찰되고 상악 우측 제2대구치는 상실되어 있었다(Fig. 1, 2). 교합면에서 바라봤을 때 순측 경사보다는 정출이 심한 것으로 보이며 치아 위치와 형태 수정이 보철로 수복 가능한 정도로 판단되었다. 환자가 반복적인 레진 수복에도 이개의 재발을 겪는 근본적 이유는 만성 치주염을 동반한 PTM으로 추정할 수 있었고, 이에 치주치료 없이 다시 레진 수복을 시행하는 것은 근본적 치료가 될 수 없다고 판단하였다. 근원심 공간의 확장이 컸고 치조골의 상실이 있었으나 치아 길이를 줄이고 연결 고정

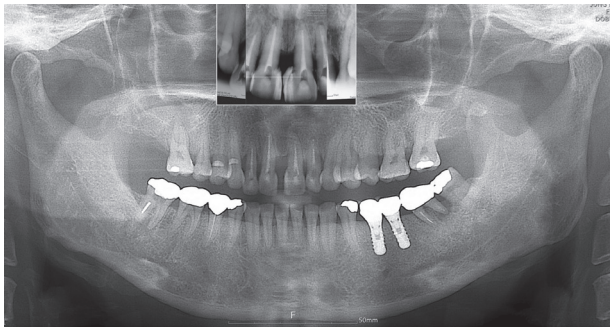

Fig. 1. Initial standard radiograph and panoramic view showing the horizontal bone loss and the layers of repeated resin restoration between the central incisors, and the vertical bone loss distal to the lateral incisors.

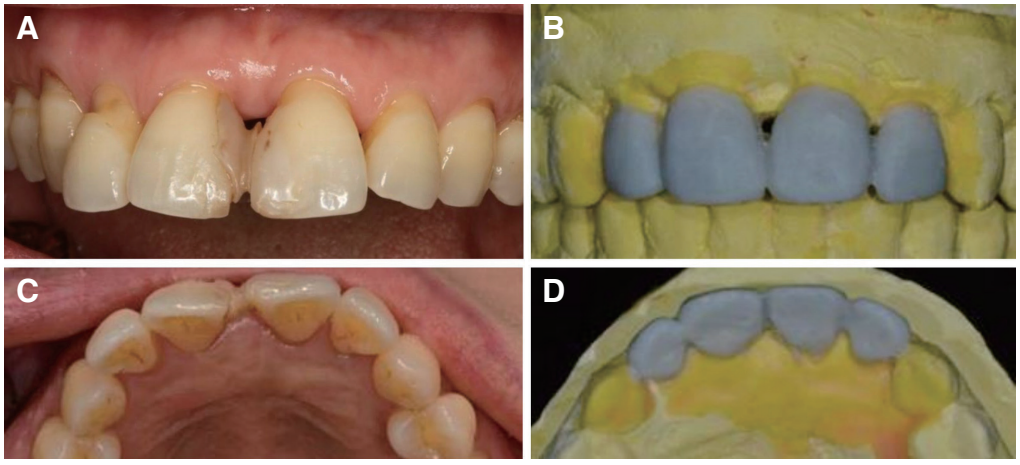

Fig. 2. Intraoral photograph before treatment (A and C) and dignostic wax up (B and D).

을 통한 보철 치료를 치주 치료와 동반 시 안정성을 확보할 수 있을 것으로 보여 우선 임시 수복물을 장착하고 평가하기로 하였다. 결론적으로, 본 환자는 상악 전치부의 만성 치주염을 동반한 PTM으로 진단하고 전반적인 치주치료 및 재발 방지를 위한 보철치료를 계획하였다.

우선 진단 모형에서 진단 wax-up을 실시한 뒤 이를 본 뜬 임시 보철물을 제작하여 치아 삭제 후 장착하였다(Fig. 2 - 5). 치아는 신경치료가 되어 있는 상태였으므로 절단연과 돌출된 순측의 치질을 미리 계획한 치아형태에 맞추어 삭제하였고 임시 수복물을 통해 보철물 두께 확보를 확인하였다. 임시 수복물 장착 후 전방 유도 및 교합 간섭 유무 평가, 지대치의 치주 상태와 동요도 평가를 시행하며 여러 번 구강 내에서 조정하였다. 임시 수복물을 장착한 상태에서 상악 전치부를 포함한 전반적인 치주 치료를 시행하였다. 전치부 보철 치료에 앞서 전악에 걸친 치석제거술 및 치근활택술을 시행하였으며 비외과적 치주치료 후 3개월 째에 치주낭 깊이(probing pocket depth), 임상부착수준(clinical level of attachment)이 3 mm 이하로 유지되고 탐침 시 출혈이 없음을 확인하였다. 지대치 동요가 없으며 치주 염증이 없는 상태로 최종 안정된 임시 수복물을 장착한 상태를 비가역성 하이드로콜로이드 인상재(Aroma Fine Plus, GC, Tokyo, Japan)로 인상채득 하였다. 또한 지대치를 폴리비닐실록산 고무인상재(Imprint II Garant, 3M ESPE, St. Paul, USA)로 인상채득 하였고, 둘 다 디지털 중첩을 하기 위하여 구치부까지 인상채득하였다. 인상체에 석고(Fuji Rock, GC, Leuven, Belgium)를 부어 모형으로 제작하여 각기 모델스캐너(S600 Arti Scanner, Zirkonzahn GmbH, Bruneck, Italy)로 스캔하였다. STL 파일로 채득한 두 virtual model은 CAD 프로그램(Zirkonzahn Modellier, Zirkonzahn GmbH) 상에서 두 모델의 중복되는 견치와 구치부를 참조점으로 이용하여 중첩하였다(Fig. 3). 작업모형의 지대치 변연과 임시 수복물 모형의 보철 형태를 따른 최종 수복물 디자인을 얻었다. 이것을 cut back 후 milling (Milling Unit M5, Zirkonzahn GmbH)하여 coping (Prettau zirconia, Zirkonzahn GmbH)을 제작 후 소성하여 완성하였다(Fig. 4). Coping은 변연 적합도, 절단연의 길이, 설면 교합의 평가를 위해 구강 내에 시적하여 확인하였다. 이후 상부에 비니어링 도재를 축성, 글레이징 및 연마하여 심미적으로 순면을 마무리하였고 구내에 레진세멘트(RelyX Unicem, 3M ESPE)로 접착하였다. 접착 후 1주일, 한달, 3달 뒤 체크하였다. 지속적인 치주,

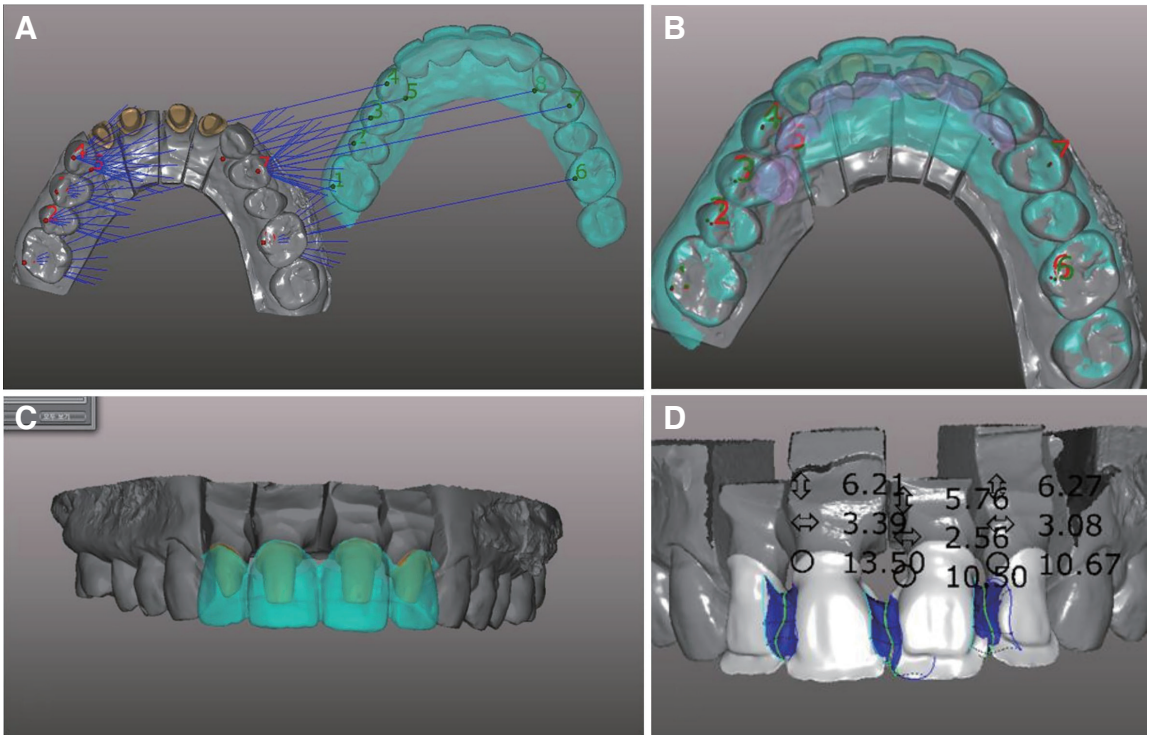

Fig. 3. Double scanning technique. Superimposition (A), digitally overlap of prepared teeth and provisional restoration (B), definitive prosthesis design (C) and Coping design (D).

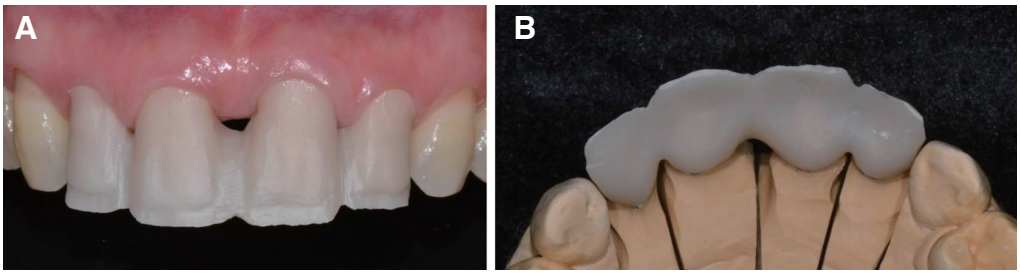

Fig. 4. Try in of zirconia coping (A). The incisal edge was left to replicate the length of the provisional restoration and the occlusal surface (B).

보철적 유지관리 필요성에 대하여 환자 교육 실시하였으며 10년 동안 전체 치아의 치료를 동반한 정기 검진 내원을 꾸준히 하였다. 경과 관찰 기간 중, 상악 우측 제1대구치는 점진적인 골소실과 동요도로 발치하고 이후 상악 우측 제2대구치와 함께 상악동 거상술을 동반한 임플란트를 식립하고 보철 수복하였다. 하악 좌측 제2대구치는 심한 치조골 소실로 하악 좌측 제3대구치와 동시에 발치하고 이후 임플란트보철 수복하였다. 하악 우측 제2대구치는 이후 치근 파절이 발생되어 발치 후 임플란트보철로 대체되었다. 상악 좌측 제1대구치 원심부에 치조골 소실이 있으나 비외과적 치주치료 후 정기점검 중이며 추후 필요시 외과적 치주치료를 시행할 예정이다. 10년 간의 경과 관찰 결과, 상악 전치부의 치주, 보철 상태는 모두 안정적으로 유지되었다(Table 1, Fig. 5, 6).



Fig. 5. The final adjusted provisional restoration, cementation state of the final prosthesis (2012), and follow up photos. They show a healthy periodontic state with mild gingival recession on #21 margin. Interdental space between the central incisors was reduced in 2021 than that in 2012.

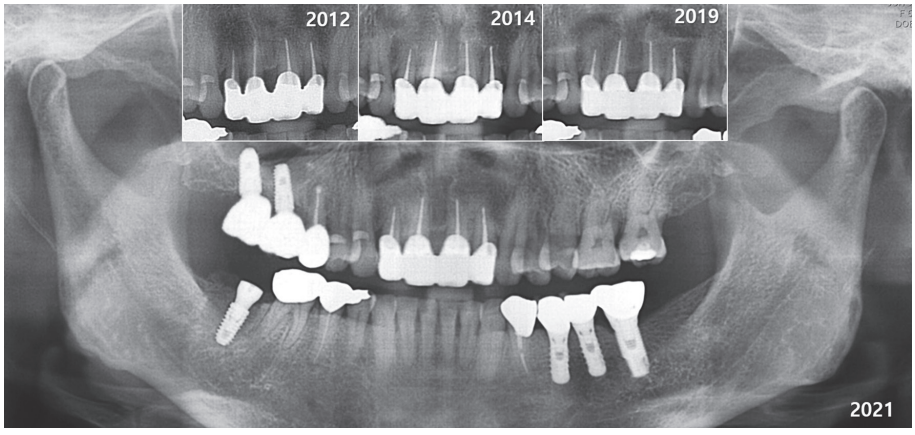

Fig. 6. Follow-up radiograph ten years later. Favorable periodontal tissues of the maxillary incisors and antagonist teeth were observed. In the meantime, teeth #16 #37 due to periodontitis and #47 teeth due to caries were replaced with implant prostheses. #26 has furcation lesion and is being monitored regularly after nonsurgical periodontal treatment.

Table 1. Changes in clinical parameters of the maxillary anterior teeth for 10-year follow-up

Tooth	parameters	Initial visit	3-month Follow-up After SR	3-month Follow-up After PRO	5- year Follow-up After PRO	10- year Follow-up After PRO
#13	PD (distal/middle/mesial)	6 6 5	4 4 4	3 3 3	3 3 3	3 3 3
	CAL (distal/middle/mesial)	7 6 5	5 5 5	3 3 3	3 3 3	3 3 3
	BOP	+	-	-	-	-
	MOB	-	-	-	-	-
#12	PD (distal/middle/mesial)	7 6 5	4 4 4	3 3 3	3 3 3	3 3 3
	CAL (distal/middle/mesial)	9 8 6	6 5 5	3 3 3	3 3 3	3 3 3
	BOP	++	-	-	-	-
	MOB	++	-	-	-	-
#11	PD (distal/middle/mesial)	5 5 5	4 4 4	3 3 3	3 3 3	3 3 3
	CAL (distal/middle/mesial)	5 5 6	5 5 5	3 3 3	3 3 3	3 3 3
	BOP	+	-	-	-	-
	MOB	+	-	-	-	-
#21	PD (distal/middle/mesial)	5 5 5	4 4 4	3 3 3	3 3 3	3 3 3
	CAL (distal/middle/mesial)	5 6 5	5 5 5	3 3 3	3 3 3	3 3 3
	BOP	+	-	-	-	-
	MOB	+	-	-	-	-
#22	PD (distal/middle/mesial)	5 6 5	3 4 4	3 3 3	3 3 3	3 3 3
	CAL (distal/middle/mesial)	6 8 6	4 5 5	3 3 3	3 3 3	3 3 3
	BOP	+	-	-	-	-
	MOB	++	-	-	-	-
#23	PD (distal/middle/mesial)	5 4 5	3 3 4	3 3 3	3 3 3	3 3 3
	CAL (distal/middle/mesial)	5 5 6	4 3 4	3 3 3	3 3 3	3 3 3
	BOP	+	-	-	-	-
	MOB	-	-	-	-	-

SR: scaling and root planning, PRO: prosthesis delivery, PD: probing depth (mm), CAL: clinical attachment level (mm), BOP: bleeding on probing, MOB: mobility.

고찰

성인에서 치간 이개가 점진적으로 진행되면서 치조골의 소실 및 치주염 소견을 보일 때 치주질환에 의한 이개로 진단된다.[13] 방치된 치아 동요는 정상 기능 시에도 주변 치주 조직에 외상을 주며 치주 질환을 가속화시켜 결국 치아를 상실에 이르게 한다.[14] 본 증례는 치주 조직의 소실을 보이며 치아의 동요와 이동이 발생한 PTM 환자에서 진단을 통해 단순 공간 수복을 위한 레진 수복이 아닌 치주 치료와 고정성 보철물 수복을 시행하였다. 다행히 치아의 이동 양과 방향이 보철로 수복 가능한 정도에서 치료가 시작되어 더 복잡한 치료없이 마무리할 수 있었고 치료 결과와 유지도 양호하였다. 본 증례의 경우, 적극적 개입없이 이전의 치료만을 반복하였다면 부착 소실, 잔존 골 높이 등의 치주 양상으로 평가 시 상악 전치를 상실할 가능성이 컸을 것으로 예상된다.[15] PTM 치아의 치료를 위해 교정을 통한 치료 방법도 고려할 수 있다. 하지만 본 증례에서 환자의 나이, 치료 기간과 비용의 문제가 있었고, 치아 압하 시에는 기존에 존재하였던 부착 소실이 심화될 위험이 있었다. 또한 본 환자의 상악 전치부에서 깊은 치주낭 깊이와 함께 수직적 골소실이 관찰되었고 치아 위치가 치열궁에서 많이 벗어나지 않았기 때문에 교정적 압하를 통한 치료보다는 보철 치료가 적절하다고 판단되었다.[16] 따라서 정출된 치아의 길이와 치축을 개선하는 방향으로 수복물을 계획하였다.

상악 전치의 보철 설계 시, 설면의 형태가 부적절한 경우 대합치인 하악의 폐구로, 기능로를 제한하고, 전방유도를 통한 구치부의 보호가 부족하여 장기적으로 치아의

동요, 마모, 이동을 일으킨다. 그러므로 상악 전치의 설면 형태는 환자에게 적절한 저작 궤도를 잘 반영하는 과정이 필요하다. 또한 상악 전치의 순측 형태의 돌출이 심하면 치아가 길고 비심미적으로 보이며 하순의 lip-closure path에 방해가 된다.[17] 이와 같이 조화롭고 안정된 전치부 보철물의 교합을 평가하기 위하여 임시 보철물이 필요하며, 임시 보철물의 장착 기간 동안 환자의 불편감은 물론 치아의 병적인 소견을 감시하고 그에 따라 임시 보철물의 교합을 수정하게 된다. 임시 보철물의 교합을 최종 보철물로 옮기기 위해서 기존에는 putty를 이용한 index을 사용하였다.[18] 이는 기공사의 감각과 기술이 필요하며 상황에 따라 결과물이 일정하지 않다. 그러나 요즘에는 디지털 기술이 발전함에 따라 임시 보철물의 형태를 CAD 상에 불러와서 최종 보철물로 이전하는 것이 가능하다.[19] 본 증례에서도 이중 스캔(double scanning)을 통해 CAD 상에서 작업 모형에 구강 내에 있는 임시 수복물의 형태를 중첩하여 구강 내에서 조정된 교합 형태를 그대로 재현할 수 있었다.

결론

본 증례는 상악 전치부의 PTM를 치주와 보철 치료를 통하여 중단시키고 오랜 기간 동안 유지한 증례로 적절한 시기에 정확한 진단을 통한 치과 치료로써 심미성과 기능뿐 아니라 장기간의 예후를 확보할 수 있었다.

ORCID

So-yeun Kim https://orcid.org/0000-0001-6714-8315
Eun-Young Kwon https://orcid.org/0000-0001-9555-0360

References

1. Proffit WR, Henry WF Jr, David M. Contemporary orthodontics. 4th ed. New York; Elsevier; 2007. p. 142-4.
2. Chasens AI. Periodontal desease, pathologic tooth migration and adult orthodontics. N Y J Dent 1979;49:40-3.
3. Martinez-Canut P, Carrasquer A, Magan R, Lorca A. A study on factors associated with pathologic tooth migration. J Clin Periodontol 1997;24:492-7.
4. Demetriou N, Tsami-Pandi A, Parashis A. Is it possible for periodontal patients to recognize periodontal disease? Stomatologia (Athenai) 1991;47: 284-95.
5. Brunsvold MA. Pathologic tooth migration. J Periodontol 2005;76:859-66.
6. Stern N, Brayer L. Collapse of the occlusion - aetiology, symptomatology and treatment. J Oral Rehabil 1975;2:1-19.
7. Smiley CJ, Tracy SL, Abt E, Michalowicz BS, John MT, Gunsolley J, Cobb CM, Rossmann J, Harrel SK, Forrest JL, Hujoel PP, Noraian KW, Greenwell H, Frantsve-Hawley J, Estrich C, Hanson N. Systematic review and meta-analysis on the nonsurgical treatment of chronic periodontitis by means of scaling and root planing with or without adjuncts. J Am Dent Assoc 2015;146:508-24.
8. Davies SJ, Gray RJ, Linden GJ, James JA. Occlusal considerations in periodontics. Br Dent J 2001;191: 597-604.
9. Behr M, Zeman F, Baitinger T, Galler J, Koller M, Handel G, Rosentritt M. The clinical performance of porcelain-fused-to-metal precious alloy single crowns: chipping, recurrent caries, periodontitis, and loss of retention. Int J Prosthodont 2014;27: 153-60.
10. Kerstein RB, Wright NR. Electromyographic and computer analyses of patients suffering from chronic myofascial pain dysfunction syndrome: Before and after treatment with immediate complete anterior guidance development. J Prosthet Dent 1991;66:677-86.
11. Cranham JC. Anterior guidance: Myth or mandatory? Inside Dent 2015;11:94-101.
12. Peck FH, Rickert D. Treating the constricted envelope of function. Inside Dental Tech 2017;8:36-41.
13. Graber TM, Vanarsdall RL. Orthodontics: current principles and techniques. 2nd ed. St. Louis; Mosby-Year Book; 1994. p. 762-4.
14. Nyman SR, Lang NP. Tooth mobility and the biological rationale for splinting teeth. Periodontol 2000 1994;4:15-22.
15. Oliver RC, Brown LJ. Periodontal diseases and tooth loss. Periodontol 2000 1993;2:117-27.
16. Wennström JL, Stokland BL, Nyman S, Thilander B. Periodontal tissue response to orthodontic

movement of teeth with infrabony pockets. Am J Orthod Dentofacial Orthop 1993;103:313-9.
17. Dawson PE. Determining the determinants of occlusion. Int J Periodontics Restorative Dent 1983;3: 8-21.
18. Seo JM. Full mouth rehabilitation in a patient with severely worn dentition. J Dent Rehabil Appl Sci 2010;26:463-76.
19. Papadopoulos I, Pozidi G, Goussias H, Kourtis S. Transferring the emergence profile from the provisional to the final restoration. J Esthet Restor Dent 2014;26:154-61.

병적 치아 이동된 상악 전치의 치주, 보철 치료 후 10년 경과 증례

김소연[1] 조교수, **권은영**[2,3]* 임상부교수

[1]경북대학교 치과대학 치과보철학교실

[2]부산대학교병원 치과진료센터 치주과

[3]부산대학교병원 의생명연구원

전치부 치간 사이 공간은 치주 환자에게 흔히 발생되는 병적 치아 이동(PTM, pathological tooth migration)과 함께 자주 관찰된다. PTM에는 다양한 교합적 요인들이 기여하는데 특히 상악 전치부에서는 과도한 교합력이 있을 때 위치 문제로 인한 불리함 때문에 치간 이개가 쉽게 발생한다. 치주 지지 조직이 소실된 치아는 의도적인 연결 고정(splinting)을 통해 지지 면적을 확장하면 안정성이 증가될 수 있다. 또한 고정성 보철물로 수복 시에는 불리한 교합을 유리한 형태로 바꿀 수 있다. 임시보철물을 통해 안정적 교합을 확보 후 이것을 최종보철물로 옮기는 일은 CAD-CAM을 통하여 가능하다. 본 증례에서는 치간 접촉이 상실된 상악 전치부에서 정확한 진단과 치료를 통해 장기적으로 안정적인 결과를 보여 소개하고자 한다.

(구강회복응용과학지 2022;38(1):26-33)

주요어: 병적치아이동; 스플린팅; 치주치료; 캐드캠; 고정성보철물

*교신저자: 권은영

(49241)부산광역시 서구 구덕로 179 부산대학교병원 치과진료센터 치주과

Tel: 051-240-7429 | Fax: 051-240-7706 | E-mail: betteryoung@hanmail.net

접수일: 2021년 8월 3일 | 수정일: 2021년 9월 3일 | 채택일: 2021년 11월 30일