https://doi.org/10.14368/jdras.2022.38.1.34
ISSN 2384-4353 eISSN 2384-4272

Case Report

Fabrication of complete denture using digital technology in patient with mandibular deviation: a case report

Eunsu Lee, Juyoung Park, Chan Park, Kwi-Dug Yun, Hyun-Pil Lim, Sangwon Park*
Department of Prosthodontics, School of Dentistry, Chonnam National University, Gwangju, Republic of Korea

Recently, digital technology and computer-aided design/computer-aided manufacturing (CAD/CAM) environment have changed the clinician treatment method in the fabrication of dentures. The denture manufacturing method with CAD/CAM technology simplifies the treatment and laboratory process to reduce the occurrence of errors and provides clinical efficiency and convenience. In this case, complete dentures were fabricated using stereolithography (SLA)-based 3D printing in patient with mandibular deviation. Recording base were produced in a digital model obtained with an intraoral scanner, and after recording a jaw relation in the occlusal rim, a definitive impression was obtained with polyvinyl siloxane impression material. In addition, facial scan data with occlusal rim was obtained so that it can be used as a reference in determination of the occlusal plane and in arrangement of artificial teeth during laboratory work. Artificial teeth were arranged through a CAD program, and a gingival festooning was performed. The definitive dentures were printed by SLA-based 3D printer using a Food and Drug Administration (FDA)-approved liquid photocurable resin. The denture showed adequate retention, support and stability, and results were satisfied functionally and aesthetically. **(J Dent Rehabil Appl Sci 2022;38(1):34-41)**

Key words: CAD/CAM; 3D printing; complete denture

서론

최근 디지털 기술과 Computer-aided design/Computer-aided manufacturing (CAD/CAM) 작업 환경의 발달로, 완전 무치악 환자의 치료에 있어 디지털 방식을 이용한 총의치 제작이 활발히 이루어지고 있다. 치과 보철학 용어집에 따르면 디지털 의치는 일반적인 기존의 방식 대신 CAD, CAM 및 CAE (Computer-aided engineering)를 사용하여 자동화로 만들어진 가철성 총의치를 말한다.[1] 총의치 제작에서 디지털 기술의 적용은 환자의 구강 환경을 디지털화함으로써 3차원적 디지털 모형을 획득하는 것에서 시작하며, CAD 프로그램 상에서 교합 평면을 결정하고 인공치를 배열한 후 의치상의 외형을 디자인한다. 완성된 가상의 의치는 밀링과 같은 절삭가공 방식 또는 3D 프린팅과 같은 적층 제조 방식을 통해 제작될 수 있다.

이러한 CAD/CAM 기술의 의치 제작 방식은 모형 제작, 교합기 부착, 인공치 배열과 치은 형성, 매몰 및 온성과 같은 기존의 기공 작업이 필요하지 않으며, 이러한 작업 과정 동안 발생하는 오차를 감소시켜 높은 정밀도를 나타낼 수 있다.[2] 또한 통상적으로 2 - 3회의 내원으로 제작이 가능하여 진료실 내원이 어려운 고령의 환자에게 유익하며, 재제작이 필요한 경우 저장된 디지털 기록을 사용할 수 있으므로 쉽게 복제가 가능한 장점이 있다.[3]

*Correspondence to: Sangwon Park
Professor, Department of Prosthodontics, School of Dentistry, Chonnam National University, 33 Yongbong-ro, Buk-gu, Gwangju, 61186, Republic of Korea
Tel: +82-62-530-5631, Fax: +82-62-530-5639, E-mail: psw320@jnu.ac.kr
Received: February 21, 2022/Last Revision: February 25, 2022/Accepted: February 26, 2022

Copyright© 2022 The Korean Academy of Stomatognathic Function and Occlusion.
©It is identical to Creative Commons Non-Commercial License.

본 증례는 하악 편위를 가진 상·하악 완전 무치악 환자에서 디지털 방식을 이용한 양악 총의치 수복 증례로서 기능적, 심미적으로 만족스러운 결과를 얻었기에 이에 대해 보고하고자 한다.

증례보고

본 증례의 환자는 79세 여성으로 상악의 소수 잔존 치아를 발치한 후 상·하악 총의치를 제작하고 싶다는 주소로 내원하였다. 의과적 병력으로는 신장질환으로 인해 10여 년간 혈액투석 중인 상태였고, 골다공증의 치료를 위해 데노수맙(denosumab)을 6개월 간격으로 주사 중이었다. 환자는 상악의 #12,13,21 치아를 지대치로 국소의치를 사용 중이었으나 예후 불량으로 발거가 필요하였고, 구치부에는 의치의 착탈에 방해가 되는 골융기가 있었다. 하악 양측 후방 부위의 잔존치조제는 구치부 상실 후 상대적으로 흡수가 많이 진행된 상태였으며, 하안모는 우측으로 편위된 모습을 보였다.

고령과 전신 건강에 대한 부담으로 임플란트를 식립하는 대신 양악 총의치를 제작하기로 결정하였고, 이를 위해 예후 불량한 잔존치의 발거 및 치조제성형술 후(Fig. 1) 임시 의치를 제작 및 장착하였다. 임시 의치 제작을 위한 악간 관계 채득 시 하악위에 대한 평가 결과, 1급 악간 관계이었으나 불안정한 하악위를 보였다. 이에 구치부 무교두 인공치아를 가진 치료 의치를 사용하며 안정적인 하악위를 확립하였고 1개월 후 방사선사진상 악관절 장애가 존재하지 않는 것을 확인하였다(Fig. 2). 또한 하악의 편위 정도와 상악의 편위 여부에 대한 평가를 위해 두부 계측 방사선 사진을 촬영하여 수치를 분석하였다. 정중시상면(midsagittal plane)에서 턱끝점(menton)까지의 거리는 우측으로 7 mm, 하악 정중면(mandibular median plane)과 정중시상면의 각도는 3.5도로 하악의 우측 편위가 관찰되었고, 상악의 편위는 없는 것으로 판단되었다(Fig. 3).

하악 편위를 가진 환자에서 안모와 조화로운 총의치 제작을 위해 인공치 배열의 수정이 용이한 디지털 방식의 의치를 제작하는 것으로 치료계획을 수립하였다. 발거 부위의 치유가 완료된 후 구강 스캐너(Trios 4, 3Shape, Copenhagen, Denmark)를 이용하여 무치악 치조제의 디지털 인상을 채득하였다(Fig. 4). CAD 소프트웨어(3Shape Dental system, 3Shape)로 기록상을 디자인하여 Stereolithography (STL) 파일로 저장 후, 3D 프린터(Hunter, Zhejiang Flashforge 3D Technology Co., Ltd, Hangzhou, China) 및 3D 프린팅용 레진(Mazic D



Fig. 1. Intraoral photographs (Post-extraction and alveolopalsty). (A) Frontal view, (B) Maxillary occlusal view, (C) Mandibular occlusal view.

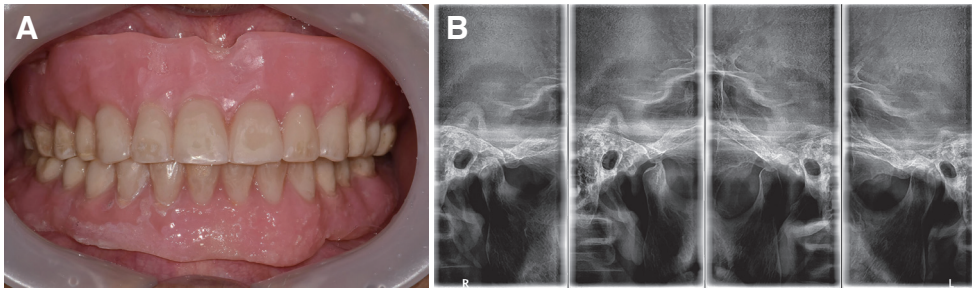

Fig. 2. Treatment denture for evaluation of TMJ. (A) Denture with cuspless teeth in posterior area, (B) TMJ radiograph. No pathology in TMJ.

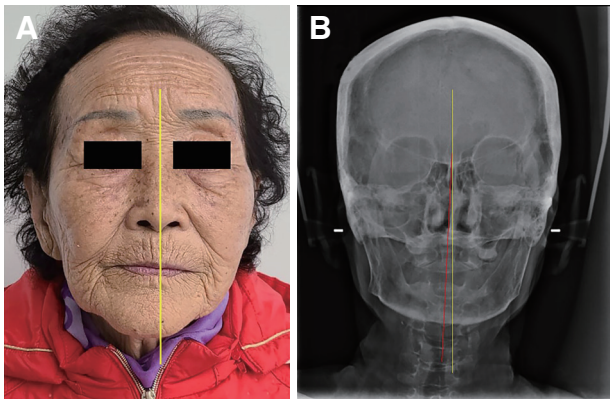

Fig. 3. Mandibular asymmetry. (A) Extraoral photograph, (B) Cephalometric radiograph with treatment denture. Showing 7 mm of mandibular deviation to right.

Temp, Vericom Co., Ltd, Seoul, Korea)을 이용하여 출력한 뒤 베이스플레이트 왁스로 교합제를 형성하였다.

교합제를 구강 내 시적하여 교합 평면 및 동공간선과 비익-이주선의 평행 여부, 상순의 길이 및 상악 전치부의 각도, 수직 고경을 교합제에 반영한 후, 하악 구치부 교합면에 알루왁스(Aluwax, Aluwax Dental Products Co., Allendale, USA)를 이용하여 중심위를 인기하였다. 디지털 인상의 변연 채득의 한계에 대한 문제점을 보완하기 위해 기록상 내면에 부가 중합형 실리콘 인상재(Aquasil Ultra LV, Dentsply Sirona, Charlotte, USA)로 폐구 정밀 인상을 채득하였다(Fig. 5). 인상체는 모델 스캔하여 STL 파일을 얻은 후 CAD 소프트웨어(Meshmixer, Autodesk Inc., San Jose, USA)를 이용하여 내면을 반전시켜 디지털 최종 모형을 얻었다(Fig. 6).

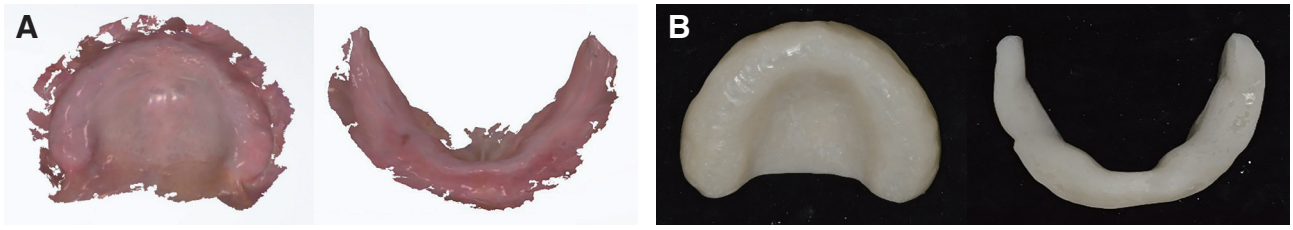

Fig. 4. Preliminary impression. (A) Digital oral scan with intraoral scanner. Showing limitation in obtaining vestibule, (B) Fabrication of recording base using 3D printing.

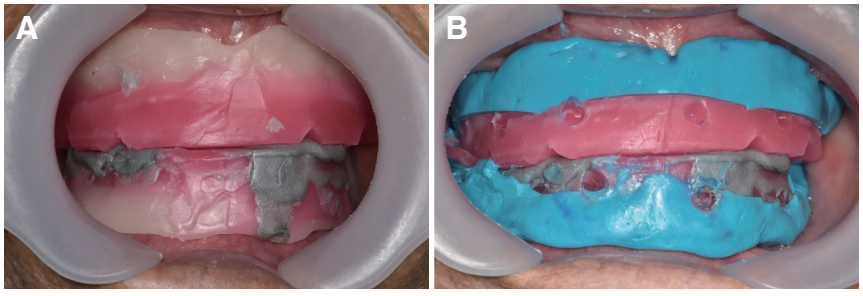

Fig. 5. Definitive impression. (A) Recording jaw relation with occlusal rim, (B) Closed mouth functional impression using hydrophilic vinyl polysiloxane impression material.

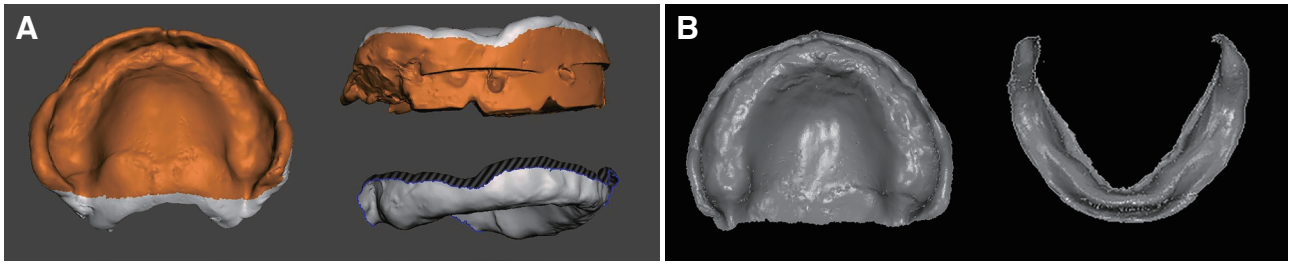

Fig. 6. Definitive digital cast. (A) A series of processes to obtain definitive digital cast by inverting of denture impression phase using CAD software, (B) Definitive digital cast.

비대칭적인 하안모를 가진 환자의 안모와 조화로운 의치 제작을 위해 3D 안면 스캐너(Bellus dental Pro, Bellus3D Inc., Campbell, USA)를 이용하여 교합제를 장착하고 미소를 지은 상태의 안면 스캔을 시행하였다. 안면 스캔 데이터를 교합제 스캔 데이터와 중첩하기 위해 구강 스캐너(Trios 4, 3Shape)를 이용하여 미간과 코, 교합제 부위를 스캔한 데이터를 획득하였다(Fig. 7).

이후 모든 디지털 데이터들을 정합 소프트웨어(3Dme Studio, Imagoworks Inc., Seoul, Korea)를 이용해 정렬하여 가상 마운팅하였고, CAD 프로그램(Exocad, Exocad GmbH, Darmstadt, Germany)에서 인공치 배열을 시행하였다. 우측으로 편위된 하안모와의 조화로운 인공치 배열을 위해서 안면 스캔 데이터를 참고하여 동공간선과 안면 정중선의 관계를 평가하면서 진행하였고, 연마면을 형성하여 최종 의치의 형태를 완성하였다(Fig. 8).

최종 의치는 미국식품의약국(Food and Drug Administraion, FDA) 승인을 받은 액체 광경화성레진(DENTCA Denture Base Ⅱ &Teeth, DENTCA Inc., Torrance, USA)을 사용하였으며 SLA 기반의 3D 프린터(Zenith, DENTIS Co., LTD, La Palam, USA)로 출력하였다(Fig. 9).

최종 의치를 환자에게 장착하여 조직 적합성 및 변연 봉쇄, 교합 관계를 확인하였다. 먼저 의치 내면의 거칠기와 날카로운 부위를 손가락으로 촉진 후, 압박지시연고(Pressure indicating paste, Mizzy, Myerstown, USA)를 적용하여 압박 부위를 조정하였다. 의치를 안착시킨 후 악골의 중심위와 의치의 최대 교두간 접촉의 일치 평가에서 접촉-활주(touch and slide)는 발생하지 않았으며, 양측 구치부에 다수의 균등한 중심교합 접촉, 편심 활주운동 시 교두 간섭 없이 안정적인 교합을 보여 진료실 재부착을 생략하였다. 의치 장착 후 24시간 이내에 내원하도록 하여 통증 부위를 조절하였고 정기검진에서 양호한 교합과 조직 상태를 확인하였으며, 환자는 의치의 유지와 저작, 발음, 심미적인 안모의 회복에 만족하였다(Fig. 10).

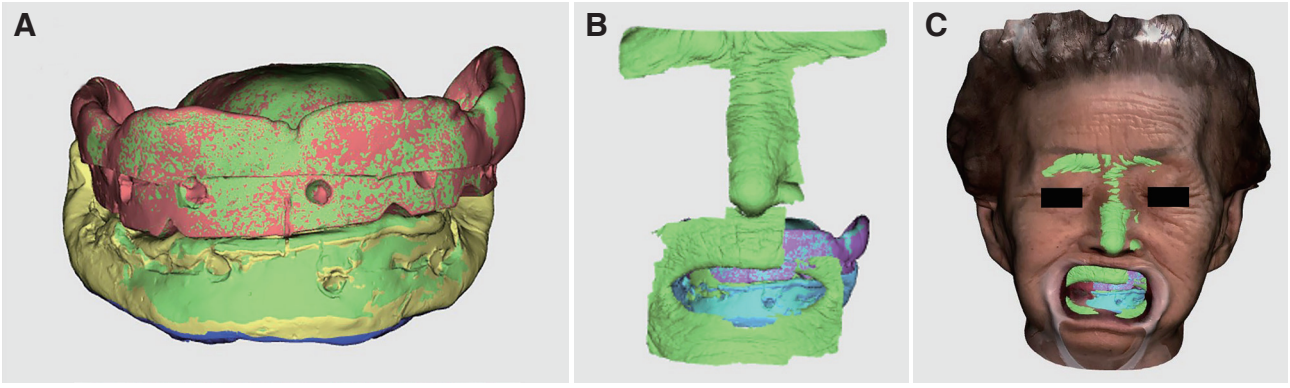

Fig. 7. Taking 3D Facial scan for patient's facial information. (A) Occlusal rim scan data, (B) Nose and teeth scan data, (C) Alignment of facial and occlusal rim scan data.

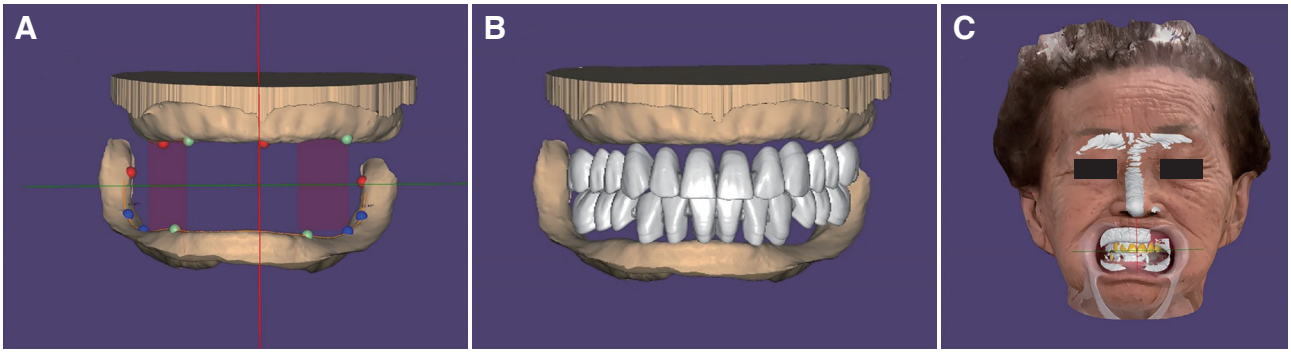

Fig. 8. Denture fabrication using CAD software. (A) Digital mounting. The deviation of the mandible is observed, (B) Arrangement of teeth on the tissue surface, (C) Facial scan data as a reference in arrangement of artificial teeth.

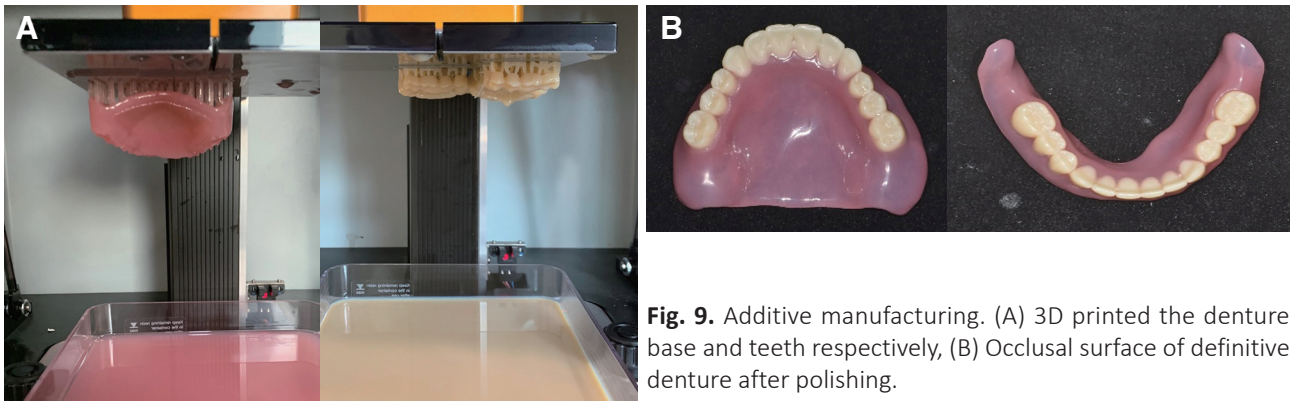

Fig. 9. Additive manufacturing. (A) 3D printed the denture base and teeth respectively, (B) Occlusal surface of definitive denture after polishing.



Fig. 10. Definitive denture delivery. (A) Right lateral view, (B) Frontal lateral view, (C) Left lateral view, (D) Facial appearance with smile.

고찰

현재 디지털 방식의 의치 제작에 대한 활발한 연구가 이루어지고 있으나, 총의치 제작 과정에서의 인상 채득, 변연 형성, 악간 관계 기록, 시적 및 평가와 같은 여러 단계를 포함하는 총의치 제작의 본질적인 특성 때문에 그 적용이 어렵다.[4] 또한 환자의 구강 및 안모와 조화를 이루는 인공치를 배열하고 평가함에 있어 필요한 심미적, 기술적 통찰력을 디지털로 구현하는데 어려움이 있어 제작 시 여러 가지 고려사항이 있다.

디지털 모형을 획득하기 위해 구강 스캐너를 이용할 경우 무치악 치조제와 구개부의 완만하고 균일한 형태는 왜곡되어 채득될 수 있으며, 견인의 방향 및 정도와 근육의 움직임에 따라 변하는 변연 조직을 스캔하는 것은 현실적으로 쉽지 않다.[5] 또한 디지털 과정에서 무치악의 악간 관계 기록은 무치악 치조제의 완만하고 불규칙한 형태로 인해 협측에서 스캔한 데이터를 정렬시키는 것이 쉽지 않으며, 물리적인 교합제 없이는 스캔 과정 중 움직이는 하악의 위치를 고정시키기 어려워 악간 관계 기록의 정확성이 떨어지게 된다. 이러한 이유로 디지털 의치 제작을 위한 대부분의 방법들은 전통적인 방법으로 인상을 채득함과 동시에 수직 고경과 악간 관계를 기록할 수 있도록 고안된 기성 트레이를 사용하는 방법을 제안하고 있다.[6] 그러나 이렇게 채득하여 제작한 의치는 간혹 시적 단계에서 전치개교 관계를 보이며 교합 조정에 시간이 소요된다. 본 증례에서는 구강 스캐너로 무치악 점막을 스캔하여 디지털 모형을 획득하였고, CAD 소프트웨어로 기록상을 디자인하여 3D 프린터로 출력한 후, 기록상 위에 교합제를 형성해 정밀 인상 채득과 악간 관계 기록을 시행하였다. 교합제에는 교합 평면 및 수직 고경과 중심위, 상악 전치부의 각도 및 길이의 정보를 기록하였으며, 변연 채득 한계에 대한 문제점을 보완하기 위해 기록상 내면에 흐름성이 좋은 최종 인상재를 사용하여 무치악 점막의 폐구 정밀 인상을 채득하였다. 악간 관계가 기록된 교합제이자 최종 인상체를 모델 스캔한 후 CAD 소프트웨어로 내면을 반전시켜 디지털 최종 모형을 얻었다. CAD 상에서 의치 제작을 진행하기 위해 석고 모델을 제작하지 않음으로써 재료의 팽창이나 마운팅 과정에서의 오차와 같은 최종 모형의 기공 과정 중 발생할 수 있는 오차를 최소로 하였다.

환자의 안모와 조화로운 인공치를 선택하고 모형의 해부학적 지표를 참고하여 치아를 배열하는 과정은 디지털 의치에서도 동일하다. 전통적인 방식에서의 인공치 배열과 치은 형성은 하나의 치아 위치를 변경할 경우 다른 치아와 치은도 수정해야하는 번거롭고 어려운 과정이나, CAD 소프트웨어에서는 개별 치아의 위치와 각도를 변경하더라도 다른 치아의 수정이 쉬우며 자동으로 치은 형성이 이루어져 기공 시간이 절약된다. 본 증례에서 사용한 CAD 프로그램에서의 인공치 배열은 설정한 해부학적 지표에 따라 일차적으로 자동 배열되었으며 이를 바탕으로 추가 수정을 진행하였다. 전치부 치아는 심미를 위해 개별 치아의 각도와 위치 조정이 가능하나 구치부 치아는 한 단위로 수정할 수 있었으며, 이는 수정의 용이성 측면이 있는 한편 양측성 균형 교합을 위한 세밀한 조정은 어려워 구내 시적 및 교합 평가로 추가 조정이 필요한 한계점이 있었다.

가상의 환경에서 이루어지는 디지털 의치 제작에 있어 예지성 있는 치료 결과를 위해서는 환자의 구강 및 안모의 정보 획득이 중요하다. 이에 본 증례에서는 교합제를 장착하고 촬영한 안면 스캔 데이터를 CAD 프로그램 상에서 중첩시켜 교합 평면을 결정하는데 참고하도록 하였고, 가상 환경에서 환자의 안모와 조화를 이루는 인공치를 선택하고 배열하는데 참고하여 예지성 있는 치료 결과를 도모하였다. 또한 하안모가 편위된 상태로 인공치 배열에 어려움이 있어 CAD 상에서 여러 형태의 인공치 배열을 다양하게 시행한 후 각각 3D 프린팅하여 환자의 구강 내 시적 해봄으로써 최적의 교합을 가진 의치를 최종 의치로 제작하였다.

여러 3D 프린팅 기술 중 의치 제작에 주로 사용되는 방법은 액체 광중합 방식(Vat photopolymerization)으로, 광원에 의해 액상 레진이 중합되는 원리를 이용하는 방식이기 때문에 레진의 중합 수축에 의해 변형될 수 있으며 프린팅 출력의 방향과 각도 등의 수치에 따라 출력물의 품질이 달라질 수 있다. Yoshidome 외 연구진은 의치의 3D 프린팅 시 출력 각도에 따른 정확성을 비교한 연구에서 SLA 방식으로 45도 각도로 출력한 의치상에서의 높은 정확성을 보고하였다.[7] 본 증례에서는 SLA 프린터 상의 출력물 각도를 45도로 하고 의치 내면에 부착된 서포터의 직경을 0.2 - 0.3 mm 작게 하여 서포터 제거 후 마무리할 부위를 최소화하였으며, 통상적인 의치의 연마 과정과 같이 의치 내면의 거친 부위를 연마 후 환자에게 시적하였을 때 만족스러운 조직 적합성을 보였다. 인공치와 의치상의 접착 과정에서 발생할 수 있는 치아 위치 변위를 피하기 위해서는 인공치와 의치상을 일체형으로 출력하는 방법이 있을 수 있으나, 일체형 레진의 강도 및 내마모성, 생물학적 안정성, 심미 등의 임상적 요구사항을 충족하지 못하여 현재 시적 의치의 출력에만 사용되고 있다.[8] 본 증례에서는 인공치를 전치부 및 좌·우 구치부의 세 분절로 출력하여 의치상에 접착하였는데, 환자에 시적하여 교합 관계를 확인하였을 때 약간의 교합 조정으로 양측 구치부에 균등한 중심교합 접촉을 보였다.

총의치 제작 과정에서 디지털 기술의 적용은 기공 과정을 단순화하여 오류의 발생을 감소시키며, 임상적인 효율성과 편리함을 제공한다.[9] 뿐만 아니라 디지털 방식으로 제작한 의치의 정확성에 대한 체계적 문헌 고찰에 따르면 의치상의 적합성과 교합의 정확성에 대해 대부분의 연구에서 임상적으로 허용되는 범위를 보고하였으며, 전통적인 방식으로 제작한 의치와 비교하여 비슷하거나 더 나은 의치 적합성을 보고하고 있어[10] 치료 결과의 우수성 측면에서도 장점이 있다. 그러나 일부 환자에서는 적용에 제한이 있다. 보철 수복 공간이 부족한 환자의 경우 인공치가 접착될 공간의 형성이 어려우며, 무치악 치조제 흡수가 심한 환자에서 전통적인 방식으로 인상 채득 시 관찰할 수 있는 두꺼운 전정은 구강 스캔으로 채득하기 어렵고 3D 프린팅 시 얇은 변연을 가진 의치가 제작된다. 또한 금속 구조물을 적용하기 어려워 의치의 금속 강화가 필요한 교합력을 가진 환자에 적용이 어렵다는 등의 단점이 있으나 CAD/CAM 기술과 재료가 더욱 발전한다면 디지털 의치 제작이 더욱 활발해질 것으로 기대된다.

결론

디지털 의치 제작은 전통적인 제작 방식과 비교하여 여러 장점이 있다. CAD/CAM 과정 중 인적 요인을 감소시켜 수작업에 의한 오차를 최소로 하며, 환자의 내원 횟수와 의치 제작 시간을 감소시킬 수 있다. 또한 3D 의치는 영구 디지털 기록으로, 의치의 교체나 추가가 필요한 경우 쉽게 재제작이 가능하다. 본 증례는 SLA 기반 3D 프린팅을 이용하여 양악 총의치를 제작하였고, 최종 의치는 적절한 안정과 유지, 지지를 보였으며 기능적, 심미적으로 만족스러운 결과를 얻을 수 있었다. 또한 최종 의치의 전달까지 4회의 내원 횟수를 필요로 하였으며, 인공치 배열이 까다로운 증례에서 디지털 기술을 십분 활용함으로써 기공 및 임상의 효율성과 편리함을 얻을 수 있었다.

ORCID

Eunsu Lee https://orcid.org/0000-0002-8028-7165
Juyoung Park https://orcid.org/0000-0003-0650-2485
Chan Park https://orcid.org/0000-0001-5729-5127
Kwi-Dug Yun https://orcid.org/0000-0002-2965-3967
Hyun-Pil Lim https://orcid.org/0000-0001-5586-1404
Sangwon Park https://orcid.org/0000-0002-9376-9104

References

1. The glossary of prosthodontic terms. J Prosthet Dent 2017;117:e1-e105.
2. Dusmukhamedov S, Lee CN, Jeong SM, Choi BH. Digital denture fabrication: a technical note. Appl Sci 2021;11:8093.
3. Miyazaki T, Hotta Y, Kunii J, Kuriyama S, Tamaki Y. A review of dental CAD/CAM: current status and future perspectives from 20 years of experience. Dent Mater J 2009;28:44-56.
4. Bidra AS, Taylor TD, Agar JR. Computer-aided technology for fabricating complete dentures: systematic review of historical background, current status, and future perspectives. J Prosthet Dent 2013;109:361-6.
5. Patzelt SB, Vonau S, Stampf S, Att W. Assessing the feasibility and accuracy of digitizing edentulous jaws. J Am Dent Assoc 2013;144:914-20.
6. Kattadiyil MT, Goodacre CJ, Baba NZ. CAD/CAM complete dentures: a review of two commercial fabrication systems. J Calif Dent Assoc 2013;41:407-16.
7. Yoshidome K, Torii M, Kawamura N, Shimpo H, Ohkubo C. Trueness and fitting accuracy of maxillary 3D printed complete dentures. J Prosthodont Res 2021;65:559-64.
8. Deng K, Chen H, Zhao Y, Zhou Y, Wang Y, Sun Y. Evaluation of adaptation of the polylactic acid pattern of maxillary complete dentures fabricated by fused deposition modelling technology: A pilot study. PLoS One 2018;13:e0201777.
9. Lee JJ, Song KY, Park JM. Application and consideration of digital technology for removable complete denture. J Korean Dent Assoc 2019;57:534-43.
10. Wang C, Shi YF, Xie PJ, Wu JH. Accuracy of digital complete dentures: A systematic review of in vitro studies. J Prosthet Dent 2021;125:249-56.

하악 편위 환자에서 디지털 방식을 이용한 총의치 제작 증례

이은수 전공의, **박주영** 전공의, **박찬** 조교수, **윤귀덕** 교수, **임현필** 교수, **박상원*** 교수
전남대학교 치의학전문대학원 보철학교실

최근 디지털 기술과 Computer-aided design/Computer-aided manufacturing (CAD/CAM) 작업 환경은 의치 제작에 있어 임상의의 진료 과정의 변화를 가져왔다. CAD/CAM 기술을 이용한 의치 제작 방식은 진료 및 기공 과정을 단순화하여 오류의 발생을 감소시키며, 임상적인 효율성과 편리함을 제공한다. 본 증례는 하악 편위를 가진 상·하악 완전 무치악 환자에서 광경화 SLA 기반의 3D 프린팅을 이용한 디지털 제작 방식의 양악 총의치 수복 증례이다. 구강 스캐너로 채득한 디지털 모형에서 기록상을 제작하였고 교합제에 악간관계를 기록한 후 부가 중합형 실리콘 인상재로 폐구 정밀 인상을 채득하였다. 또한 교합제를 장착하고 촬영한 안면 스캔 데이터를 추가로 획득하여 기공 작업 시 교합 평면 결정이나 인공치 배열에 참고할 수 있도록 하였다. 인상체를 3차원 스캔 후 CAD 프로그램을 통해 인공치를 배열하였고, 연마면을 형성하여 의치 디자인을 완성하였다. 시적 의치 및 최종 의치는 미국식품의약국(Food and Drug Administraion, FDA) 승인을 받은 액체 광경화성 레진을 이용하여 stereolithography (SLA) 기반 3D 프린터로 출력하였고, 최종 의치는 적절한 안정과 유지, 지지를 보였으며 기능적, 심미적으로 만족스러운 결과를 얻을 수 있었다.

(구강회복응용과학지 2022;38(1):34-41)

주요어: CAD/CAM; 3D 프린팅; 총의치

*교신저자: 박상원
(61186)광주광역시 북구 용봉로 33 전남대학교 치의학전문대학원 보철학교실
Tel: 062-530-5631 | Fax: 062-530-5639 | E-mail: psw320@jnu.ac.kr
접수일: 2022년 2월 21일 | 수정일: 2022년 2월 25일 | 채택일: 2022년 2월 26일