https://doi.org/10.14368/jdras.2022.38.1.42
ISSN 2384-4353 eISSN 2384-4272

Case Report

Usage of digital technique to facilitate communication between dentist, dental lab technician, and patients in diagnosis and restoration for maxillary anterior implant: a case report

Haemin Bang, Woohyung Jang, Chan Park*, Kwi-Dug Yun, Hyun-Pil Lim, Sangwon Park
Department of Prosthodontics, School of Dentistry, Chonnam National University, Gwangju, Republic of Korea

Esthetic restoration of maxillary anterior implant heavily depends on the direction of installation of implant fixture. In patients with malpositioned implant, it is crucial to communicate the limitations of prosthetic outcome with the patient before starting on a restoration. To facilitate the communication, three-dimensional virtual representation by superimposing facial and intraoral digital scans with Computed Tomography (CT, dicom file) was used for visualization of the limitations of prosthesis. Through digital diagnostic wax-up, the profile of right maxillary anterior incisor implant was expected to be protrusive, which the patient was not satisfied with. Since the patient already had done root canal treatment on left maxillary anterior incisor due to previous trauma, a new prosthetic design including both right and left maxillary anterior incisors was presented to the patient. The second design was chosen and his comments were delivered to dental lab. The patient was satisfied with the new prosthesis, aesthetically and functionally. **(J Dent Rehabil Appl Sci 2022;38(1):42-51)**

Key words: virtual patient; maxillary anterior implant; prosthetic treatment; communication

서론

상악 전치부 보철의 심미성 및 안모와의 조화를 이루는 방법은 많은 학자에 의해 연구가 진행되어 왔다. 기존의 심미치료는 Levin[1]의 '황금비율'을 적용하여 인접치에 대해 약 60%의 비율을 가지며, 상악 중절치 : 측절치 : 견치의 비율을 1.68 : 1 : 0.618일 때 가장 심미적이라 하여 술 전 모형(preoperative cast)에 황금비율을 반영하는 진단왁스(diagnostic waxing)로 술 후 보철물의 모형을 예측하였다. 하지만, 이는 환자의 안모적 특성과 미소선 등을 가시적으로 반영하지 못하였고 수작업으로 진행되어 비교적 오랜 시간이 걸렸다.

그러나 최근 치과계의 디지털기술의 비약적인 발전은 고정성 보철 치료계획에 대한 새로운 시각을 불러일으켰다. 구강스캐너(intra oral scanner)를 이용한 인상채득 방법이 점차 기존의 인상채득방법을 대체해 가고 있으며, 보철물의 예측을 위한 진단 또한 기존의 아날로그 방식에서 Computer Aided Design (CAD) 소프트웨어를 이용하는 방식의 디지털 워크플로우로 바뀌어 이미 시대 변화에 따라 새롭게 떠오르는 표준이 되었다.[2] 진단과정의 일환으로써, 안면스캐너(facial scanner)를 이용해 채득한 연조직의 외형과 CAD디자인상의 치과수복물을 가상의 환자에게 적용하며 환자의 안모와 조화로운 보철물을 제작하는 시기에 이르렀다.[3] 이와 같은 3차원적 가상진단

*Correspondence to: Chan Park
Assistant Professor, Department of Prosthodontics, School of Dentistry, Chonnam National University, 33 Yongbong-ro, Buk-gu, Gwangju, 61186, Republic of Korea
Tel: +82-62-530-5638, Fax: +82-62-530-5639, E-mail: upgradepc@hanmail.net
Received: February 25, 2022/Last Revision: March 1, 2022/Accepted: March 2, 2022

Copyright© 2022 The Korean Academy of Stomatognathic Function and Occlusion.
©It is identical to Creative Commons Non-Commercial License.

은 심미적인 보철수복이 예상되지 않는 경우에도, CAD 상의 가상진단을 통해 환자에게 치료의 한계를 설명하고 현실적으로 가능한 치료의 범위를 제시하며 치료에 앞서 서로의 의사소통을 증진시키는 도구가 될 수 있다.

심미적인 보철의 결과가 예상되지 않는 경우, 진단과정은 치료결과의 예측 및 환자와의 소통 및 동의를 이끌어내는 데에 중요하다. 3차원적 가상진단은 시각적 자료를 제공함으로 치과의사와 환자, 그리고 기공사와의 충분한 소통을 가능하게 한다. 치과의사와 환자와의 소통은 환자의 치료만족도에 큰 영향을 미치며,[4] 기공사와 치과의사와의 적절한 의사소통은 잘 설계된 보철물에 영향을 미친다.[5] 디지털 기법을 이용한 3D 가상진단 모델의 형성은, 보다 빠른 시간 내에 가시적이고 예측가능한 보철 수복의 진단에 효율적이며, 치과의사와 환자, 그리고 기공사 간의 소통의 질을 높일 수 있다.

본 증례의 환자는 67세 지체장애를 가진 남환으로, 낙상으로 인한 상악 전치부의 파절 및 외상으로 인해 상악 우측 중절치 임플란트의 보철 재제작 및 상악 좌측 중절치의 치료를 위해 본원에 내원하였다. 3D 안면스캔, CT (dicom file), 구내스캔의 중첩을 포함한 디지털기법을 활용하여 진단 및 치료과정에 사용하였고, 만족할 만한 결과를 보였기에 이를 보고하는 바이다.

증례보고

본 증례의 환자는 67세 남환으로 외상으로 인한 상악 우측 중절치 임플란트 보철물의 재제작을 주소로 내원하였으며, 외상 이후 상악 좌측 중절치는 타진 및 치아 민감성 검사에 반응하지 않았고 전기치수검사(Electric pulp test)시 반응이 없어 치수괴사로 판단, 근관치료가 필요한 상태였다. 진단을 위하여 파노라마 방사선 사진 촬영 및 임상 검사를 시행하였다(Fig. 1, 2). 임상 검사 결과, 상악 우측 중절치 임플란트의 경우 임플란트가 순측으로 식립된 것을 관찰하였다. 상악 우측 중절치 임플란트는 치수괴사 및 Ellis class I 파절,[6] 비우식성 치경부병소의 수복이 관찰되었다. 또한 정출되어 치관의 폭과 넓이의 비율이 이상적이지 않았으며, 치은정점이 상악 좌측 중절치와 비교시 일치하지 않았다. 상악 좌측 측절치도 사고로 인한 Ellis class I 파절[6] 및 비우식성 치경부 병소가 관찰되나 수복되지 않은 상태였다.

보험 임플란트가 적용되는 상악 우측 중절치 임플란트와 치수괴사로 인한 근관치료가 필요한 상악좌측 중절치의 수복치료 외에는 다른 치료를 감당하기 어려운 환자의 경제여건 및 치료 우선순위를 고려하여, 상악 우측 중절치 임플란트의 수복을 우선적으로 결정하고 치료계획



Fig. 1. Initial panoramic radiograph.



Fig. 2. Initial intraoral photographs. (A) Right lateral view, (B) Frontal view, (C) Left lateral view.

을 수립하였다.

심미 분석은 안면, 골격, 치아-입술, 치아, 치은 순으로 진행하였다. 안면분석에서는 동공간선과 교합평면 그리고 정중선은 일치 하였으며, 안면비율은 우측편위 되어있었으나 심각한 부조화를 보이지는 않았다.

심미적인 전치부 수복을 위하여 환자의 현재 상태에 대한 3차원 진단, 환자의 구강 및 안모 사진과 디지털스캔을 이용한 심미분석, 그리고 구강분석을 시행하였다.

환자의 안모는 정면에서 동공간선을 기준으로 정렬 하였으며, 좌측으로의 입술 기울기(lip canting), 연조직 이부 중앙점(menton point)의 우측편위를 보였다(Fig. 3). 측모의 심미성 평가를 위해 Ricketts E-line을 설정하였으며, 안모 평가시에 환자의 입체감을 무시한 실루엣 만으로는 판단에 오차가 있기에 구외촬영 사진을 가지고 판단하였다.[7] 상순과 하순 모두 약간 함입된 경향이 보였으며 평평(straight)한 안모를 보였다. 비순각은 110°로 이상적인 범주(동양남성, 90 - 100°)에 비해 큰 값을 보였다.[8] 코끝각(Nose tip angle) 89°, 코입술각(Nasolabial angle) 114°, 이순각(Mentolabial angle) 145°, 코턱끝각(Nasomental angle) 30°, 코 이마 각(Nasofrontal angle) 141°로 계측되어 각각 Powell 분석의 기준인 79.85°, 105.42°, 129.26°, 29.5°에 비해 크게 계측되었다.[9] 미소상(Smile view)에서는 얼굴의 중심선(facial midline)에 대해 치아중심선(dental midline)이 상악 우측 0.5 mm 하악 좌측 2 mm 편위되어 있음을 확인하였다.

3차원적인 골격 분석에서는 골격분석소프트웨어(in-vivo 5.4 version, Anotomage, Seoul, South Korea)를 사용하여 CT (dicom file)를 분석하였다. Ricketts의 ZL-ZR plane을 기준으로 정렬 하였으며 수직 기준으로는 midsagittal plane, 수평기준으로는 Frankfort plane을 설정하여 분석하였다. 환자는 midsagittal plane에 대해 수평적으로 과두(Condyle)의 위치가 좌측으로 6.5 mm, 하악지 각도(Ramus angle)까지의 거리가 좌측으로 7.0 mm 길었으며, 이부 중앙점(Menton point)가 우측으로 2.3 mm 편위를 보였다(Fig. 4). Frankfort plane에 대해서는 과두(Condyle)가 좌측 1.5 mm, 상악 제1대구치가 좌측으로 1.8 mm 상악 견치가 좌측 1.2 mm, Gonion point가 좌측 5.7 mm 길이차이가 있었고, 하악지(Ramus)의 길이가 좌측 3.0 mm 긴 특징이 있었으며 우측과 비교하였을 때 좌측이 7.2° 더 큰 각도를 보여 연조직 분석과 종합하였을 때 경향성이 일치하였다(Fig. 4).

심미 평가를 종합하였을 때, 골격적으로는 하악 좌측의 길이차이로 인해 하악의 중심이 우측으로 편위되었고 하악에 Roll 방향으로의 회전으로 인해 생긴 수직 높이차이를 보상하기 위해 상악의 좌측 치열이 정출되어 있음을 확인 할 수 있었다.[10] 교합평면은 상악 소구치를 기준으로 2개의 평면을 이루었고 후방부 각도 측정시 Frankfort plane에 대해 10도의 경사도를 관찰하였다(Fig. 5).

치아-입술 분석에서 낮은 미소선(low smile)이 관찰되었다. 치은분석에서 불규칙한 치은정점(gingival zenith)과 치주탐침시 비치지 않는 두꺼운 치주조직의 생물학적 형태를 나타냈고, 이는 추후 치은퇴축에 의한 임플란트 지대주(abutment)의 노출가능성이 적음을 예측할 수 있었다.[11] 상악 우측 중절치 임플란트의 본체와 자연치 사이 거리는 5.5 mm으로 Salama가 제시한 기준인 5.5 mm에 부합하여 치간부검정공극(black triangle)이 생기는 것

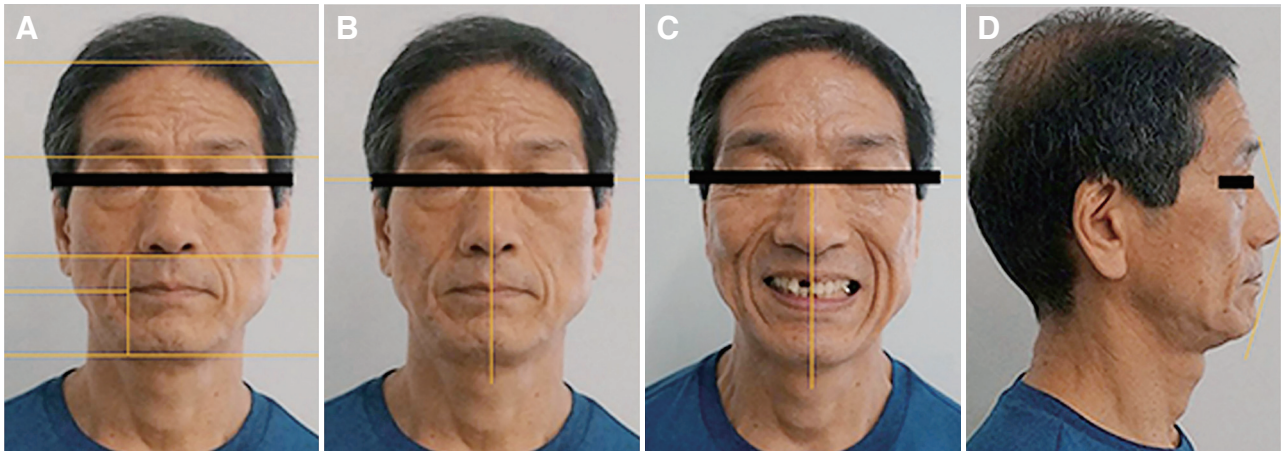

Fig. 3. Initial extra-oral photographs. (A) Facial proportion, (B) Interpupillary line, commissural line, facial midline, (C) Extra oral photograph with smile, (D) Nasofrontal angle, E-line.

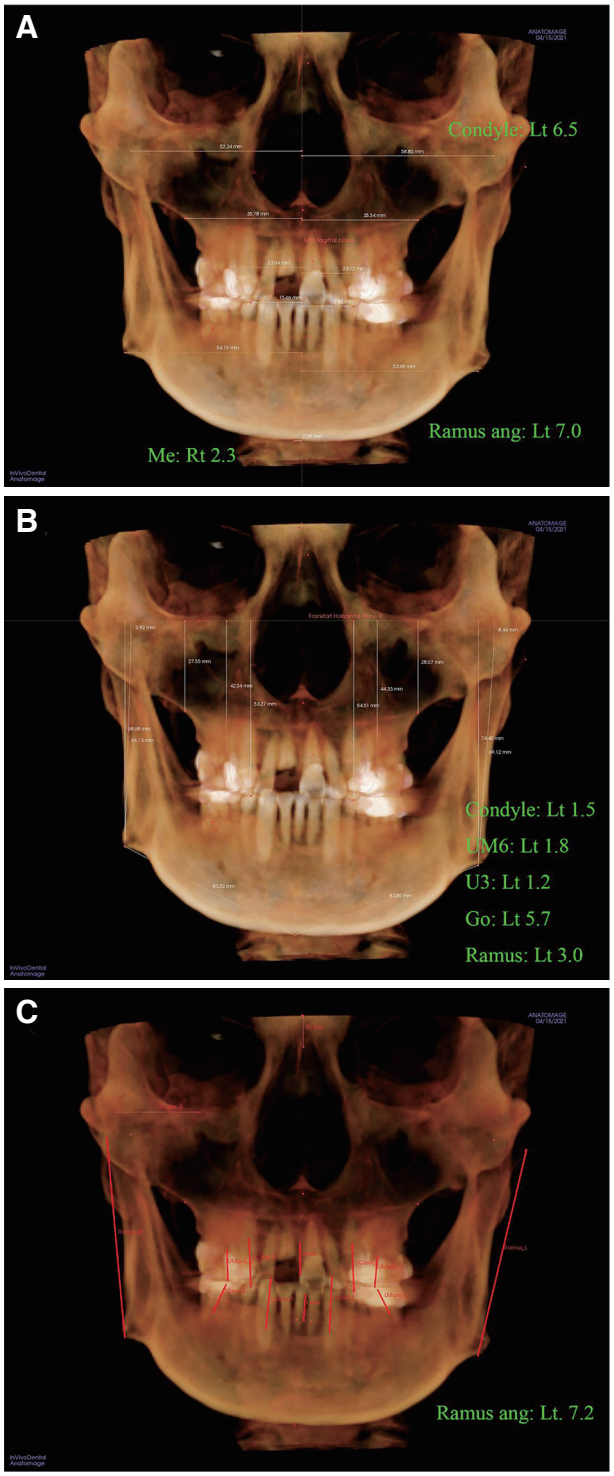

Fig. 4. Skeletal analysis. (A) Condyle, Ramus angulation, Menton deviation, (B) Condyle, Upper first molar, Upper canine, Gonion, Ramus (C) Ramus angle.

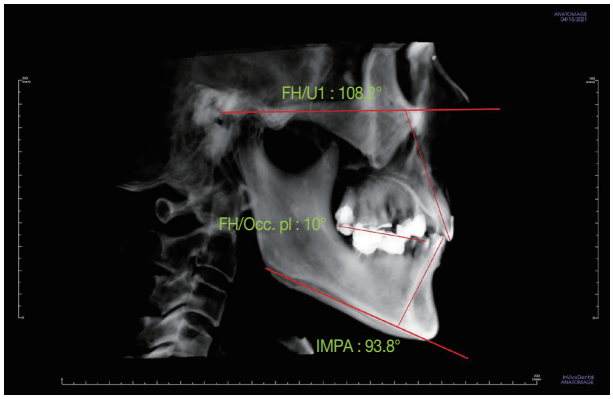

Fig. 5. Skeletal analysis: Frankfort plane to Maxillary incisor, Frankfort plane to Occlusal plane, IMPA.

을 방지할 수 있을 것이라 예상하였다.[12] 하지만, 임플란트 본체의 식립각도로 인해 심미적인 보철의 결과가 예상되지 않아, 보철치료의 한계성 설명 및 소통을 위해 디지털 진단을 시행하였다.

안면 스캐너(Bellus 3D, Campbell, USA)으로 얻은 두개 안면 연조직, 구내스캐너(Trios4, Copenhagen, Denmark)를 이용하여 채득한 환자의 치열, 그리고 CT를 이용하여 DICOM file을 채득하였다(Fig. 6, 7). CAD소프트웨어(Exocad, Darmstadt, Germany)상에서 페이셜 스캔, 구내스캔, CT data를 중첩하여 디지털 facebow 시행하였으며, 진단 왁스업 시행하였다(Fig. 8). 가장 정확도가 높은 구내스캔을 기준으로 CT와 중첩 후, 이를 안모스캔과 다시 중첩시켰으며, 디지털왁스업을 통해, 순측으로 식립된 환자에서 심미적인 수복의 가능성을 판단하였다. 이를 통해, 맞춤형 치과용 임플란트 지대주가 수용하는 한계치인 30도라는 각도 내에서 25.4°로 수복이 가능함을 진단하였고, 수복공간 너비가 부족하여 상악 좌측 중절치와의 대칭적인 수복이 불가함을 판단하였다. 보철물 너비에 대한 대칭성을 위해 상악 좌측 중절치보다 0.5 mm 정도 순측으로 치열에서 벗어나게 하여 보철을 디자인하였다(Fig. 9). 이를 환자에게 제시하였을 때, 상악 우측 중절치 임플란트의 보철 위치 및 디자인에 불만족함을 느낀 환자의 요구에 따라 사고당시 치수괴사로 인해 근관치료를 시행했던 상악 좌측 중절치도 같이 수복을 결정하였다. 상악 좌측 중절치도 함께 가상 진단 왁스업 한 결과 환자의 상악 우측 중절치 임플란트 보철을 기존의 치열에 맞게 디자인하였으며 환자도 이에 만족하였다(Fig. 10).



Fig. 6. Digital facebow transfer. (A) Digital wax-up, (B) Digital facebow: left view, (C) Digital facebow: right view.



Fig. 7. Intraoral scan. (A) Maxilla Side view, (B) Maxilla Occlusal view, (C) Mandible Occlusal view.

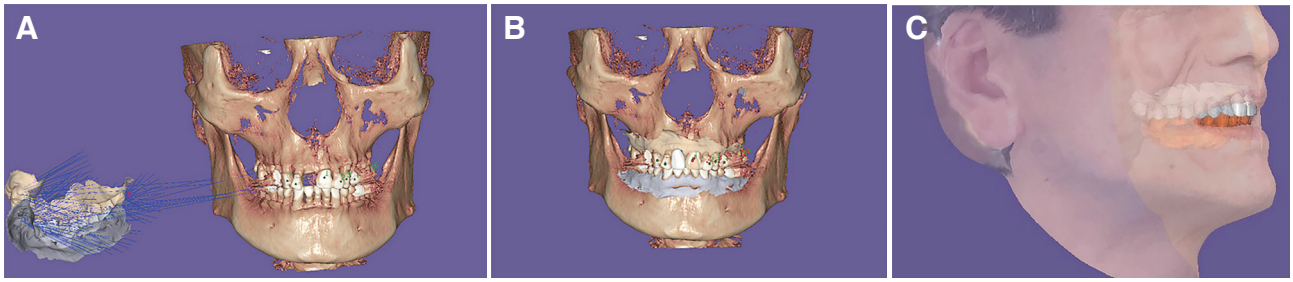

Fig. 8. Superimposition in CAD software. (A) Matching intraoral scan to CT data, (B) Superimposition of Intra Oral Scan and CT (dicom file), (C) Superimposition of Intra Oral Scan, CT (dicom file), and facial scan.

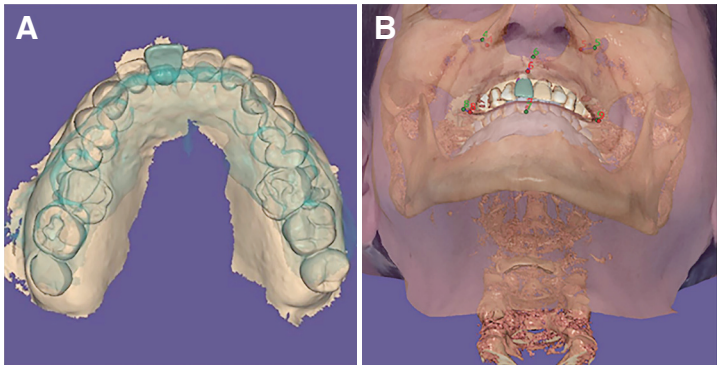

Fig. 9. Digital diagnosis of Right Maxillary Incisor Implant. (A) Digital wax-up of Right Maxillary Incisor, (B) Superimposition of Digital wax-up of Right Maxillary Incisor implant, CT data (dicome file), and Facial scan.

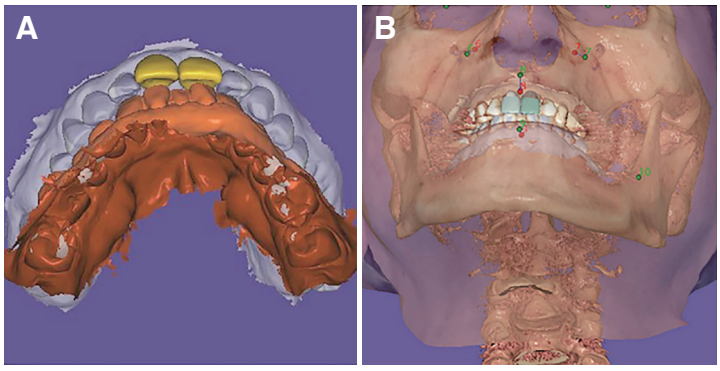

Fig. 10. Digital diagnosis of Right Maxillary Incisor Implant and Left Maxillary Incisor. (A) Digital wax-up of Right and Left Maxillary Incisor, (B) Superimposition of Digital wax-up of Right Maxillary Incisor implant and Left Maxillary Incisor, CT data (dicome file), and Facial scan.

디지털왁스업 시행한 파일을 임시치아 디자인시 중첩 후 이를 참고하여 지대치 형성 후에 임시수복 하였고, 임플란트 부위는 맞춤형 지대주 제작 및 연결하여 제작하였다(Fig. 11). 1개월 동안 임시 보철물 상태로 불편감없이 잘 적응 하였으나, 원래 환자분의 치아모형과 비슷하며 남성에게서 많이 발견되는 사각형 느낌이 아닌 부드러운 느낌의 최종보철물 원하시며 구내스캐너(Trios4)로 지대주와 지대치를 구내스캔하여 보철물의 디자인을 수정하였다. 보험 임플란트의 재료의 한계로 인하여 금속도재관을 이용하여 최종보철물 제작하였으며, 교합조정 이후에 레진시멘트(RelyX U200, 3M ESPE, St. Paul, USA)를 이용하여 최종 합착하였다(Fig. 12). 보철물 장착 후 약 6개월간의 임상적, 방사선학적 검사 결과 기능 및 심미적으로 만족할 만한 결과를 얻을 수 있었다(Fig. 13).

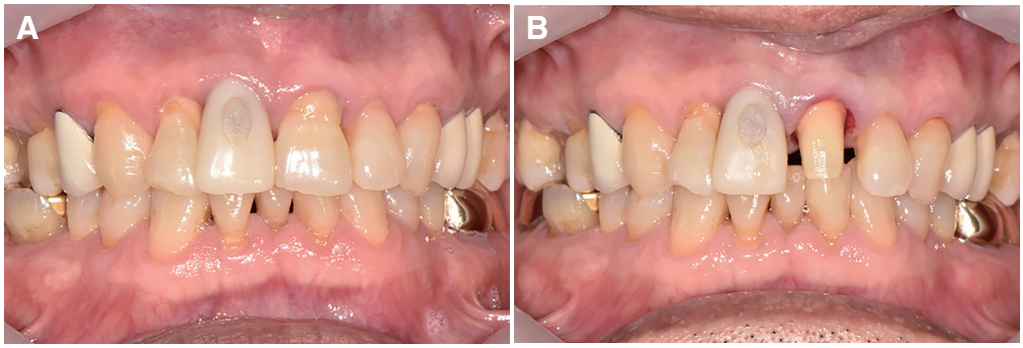

Fig. 11. Provisional restoration. (A) Provisional restoration of Right Maxillary Incisor implant, (B) Tooth preparation of Left Maxillary Incisor.



Fig. 12. Final restoration. (A) Final restoration of Right Maxillary Incisor Implant and Left Maxillary Incisor, (B) Extra-oral photograph with final restoration.



Fig. 13. Intraoral photograph of 6 month follow-up.

고찰

미소는 우리가 자신을 인식하는 방식 및 주변사람들에게 주는 인상에 중요한 역할을 한다.[13] 전치부 보철은 환자의 심미적인 미소를 결정하는 요소중 하나로, 치아와 입술과의 관계, 미소시 치아의 노출 정도, 환자의 연조직 특성과 같은 다양한 요소들에 의해 영향을 받는다. 심미적 임플란트 보철의 수복은 임플란트 본체의 식립각도에 큰 영향을 받으며, 주변 연조직의 특성에 의해서도 영향을 받는다.[14]

안면 분석에서 상악전치의 절단연은 동공간선과 평행하였으며, 하순의 inner curvature과 도 평행하였다.[15] 골격적으로는 하악 좌측의 길이차이로 인한 하악의 우측편위가 관찰되었고, 하악에 Roll 방향으로의 회전으로 인해 생긴 수직 높이차이를 보상하기 위해 상악의 좌측 치열이 정출되어 있음을 확인 할 수 있었다. Ackerman의 논문에 의거하여, 하악 좌측 측절치의 결손으로 인한 상, 하악 전치간 큰 수평피개의 보상작용으로 인해 상악 전치의 설측경사 및 하악 전치의 순측경사가 나타났다고 생각하며, Frankfort plane to upper 1 각도가 108.2도, 하악평면(Mandibular plane)에 대한 L1 각도(IMPA)는 93.8도로 관찰되었다.[10] 환자의 연조직 및 골격분석시 심미와 관련된 연조직 수치값이 Powell 연구의 기준보다 큰 값을 나타내었다. 환자의 연령은 67세로 연구 대상의 평균 연령인 28.7세와 차이가 있었으며, 연령이 증가하면 수직고경의 증가, 이부(Menton) 및 하악점(Pogonion)의 전하방 이동 및 연조직 두께의 감소가 나타나므로 노화에 따른 연조직 변화로 차이를 보였다고 생각한다.[16,17] 또한 이러한 변화와 함께 E-line에 대한 입술 돌출도가 부족한 상황이었으며, 하악 좌측 측절치의 결손을 보상하기 위한 전치부 움직임이 연조직 두께 감소와 함께 영향을 준 원인 중 하나라고 생각된다. 심미의 기준이 지역과 문화에 따라 다르지만, 동양의 심미기준인 -1 SD값에 미치지 못한 값을 나타내었다.[8] 임플란트 식립 전에 이러한 분석을 토대로 협진이 이루어졌다면 좀 더 완성도 높은 치료목표 설정이 가능해 졌을 것이라고 생각한다. 본 환자의 경우 임플란트 보철 수복을 통한 상악 전치부 대칭성 및 미소선 개선에 중점을 두어 치료하였으며 환자와의 소통해 나가며 목표를 달성하였다.

미소선과 관련한 Tjan[18]의 연구에서, 웃을 때 보이는 전치부의 노출정도를 낮은, 평균적인, 높은 3가지 분류로 나눴을 때 남자는 여자보다 2.4배정도 낮은 미소선을 보여 전치의 75%이하가 노출되었다고 보고한 바 있다. 본 증례에서는 낮은 미소선을 보여주었다. 상악 우측 중절치 임플란트와 상악 좌측 중절치의 치은정점이 불일치하여 치은절제술을 계획할 수 있었으나, 환자의 미소 시 치간부 치은유두가 드러나지 않으며 치은정점의 불일치도 드러나지 않기 때문에 치은절제술을 시행하지 않았다. 미소선의 평가 및 회복은 환자의 연령과 심미적 특징에 따라 이루어져야 한다.

치아분석에서, 얼굴의 중심선(facial midline)에 대한 치아중심선(dental midline)을 맞추어 상악 우측 중절치 임플란트만 수복한 결과 치열의 공간부족으로 인해 0.5 mm정도 전방부로 수복되었으나, 상악 우측 중절치 임플란트와 상악 좌측 중절치를 함께 수복한 디자인의 결과 더 심미적인 결과를 얻을 수 있었다. 하지만, 임플란트의 식립각도가 보철적 위치를 고려하여 계획되고 시행되었다면, 상악 좌측 중절치의 수복 없이도 충분히 심미적인 결과물을 도출해 낼 수 있을거라 예상한다. 또한, 환자의 자연치열과 비슷한 사각형의 모양의 임시치아를 제시했을 때, 환자는 불만족하였고 보다 둥근 치관의 모양을 요구하여 이를 반영하여 최종수복하였다. 이는 Heravi의 연구에서 남녀 모두에서 사각형의 치아보다 둥글거나(Round), 각지고 둥근 모양(Square&round)을 시각적으로 선호하는 것과 일치함을 나타내었다.[19]

치은분석에서 Salama에 의거하여 임플란트와 치아사이의 치간유두는 임플란트가 아닌 자연치의 연조직 하방의 치간골지지(interproximal bone height, IHB)에 의해 결정되며, 자연치와 임플란트 사이의 경우 그 높이가 5.5 mm 이하인 경우 대부분 채워진다고 하였다.[12] 본 증례의 경우, 치간골지지의가장 상부의 치간골 높이(IHB)에서부터 측정가능하고 유지되는 치간유두의 길이가 5.5 mm였다. 따라서, 임시보철물을 통한 치은형성의 결과로 심미적 치간유두의 형성이 가능하였다.

본 증례의 경우, 환자의 경제적 여건과 보험임플란트의 Porcelain Fused Metal (PFM)이라는 재료적 한계로 디지털진단에서 최종수복물의 제작과정이 CAD에서 CAM으로 이어지지 못했다. 또한, 이미 식립된 임플란트 본체의 각도로 인한 보철적 수복의 심미적 한계성이 존재하였다. 가상 진단을 이용한 임플란트 수술의 진단이 선행되고, 잔존골의 상태가 불리할 시 보철적 위치를 고려한 예지성 있는 임플란트 식립각도를 위한 골이식 등의 수술이 동반되었더라면 더욱 심미적인 수복이 가능했음이라 생각된다. 비록 환자분은 최종보철물에 만족하셨지

만, 디지털 서지컬가이드의 활용으로 진단이 수술까지 이어지며, PFM 대신 지르코니아로 수복을 마무리 하였더라면 진단의 연장선에 있는 최종수복물로 이어질 수 있었을 것이라 예상한다.

결론

본 증례는 순측으로 식립된 임플란트를 가진 환자에서 비심미성적인 보철물의 수복이 예측되어 디지털 진단 및 안궁이전을 이용한 가상진단을 통해 치료를 시각화하여 환자 및 기공사와의 의사소통을 증진시켰다. 이를 통해 환자에게 보다 정확한 정보전달 및 의사소통과, 내원 및 보철물 재제작의 횟수를 줄일 수 있었다. 환자 및 보호자는 심미적, 기능적 면에서 만족할 만한 결과를 얻게 되었다. 장기적인 유지 및 관리를 위해 주기적인 내원이 필요하리라 사료된다.

ORCID

Haemin Bang https://orcid.org/0000-0002-6883-4111
Woohyung Jang https://orcid.org/0000-0001-8077-6877
Chan Park https://orcid.org/0000-0001-5729-5127
Kwi-Dug Yun https://orcid.org/0000-0002-2965-3967
Hyun-Pil Lim https://orcid.org/0000-0001-5586-1404
Sangwon Park https://orcid.org/0000-0002-9376-9104

References

1. Levin EI. Dental esthetics and the golden proportion. J Prosthet Dent 1978;40:244-52.
2. Joda T, Zarone F, Ferrari M. The complete digital workflow in fixed prosthodontics: a systematic review. BMC Oral Health 2017;17:124.
3. Li Q, Bi M, Yang K, Liu W. The creation of a virtual dental patient with dynamic occlusion and its application in esthetic dentistry. J Prosthet Dent 2021;126:14-8.
4. Sangappa SB. Patient Satisfaction in Prosthodontic Treatment: Multidimensional Paradigm. J Indian Prosthodont Soc 2012;12:21-6.
5. Afsharzand Z, Rashedi B, Petropoulos VC. Communication between the dental laboratory technician and dentist: work authorization for fixed partial dentures. J Prosthodont 2006;15:123-8.
6. Oulis CJ, Berdouses ED. Dental injuries of permanent teeth treated in private practice in Athens. Endod Dent Traumatol 1996;12:60-5.
7. Hockley A, Weinstein M, Borislow AJ, Braitman LE. Photos vs silhouettes for evaluation of African American profile esthetics. Am J Orthod Dentofacial Orthop 2012;141:161-8.
8. Chong HT, Thea KW, Descallar J, Chen Y, Dalci O, Wong R, Darendeliler MA. Comparison of white and Chinese perception of esthetic Chinese lip position. Angle Orthod 2014;84:246-53.
9. Anić-Milosević S, Lapter-Varga M, Slaj M. Analysis of the soft tissue facial profile by means of angular measurements. Eur J Orthod 2008;30:135-40.
10. Ackerman JL, Proffit WR, Sarver DM, Ackerman MB, Kean MR. Pitch, roll, and yaw: describing the spatial orientation of dentofacial traits. Am J Orthod Dentofacial Orthop 2007;131:305-10.
11. Kan JY, Morimoto T, Rungcharassaeng K, Roe P, Smith DH. Gingival biotype assessment in the esthetic zone: visual versus direct measurement. Int J Periodontics Restorative Dent 2010;30:237-43.
12. Salama H, Salama MA, Garber D, Adar P. The interproximal height of bone: a guidepost to predictable aesthetic strategies and soft tissue contours in anterior tooth replacement. Pract Periodontics Aesthet Dent 1998;10:1131-41.
13. Miller CJ. The smile line as a guide to anterior esthetics. Dent Clin North Am 1989;33:157-64.
14. González-Martín O, Lee E, Weisgold A, Veltri M, Su H. Contour management of implant restorations for optimal emergence profiles: guidelines for immediate and delayed provisional restorations. Int J Periodontics Restorative Dent 2020;40:61-70.
15. Fradeani M. Esthetic rehabilitation in fixed prosthodontics. Volume 1. Esthetic analysis: a systematic approach to prosthetic treatment. Chicago; Quintessence; 2004. p. 16-31.
16. Wysong A, Kim D, Joseph T, MacFarlane DF, Tang JY, Gladstone HB. Quantifying soft tissue loss in the aging male face using magnetic resonance imaging. Dermatol Surg 2014;40:786-93.
17. Ferrario VF, Sforza C, Serrao G, Ciusa V, Dellavia C. Growth and aging of facial soft tissues: A com-

puterized three-dimensional mesh diagram analysis. Clin Anat 2003;16:420-33.
18. Tjan AH, Miller GD. The JG. Some esthetic factors in a smile. J Prosthet Dent 1984;51:24-8.
19. Heravi F, Rashed R, Abachizadeh H. Esthetic preferences for the shape of anterior teeth in a posed smile. Am J Orthod Dentofacial Orthop 2011;139: 806-14.

디지털 기법을 활용한 치과의사, 기공사, 그리고 환자 간의 효과적인 소통을 통한 전치부 임플란트의 진단 및 심미수복 증례

방혜민 전공의, **장우형** 전임의, **박찬*** 조교수, **윤귀덕** 교수, **임현필** 교수, **박상원** 교수
전남대학교 치의학전문대학원 보철학교실

상악 전치부 임플란트 같이 심미성이 요구되는 부위의 보철수복은 임플란트 몸체의 식립각도에 영향을 많이 받는다. 순측으로 식립된 임플란트의 각도 때문에, 비심미적인 보철물의 결과가 예상되는 경우 치료에 앞서 환자와 임플란트 보철수복의 한계점을 논의하는 것은 매우 중요하다. 환자에게 치료의 한계점을 시각화하여 보여주기 위해 얼굴스캔 데이터와, CT 파일, 그리고 구내스캔을 중첩하여 디지털진단왁스업을 시행하여 환자에게 제시하였다. 환자는 순측으로 돌출된 보철물의 디자인에 불만족하였다. 환자의 의견을 반영하기 위해 3D 데이터를 이용하여 사고로 인해 이미 근관치료된 인접치를 포함한 새로운 디자인을 제시하고, 기공실팀과 함께 환자의 의견이 반영된 보철물을 제작하였다. 환자는 자신의 의견이 반영된 보철물에 심미적 및 기능적으로 만족하였다.

(구강회복응용과학지 2022;38(1):42-51)

주요어: 가상진단; 상악 전치부 임플란트; 보철 치료; 소통

*교신저자: 박찬
(61186)광주광역시 북구 용봉로 33 전남대학교 치의학전문대학원 보철학교실
Tel: 062-530-5638 | Fax: 062-530-5639 | E-mail: upgradepc@hanmail.net
접수일: 2022년 2월 25일 | 수정일: 2022년 3월 1일 | 채택일: 2022년 3월 2일