https://doi.org/10.14368/jdras.2022.38.1.52
ISSN 2384-4353 eISSN 2384-4272

Case Report

# Direct resin veneer restoration for cervical decalcification during orthodontic treatment

Yu-Kyeong Heo, Hoon-Sang Chang, Yun-Chan Hwang, In-Nam Hwang, Won-Mann Oh*, Bin-Na Lee*
*Department of Conservative Dentistry, School of Dentistry, Dental Science Research Institute, Chonnam National University, Gwangju, Republic of Korea*

Decalcification of the buccal surface of the teeth often occurs during fixed orthodontic treatment. This case report describes two cases in which cervical decalcificated teeth that occurred during orthodontic treatment were treated with direct resin veneer restoration. Early lesions without caries can be remineralized through periodic fluoride application, diet control, and oral hygiene improvement. As it progresses, appropriate repair treatment is required, and it is more preferable to focus on prevention rather than treatment after the occurrence of the lesion. **(J Dent Rehabil Appl Sci 2022;38(1):52-9)**

**Key words:** cervical decalcification; cervical carious; direct resin veneer; fixed orthodontic treatment

## 서론

고정성 교정치료 중 치아의 협면의 탈회가 종종 발생한다. 교정 환자의 백색 반점 병소(white spot lesion)의 전반적인 유병률은 2 - 96%로 보고되었다.[1] 한 논문에서는 브라켓으로 치료한 치아의 최대 50%와 교정 환자의 최대 50%에서 탈회를 보고하였다.[2] 탈회는 석회화된 치질의 소실로 이는 세균성 치태의 대사 결과로 발생하는 유기산에 의해 구강내 산도(pH)가 저하됨으로써 법랑질층에서 칼슘과 인 이온의 확산으로 인해 초래된다. 고정성 교정장치로 치료 중인 환자는 장치 주변의 치아 표면 및 치경부에 치태가 쌓이기 쉽고, 구강위생관리가 어려워[3] 치아우식증 발병 위험이 높아지며, 종종 초기 징후로 브라켓 주변의 법랑질에 백색 반점을 보인다.[4]

와동을 형성하지 않은 초기 백색 반점 병소은 주기적인 불소 도포, 식이조절 및 구강위생 개선을 통해 재광화될 수 있지만,[5] 병소가 점차 진행되어 치아우식증으로 발전하거나 탈회된 상태로 정지, 재광화되어 비심미적인 경우 레진 침투법(resin infiltration), 미세연마술(microabrasion), 직접 레진 비니어 수복 등 적절한 수복 치료가 필요하다.

직접 레진 비니어 수복은 색상 불안정성, 마모 및 중합수축과 같은 몇 가지 단점을 가지지만그럼에도 불구하고 만족할만한 심미성, 보존적 치아 삭제, 1회 내원, 비용 효율성 및 수리 가능성으로 인해 교정치료 중 치경부 탈회 치료 시 유용한 치료 방법이 될 수 있다.[6]

본 증례는 교정치료 중 발생한 치경부 탈회된 치아를 직접 레진 비니어 수복을 통해 치료한 2가지 증례를 보고

*Correspondence to: Won-Mann Oh
Professor, Department of Conservative Dentistry, School of Dentistry, Chonnam National University, Youngbong-ro 77, Buk-gu, Gwangju, 61186, Republic of Korea
Tel: +82-62-530-5572, Fax: +82-62-530-5629, E-mail: wmoh@jnu.ac.kr
*Correspondence to: Bin-Na Lee
Associated Professor, Department of Conservative Dentistry, School of Dentistry, Chonnam National University, Youngbong-ro 77, Buk-gu, Gwangju, 61186, Republic of Korea
Tel: +82-62-530-5868, Fax: +82-62-530-5629, E-mail: bnlee13@jnu.ac.kr
Received: February 24, 2022/Last Revision: March 8, 2022/Accepted: March 8, 2022
*Bin-Na Lee and Won-Mann Oh contributed equally to this work as corresponding authors.
※The authors deny any conflicts of interest related to this study.

Copyright© 2022 The Korean Academy of Stomatognathic Function and Occlusion.
©It is identical to Creative Commons Non-Commercial License.

하고자 한다.

## 증례보고

### 증례 A

42세 여자 환자가 전남대학교 치과병원 치과교정과에서 교정치료 중 최근 심해진 다수 치아 협면 치경부의 심각한 탈회를 주소로 의뢰되었다. 2년 전부터 고정성 교정장치로 교정치료 중이었으며, 뇌병변을 앓고 있었다(Fig. 1). 임상 검사 및 방사선 검사 상 #12, 13, 14, 16, 22, 23, 24, 25, 26, 32, 33, 34, 35, 36, 42, 43, 44, 45, 46의 협면 치경부 탈회 및 우식을 보였다(Fig. 2A-C).

교정치료 계획 상 발치 예정인 #14, 24, 43을 제외한 치아에 대해 직접 레진 비니어 수복, #16, 26, 36, 46에 대해 교정용 밴드 제거 후 재평가 및 주기적 불소도포 하기로 치료계획을 수립하였다. 와동 형성된 우식은 아니나 연한 황갈색 변색을 보이는 상악 중절치에 대해서도 심미적인 이유로 교정치료 완료 후 수복 진행하기로 하였다.

첫번째 내원 시 #12, 13, 22, 23 치아에 국소마취 시행하였으며, 러버댐 격리, 치은 압배사 삽입 후 우식 제거하였고 37% 인산(ETCH-37 with BAC, Bisco, Schaumburg, USA)으로 선택적 산 부식 후 접착제(All-Bond Universal, Bisco)를 적용한 후 광중합기(Elipar Deep Cure-S, 3M Oral Care, St. Paul, USA)를 이용하여 중합을 시행하였다. 이 후 흐름성 복합레진(G-aenial A2 shade, GC Corporation, Tokyo, Japan)과 supra-nano filled composite (Estelite Σ Quick A2 shade, Tokuyama Dental Co, Tokyo, Japan)으로 충전 후 광중합하였으며, 이후 연마하였다. #13의 경우 우식 제거 후 TheraCal LC (Bisco Inc.)로 간접치수복조 후 앞서 기술한 바와 같이 직접 레진 비니어 수복 진행하였다(Fig. 2D-H). 이어서 두번의 내원에 걸쳐 나머지 치아의 직접 레진 수복 진행하였다. 이후 3개월 간격으로 경과 관찰하며 불소도포 시

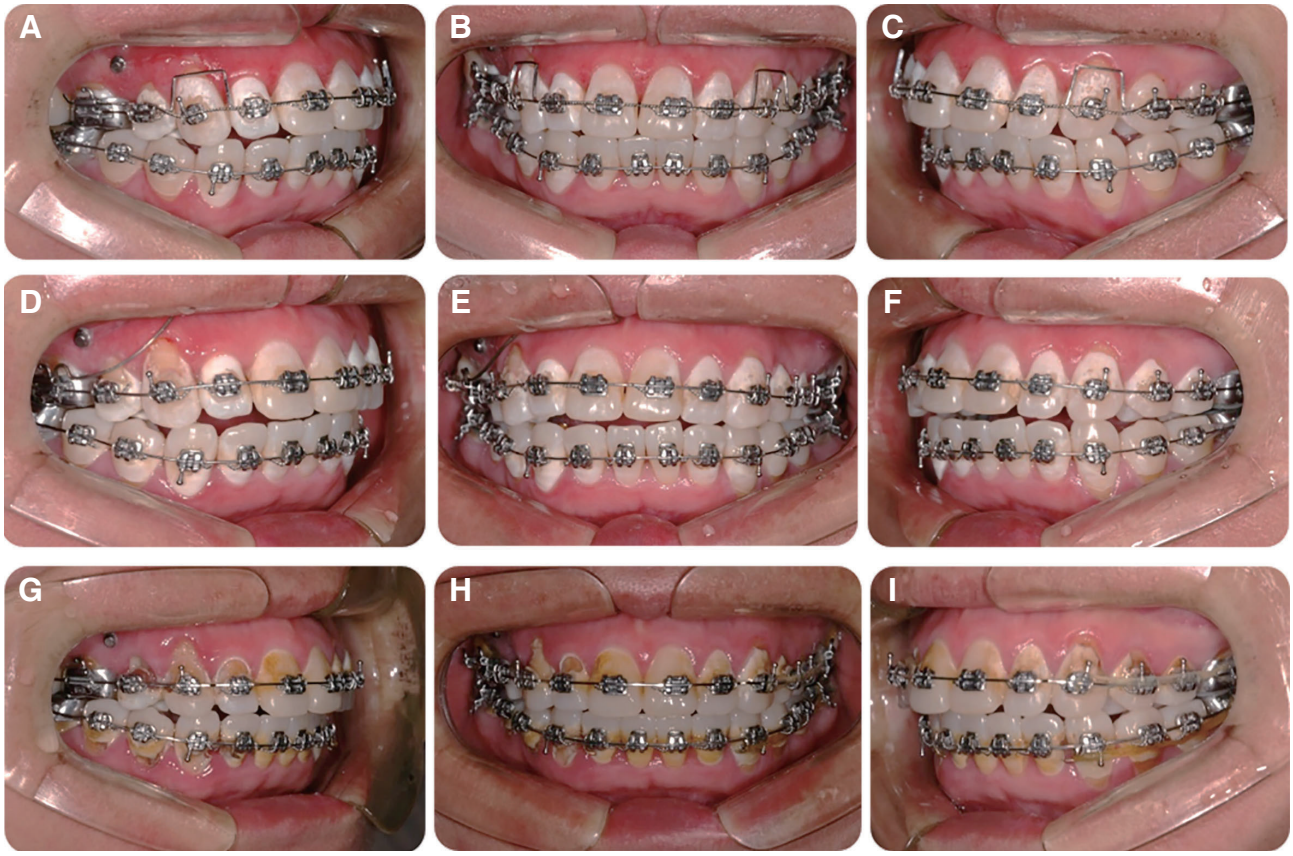


**Fig. 1.** Progress of decalcification (Case A). (A-C) Initial observation of white spot lesions, (D-F) After 2.5 months, decalcification proceeded on #13, 14, 23, where the loop was located, (G-I) After 6 months, severe decalcifications are observed in most of the teeth.

행하였다. 14개월 후 교정완료로 고정성 교정장치 제거 후 변연 변색 및 변연 누출 보이는 #26, 32, 34, 35, 36, 42의 레진 수리 및 연마, #11, 21 직접 레진 비니어 수복, 불소도포 시행하였다(Fig. 2I-K). 이후 20개월 경과 관찰 시 수복된 치아의 약간의 변연 변색 외 심각한 임상적 문제를 보이지 않았다(Fig. 2L-N).




**Fig. 2.** Direct resin veneer of generalized cervical decalcificated and carious teeth (Case A). (A-C) Preoperative clinical image of Case A, (D) Rubber dam isolation, cord packing, and preparation on #12, 13, (E) Etching, (F) Resin filling, (G) Indirect pulp capping on #13, (H) Finishing and polishing, (I-K) Clinical image at 14 months follow-up (Bracket debonding), (L-N) Clinical image at 20 months follow-up.

### 증례 B

23세 남자 환자가 전남대학교 치과병원 치과교정과에서 교정치료 중 상악 전치부 치아의 협면 치경부의 탈회를 주소로 의뢰되었다(Fig. 3). 임상 검사 및 방사선 검사상 상악전치부(#11, 12, 13, 21, 22, 23)의 협면 치경부 탈회 및 우식 및 하악 전치부에 백색 반점 병소가 관찰되었다(Fig. 4A-C). 상악 전치부의 협면 탈회 및 우식 제거 후 직접 레진 비니어 수복 및 주기적 불소도포 시행하기로 결정하였다. 증례 A에서와 마찬가지로 러버댐 격리, 우식 제거 후 직접 레진 비니어 수복 시행하였다(Fig. 4D-I). #21 절단연의 백색 반점의 경우 교정치료 완료 후 필요 시 레진 침투법을 시행하기로 하였다. 이후 3개월 경과 관찰 시 수복된 치아는 임상적으로 만족할 만한 결과를 보였으며 불소도포 시행하였다(Fig. 4J-L).

## 고찰

교정치료 시 탈회나 우식증의 발생을 증가시키는 요인에는 구강위생 상태, 식이습관과 교정장치의 종류 등이 관련된다. 브라켓, 밴드, 와이어 등의 고정식 교정장치를 부착하게 되면 구강환경의 변화가 치태의 양적, 질적 변화를 가져오게 된다.[7] 교정치료와 관련된 탈회는 환자의 구강위생 관리능력과 절대적인 연관성이 있다.[8]

와동이 형성되지 않은 초기 탈회 부위는 불소를 주기적으로 도포하고, 식이조절과 구강위생을 개선하면 재광화가 일어나 법랑질이 회복될 수 있다. 두 증례 모두 우식이 진행되어 직접 레진 비니어 수복까지 필요한 상황에서 본원 보존과로 의뢰되었는데, 처음 백색 반점 병소가 관찰되었을 때 주기적 불소도포 및 구강위생관리 교육이 철저히 이루어졌어야 한다.

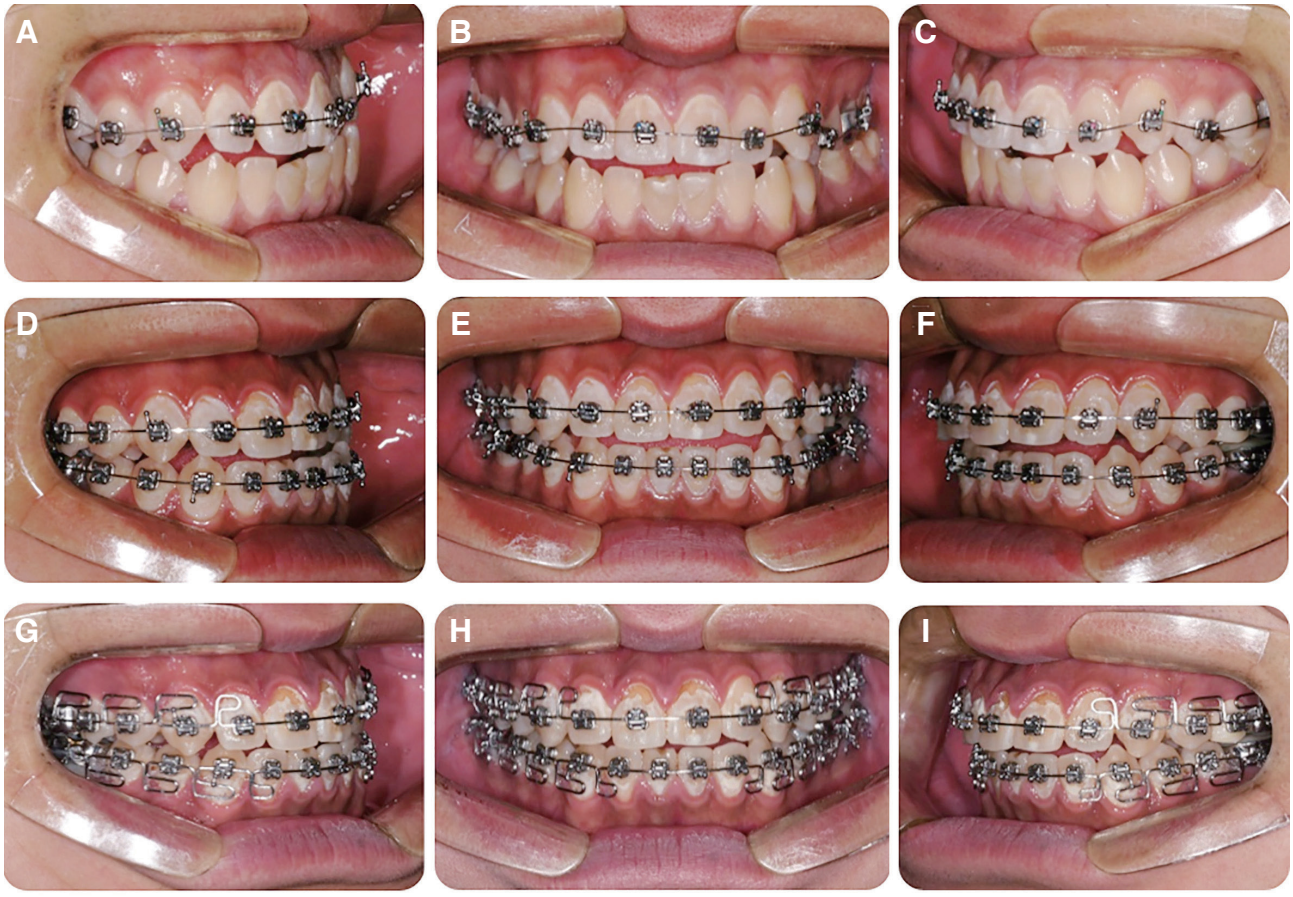


**Fig. 3.** Progress of decalcification (Case B). (A-C) Even at the moment of bracket bonding, the initial white spot lesion is already observed, (D-F) After 10 months, progressive decalcification is observed, (G-I) A MEAW wire is used for patients who do not have oral hygiene management, and decalcification would have been accelerated.




**Fig. 4.** Direct resin veneer of maxillary anterior cervical decalcificated and carious teeth (Case B). (A-C) Preoperative clinical image of Case B, (D) Rubber dam isolation, (E) Preparation, (F-I) Mylar strip, wedge application and Resin filling, (J-L) Clinical image at 3 months follow-up.

두 증례에서 탈회가 진행되는 과정을 Fig. 1과 Fig. 3을 통해 확인할 수 있다. 증례 A의 경우 첫 백색 반점 병소가 관찰된 시점으로부터(Fig. 1A-C) 2.5개월만에 와이어 loop가 위치해 있는 #13, 14, 23에서부터 탈회가 시작되었다(Fig. 1D-F). 그로부터 6개월 후 다수 치아에서 심한 탈회가 관찰된다(Fig. 1G-I). 증례 A 환자의 경우 뇌병변을 앓고 있어 스스로 구강위생관리에 어려움이 있어 짧은 간격으로 내원하여 전문가 잇솔질 또는 적극적인 치면세마 및 불소도포를 시행하는 것이 바람직했을 것이다.

증례 B의 환자는 초진 브라켓 부착 시에도 이미 초기 백색 병소가 관찰된다(Fig. 3A-C). 10개월 후 탈회는 더욱 진행되었으며(Fig. 3D) 이후 구강위생관리가 되지 않는 환자에서 MEAW (Multi-loop Edgewise Archwire) 와이어가 사용되면서 탈회가 더욱 가속화 되었다(Fig. 3E).

임상가는 교정장치 디자인이 치태와 음식물 찌꺼기의 축적 및 구강위생관리에 직접적인 영향을 미치므로[9] 구강위생관리에 어려움을 겪는 환자에서는 가능한 위생관리가 용이하도록 아치와이어 제작 또는 장치 형태를 단순화하고 가능한 작은 bracket을 선택할 필요가 있다. 또한 육안적으로 band가 잘 부착된 것처럼 보여도 6 - 8개월 마다 제거하여 탈회 여부를 확인하고 재접착하는 것

이 바람직하다.[8] 교정치료 중 백색 병소 및 탈회에 대한 평가는 시진이 이루어진 즉시 적절한 처치가 이루어져야 하며, 아치와이어, 브라켓, 고무 체인, 밴드 등 교정 장치가 제거되고 치면의 치태 등을 제거 후 건조시켜 초기 병변을 확인해야한다. 이 때 치은염으로 인한 치은 부종으로 치경부의 초기 병변이 간과될 수 있음을 인식해야한다. 치과교정의 및 임상의는 이미 시작된 병변을 보다 적극적으로 처치할 수 있도록 매 내원 시마다 고위험군의 치아를 면밀히 평가해야한다.[10]

교정장치 제거 후 백색 병소 및 탈회 치료는 매우 보존적인 방법(자연적 재광화)에서 보다 침습적인 방법(치아삭제 및 수복)에 이르기까지 다양한 옵션이 있다. 먼저, 표면적과 와동 형성의 유무 및 색상에 따라 병소의 심각도를 결정하여 가장 적절한 치료를 계획하게 된다.[11] 먼저, 교정 치료 완료 후 존재하는 가시적인 백색 병소는 철저한 구강위생관리가 시행된다면 처음 1 - 2년 동안 면적이 감소하고 외관이 개선되는 경향이 있다.[12] 와동이 형성되지 않은 초기 탈회 부위는 불소를 주기적으로 도포하고, 식이조절과 구강위생을 개선하면 재광화가 일어나 법랑질이 회복될 수 있다.

레진 침투법은 와동을 형성하지 않은 초기 우식의 치료 시 효과적인 수복 방법으로 저점도의 광중합형 레진을 치아 표면에 적용하여 모세관현상으로 탈회된 법랑질 내로 침투시켜 다공성 구조를 채우는 방법이다. 치질을 삭제하지 않는 미세 침습적인 방법이며, 약화된 치질의 경도를 향상시키고 침투 레진이 병소의 다공성 구조를 채워 백색 반점 병소의 광학적 특성을 변화시켜 심미적인 회복도 가능하다고 보고되고 있다.[10,13,14]

미세연마술은 퍼미스나 탄화규소 입자와 염산의 슬러리로 법랑질 표면을 용해시키는 것으로 표면의 얼룩과 결함을 제거하는 방법으로 백색 반점 병소의 깊이가 0.2에서 0.3 mm를 초과하지 않을 경우 사용할 수 있다.[15]

그러나 와동이 형성되었거나 앞서 언급한 더 보존적인 치료로 해결할 수 없는 경우 치아 삭제 후 직접 레진 수복이나 간접 심미 수복이 필요하다. 직접 레진 비니어 수복은 시간이 지남에 따라 변연 변색과 변연 누출 등의 수복 실패를 보이기도 하지만,[16] 매우 보존적이며, 비용이 적게 들고, 과정이 빠르고, 재치료가 가능하며, 심미적 문제들을 해결할 수 있는 많은 장점을 가진다. 교정치료 중 탈회를 레진으로 수복한 이후 다시 교정장치가 부착되므로 지속적으로 수리 및 재수복이 필요할 수 있다.

교정용 브라켓 주위에 도포된 불소 바니쉬는 탈회의 발생을 감소시키는 것으로 나타났다.[17] 불소 바니쉬는 약간의 치태가 있어도 효과가 있어 교정 장치 등으로 인해 치면이 완벽히 청소되지 못하는 경우에 유리하다. 고위험 환자는 보다 짧은 간격으로 3개월마다 또는 교정 방문 때마다 불소 바니시를 정기적으로 도포하는 엄격한 불소 요법을 채택하는 것이 좋다.[10]

임상가는 교정치료 중 발생하는 백색 반점 병소 및 탈회를 가능한 보존적, 심미적으로 처치해야 하며, 이를 완벽히 처치할 방법은 없으므로 병소 발생 후의 치료보다 예방에 중점을 두는 것이 더욱 바람직하다. 환자에게 철저하고 반복적인 구강위생관리 교육을 시행하고 주기적으로 불소 도포를 시행해야한다.

## 결론

본 증례에서 교정 치료 중 발생한 치경부 탈회를 직접 레진 비니어 수복으로 치료하는 것은 보존적, 심미적 측면에서 임상적으로 만족할 만한 결과를 보여주었다. 임상가는 이러한 증례를 치료함에 있어 탈회 정도에 따라 적절한 보존적인 치료를 통해 회복할 수 있으며 이후 지속적인 경과 관찰과 재평가, 수리가 필요하다. 교정치료와 관련된 탈회는 환자의 구강위생 관리능력과 절대적인 연관성이 있기 때문에, 탈회 위험이 높은 환자의 경우 단기 리콜 시스템을 통해 주기적 국소 불소 도포로 치아의 재광화를 도모하고 나머지 치아의 탈회를 예방하는 것이 중요하다.

## ORCID

**Yu-Kyeong Heo** https://orcid.org/0000-0001-6276-8072
**Hoon-Sang Chang** https://orcid.org/0000-0002-3019-1528
**Yun-Chan Hwang** https://orcid.org/0000-0002-7891-9565
**In-Nam Hwang** https://orcid.org/0000-0002-5388-1919
**Won-Mann Oh** https://orcid.org/0000-0001-6480-6191
**Bin-Na Lee** https://orcid.org/0000-0001-8017-1835

## Acknowledgements

This study was supported by the National Research Foundation of Korea (NRF) grant funded by the Korea government (MSIP) (No. 2019R1F1A1060935 and 2019R1A5A2027521).

## References


1. Øgaard B, Rølla G, Arends J, Ten Cate J. Orthodontic appliances and enamel demineralization. Part 2. Prevention and treatment of lesions. Am J Orthod Dentofacial Orthop 1988;94:123-8.
2. Zimmer BW, Rottwinkel Y. Assessing patient-specific decalcification risk in fixed orthodontic treatment and its impact on prophylactic procedures. Am J Orthod Dentofacial Orthop 2004;126:318-24.
3. Ciancio D. A comparison of plaque accumulation in bonded versus banded teeth. J Dent Res 1985;64:325.
4. Chadwick BL, Roy J, Knox J, Treasure ET. The effect of topical fluorides on decalcification in patients with fixed orthodontic appliances: a systematic review. Am J Orthod Dentofacial Orthop 2005;128:601-6.
5. Cate JM, Arends J. Remmeralization of artificial enamel lesions in vitro. Caries Res 1977;11:277-86.
6. Felippe LA, Baratieri LN. Direct resin composite veneers: masking the dark prepared enamel surface. Quintessence Int 2000;31:557-62.
7. Zachrisson BU. Oral hygiene for orthodontic patients: current concepts and practical advice. Am J Orthod 1974;66:487-97.
8. Hwang CJ. Decalcification. J Korean Dent Assoc 1996;34:561-8.
9. Mitchell L. Decalcification during orthodontic treatment with fixed appliances - an overview. Br J Orthod 1992;19:199-205.
10. Heymann GC, Grauer D. A contemporary review of white spot lesions in orthodontics. J Esthet Restor Dent 2013;25:85-95.
11. Torlakovic L, Olsen I, Petzold C, Tiainen H, Øgaard B. Clinical color intensity of white spot lesions might be a better predictor of enamel demineralization depth than traditional clinical grading. Am J Orthod Dentofacial Orthop 2012;142:191-8.
12. Al-Khateeb S, Forsberg CM, de Josselin de Jong E, Angmar-Månsson B. A longitudinal laser fluorescence study of white spot lesions in orthodontic patients. Am J Orthod Dentofacial Orthop 1998; 113:595-602.
13. Lasfargues J, Bonte E, Guerrieri A, Fezzani L. Minimal intervention dentistry: part 6. Caries inhibition by resin infiltration. Br Dent J 2013;214:53-9.
14. Kim S, Kim EY, Jeong TS, Kim JW. The evaluation of resin infiltration for masking labial enamel white spot lesions. Int J Paediatr Dent 2011;21:241-8.
15. Croll TP. Enamel microabrasion for removal of superficial dysmineralization and decalcification defects. J Am Dent Assoc 1990;120:411-5.
16. Chen HY, Manhart J, Kunzelmann KH, Hickel R. Polymerization contraction stress in light-cured compomer restorative materials. Dent Mater 2003; 19:597-602.
17. Stecksén-Blicks C, Renfors G, Oscarson ND, Bergstrand F, Twetman S. Caries-preventive effectiveness of a fluoride varnish: a randomized controlled trial in adolescents with fixed orthodontic appliances. Caries Res 2007;41:455-9.

# 교정치료 중 광범위한 치경부 탈회를 보이는 치아의 직접 레진 비니어 수복에 관한 증례

**허유경** 전공의, **장훈상** 교수, **황윤찬** 교수, **황인남** 교수, **오원만** 교수*, **이빈나** 부교수*
전남대학교 치의학전문대학원 치과보존학교실

고정성 교정치료 중 치아의 협면의 치경부 탈회가 종종 발생한다. 이번 증례보고에서는 교정치료 중 발생한 치아의 치경부 탈회를 직접 레진 비니어 수복을 통해 치료한 2가지 증례를 보고하고자 한다. 우식이 없는 초기 병변은 주기적인 불소 도포, 식이조절, 구강위생 개선을 통해 재광화될 수 있으나 점차 진행됨에 따라 적절한 수복치료가 필요하며 병소 발생 후의 치료보다 예방에 중점을 두는 것이 더욱 바람직하다.

(구강회복응용과학지 2022;38(1):52-9)

주요어: 치경부 탈회; 치경부 우식; 직접 레진 비니어; 고정성 교정 치료; 예방치료

*교신저자: 오원만
(61186)광주광역시 북구 용봉로 77 전남대학교 치의학전문대학원 치과보존학교실
Tel: 062-530-5572 | Fax: 062-530-5629 | E-mail: wmoh@jnu.ac.kr
*교신저자: 이빈나
(61186)광주광역시 북구 용봉로 77 전남대학교 치의학전문대학원 치과보존학교실
Tel: 062-530-5868 | Fax: 062-530-5629 | E-mail: bnlee13@jnu.ac.kr
접수일: 2022년 2월 24일 | 수정일: 2022년 3월 8일 | 채택일: 2022년 3월 8일
*오원만, 이빈나는 이 논문에 교신저자로 동일한 기여를 하였음.