https://doi.org/10.14368/jdras.2022.38.1.60
ISSN 2384-4353 eISSN 2384-4272

Case Report

Full mouth rehabilitation on the patient with maxillary anterior diastema and posterior bite collapse with orthodontic treatment

Seon-Ki Lee*
Department of Prosthodontics, Daejeon Dental Hospital, Wonkwang University, Daejeon, Republic of Korea

A patient with severe periodontitis has causative factors that cause pathological tooth movement, the occlusion is disintegrated, and the vicious cycle of worsening periodontitis is repeated. In particular, when pathological tooth movement occurs in the maxillary anterior region, the patient has an aesthetic sense of atrophy, and the quality of life was reduced. Therefore, when orthodontic treatment was added to patients with severe periodontitis, it promotes the formation of new bone, reduces periodontal cysts, and obtains clinical attachment, which leads to favorable results in prosthetic restoration, thereby enabling ideal occlusion, function and aesthetics. Periodontal treatment, orthodontic treatment, natural tooth restoration, and implant prosthesis were planned for patients with pathological tooth movement in the anterior region due to loss of occlusal support in the posterior region. As a result, an ideal restoration space was secured, a stable restoration of occlusal contact was formed, and the maxillary anterior teeth were aesthetically improved. **(J Dent Rehabil Appl Sci 2022;38(1):60-8)**

Key words: full mouth rehabilitation; orthodontic treatment; periodontitis; posterior bite collapse

서론

치아의 병적이동은 중증도의 치주염에서 발생하는 흔한 합병증으로 주된 원인으로는 대합되는 치아의 상실, 짧은 악궁, 과개 교합, 구치부 교합 지지 상실, 부적절한 교합간섭 등이 있다. 상악 전치부의 병적 이동으로 인한 치간 이개는 구치부의 교합 지지가 상실될 경우 발생할 수 있으며, 과도한 교합 하중을 전치부에 가중시켜, 치아 동요도를 증가시키고 골 소실을 야기하기도 한다.[1] Craddock[2]은 이러한 상악 전치부의 치간 이개가 이차성 교합 외상을 유발하기 때문에 교합의 안정성을 유지하기 위해서는 구치부 교합 지지의 회복이 필수적이라고 하였다. 따라서 치아의 병적 이동을 해결하고 환자의 저작기능을 회복하기 위해서는 치주치료, 교정치료와 보철치료가 유기적으로 이루어져야 한다.

심한 치주질환을 가진 환자는 잔존 치조골의 흡수가 진행됨에 따라 치아의 병적이동이 증가하고 치아 상실 가능성도 높아지게 된다. 특히, 구치부의 교합 지지를 상실하는 경우에는 상악 전치부에 과도한 교합력이 작용하여 전치부의 치간 이개나 치열의 벌어짐(flaring)이 발생하게 되므로 전치부의 심미적인 문제를 해결하기 위하여 교정치료가 고려될 수 있다. 활동성 치주질환이 진행되는 경우에는 교정치료가 치아지지를 악화시킬 가능성이 높기 때문에 일반적으로 적용되지 않지만, 적절한 치주 처치와 부착된 치은의 정도에 대한 철저한 평가를 시행하여 적절한 구강위생 관리가 유지된다면 교정치료는 더 나은 치료결과를 기대할 수 있고,[3] 다른 보철수복 치료에 비해 합병증과 위험성이 낮아 환자의 치료 만족도 또한 높게 나타난다.[4] 따라서 심한 치주질환을 가진 환자에서 잔존 치아의 적절한 치주치료와 더불어 교정치료를 통해

*Correspondence to: Seon-Ki Lee
Clinical Assistant Professor, Department of Prosthodontics, Daejeon Dental Hospital, Wonkwang University, 77 Doonsan-ro, Seo-gu, Daejeon, 35233, Republic of Korea
Tel: +82-42-366-1169, Fax: +82-42-366-1115, E-mail: sunki517@hanmail.net
Received: March 11, 2022/Last Revision: March 13, 2022/Accepted: March 13, 2022

Copyright© 2022 The Korean Academy of Stomatognathic Function and Occlusion.
©It is identical to Creative Commons Non-Commercial License.

이상적인 치아위치를 확보한다면, 상실된 구치부의 교합 지지를 회복하고 치주질환의 진행을 차단할 수 있다. 또한 구치부 지지를 통한 안정적인 교합 상태를 유지하는 것은 잔존한 지대치의 치주낭 깊이를 감소시키고 임상부착을 회복하여 전치부의 이상적인 심미를 유지하는 것을 가능하게 한다.

본 증례는 심한 치주염으로 인해 구치부 지지가 상실되고 상악 전치부가 벌어진 환자에서 치주치료 및 교정치료를 동반하여, 자연치아 및 임플란트 보철 수복을 계획하였다. 이를 통해 이상적인 수복 공간 확보 및 안정된 교합 접촉 회복을 형성하였고, 상악 전치부만의 심미치료가 아닌 구치부 교합 회복을 통한 기능적인 전악 수복을 통해 심미적인 결과를 얻었기에 이를 보고하는 바이다.

증례보고

46세 여자 환자가 씹을 때 오른쪽 어금니가 아프고, 앞니가 벌어져서 보기 싫다는 주소로 내원하였다. 양측 구치부의 치아 상실로 인하여 상악 전치부의 벌어짐과 순측으로 경사된 치축을 가지고 있으며, 하악 전치부는 임상치관의 길이가 상악 치아보다 길게 제작되어 비심미적인 보철물 상태였다(Fig. 1). 방사선 사진상에서 상악 우측 제1대구치와 하악 좌측 제1, 2대구치에 잔존 치근이 있었고, 상악 우측 제1소구치 주위에 방사선 투과성 병소가 있었으며 전체적으로 잔존 지대치에 심한 치조골 흡수가 관찰되었다(Fig. 2). 치주낭 탐침 결과, 중증도 이상의 깊은 치주낭을 보였다(Fig. 3). 측방 두부 방사선 사진을 분석한 결과, 프랑크포르트 수평면과 교합평면을 분석했을 때 15도로 정상 범위 보다 컸고, 상악 전치 치축이 정상보다 크게 순측 경사되어 있었다. 따라서 본 환자는 심한 치주염으로 인해 병적인 치아 이동이 발생되어, 상악 전치의 돌출과 구치부의 근심경사로 인한 부적절한 교합평면 상태를 가지고 있었기 때문에 새롭게 교합평면을 형성하는 것으로 치료계획을 수립하였다. 환자의 전치부 임상 사진 및 진단모형 분석 결과, 치간 이개와 더불어 과도한 과개교합을 보여주었다. 환자의 주소인 상악 전치부 치간 이개를 보철적으로 해결하기 위해 진단 분석을 통한 결과, 각각의 치아 크기는 정상 범주에서 크게 벗어나지 않았다. 따라서 보철적으로만 환자의 주소를 해결하게 된다면 심미적으로 해결하는데 한계가 있을 것으



Fig. 1. Intraoral photograph before treatment. (A) Upper view, (B) Right view, (C) Frontal view, (D) Left view, (E) Lower view.



Fig. 2. Panoramic radiograph before treatment.

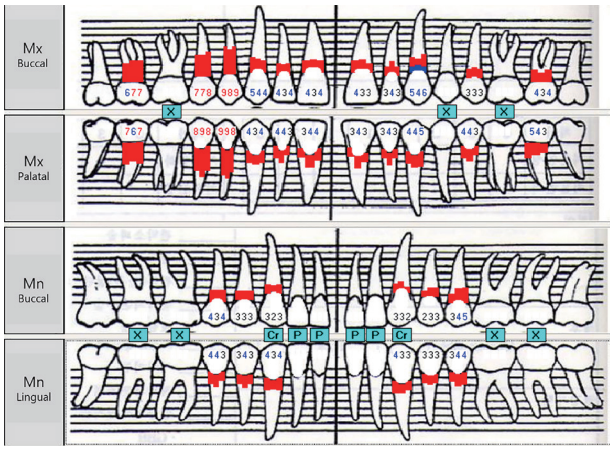

Fig. 3. Periodontal chart.

로 판단하였다. 이에 상악 전치부에 대해 부분교정을 하고, 대합치인 하악의 보철물은 이에 맞추어 재 수복하기로 결정하였다. 하악 좌측 잔존 치근 및 예후가 불량한 상악 우측 제1, 2소구치, 제1대구치는 발거하였으며, 상악 전치부 공간을 폐쇄하기 위하여 교정용 와이어를 부착하였다. 약 4개월에 걸쳐 1차적인 상악 전치부 이개 부위 공간을 감소시켰다(Fig. 4). 상악 공간이 감소함에 따라 순측 경사되었던 환자의 상악 전치부가 설측으로 경사되었고, 수평피개교합이 감소함에 따라 상악 치아 이동이 방해되는 것을 막기 위해 비 심미적인 하악 보철물을 제거 후 임시치아를 수복하였다. 이후 상악 전치부 이개 부위 공간이 폐쇄된 것을 확인 후 OP finder® (Kuwotech, Gwangju, Korea)를 이용하여 환자의 교합평면을 재구성하기로 하고 이상적인 교합 평면에 맞게 진단왁스업을 시행하였다(Fig. 5).

상악 양측의 견치는 최종 보철수복을 위한 치아의 위치를 결정하기 위해 기준 치아로 하였고, 상악 전치부가 배열된 후에 진단 왁스업을 함으로서 하악의 전치부 및 상악 하악 구치부 수복을 위한 예측 가능한 진단모형을 만들었다. 상실된 양측 구치부는 임플란트 보철로 수복하고, 하악의 잔존 자연치아는 고정성 보철물로 수복을 계획하였다. 임플란트 식립을 위한 진단용 스텐트를 제

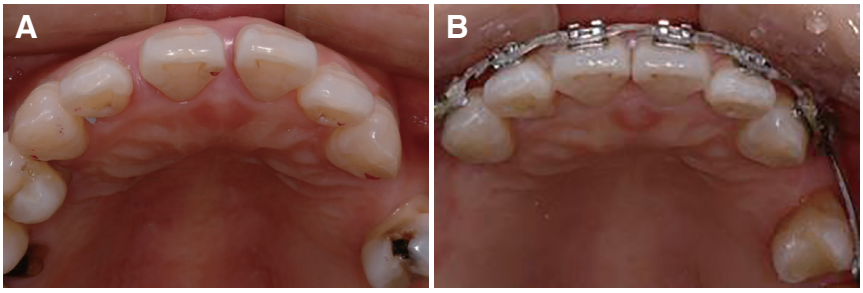

Fig. 4. Orthodontic treatment for anterior spacing closure. (A) Pre-treatment, (B) 4 months later.



Fig. 5. Diagnostic wax-up cast model. (A) Maxillary wax-up, (B) Frontal view, (C) Mandibular wax-up.

작하여 전산화 단층 촬영을 하고 식립 부위의 잔존 치조골을 분석하였다. 임플란트 식립 후 2차 임시치아를 제작하였고, 하악의 우측 견치를 포함한 하악 우측 구치부를 수정하여 상악 우측 측절치가 구개측으로 이동할 수 있도록 하였다. 또한 교합이 불안정했던 상악 좌측 구치부와 하악 우측 구치부의 교합관계를 재형성하였다. 이후 임플란트 임시 치아 보철물을 제작하였으며, 상악의 교정이 완료되어 유지장치를 장착하였다. 새로운 수직 고경에 적응하고 안정적인 중심교합 상태를 유지하고 있어 최종적으로 교합평면이 수정된 임시 보철물을 제작하기로 하고, OP finder®로 진단한 진단 왁스형성 모형을 이용하여 CAD-CAM 이중 중첩 테크닉을 이용하여 최종 임시 보철물을 제작하였다. 임시치아 장착 후 T scan (Tekscan Inc., South Boston, USA)으로 균일한 중심 교합점을 확인하였고, 측방운동 시 견치 유도 교합이 이루어지도록 하였다(Fig. 6). 최종 임시 수복물을 장착한 후

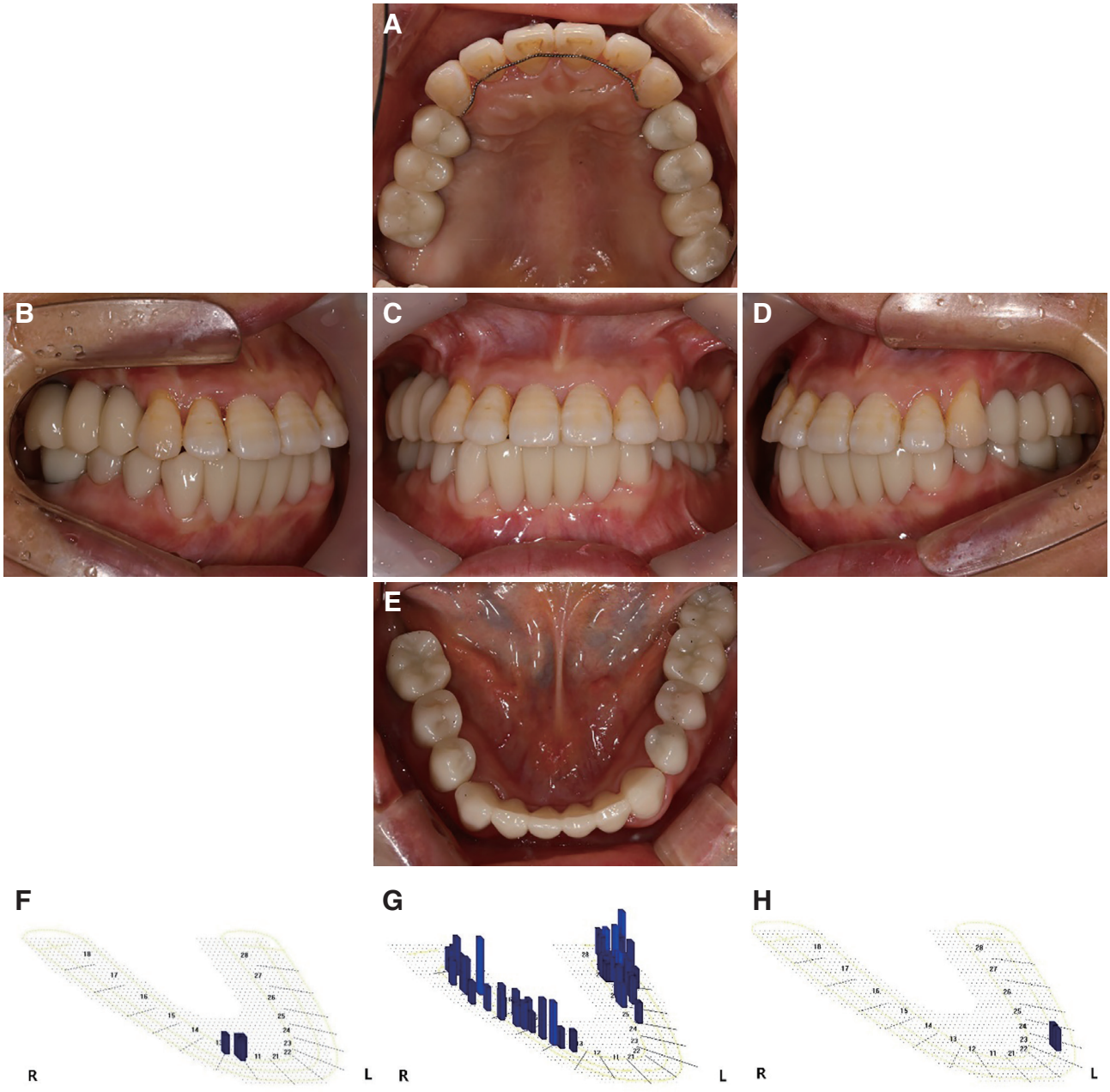

Fig. 6. Provisional restoration. (A) Upper view, (B) Right view, (C) Frontal view, (D) Left view, (E) Lower view, (F-H) T-scan analysis of Rt Canine guidance, centric occlusion and Lt canine guidance.

촬영된 환자의 측방 두부 방사선 사진을 분석하였을 때, 프랑크포르트 수평면과 교합평면은 초진 시 15도에서 10도로 정상 범주 내로 개선되었음을 확인하였다(Fig. 7).

처음 내원 시와 비교하여 환자는 상악 전치부의 공간 감소로 인한 심미적인 개선과 구치부의 저작기능 회복에 적응 및 만족하여 최종 수복물을 제작하기로 결정하였다. 개인 트레이를 제작한 후 폴리비닐실록산 인상재(Honigum®, DMG, Hamburg, Germany)를 지대치 및 개인 트레이에 주입하여 최종 인상 체득을 시행하였다. 교차 마운팅을 위해 상악 최종 임시수복물 상태에서 안궁 이전을 시행하였고, 반조절성 교합기(Protar7, KaVo, Biberach, Germany)에 상하악 모형을 부착하였다. 환자 고유의 과로각과 절치로각을 반조절성 교합기에 반영하기 위해 베이스플레이트 왁스를 이용하여 편심위 체크 바이트를 채득하였고, 과로각과 절치로각에 맞게 맞춤 전방 유도판을 제작하였다. 적응된 최종 임시 보철물의 수직 고경 및 교합 상태를 그대로 재현하기 위해 고무 교합 인기재(O-bite®, DMG, Hamburg, Germany)로 악간 관계 기록을 채득하였다. VITA Shade guide® (Vita North America, Yorba Linda, USA)를 이용하여 적절한 색조를 선택하였고, CAD-CAM 이중 중첩 기술을 이용하여 진단 왁스업 모델을 주모형에 중첩시켜 지르코니아 보철물(Zirmon® S&TS, Kuwotech)을 제작하였다(Fig. 8). 최종 보철물을 환자의 구강에 장착하였고 최소한의 교합조정을 시행하였으며, T scan을 이용하여 양쪽 구치부의 균일한 중심교합 상태를 확인하였고, 측방운동에서 견치 유도 교합이 이루어지는 것을 확인하였다(Fig. 9-11). 교정치료와 보철치료가 진행되는 동안 환자의 턱관절에서 특이한 병적인 변화와 소견을 보이지 않았으며, 최종 보철 후 환자의 치료 전 후의 안모사진을 비교한 결과 돌출되었던 측안모가 심미적으로 개선되었다(Fig. 12).

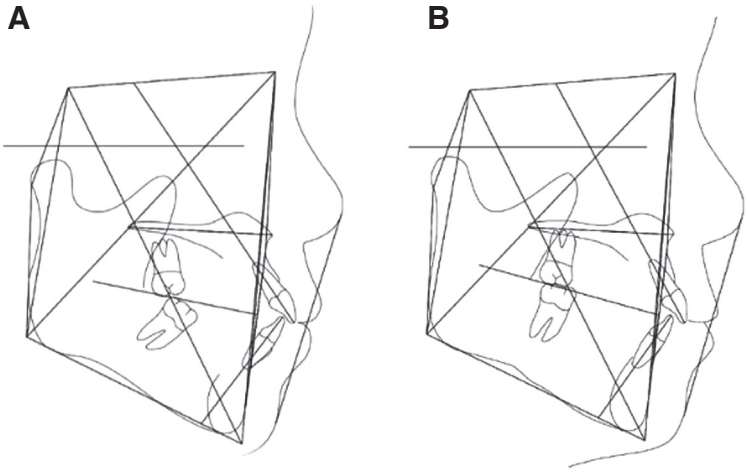

C

	Female mean	Before treatment	After treatment
FMA	24 ± 5	26	26
FH to OP	9 ± 4	15	10
Y axis to FH	60 ± 3	64	63
SNA	81 ± 3	83	83
SAB	79 ± 3	81	81
ANB DIFF	3 ± 2	2	2
Mx #1 to SN	106 ± 5	120	114

Fig. 7. Cephalometric analysis. (A) Lateral Cephalography before treatment, (B) Lateral Cephalography after treatment, (C) Comparison of cephalometric analysis on the patient and the female.

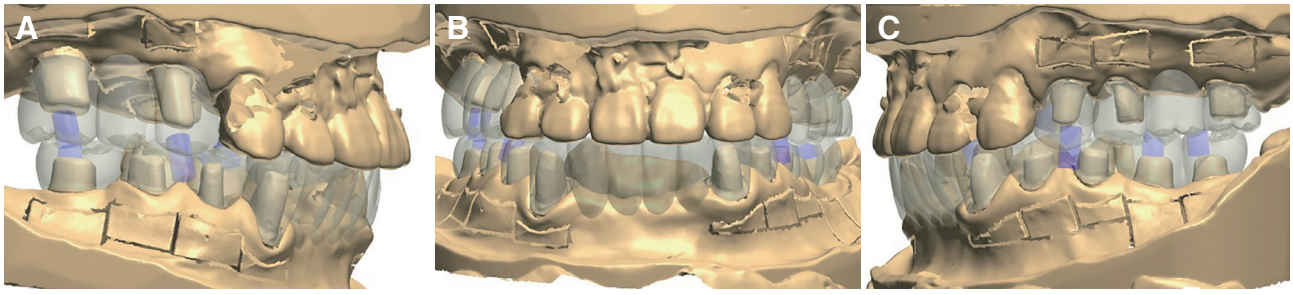

Fig. 8. CAD-CAM double scanning. (A) Right view, (B) Frontal view, (C) Left view.



Fig. 9. Definitive restoration. (A) Upper view, (B) Right view, (C) Frontal view, (D) Left view, (E) Lower view.

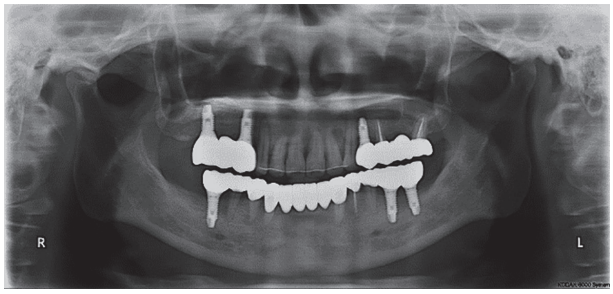

Fig. 10. Panoramic radiograph after treatment.

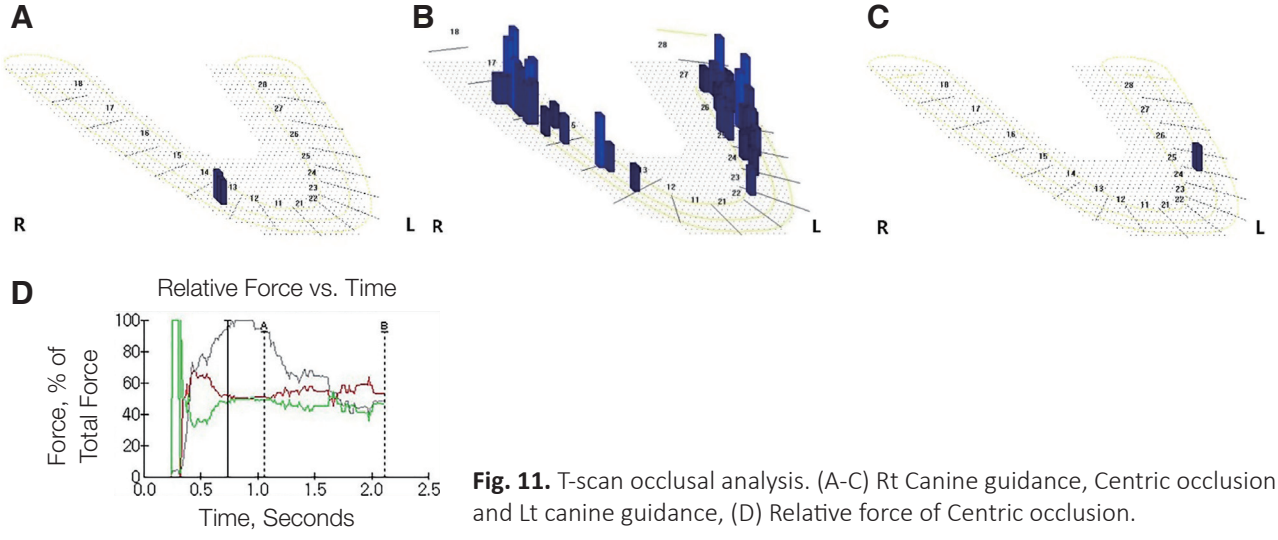

Fig. 11. T-scan occlusal analysis. (A-C) Rt Canine guidance, Centric occlusion and Lt canine guidance, (D) Relative force of Centric occlusion.



Fig. 12. Patient profile. (A) First visit, (B) Definitive prosthesis delivery.

고찰

상악 전치의 병적 이동은 치조골 소실, 치아주변의 급성 염증의 존재, 그리고 3개 이상의 구치 소실과 관련이 있다고 하였다.[5] Hobo 등[6]에 의한 상호 보호 교합은 생리학적인 교합에 유리하며, 견치 유도 교합을 통해 전치가 구치를 보호하고 안정적인 구치부 교합이 전치를 보호한다고 하였다. 적절한 치주조직을 가진 치아가 과도한 교합력으로 인해 일차적인 교합성 외상이 나타나면, 심한 치조골 흡수로 인해 치조골이 상실되어 생리적인 힘에 의해서도 상악 전치의 벌어짐과 돌출이 발생할 수 있으며, Park 등[7]은 구치부 교합 지지가 상실될 경우 이차적인 교합성 외상이 나타나며, 전치부의 이차성 교합 외상을 가속화시킬 수 있다고 하였다.

Amsterdam[8]은 구치 보호 기능의 점진적인 상실로 인해 상악 전치부의 하중 및 이동에 스트레스가 발생하며, 상악 전치부의 과부하는 치아의 병적 이동을 발생시켜 상악 치아의 돌출을 야기한다고 하였고, Ramfjord와 Ash[9]는 하악 제1대구치를 상실한 경우 하악의 전방이동이 발생하며, 전치부의 새로운 지지 영역을 얻기 위해 상악 전치부에 가해지는 하중을 증가시킨다고 하였다. 결국 치아의 조기 상실, 치아 사이의 선천적 공간, 치아 우식 및 불량한 보철물, 치아 마모 및 부정교합, 구치부 교합 지지 상실 등은 병적인 치아 이동을 발생시키며, 이를 해결하기 위해 치주치료, 교정치료 및 보철치료을 병행하여야 하며, 결과적으로 구치부의 안정적인 교합 지지를 통해 기능성과 심미성을 가진 효율적인 저작기능과 안정된 교합접촉을 형성하는 것을 목표로 해야 한다.

Greenstein 등[10]은 상악 전치부 이개를 진단하고 치료하기 위해 임상부착 여부와 골 흡수 여부에 따라 일차성과 이차성 교합외상으로 분류하였고, 대합치 접촉, 구치부 지지 상실, 교합 간섭 등을 기준으로 치료법을 제시하였다. 본 환자는 대합치 접촉이 있으나, 구치부가 상실되어 교합 지지가 부족하였기 때문에, 치주치료를 기반으로 임플란트를 통해 구치부 교합 회복 및 교정치료를 통한 상악 치아의 심미적 이동 및 연결고정을 목표로 하였다. 치료 전 전방두부 사진 분석에서 하악이 우측으로 편위되어 있었고, 교합평면이 기울어져 있었다. 따라서 새로운 교합평면의 설정을 목표로 하였으며, Hobo 등[6]의 제안한 상호 보호 교합을 통해 견치유도를 통한 구치부 보호와 안정적인 구치부 교합 지지 회복으로 전치부 보호를 회복하고자 하였다.

치주 건강은 교정치료의 성공여부를 평가하는 중요한 요소이다. 교정용 브라켓과 고무줄은 치태의 효과적인 제거를 방해하며, 치은염을 증가시킬 수 있으며, 임상부착의 소실을 증가시킬 수 있다. 그러나 Ericsson과 Thilander[11]는 치열에 교정력이 가해지지 않고 치태 관리가 잘 이루어 질 때, 치은염의 위험은 감소하며, 적절하게 정렬된 치아는 청소하기 쉽고, 생리적인 교합을 유도하여 더욱 건강한 치주상태를 유지할 수 있다고 하였다. 또한, Alexander[12]는 구강위생에 대한 세심한 주의와 적절한 유지관리는 영구적인 치주 파괴를 예방할 수 있다고 하였다. 본 환자의 경우 치료과정 동안 치주처치와 치태조절 교육을 통해 구강위생관리의 중요성을 인지하였으며, 유지관리가 양호하게 이루어졌다. 또한 치료 후 방사선 사진을 통해 교정치료를 시행한 전치부에서 치조골 결손이 감소하였음을 확인하였다.

치료 전과 후의 측방 두부 방사선 사진 분석에서 상악 전치의 치축은 구개측으로 이동하였지만, 초진 당시 정상보다 크게 순측 경사 되어있었고, 상악과 하악의 견치 이동을 거의 변화시키지 않았기 때문에 상악 전치 치축을 정상 범주로 수정하기에는 한계가 있었다. 초진과 최종 임시치아 그리고 두 모델의 3D 이중 중첩을 분석한 결과, 상악 견치 간 거리 변화는 거의 없었으며, 상악 전치부가 초진에 비해서 구개측으로 이동한 것을 확인할 수 있었다. 또한 상악 견치의 교두 위치를 3D 이중 중첩을 이용하여, 교정 치료 전과 후로 비교하였을 때, 협측으로 벌어진 것을 확인하였다. 이는 구치부 고정원 없이 견치만으로 상악 교정이 시행되었기에 한계로서 나타난 결과로 판단되었다. 구치부 임플란트를 이용한 최종적인

견치의 위치 교정은 환자가 장거리 내원이 어렵고, 치료 기간이 증가하기 때문에 진행하지 않았다.

최종 치료의 결과로 구치부가 회복됨에 따라서 저작능력이 개선되었고, 상호보호 교합으로 생리적인 안정을 나타냈다. 치료과정 동안 턱관절에서 특이한 변화가 관찰되지 않았으며, 최종 보철물 합착 후 6개월의 관찰기간 동안 저작기능 및 구강위생 관리가 양호하였다.

결론

본 증례에서 심한 치주염으로 인해 구치부 교합 지지 상실과 상악 전치부 치아의 병적 이동을 가진 환자에서 교정치료와 임플란트 고정성 보철 수복을 통해 심미적이고 기능적인 구강회복을 보여주었다. 교정치료를 통해 안모 분석 및 심미성 향상을 도모하고, 잔존치아의 고정 및 유지를 통해 치주적인 안정성을 도모한다면, 더욱 보존적이고 이상적인 치료가 가능하게 될 것이다.

ORCID

Seon-Ki Lee https://orcid.org/0000-0001-9590-9409

References

1. Shifman A, Laufer BZ, Chweidan H. Posterior bite collapse-revisited. J Oral Rehabil 1998;25:376-85.
2. Craddock HL. Occlusal changes following posterior tooth loss in adults. Part 3. A study of clinical parameters associated with the presence of occlusal interferences following posterior tooth loss. J Prosthodont 2008;17:25-30.
3. Alfuriji S, Alhazmi N, Alhamlan N, Al-Ehaideb A, Alruwaithi M, Alkatheeri N, Geevarghese A. The effect of orthodontic therapy on periodontal health: a review of the literature. Int J Dent 2014; 2014:585048.
4. Preoteasa CT, Ionescu E, Proteasa E. Risks and complications associated with orthodontic treatment. In: Bourzgui F, editor. Orthodontics-Basic Aspects and Clinical Considerations. London; IntechOpen; 2012. p. 403-28.
5. Martinez-Canut P, Carrasquer A, Magán R, Lorca A. A study on factors associated with pathologic tooth migration. J Clin Periodontol. 1997;24:492-7
6. Hobo S, Shillingburg Jr HT, Whitsett LD. Articulator selection for restorative dentistry. J Prosthet Dent 1976;36:35-43.
7. Park GW, Kim DG, Park CJ, Cho LR. A literature review on trauma from occlusion. J Dent Rehabil Appl Sci 2011;27:423-36.
8. Amsterdam M. Periodontal prosthesis. Twenty-five years in retrospect. Alpha Omegan 1974;67:8-52.
9. Ramfjord SP, Ash Jr MM. Significance of occlusion in the etiology and treatment of early, moderate, and advanced periodontitis. J Periodontol 1981;52: 511-7.
10. Greenstein G, Cavallaro J, Scharf D, Tarnow D. Differential diagnosis and management of flared maxillary anterior teeth. J Am Dent Assoc 2008; 139:715-23.
11. Ericsson I, Thilander B. Orthodontic relapse in dentitions with reduced periodontal support: an experimental study in dogs. Eur J Orthod 1980;2:51-7.
12. Alexander SA. Effects of orthodontic attachments on the gingival health of permanent second molars. Am J Orthod Dentofacial Orthop 1991;100:337-40.

상악 전치부 치간 이개와 구치부 교합지지 상실을 가진 환자에서 교정치료를 동반한 완전 구강회복 증례

이선기* 임상조교수

원광대학교 치과대학 대전치과병원 치과보철과

심한 치주염을 가진 환자는 잔존 치조골의 흡수가 증가함에 따라, 병적인 치아 이동이 증가하고 구치부 교합지지 상실의 가능성이 높다. 특히, 상악 전치부에서 병적인 치아 이동이 발생하는 경우, 환자는 심미적인 위축감과 삶의 질 저하를 경험할 수 있다. 중증 치주염 환자에게 교정치료는 새로운 뼈 형성을 촉진하고 치주낭을 감소시키며, 임상적 부착을 얻어 보철 수복에 유리한 결과를 가져옴으로써 이상적인 교합과 기능 회복을 가능하게 한다. 구치부의 교합지지 상실로 인해 전치부 병적 치아 이동이 있는 환자에게 치주치료, 교정치료, 임플란트 치료를 계획함으로써 이상적인 수복공간 확보와 안정적인 교합접촉을 형성하였고, 구치부 교합회복을 통한 기능적인 전악수복을 통해 심미적인 결과를 얻었다.

(구강회복응용과학지 2022;38(1):60-8)

주요어: 전악수복; 교정치료; 치주염; 구치부 과교합

*교신저자: 이선기
(35232)대전광역시 서구 둔산로 77 원광대학교 치과대학 대전치과병원 치과보철과
Tel: 042-366-1169 | Fax: 042-366-1115 | E-mail: sunki517@hanmail.net
접수일: 2022년 3월 11일 | 수정일: 2022년 3월 13일 | 채택일: 2022년 3월 13일