https://doi.org/10.14368/jdras.2022.38.2.110
ISSN 2384-4353 eISSN 2384-4272

Case Report

# Mandibular implant assisted removable partial denture with a small number of implant crowns: two case reports

Youla Kim, Suyoung Lee*
*Department of Prosthodontics, Seoul St. Mary's Dental Hospital, College of Medicine, The Catholic University of Korea, Seoul, Republic of Korea*

When restoration for partially edentulous patients, abutments are not always in favorable positions for making removable partial dentures. Because of these situations, patients are sometimes unsatisfied with the stability and support of their removable partial prostheses. In this regard, removable partial denture using a few implant surveyed crown prostheses can be a good alternative. It can be expected to increase stability and support of removable partial dentures by strategically placing a small number of implants and restoring with implant-supported surveyed crowns. In these cases, the patients who had unilateral residual teeth on mandible were treated with two implant surveyed crowns in the tactical place to have bilateral distribution. After definitive removable partial prosthesis, the patients showed satisfaction with the masticatory function and comfort of using removable dentures. **(J Dent Rehabil Appl Sci 2022;38(2):110-9)**

**Key words:** dental implant; implant crown; mandibular removable partial denture; implant assisted removable partial denture

## 서론

골 융합 임플란트가 발달함에 따라 부분 무치악 환자의 치료 방법이 다양해지고 있다. 오늘날 임플란트의 대중화로 부분무치악 부위에서 전통적인 가철성 국소의치로 수복하던 방법이 다수의 임플란트 식립 후 고정성 보철물로 수복하는 방법으로 대체되고 있다. 그러나 임플란트 고정성 보철물의 다양한 장점에도 불구하고 환자의 전신 건강, 잔존 치조골 상태, 경제적 이유 등을 고려하여 다수의 임플란트 수복을 할 수 없는 경우, 다른 치료 대안으로 소수의 임플란트를 활용하여 의치를 제작하는 임플란트 보조 국소의치 치료가 시도되고 있다.[1-4] 임플란트 보조 국소의치는 임플란트 상부구조에 따라 치유 지대주나 다양한 연결장치를 연결하여 활용하는 방식과 임플란트 크라운을 지대치로 활용하는 술식으로 나누어볼 수 있다.[2-4] 이 중 임플란트 크라운을 지대치로 활용하는 술식은 상대적으로 치조골이 양호한 부위에 소수의 임플란트를 식립하고 가철성 국소의치의 지대치로 활용하여 전통적인 가철성 국소의치의 유지력과 안정성의 증진을 기대 할 수 있다. 특히 편측 소수 지대치를 가진 증례에서 전통적인 가철성 국소의치 수복시 무치악 부위가 길어지고, 지점선을 중심으로 한 회전력으로 인해 지대치, 지지부위, 치주 조직 및 가철성 국소의치 구조물에 유해한 힘이 가해질 수 있다.[5] 이러한 경우에 임플란트 보철을 이용하여 추가적인 지지 및 유지를 얻음으로써 잔존치의 응력을 감소시키고 치주조직 보호를 유도할 수 있다.[6]

본 증례는 하악 편측 소수의 잔존치를 가진 환자에서 의치의 추가적인 지지와 유지를 얻기 위하여 전략적인 위치에 소수의 임플란트를 식립 후 임플란트 크라운을 제작하였다. 이후 잔존치와 소수의 임플란트 크라운을 지

*Correspondence to: Suyoung Lee
Assistant Professor, Department of Prosthodontics, Seoul St. Mary's Dental Hospital, College of Medicine, The Catholic University of Korea
222, Banpo-daero, Seocho-gu, Seoul, 06591, Republic of Korea
Tel: +82-2-2258-1795, Fax: +82-2-2537-2374, E-mail: lsuyoung@daum.net
Received: April 11, 2022/Last Revision: May 7, 2022/Accepted: May 26, 2022

Copyright© 2022 The Korean Academy of Stomatognathic Function and Occlusion.
It is identical to Creative Commons Non-Commercial License.

대치로 하는 가철성 국소의치로 수복하였으며 주기적인 관찰을 통하여 임플란트와 잔존치의 상태가 양호하게 유지되는 것을 확인하였다. 또한 환자에게 기능적, 심미적으로 만족스러운 결과를 얻었기에 이를 보고하고자 한다.

## 증례보고

### 증례 1

환자는 73세 남성으로 오래된 기존 의치가 불편하다는 주소로 본과에 내원하였다. 상악은 완전 무치악으로 총의치를 사용하고 있었고, 하악은 가철성 국소의치를 사용 중이었으나 20일 전 국소의치의 지대치 중 #33, 34가 자연발거 되었다고 하였다. 특기할 만한 전신병력은 없었다. 구내 임상검사에서 기존 상악 총의치는 유지력이 부족하였으며, 하악은 지대치의 발거로 가철성 국소의치가 맞지 않았다. 또한 의치의 착색과 인공치의 마모가 관찰되었다. 방사선사진 검사상 #31, 41은 불량한 치관 치근비를 나타내어 지대치로 사용하기에는 부적합하여 발치가 필요하다고 판단하였다. #43은 동요도 존재하지 않았으며, 치관 치근 비가 약 1:1로 관찰되었다(Fig. 1). 전악 발치 후 상악의 총의치, 하악의 오버덴처를 생각해 볼 수 있었으나, 환자의 경제적 능력 등의 이유로 상악은 총의치, 하악은 가철성 국소의치 수복을 계획하였다. 하악 편측 지대치만 존재하는 경우 가철성 국소의치는 낮은 유지와 지지로 사용이 불편하며 잔존 지대치인 #43에 유해한 힘이 가해질 것이라고 판단되었다. 이를 경감시키고, 환자의 경제적 능력을 고려하여 하악에 임플란트 고정성 보철물을 사용한 양측성 후방 연장 임플란트 보조 국소의치로 계획하였다. 두개의 임플란트를 #43과 대칭적인 위치에 식립하고 지대치로 이용하여 지점선을 재형성하고 양측 교합력 분배로 의치의 지지와 유지를 개선하고자 하였다. CBCT (Cone beam computed tomography)를 촬영하여 골질 및 골량을 평가하여, 하악 좌측 견치, 제1소구치 부위 임플란트 식립을 결정하였다(Fig. 2A, 2B). 측방력과 나사의 풀림을 최소화 하기 위하여 두개의 임플란트의 연결 고정을 계획하였다.[7,8] 이렇게 함으로써 교합 지지점(occlusal stop)을 양측으로 분포시키고 좌, 우 캔틸레버 효과를 감소시켜 잔존치와 잔존치조제

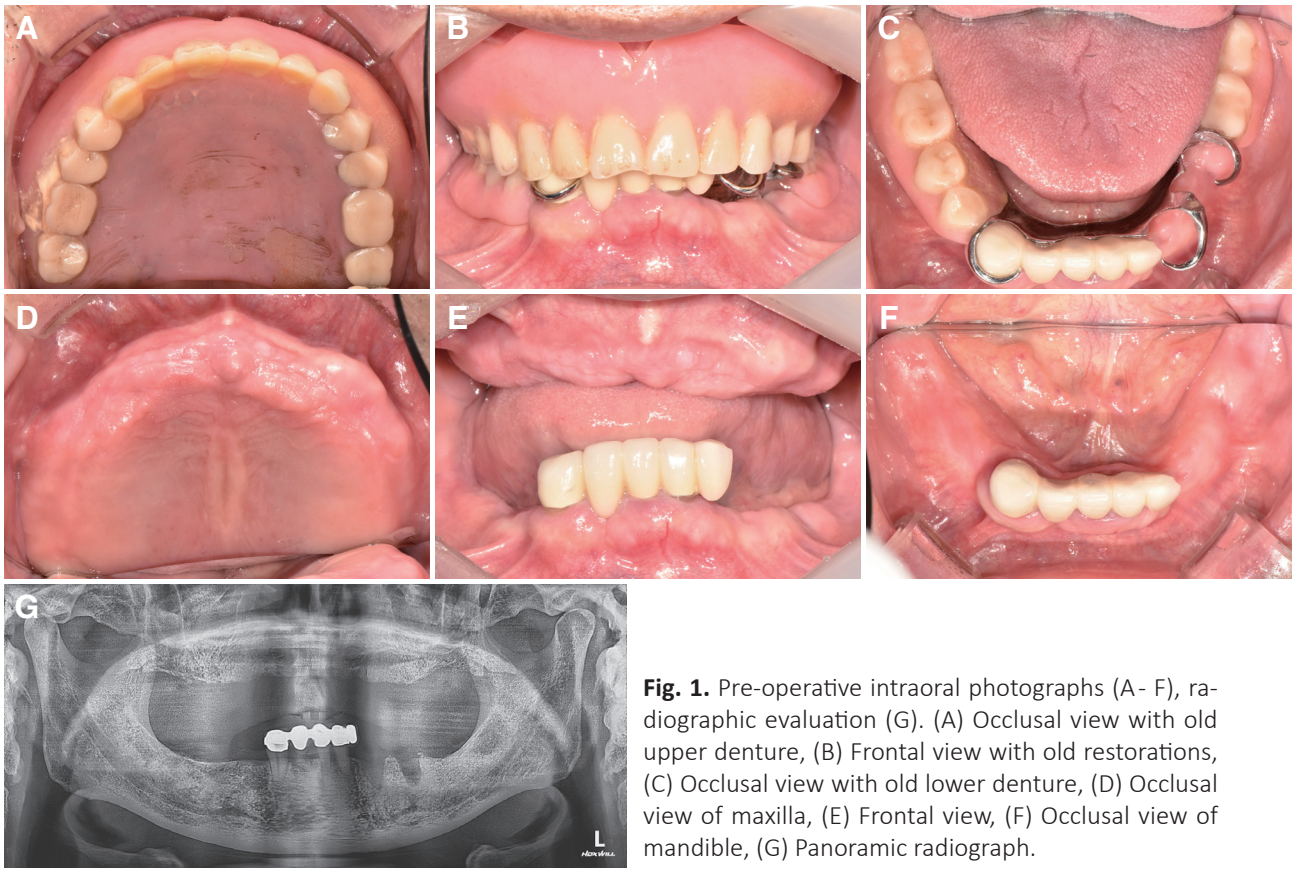


**Fig. 1.** Pre-operative intraoral photographs (A- F), radiographic evaluation (G). (A) Occlusal view with old upper denture, (B) Frontal view with old restorations, (C) Occlusal view with old lower denture, (D) Occlusal view of maxilla, (E) Frontal view, (F) Occlusal view of mandible, (G) Panoramic radiograph.

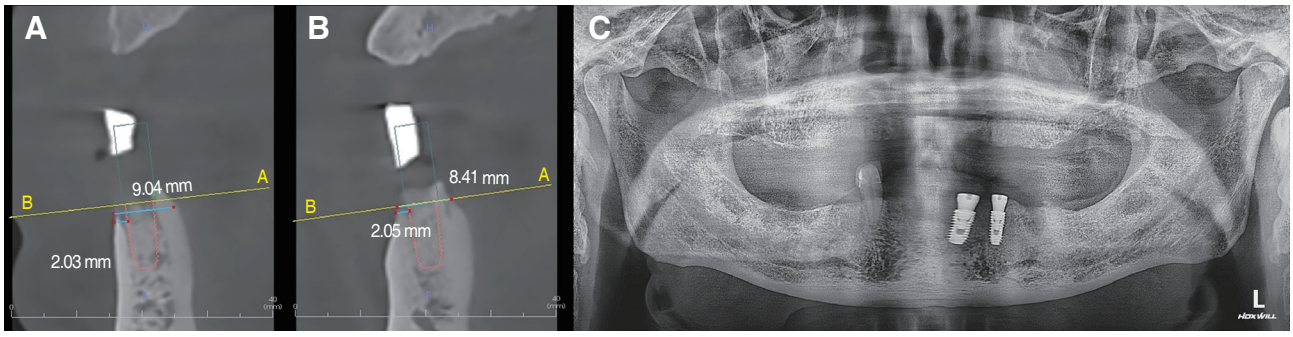


**Fig. 2.** Radiographic examination. (A) Implant surgical planning of #33 area, (B) Implant surgical planning of #34 area, (C) Panoramic radiograph after implantation.

에 대한 과도한 응력을 감소시키고자 하였다.

치료 계획에 따라 지대치로 사용할 치아(#43)를 제외한 발거를 시행하였으며 하악 좌측 견치, 제1소구치 부위에 각각 임플란트 고정체(Osstem TSIII SA Ø4.5 × 10 mm, Osstem Implant, Seoul, Korea)를 식립하였다(Fig. 2C). 최종 수복 전까지는 기존에 사용하던 하악 의치를 수리하여 임시의치로 사용하였다. 술 후 약 3개월 뒤 알지네이트 인상채득을 시행하였고 상악 총의치와 하악 지대치의 고정성 보철물 수복을 위한 개인 트레이를 제작하였다. 이 후 개인 트레이와 부가중합형 실리콘 인상재를 이용하여 상악 총의치를 위한 정밀 인상을 채득하였고, 치아 형성된 하악 우측 견치와 함께 하악 좌측 견치, 제1소구치 부위 임플란트 코핑 픽업(pick-up) 인상을 채득하였다. 수직 고경 결정을 위한 교합제를 제작하여 상, 하악의 악간관계를 채득하였다. 하악 국소의치의 디자인은 #43과 #33i에 설면 레스트를 갖고 #34i에 근심 교합면 레스트를 가지며, #33i 근심면과 34i 원심면과 근심설면, #43 근심면과 원심면에 유도면이 형성 되게 디자인 하였다. 또한 #34i RPI 클라스프, #43 조합형 클라스프를 디자인하여 양측 후방 연장 국소의치의 기능운동을 허용하게 설계하였다. #43 지대치에 RPI 클라스프를 설계할 수 있으나 양측 레스트를 연결한 지점선에 대해 유지암의 말단부가 전방에 위치하기에 기능운동 시 지대치에 대한 기능운동 효과가 줄어들 수 있다고 판단하였다. 주연결장치는 설측판과 설측바의 조합으로 디자인 하였다. #33i, 34i는 retrievability를 고려하여 나사 시멘트 유지형 보철물(screw-cement retained prosthesis)로 계획하였고, 가철성 국소의치의 디자인을 고려하여 #33i, 34i의 티타늄 맞춤 지대주를 제작하였다. 이 후, 가철성 국소의치의 디자인을 고려하여 #33i-34i, 43에 금속 도재관을 제작하였다. 제작된 금속도재관을 자연치와 임플란트 지대주에 레진 강화형 글래스 아이오노머 시멘트(FujiCEM 2, GC America Inc., Chicago, USA)를 이용하여 최종 합착하였다. 이후 통법에 따라 상악 총의치와 하악 양측성 후방 연장 국소의치를 제작하였다(Fig. 3). 최종 가철성 의치를 제작하는 동안 임시의치를 수정하여 환자의 저작 활동을 보장해주었다.

이후 의치의 적합도를 확인하고 양측성 균형 교합을 형성해 주었다. 또한 주기적 검진을 통하여 의치의 적합도 및 교합, 나사의 풀림 등을 검사하였다. 1년의 경과 관찰 기간 동안 특기할 만한 치주적, 기계적 문제 등의 합병증은 관찰되지 않았다(Fig. 4). 환자는 기존 의치에 비하여 새롭게 제작된 의치의 증가된 유지, 지지에 큰 만족감을 나타내었다.

## 증례 2

본 증례는 83세 남성으로 이가 없어서 식사하기가 힘들며 의치 제작을 원한다는 주소로 내원하였다. 전신질환으로는 조절이 되는 고혈압이 있었다. 임상 소견상 다수 치아의 상실로 인해 수직 고경의 소실이 관찰되었으며 골격성 3급 부정교합이 관찰되었다(Fig. 5).

임상 검사와 방사선학적 검사를 통해 하악 우측 제1소구치와 제2대구치를 제외한 치아는 예후 불량으로 발치를 계획하였다. 상기 환자에서의 치료의 목표는 수직 고경과 교합을 회복 시키며 저작 기능과 심미성을 얻는 것이었다. 치료 옵션 중 전악 임플란트 고정성 보철 수복은 환자의 경제적 여건으로 인하여 배제되었다. 또한 다른 옵션으로 상악 총의치와 하악 #44, 47을 지대치로 하는 국소의치 제작이 있었으나 하악 치아가 우측에만 편향되

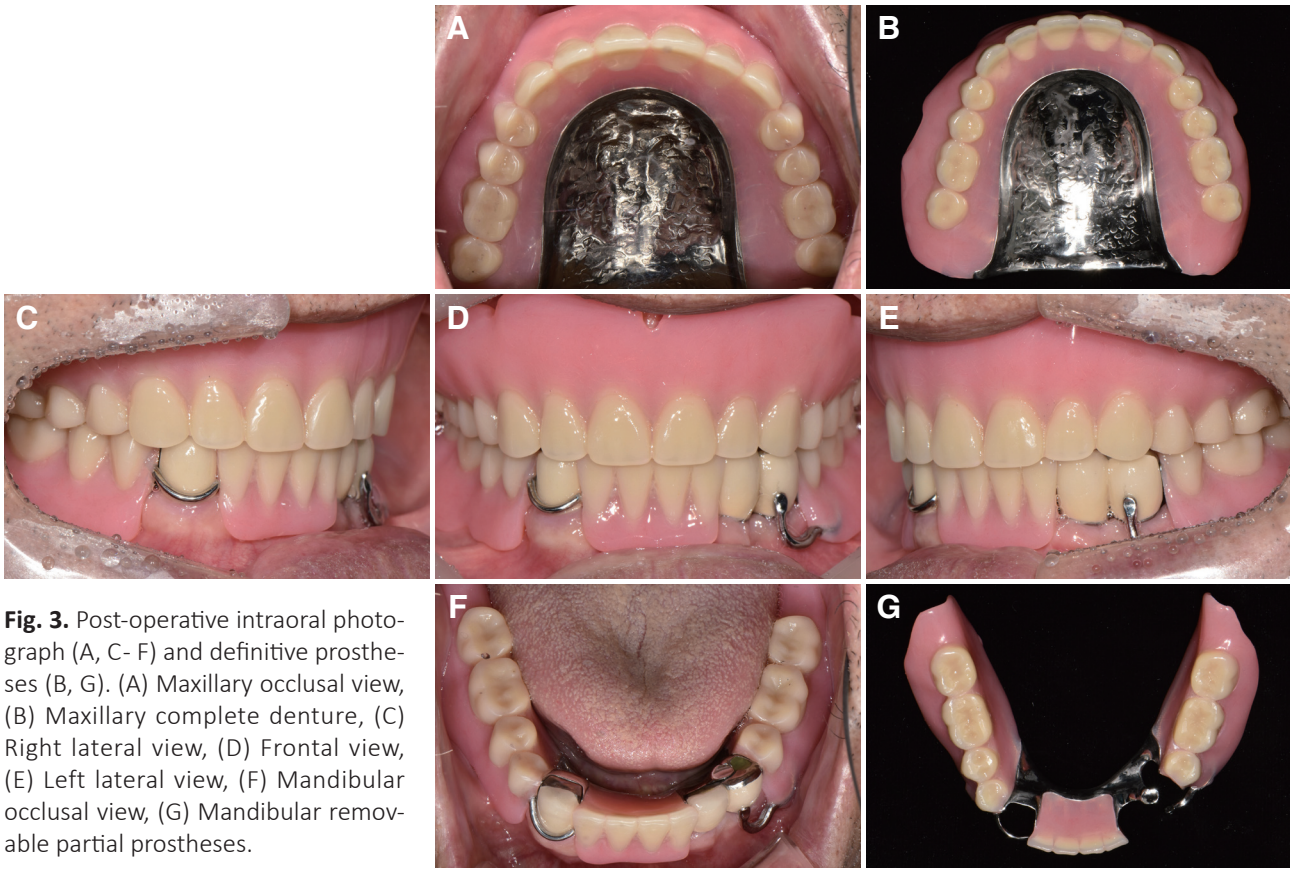


**Fig. 3.** Post-operative intraoral photograph (A, C- F) and definitive prostheses (B, G). (A) Maxillary occlusal view, (B) Maxillary complete denture, (C) Right lateral view, (D) Frontal view, (E) Left lateral view, (F) Mandibular occlusal view, (G) Mandibular removable partial prostheses.

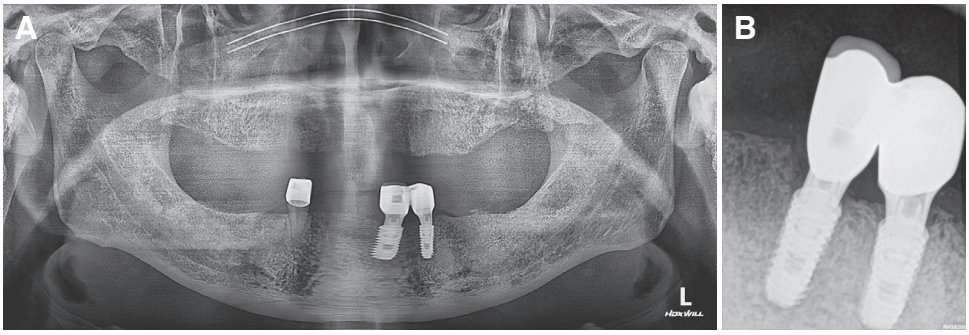


**Fig. 4.** Radiographs after placement of the definitive prostheses. (A) Panoramic radiograph, (B) Periapical radiograph of #33i, 34i.

게 잔존할 경우 상악 총의치의 편측 침하가 나타날 수 있다고 판단되어 제외되었다. 치료의 목표와 환자의 경제적 상황을 포함한 환자의 요구를 함께 고려하여 상악은 총의치, 하악은 #44, 47과 소수의 임플란트 식립 후 지대치로 이용하는 임플란트 보조 가철성 국소의치를 제작하기로 결정하였다. 임플란트의 수와 분포, 교합력의 분산을 고려하여 잔존치의 대칭적인 위치인 #34, 37 부위에 임플란트를 계획하였다. 지대치와 임플란트 보철물을 연결한 선이 넓은 네 개의 꼭지점을 가진 사다리꼴이 되게 하여 잔존치아와 지지조직에 캔틸레버 효과를 줄이고자 하였다.[8] 적은 수의 임플란트를 전략적으로 배치하여 하악 Kennedy class II를 Kennedy class III로 전환하고 좌우 캔틸레버 효과를 감소시켜 의치의 수직 및 수평적 움직임을 감소시키고자 하였다.

CBCT 검사결과 #34, 37 부위의 골질이 양호하며 골이식이 필요 없을 것으로 관찰되었다(Fig. 6A, 6B). #44, 47을 제외한 모든 치아와 임플란트를 발거하고 #34, 37 부위에 각각 임플란트 고정체(Osstem TS II SA Ø4.5 × 8.5 mm, Osstem Implant)를 식립하였다(Fig. 6C).

수직 고경 및 수평적인 악간 관계를 평가하였고, 임시




**Fig. 5.** Initial intraoral photographs (A - C), Facial photographs before treatment (D - F), initial panoramic radiograph (G). (A) Maxillary occlusal view, (B) Frontal view, (C) Mandibular occlusal view, (D) Frontal view, (E) Frontal smile view, (F) Right lateral view.

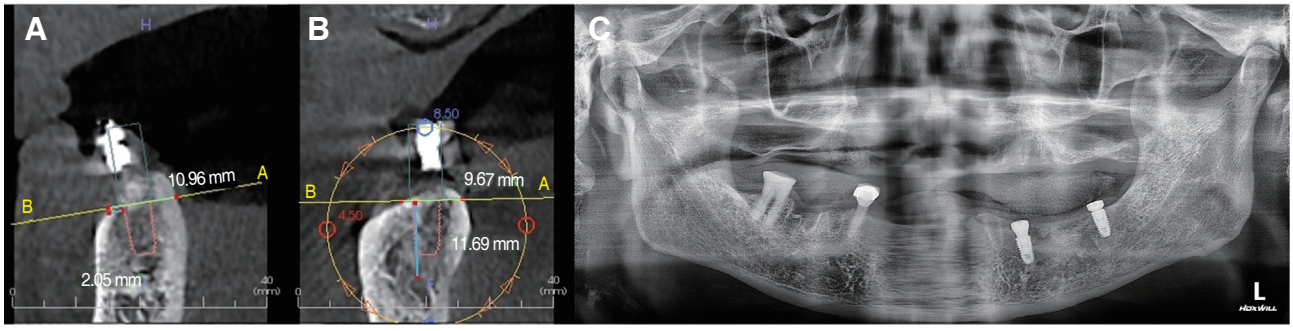


**Fig. 6.** Radiographic examination. (A) Implant surgical planning of #44 area, (B) Implant surgical planning of #47 area, (C) Panoramic radiograph after implantation.

의치를 제작하여 기존에 불안정해진 하악의 위치를 안정화시켰다(Fig. 7). 임시의치를 사용하며 약 3개월간 적응기간을 가졌으며, 결정된 수직 고경에 대한 환자의 적응을 평가하였다. 환자는 골격성 3급 부정교합으로 전치부의 피개량 설정에는 한계가 있었으나, 환자는 안정적인 교합상태를 유지하였으며 최종 보철 수복을 결정하였다. 상악 총의치와 하악 지대치 인상 채득을 위하여 개인 트레이를 제작하였다. 제작된 개인트레이와 부가 중

합형 실리콘 인상재를 이용하여 상악 총의치 제작을 위한 최종 인상 채득과, 치아 형성된 #44, 47과 함께 #34i, 37i 부위 임플란트 코핑 픽업 인상을 채득하였다. 임시의치를 사용하며 회복된 수직고경을 참고하여 교합제를 제작하였으며, 상, 하악의 악간관계를 채득하였다. 하악 가철성 국소의치는 #34i, 44 근심면과 원심면을, #37i, 47 근심면을 유도면으로 하고, #34i 원심 교합면, #37i, 44, 47 근심교합면 레스트로 디자인 하였다. 추후 #47이 발거될 경우 Kennedy Class II 치아 및 조직 지지 국소의치로 사용할 수 있도록 #44에 기능 운동을 허용하게 하기 위하여 근심 레스트를 디자인 하였다. 또한 모든 지대치가 고립 지대치이기 때문에 가해지는 부하를 최소화하기 위하여 #34i, 37i, 44, 47에 조합형 클라스프를 설계하였다. #34i, 37i의 retrievability를 가능하게 하기 위하여 나사 시멘트 유지형 보철물으로 계획하였고, 가철성 국소의치의 디자인을 고려하여 #34i, 37i의 티타늄 맞춤 지대주를 제작하였다. 가철성 국소의치의 디자인을 고려하여 #34i, 37i 상부 고정성 보철물로 금속도재관을, 지대치 형성된 #44는 금속도재관, #47은 완전주조관을 제작하였다. 모든 지대치의 크라운은 레진 강화형 글래스 아이오노머 시멘트(FujiCEM 2, GC America Inc.)를 이용하여 최종 합착하였다. 이후 상악 총의치와 하악 국소의치는 통상의 방법대로 제작하였다(Fig. 8, 9). 가철성 의치를 제작하는 기간 동안 기존의 임시의치를 수정하여 환자의 저작 기능을 가능하게 하였다. 이후 제작된 최종 의치 적합도를 확인하였으며, 양측성 균형교합이 되도록 교합조정 하였다. 수복 완료 후 정기 검진에서 지대치와 임플란트, 가철성 보철물에서 생리적, 기계적 합병증이 관찰되




**Fig. 7.** Provisional prosthesis. (A) Right lateral view, (B) Frontal view, (C) Left lateral view.

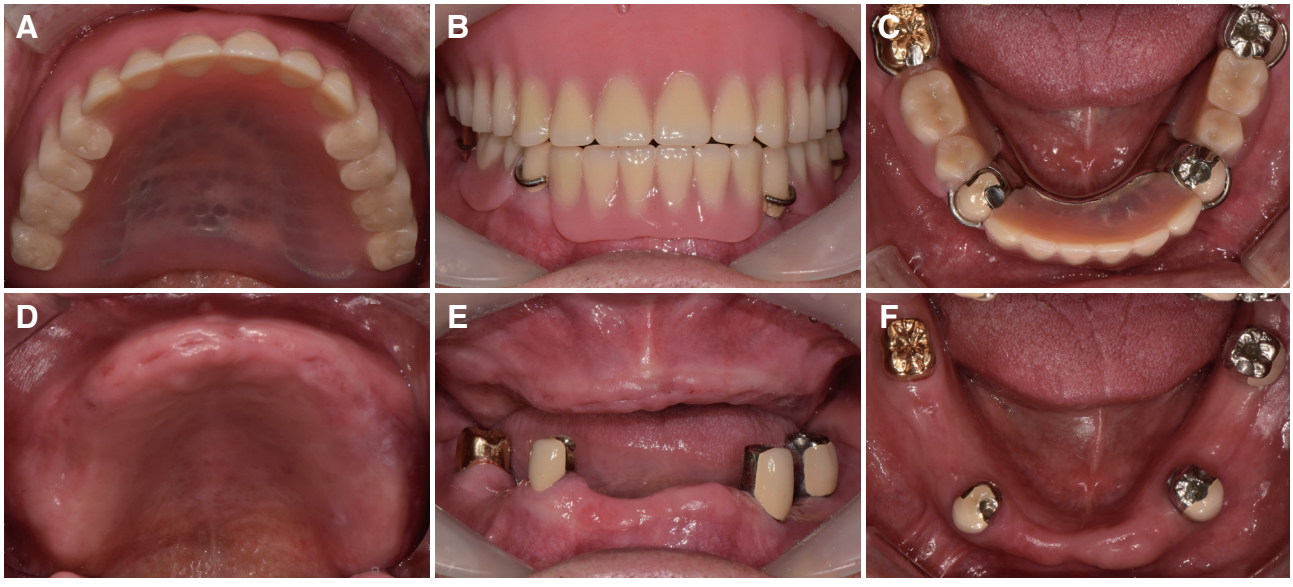


**Fig. 8.** Intraoral photographs after definitive prosthesis delivery. (A) Occlusal view with maxillary prosthesis, (B) Frontal view with definitive prostheses, (C) Occlusal view with mandibular prosthesis, (D) Occlusal view of maxilla, (E) Frontal view, (F) Occlusal view of mandible.

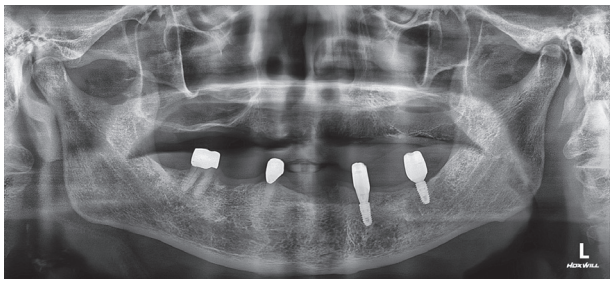

**Fig. 9.** Panoramic radiograph after placement of the definitive prostheses.

지 않았다. 현재 최종 수복 후 3년이 경과하였으며, 환자의 만족도도 높게 나타나고 있다.

## 고찰

치과의사는 환자의 심미적 요구와 환자의 술 전 상태, 사회경제적 상황 및 구강 위생 관리 능력 등을 고려하여 여러 가지 치료 선택안 중 최적의 치료 계획을 선택해야 한다.[9] 잔존치아와 잔존치조제 상태는 종종 국소의치의 적절한 유지와 지지, 안정을 얻기 부적절하며, 환자의 전신 건강과 경제적 상황을 고려하여 임플란트를 이용한 가철성 국소의치의 제작이 부분무치악 환자의 치료 대안으로 제안되어왔다.[1] 소수의 임플란트를 이용한 가철성 국소의치의 장점은 다양하다. 첫째, 적절한 위치에 임플란트를 식립하여 국소의치의 생역학을 개선시킬 수 있다.[1,3,4,10] 둘째, 임플란트 식립을 위한 잔존골이 부족한 경우, 상대적으로 잔존골이 많은 부위에 소수의 임플란트를 전략적으로 식립하여 수술적 부담을 줄일 수 있다.[11] 셋째, 해부학적 구조상 임플란트 식립이 어려운 부위에서 임플란트 수술을 피할 수 있다. 특히 하치조신경은 하악 구치부의 임플란트 식립을 어렵게 하는 요인 중 하나이며, 이러한 경우 다른 부위에 전략적인 임플란트 배치를 고려해 볼 수 있다.[12] 이렇게 사용된 소수의 임플란트는 가철성 보철물의 움직임을 방지하여, 가철성 국소의치에 편안함, 심미성, 향상된 발음, 향상된 저작 기능을 제공한다.[13,14] 또한 고정성 임플란트 보철물로 수복하는 경우 보다 경제적이다.

본 증례에서는 하악에 편측으로 잔존치가 존재하는 환자에서 소수의 임플란트를 전략적인 위치에 배치하고 크라운을 제작하여 가철성 국소의치의 지지와 안정을 높이고 잔존치와 잔존치조제에 가해지는 유해한 캔틸레버 효과를 줄이고 지대치의 분포를 최적화하여 의치 디자인을 개선하는 것을 목표로 하였다. 또한 대합치가 무치악이기 때문에 총의치로 수복하고 양측성 균형 교합을 형성해 주어 저작 시 의치의 유해한 회전 운동을 방지하였다.

심한 상악과 하악의 부조화를 보이는 하악 전돌 무치악 증례일 경우에는 대구치부의 치조정간선의 각도가 80도 이하인 경우, 의치의 역학적 안정을 위하여 교차 교합 배열법이 권장된다.[15] 그러나, 본 증례에서는 대구치부의 치조정간선의 각도가 80도 이상으로 구순 지지 및 안모의 조화로운 외형을 위하여 정상교합관계로 배열하였다. 또한, 골격성 3급 부정교합 환자의 악궁의 움직임을 살펴보면 대부분이 수직적인 운동으로 한정되어 측방운동이 크지 않으므로[16] 본 증례에서도 이를 고려하여 정상교합으로 배열하되 최소한의 수평 피개를 부여하였으며, 상하악 전치간의 접촉으로 인한 상악 총의치의 전복을 방지하기 위하여 전치부 clearance를 부여하였다. 골격성 3급 부정교합일지라도 중심위 관계에서의 간섭이 존재하지 않고 중심위 안정 접촉이 존재하면 교합과 기능 시 문제없고 안정한 교합의 유지가 가능하다고 보고되고 있으며,[17] 본 증례에서도 교합력이 균일하게 분산될 수 있도록 주기적인 관찰과 교합 조정을 시행하였다.

두 증례의 한계점으로는 잔존치아가 모두 고립 지대치라는 점을 생각해 볼 수 있다. 가철성 국소의치에서 고립 지대치를 이용하는 경우에는 치아의 장기적인 예후에 대해 면밀히 생각해 보아야 한다. 두 증례에서 선택된 고립 지대치는 동요도가 관찰되지 않았으며, 치관-치근 비율이 양호하였다. 대합치가 총의치인 점을 고려하여 국소의치 설계 시 해당 치아를 포함시키기로 결정하였다. 고립 지대치의 예후 및 응력 분산의 목적으로 추가적 임플란트를 계획하였다. 또한 임플란트 보조 국소의치의 설계 시 잔존 치아에 무리한 응력이 가해지지 않도록 유지장치를 설계하였다. 장기적인 관점에서 추후 해당 치아의 발거를 고려하여 의치 수리가 가능한 의치 디자인을 하였으며 발치 후 추가적인 임플란트 식립 시행 가능성에 대하여 미리 환자에게 주지하였다.

두 증례에서 임플란트의 배치는 가철성 국소의치에 대한 유지 및 지지뿐만 아니라 의치의 교합평형 및 안정을 고려하여 결정하였다. 특히 하악에 양측성으로 대칭적인 위치에 지대치를 형성하여 상악 총의치의 측방 침하를 방지하고자 하였다. 임플란트에 가해지는 측방력을 줄이기 위하여 임플란트 크라운에는 국소의치의 기능운동을 허용하는 직접 유지장치를 디자인하였다.[2,18]

현재 임플란트 크라운을 지대치로 사용한 임플란트 보조 국소의치로 수복하는 경우 보고된 합병증으로는 임플란트 금관의 탈락, 골유착의 실패, 나사의 파절, 나사 풀림, 직접유지장치의 변형, 도재의 파절, 변연골 흡수, 국소의치 인공치의 파절, 국소의치 레스트의 파절 등이 있다.[19] 물론 단일 임플란트에 크라운을 장착하고 국소의치의 지대치로 사용하여 유지, 지지, 안정 모두를 부여하는 것은 임플란트에 과부하를 만들 수 있다. 그러나 최근 연구에서는 임플란트에 부착장치를 연결하여 수복한 가철성 국소의치에 비하여 국소의치의 지대치로 사용된 임플란트 보철물에서 더 적은 변연골 흡수와 유지의 소실이 보고하였다.[20]

이러한 합병증을 예방하기 위해서는 위의 두 증례와 같이 대합치를 고려하여 총의치로 교합력이 과도하지 않는 경우 가능한 두개 이상의 임플란트를 연결고정 하거나 역학적으로 넓은 위치로 분배하는 등의 측방력을 최소화하는 국소의치 디자인으로 설계하는 것이 필수적인 고려사항이다.

임플란트 크라운을 이용한 가철성 국소의치의 수복이 완료된 이후에도 합병증을 예방하기 위하여 구강 위생 관리에 대한 교육 및 주기적인 유지 관리가 필수적이다. 또한 정기 점검을 위한 내원 시 임플란트에 가해지는 측방력을 줄이기 위하여 교합의 점검도 필요하며 방사선 사진 촬영을 통하여 임플란트 주변 골 변화를 면밀히 살펴봐야 한다.

## 결론

본 증례는 잔존치아가 하악에 편측으로 존재하는 환자에서 가철성 국소의치를 이용한 수복시 의치의 유지, 지지, 안정의 저하를 개선하기 위하여 하악에 소수의 임플란트를 식립하고 임플란트 크라운을 이용한 임플란트 보조 가철성 국소의치 수복을 시행하였다. 환자의 술전 상태와 경제적 여건 등을 고려하여 전략적으로 임플란트를 배치하였고, 식립된 임플란트의 수를 최소화하였다. 수복 완료 후 국소의치의 바람직한 유지, 지지, 안정이 관찰되었으며 주기적인 검진에서도 하악 임플란트와 국소의치와 상악 총의치에 대한 특이 소견 없이 유지되었다. 환자는 기능적, 심미적으로 크게 만족하여 이에 보고하는 바이다. 따라서, 임플란트 크라운을 이용한 임플란트 보조 가철성 국소의치는 완전 무치악이나 광범위한 부분 무치악 환자들을 치료하는데 좋은 치료 대안이 될 수 있을 것으로 생각된다.

## ORCID

**Youla Kim** https://orcid.org/0000-0002-6924-9301
**Suyoung Lee** https://orcid.org/0000-0003-4024-6139

## References

1. Chatzivasileiou K, Kotsiomiti E, Emmanouil I. Implant-assisted removable partial dentures as an alternative treatment for partial edentulism: a review of the literature. Gen Dent 2015;63:21-5.
2. Park JM, Koak JY, Kim SK, Joo JA, Heo SJ. Consideration for the combination treatment of removable partial denture and implant. Implantology 2015;19:104-11.
3. Bassetti RG, Bassetti MA, Kuttenberger J. Implant-assisted removable partial denture prostheses: a critical review of selected literature. Int J Prosthodont 2018;31:287-302.
4. Grossmann Y, Nissan J, Levin L. Clinical effectiveness of implant-supported removable partial dentures: a review of the literature and retrospective case evaluation. J Oral Maxillofac Surg 2009;67:1941-6.
5. Ryu BG, Choi WS, Cho HJ, Kim KK. The use of Implant fixed partial dentures as abutment teeth for removable partial denture in unilateral edentulous patient: a case report. Implantology 2016;20:24-34.
6. Chikunov I, Doan P, Vahidi F. Implant-retained partial overdenture with resilient attachments. J Prosthodont 2008;17:141-8.
7. Kang SH, Kim SK, Heo SJ, Koak JY, Lee JH, Park JM. Clinical evaluation of the removable partial dentures with implant fixed prostheses. J Korean Acad Prosthodont 2016;54:239-45.
8. Zitzmann NU, Rohner U, Weiger R, Krastl G. When to choose which retention element to use for removable dental prostheses. Int J Prosthodont 2009;22:161-7.
9. Jivraj S, Chee W, Corrado P. Treatment planning of the edentulous maxilla. Br Dent J 2006;201;261-79.
10. Gonçalves TM, Campos CH, Garcia RC. Implant retention and support for distal extension partial

removable denture prostheses: satisfaction outcomes. J Prosthet Dent 2014;112:334-9.
11. Mijiritsky E. Implants in conjunction with removable partial dentures: a literature review. Implant Dent 2007;16:146-54.
12. Park JH, Lee JY, Shin SW, Kim HJ. Effect of conversion to implant-assisted removable partial denture in patients with mandibular Kennedy classification I: A systematic review and meta-analysis. Clin Oral Implants Res 2020;31:360-73.
13. Park JH, Min BK, Yang HS, Park C, Park SW. Clinical application of mandibular removable partial denture using implant-supported surveyed crown: A case report. J Korean Acad Prosthodont 2018;56:154-60.
14. Jang Y, Emtiaz S, Tarnow DP. Single implant-supported crown used as an abutment for a removable cast partial denture: a case report. Implant Dent 1998;7:199-204.
15. LaVere AM, Freda AL. Artificial tooth arrangement for prognathic patients. J Prosthet Dent 1972;28: 650-4.
16. Son MK, Jeong CH. A case report of prosthetic rehabilitation for Skeletal Class III malocclusion patient. J Dent Rehabil Appl Sci 2010;26:349-57.
17. Dawson PE. Functional occlusion: from TMJ to smile design. 1st ed. St. Louis; Mosby; 2007. p. 547-63.
18. Shahmiri R, Das R, Aarts JM, Bennani V. Finite element analysis of an implant-assisted removable partial denture during bilateral loading: occlusal rests position. J Prosthet Dent 2014;112:1126-33.
19. Kang SH, Kim SK, Heo SJ, Koak JY. Survival rate and clinical evaluation of the implants in implant assisted removable partial dentures: surveyed crown and overdenture. J Adv Prosthodont 2020;12:239-249.
20. Bae EB, Kim SJ, Choi JW, Jeon YC, Jeong CM, Yun MJ, Lee SH, Huh JB. A clinical retrospective study of distal extension removable partial denture with implant surveyed bridge or stud type attachment. Biomed Res Int 2017;2017:7140870.

# 소수의 임플란트 크라운을 지대치로 이용한 하악 가철성 국소 의치 수복 증례

**김유라** 전공의, **이수영*** 조교수
가톨릭대학교 의과대학 서울성모병원 치과보철과

부분 무치악 환자의 가철성 국소의치 수복 시 지대치가 항상 유리한 위치에 존재하지는 않는다. 이로 인하여 잘 맞게 제작된 가철성 국소의치임에도 불구하고 환자는 가철성 국소의치의 안정과 지지에 대하여 만족하지 못하는 경우가 발생하게 된다. 이 때, 소수의 임플란트 크라운을 이용한 가철성 국소의치가 부분 무치악 환자에게 좋은 대안이 될 수 있다. 소수의 임플란트를 위치시키고 지대치로 이용하여 가철성 국소의치의 안정과 지지를 증가시킬 수 있다. 본 증례는 하악 편측에 잔존치를 갖는 환자에서 두개의 임플란트를 전략적으로 위치시켜 지대치를 양측으로 분포시켰다. 최종 가철성 국소의치 수복 이후 환자는 저작 기능에 만족감을 보였으며 국소의치 사용시 편안함을 나타내었다.

(구강회복응용과학지 2022;38(2):110-9)

주요어: 치과 임플란트; 임플란트 크라운; 하악 국소의치; 임플란트 보조 국소의치

*교신저자: 이수영
(06591)서울특별시 서초구 반포대로 222 가톨릭대학교 의과대학 서울성모병원 치과보철과
Tel: 02-2258-1795 | Fax: 02-2537-2374 | E-mail: lsuyoung@daum.net
접수일: 2022년 4월 11일 | 수정일: 2022년 5월 7일 | 채택일: 2022년 5월 26일