https://doi.org/10.14368/jdras.2022.38.3.178
ISSN 2384-4353 eISSN 2384-4272

Case Report

3D printed interim immediate denture by using the occlusal plane digital transfer method of the POP BOW system in a patient planning to extract upper and lower residual teeth: a case report

Do-Hyun Park[1], Eun-Bin Bae[1,2], In-Hwan Jung[3], Chang-Mo Jeong[1], Mi-Jung Yun[1], Jung-Bo Huh[1], So-Hyoun Lee[1]*

[1]*Department of Prosthodontics, School of Dentistry, Pusan National University, Pusan National University Dental Hospital, Dental Research Institute, Yansan, Republic of Korea*

[2]*The Shapiro Family Laboratory of Viral Oncology and Aging Research & Section of Restorative Dentistry, UCLA School of Dentistry, Los Angeles, CA, USA*

[3]*Central Dental Laboratory, Pusan National University Dental Hospital, Yangsan, Republic of Korea*

Interim immediate denture is fabricated to minimize the period of edentulousness after removal of the patient's remaining teeth and before delivery of final prosthesis. In the case of using the CAD/CAM system, there is an advantage in that the manufacturing process in the clinic and laboratory can be simplified by overcoming some of the limitations of manufacturing interim immediate dentures in the traditional way. However, there are also disadvantages in that errors occur in the process of transmitting information about the patient's intermaxillary relationship to the digital network of the laboratory, resulting in unstable occlusal relationships or non-esthetic prostheses. To overcome this problem, using the simple and accurate POP BOW system's occlusal plane digital transfer method, it was possible to fabricate an esthetic and functional 3D printed interim immediate denture after removal of the remaining upper and lower anterior teeth. **(J Dent Rehabil Appl Sci 2022;38(3):178-88)**

Key words: occlusal plane; POP BOW system; CAD/CAM; 3D printing; interim immediate denture

서론

잔존 자연치를 전악 발거하고 총의치를 제작하기로 한 환자의 경우, 최종 보철을 제작하기 전 임시 보철물을 제작하여 저작, 발음, 심미를 유지하게 되며, 자연치 발거 후 즉시 사용이 가능한 임시즉시의치(interim immediate denture)를 임시 보철물로 선택할 수 있다.[1] 임시 즉시의치를 사용하는 경우 무치악으로 지내는 기간을 최소화할 수 있으므로 발음 및 저작 기능을 유지할 수 있으며 안모와 교합의 변화 가능성을 줄일 수 있다.[2,3] 따라서 환자에게 심리적인 안정감을 제공할 수 있고 의치가 혈병을 보호하기 때문에 발치와의 치유도 촉진할 수 있다.[4]

그러나 전통적인 방식으로 임시 즉시의치를 제작할 경우 인상 채득 과정에서 치조골 흡수가 심한 잔존 치아가 발거될 가능성이 있고, 중심위 채득을 위해 교합제를 제작해야 하며 추가적인 내원이 필요하다는 한계점들이 있다.[5] 임시 즉시의치 제작을 위한 인상은 발치 전에 얻어지지만 장착은 발치 후에 이루어지므로, 치조골과 연조직의 변화로 인해 장착하는 당일에 임시 즉시의치가 구강 내에 잘 적합되지 않을 수 있고 발치 후 3개월 내에 치조

*Correspondence to: So-Hyoun Lee
Associated professor, Department of Prosthodontics, School of Dentistry, Pusan National University, 20, Geumo-ro, Mulgeum-eup, Yangsan, 50612, Republic of Korea
Tel: +82-55-360-5260, Fax: +82-55-360-5134, E-mail: romilove767@naver.com
Received: September 4, 2022/Last Revision: September 5, 2022/Accepted: September 6, 2022

Copyright© 2022 The Korean Academy of Stomatognathic Function and Occlusion.
It is identical to Creative Commons Non-Commercial License.

골과 연조직 변화가 급속히 일어나므로 재이장이 필요한 경우가 많다.[6] 최근 치과 영역에서 광범위하게 사용되고 있는 CAD/CAM (Computer-aided design/Computer-aided manufacturing)을 이용할 경우 이러한 기존 즉시의치 치료의 한계를 일부 극복할 수 있다. 스캐너를 이용하여 광학 인상채득을 할 경우 치주가 불량한 치아 발거의 우려에서 벗어날 수 있고, 악간 관계를 바로 채득할 수 있기 때문에 중심위 채득을 위해 추가적으로 교합제를 제작할 필요가 없어 술식이 간소화되고 이를 통해 술전 환자의 내원 횟수를 단축시킬 수 있다.[7]

전통적인 방식과 디지털 방식 모두에서 임시 즉시의치의 가장 큰 한계점으로 지적되고 있는 것은 보철물 시적 과정의 생략으로 교합평면이나 정중선이 맞지 않는 등의 비 심미적인 보철물이 제작될 가능성이 높다는 것이다.[8] 이러한 문제점들은 최근 소개된 간편하고 경제적인 방법으로 교합평면의 정보를 전달할 수 있는 POP (Prefabricated occlusal plane) BOW 시스템(PNUADD, Busan, Korea)을 이용하여 해결할 수 있다. POP BOW 시스템(Fig. 1)은 중앙의 POP stick과 양쪽의 POP arm으로 구성되어 있어 환자의 정면과 측면, 그리고 수평면 즉, 3차원적 교합평면의 정보를 획득할 수 있으며 추가적인 POP indicator와 pin을 이용하여 정확한 정중선에 관한 정보도 함께 전달할 수 있다. 특히, 이 교합평면 인기장치는 교합인기 재료와 함께 사용하여 구강 내 스캐너 및 구강 외 스캐너로 간단하게 STL data로 전환할 수 있어 이를 디지털 네트워크상에서 치아 배열 시 중요한 교합평면의 참고 지표로 사용할 수 있다.[9]

본 증례는 상하악의 모든 잔존치 발거 후 장착할 임시 즉시의치의 사전 제작 시 구강 내 환경과 환자의 요구도, 보철물의 심미성과 기능성 등을 고려하여 석고 모델 없이 구강 내 스캐너와 POP BOW 시스템을 이용한 광학 인상 채득 및 교합평면의 디지털 전이과정을 선택하고, 디지털 치아배열과정 거쳐 3D 프린트된 디지털 의치를 완성하였으며, 발치 당일 환자에게 구치부의 안정적인 교합관계와 전치부의 심미성을 상실하지 않게 하고 저작기능 등을 유지하게 하여 환자와 술자 모두 만족스러운 결과를 얻었기에 이를 보고하는 바이다.

증례 보고

76세의 여성 환자가 "위아래 틀니를 고정하는 치아가 흔들리고 피가 나요"라는 주소로 상하악 잔존치와 기존 보철물에 대한 평가 및 향후 치료계획 상담을 위해 내원하였다(Fig. 2). 환자는 30년 전 제작한 기존의 상악 국소의치 및 10년 전 제작한 하악 국소의치를 장착하고 있었다(Fig. 3). 치료에 영향을 줄 만한 전신 병력은 없었으며 방사선학적, 임상적 평가 결과 턱관절 및 저작근 장애는 없었다. 상하악 잔존 전치부 지대치에 만성 치주염으로 인한 골흡수 및 이차우식, 동요도가 관찰되었다. 기존 국소의치를 구강 내에서 제거 시 상악 전치부가 하악 전치부와의 접촉으로 약간 순측 이동되는 경향은 있었으나 수직 고경이 붕괴되거나 하악위가 매우 불안정한 상태는 아니었다. 환자는 상하악의 완전 총의치 치료를 원하여 기존 잔존치는 모두 발거하기로 결정하였다. 자연치 발거에 대한 상실감과 총의치에 대한 적응 및 식사 시 불편감 등을 고려하여 우선 상악 잔존치아 발거 후 당일 상악 임시즉시의치 장착, 그 다음 하악 치아 발거하고 당일 하악 임시 즉시 의치 장착을 계획하였다. 환자는 첫 내원 당

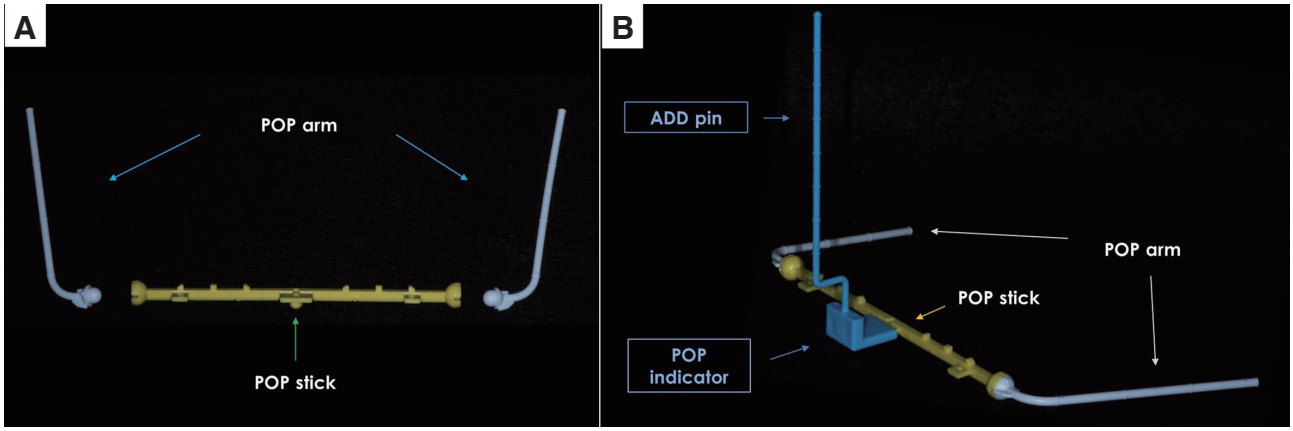

Fig. 1. POP BOW system. (A) POP stick and POP arms, (B) POP stick and POP arms assembled together with POP indicator and ADD pin. POP: Prefabricated occlusal plane, ADD: Advanced dental device.

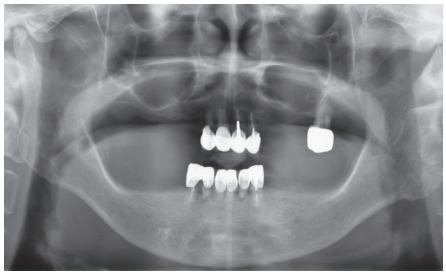

Fig. 2. Panoramic radiograph at first visit.

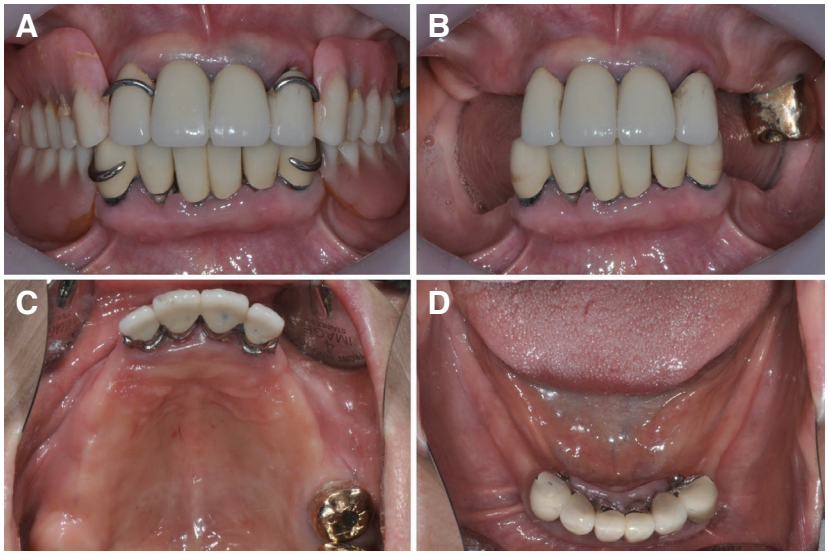

Fig. 3. Initial intraoral photographs. (A) Frontal view with old dentures, (B) Frontal view without old dentures, (C) Upper occlusal view, (D) Lower occlusal view

시 발치 전 내원이 어려움을 호소하셨기에 석고 모형과 교합제를 이용하여 의치를 제작하는 전통적인 방식 대신 구강 내 스캐너와 CAD/CAM을 이용한 디지털 보철물 제작 방식을 선택하였고 환자의 교합평면에 대한 정보를 전달하기 위해 POP BOW 시스템을 적용하였다.

1단계 : 발치 전 준비

본 환자의 경우 상하악 서베이드 고정성 보철물의 우식과 심한 치주질환 및 동요도가 관찰되었으나 심미 및 기능적 측면에서 기존 상하악 국소의치의 수직적, 수평적 악간관계, 교합평면이 안정적이었으므로 이의 교합관계를 임시 즉시의치 제작의 기준으로 선택하였다. 만약 기존의 교합관계가 적절하지 않다면 광학 인상채득 전 안정적인 교합관계 개선이 우선시 되어야 한다. 환자의 교합관계에 대한 정보를 진료실에서 기공실로 전달하는 과정은 매우 중요하며 이를 위해 POP BOW 시스템을 이용하였다. 실리콘 교합 인기재(Futar D, Kettenbach GmbH & Co. KG, Eschenburg, Germany)와 함께 POP BOW를 전치부에 적용하여 전두면(frontal plane)에서 동공간선(interpupillary line)과 평행하고 정중선(midline)과는 수직이 되도록(Fig. 4B), 횡단면(transverse plane)에서는 좌우 눈확위패임(supraorbital notch) 상방 10 mm를 연결한 선과 평행하도록 POP stick을 조정하였다(Fig. 4D). 시상면(sagittal plane)에서는 비익이주선(ala-tragus line)과 POP arm을 평행하게 양측에서 각각 조절하였다(Fig. 4A, 4C). 상기 환자의 경우 해부학적 지표들이 비교적 대칭적이었고 안모와 조화를 이루고 있어 교합평면 전달을 위한 지표의 확인이 어렵지 않았다. 하지만 만약 동공간선이 안모와 조화롭지 못하게 경사져 있거나 코가 한방향으로 기울어지거나 양측 귀의 높이가 다른 경우에는 술자가 진료실에서 환자의 안모와 악간 관계를 주의 깊게 관찰한 후 이상적인 교합평면을 설정하여야 하는데, 이 때 POP BOW 시스템은 환자의 3차원적 교합평면에 대한 정보를 최대한 정확하게 전달하게 하는데 매우 효율적인 장치가 될 것이다.

진단과 상악 임시 즉시의치 제작을 위한 디지털 모델을 얻기 위해 상악은 기존 국소 의치를 제거한 상태에서, 하악은 기존 국소 의치를 장착한 상태에서 intraoral scanner (Trios4, 3shape, Copenhagen, Denmark)를 이용하여 광학 인상을 채득하였다(Fig. 5A, 5B). 상악의 기존 국소의치를 다시 장착하고 악간관계가 안정된 것을 확인하고 전치부 주위로 교합관계를 스캔하였다. 이 때, 상악 스캔 시 인상채득 되지 않았던 상악 국소의치는 교합관계의 화면에서 나타나지 않고 무치악 부분이 그대로 유지되는 것이 가능하다(Fig. 5C). 치아 배열 시 해부학적 지표로 활용되는 절치 유두(incisive papilla), 정중구개봉합(median palatal suture), 상악 결절(maxillary tuberos-

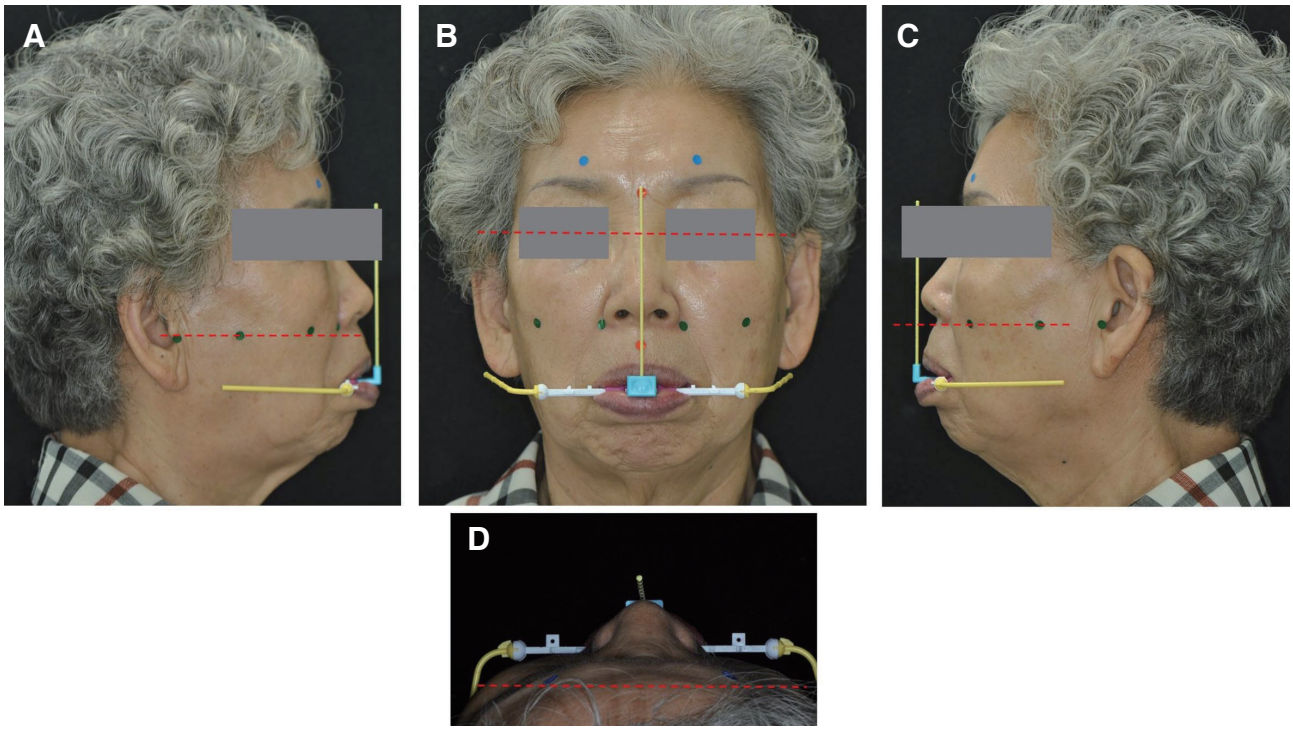

Fig. 4. Extraoral view of application with POP BOW system (A) Right sagittal view, (B) Frontal view, (C) Left sagittal view, (D) Transverse view.

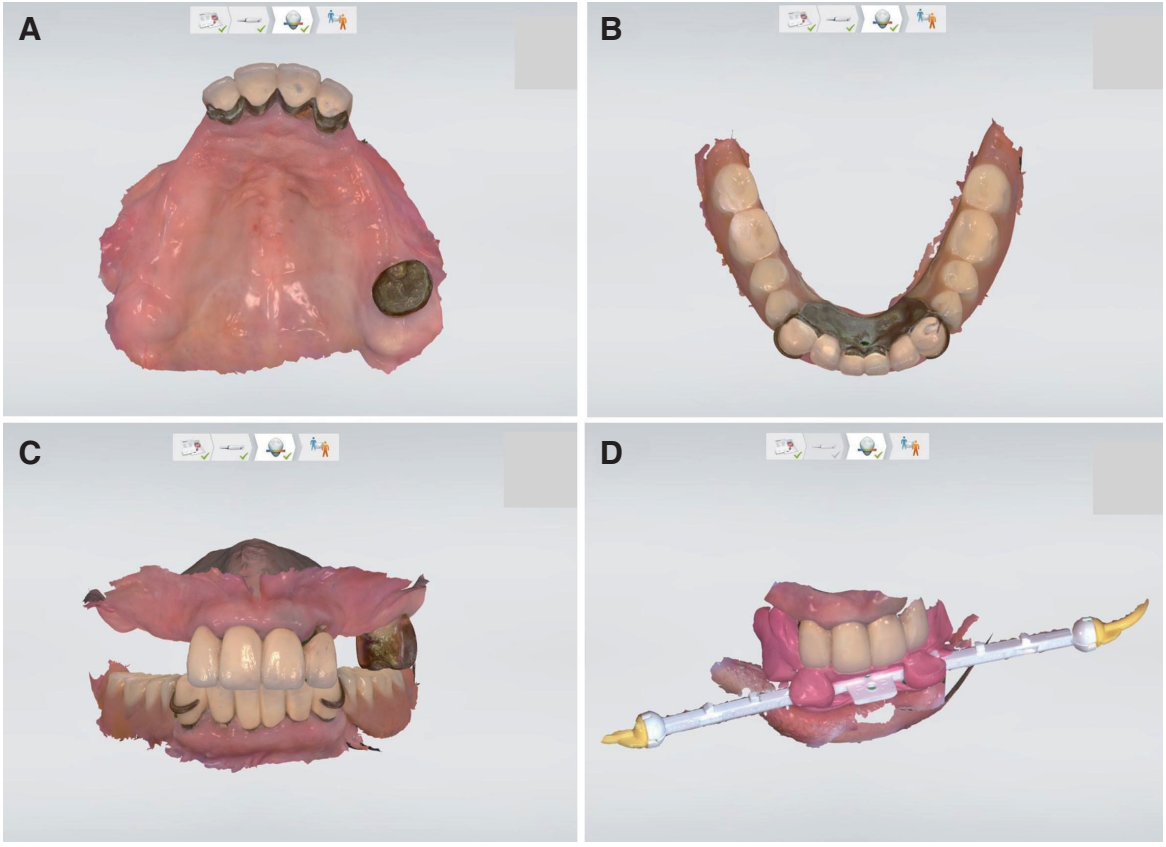

Fig. 5. Digital impression taken by intraoral scanner (A) Maxilla, (B) Mandible, (C) Occlusion, (D) 3D occlusal plane with POP stick and arms.

ity)은 가능한 정확히 스캔하였다.

실리콘 교합 인기재와 결합된 POP BOW를 구강 내 다시 장착하고 폐구시킨 상태에서 intraoral scanner를 이용하여 스캔하고 교합평면의 정보를 바로 디지털화 하였다(Fig. 5D). 이 때 scanner head의 이동 시 입술이나 혀 등에 이 교합평면 인기장치가 닿아 움지이지 않도록 주의하였다. 추후 이 STL data는 디지털 네트워크 상에서 상하악 치아 배열 시 환자의 교합평면의 정보를 3차원적으로 전달할 수 있는 중요한 지표로 기능한다. 기공과정 중의 중첩과정의 용이성을 위해 잔존하는 상악 치아를 포함하고 POP stick과 POP arm의 돌출부를 세심하게 스캔하였다. 필요한 경우 CAD 소프트웨어 상에 미리 저장되어 있는 individualized library를 이용할 수 있으므로 무리해서 POP stick의 하방이나 POP arm의 후방연장 부위까지 스캔하지 않았다.

기존 하악 국소의치의 치아배열은 유지하기로 하였으나 추가적인 정보 없이 CAD 소프트웨어(3shape dental system, denture module, 3shape) 상에 상하악 디지털 인상을 실제 환자와 유사하게 3차원적으로 배열하는 것은 어려운 일이었다. 상악 전치부와 함께 스캔되어 전달된 POP BOW 시스템을 이미 저장되어 있던 POP BOW individualized library 의 POP stick과 POP arm 파일을 차례로 중첩하는 디지털 전이법을 이용하여 쉽게 해결할 수 있었다(Fig. 6A). 환자의 3차원적 교합평면(정면, 횡단면, 시상면)을 재현하며 가상 교합기에 상하악 디지털 모델을 마운팅하였다. 디지털 치아 배열 시 기존 전치부의 형태와 위치를 참고하고 치아 발거 후 치조제의 형태 변화를 고려하여 치은과 인공치를 선택하고 형태를 조절하였다. 중심 교합시 하악 전치와 접촉되지 않도록 하였고 양측성 균형 교합을 이루도록 구치부 배열을 조정하였다(Fig. 6B).

현재 상용화되어있는 CAD/CAM 의치 시스템 중 의치상과 인공치 부분을 제작하는 방식은 크게 두 종류로 나뉜다. 하나는 치은색이 재현된 의치상과 인공치를 따로 제작하여 접착하는 방식이고 또 다른 하나는 의치상과 인공치를 일체형으로 제작한 후 치은색을 재현해 주

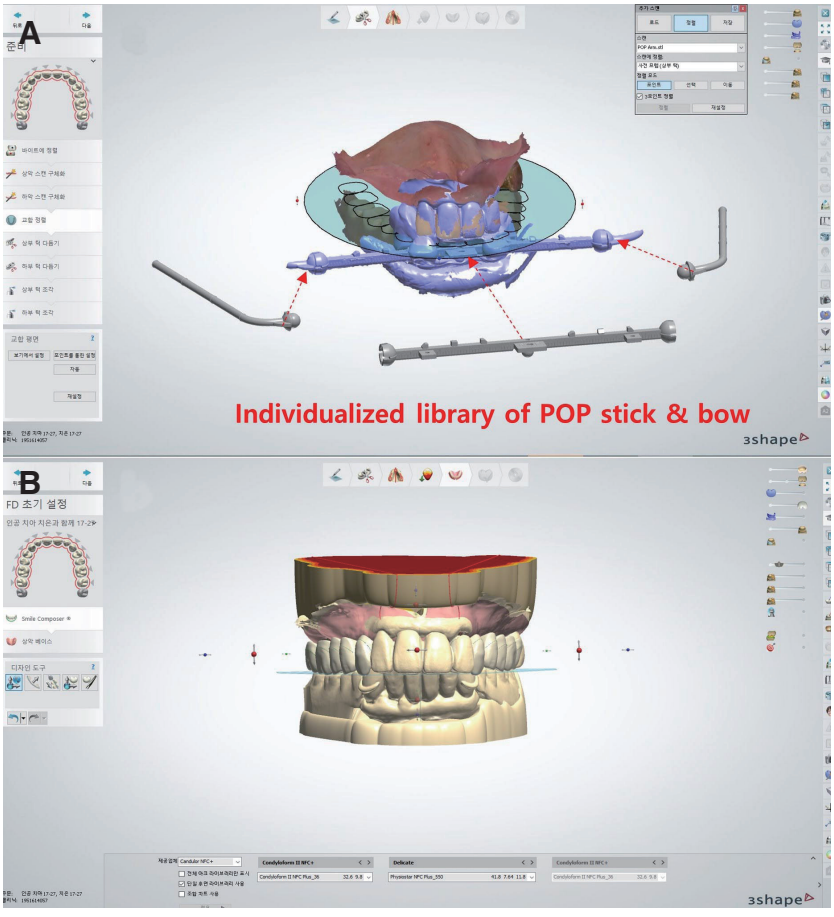

Fig. 6. Digital transfer method for 3D dimensional arrangement of occlusal plane. (A) Superimposing into individualized libraries of POP stick and POP arms, (B) Arrangement for digital interim immediate denture.

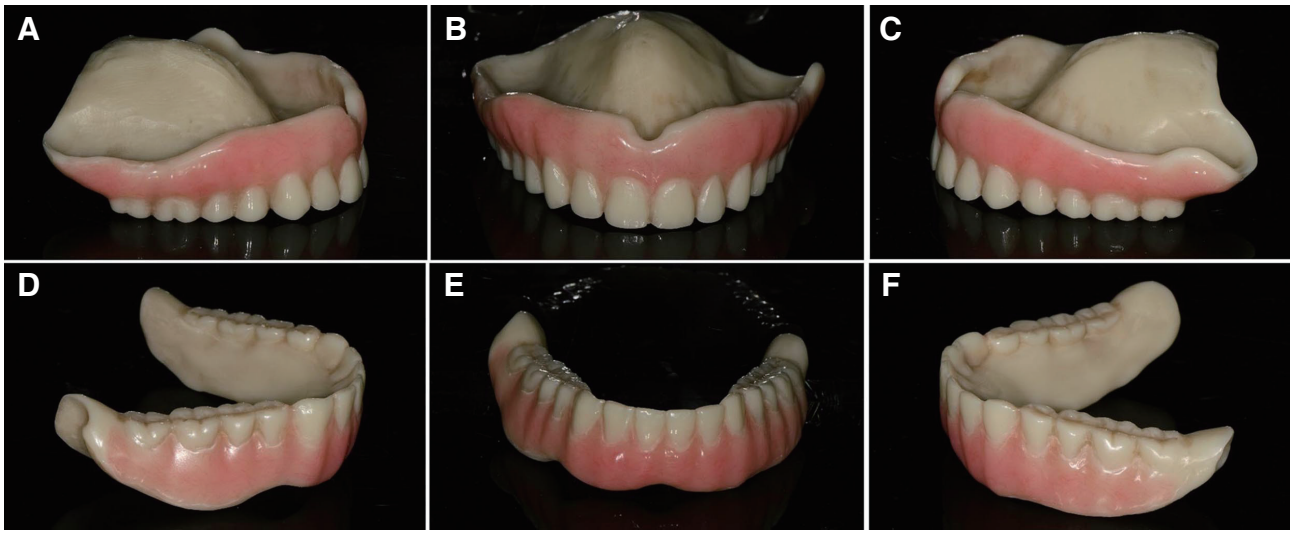

Fig. 7. Definitive 3D printed digital interim immediate denture. (A) Right sagittal view, (B) Frontal view, (C) Left sagittal view of maxillary denture, (D) Right sagittal view, (E) Frontal view, (F) Left sagittal view of mandibular denture.

는 방식이다.[10] 본 증례는 두번째 방식으로 3D 프린터(NextDent5100, 3D systems, Rock Hill, South Carolina)와 치과용 3D 프린팅 재료(Nextdent C&B MFH, 3D systems, Rock Hill, South Carolina)를 이용하여 일체형으로 제작하고, 첨상용 자가중합형 레진(Tokuyama Rebase II, Tokuyama Dental Co., Tokyo, Japan)을 이용하여 치은색을 재현하였다(Fig. 7). 상하악 디지털 임시 즉시의치는 발치 일정에 맞추어 순차적으로 제작되었다.

2단계: 발치 당일 3D 프린트된 디지털 임시 즉시의치의 장착

환자는 본원 구강악안면외과에서 상악 우측 측절치, 중절치, 좌측 중절치, 측절치, 제2대구치 발거 후 당일 보철과로 내원하여(Fig. 8A) 상악 디지털 임시 즉시의치를 시적하였다(Fig. 8B) 의치 시적 후 구내에서 의치상의 적합도 및 교합평면을 확인하고, 중심교합 유도시 조기 접촉 여부 및 상악 전치 노출도, 구순 지지를 평가하였다.[11] POP BOW를 사용하여 정보가 전달되었으므로 3차원적 교합평면이나 정중선 위치, 상악 전치 경사도 등이 안모와 조화롭게 형성되었고, 환자의 심미적 만족도가 높았다. 좌측 제2대구치를 제외하고 구치부는 기존에 발거되어 있던 상태였으므로 의치상 내면 적합도는 비교적 양호하였다.[12] 수술 부위의 압박이 심하지 않도록 내면 조정하였고 환자분께 치조제의 변화로 인해 적합도와 유지력의 감소가 예상되고 첨상(relining)이 필요함을 설명하였다. 1주일 후 발사 후에 의치 내면(Fit checker II, GC Co., Tokyo, Japan) 및 교합 상태를 확인하고 조정하였다. 환자는 발치 후 치아가 없는 기간이 없었으므로 술 전 우려하였던 심리적, 기능적 불안감을 거의 느끼지 못하였고 치료에 대한 신뢰도가 높아졌다고 하였다. 완전 의치의 사용 시 탈락 가능성 및 연하, 저작, 발음 상의 문제, 빰이나 혀를 깨물 수 있는 점 등의 주의 사항을 설명하고 경과 관찰하였다.

1달 경과 후 환자는 완전 총의치에 잘 적응하였고, 예정되어 있는 하악 전치부 발거를 시행하였다(발거 1주일 후 발사 시의 사진, Fig. 8C). 하악 임시 즉시의치는 상악의 임시 즉시의치를 기준으로 동일한 방식으로 사전에 3D 프린팅하여 제작해 두었다. 발거 후 본과 내원하여 시적하고 내면 및 교합 확인 후 조정 시행한 후에 장착하였다(Fig. 8D). 상악 보다 하악에서 치조제 변화가 심할 것이며, 환자의 경우 잔존 치조골의 비대칭적인 양상(Fig. 8E)으로 구강 내 연조직 병소가 발생할 가능성이 높아 주기적 내원하여 재이장 및 교합조정의 치료과정이 필요함을 설명하고 시행하였다(Fig. 8F). 경과 관찰 동안 총의치에 잘 적응할 수 있도록 smile 운동을 교육하였고 심미적이고 기능적인 면에서 환자와 의사소통하면서 치료를 진행하였다(Fig. 9).



Fig. 8. (A) Intraoral view after maxillary tooth extraction, (B) Intraoral view after wearing maxillary interim immediate denture, (C) Intraoral view after maxillary tooth extraction (stich-out after 1 week), (D) Intraoral view after wearing maxillary and mandibular interim immediate denture, (E) Edentulous state of the maxilla and mandible, (F) Intraoral view of the maxillary and mandibular interim immediate denture after relining.

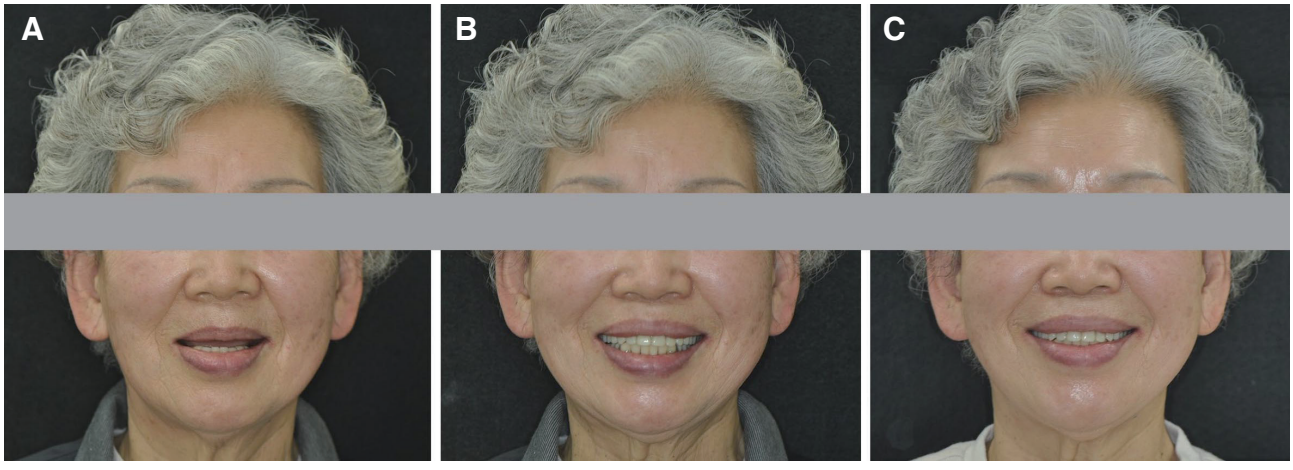

Fig. 9. Communication between the dentist and the patient is important in the treatment process (A) Extraoral view after maxillary tooth extraction, (B) Extraoral view after wearing maxillary interim immediate denture, (C) Extraoral view after wearing maxillary and mandibular interim immediate denture.

고찰

임시 즉시의치는 잔존치 발치 전 기존 교합을 참고하여 제작되며, 최종 보철물 제작 전 무치악 기간을 거쳐야 하는 환자를 위한 전통적 임시 보철 치료 방식이다. 따라서 기존 교합 관계가 수직, 수평적으로 정상적인 상태인가를 평가하여 환자의 3차원적 정보를 진료실에서 기공실로 전달하는 과정은 매우 중요하다. 본 증례의 환자는 비교적 양호한 교합 관계를 갖고 있었으나, 상하악 전치부의 심한 우식과 동요도로 임시 즉시의치를 위한 예비 인상 채득과정에서 통증과 발거가 우려되었으며, 환자의 최소의 내원 요구를 고려하여 전통적인 제작방식 대신 CAD/CAM 방식을 선택하여 치료를 진행하였다. 구강내 스캐너를 이용하여 상하악의 광학 인상, 기존의 악간 관계에서 교합을 채득하고, 환자의 3차원적 교합평면의 정보가 포함된 POP BOW 시스템을 추가 스캔하여 이를 기공실로 전달하고 디지털 치아 배열 시의 참고 지표로 사용하였다. 3D 프린터를 이용하여 임시 즉시의치의 의치상과 인공치를 일체형으로 제작하였으며, 심미성을 위해 치은색을 재현하여 발치 당일 환자의 심리적, 기능적 안정을 도와줄 수 있는 디지털 임시 즉시의치를 장착할 수 있게 하였다.

최근의 디지털 의치 제작에는 대표적으로 고체 상태의 블록을 전용 버로 절삭하는 절삭가공법과 액체 상태의 레진액을 3D 프린터 광원으로 경화하는 적층가공법이 사용되고 있다.[13,14] 본 증례에서는 프로젝트 빔으로 단시간에 레진을 광경화(curing)하여 레이어(layer)를 적층하는 방식인 digital laser processing (DLP)를 이용하여 내면적합도가 우수한 임시 즉시의치를 제작할 수 있었다.[15,16] 또한 적합성 측면에서 CAD/CAM 및 3D 프린팅을 이용하여 제작한 디지털 의치는 전통적인 열 가압 방식으로 제작된 의치와 비교했을 때 유사한 의치 적합성이 보고되고 있다.[17] 의치상과 인공치를 한번에 제작하는 일체형 디지털 의치의 경우, 의치상과 인공치를 따로 제작하여 부착하는 분리형 디지털 의치에 비해 색상에 관련된 심미성 측면에서는 만족도가 낮을 수 있으나, 제작시간의 단축, 의치상과 인공치 부착시 발생하는 오차의 감소, 경제적인 비용, 재제작의 용이성 등의 장점으로 본 증례와 같은 임시 즉시의치에서 효율적으로 적용할 수 있는 방법이라 할 수 있다.[18]

심한 구역감 및 잔존치의 동요, 전신질환자 등 전통적 방식으로 인상채득이 용이하지 않은 경우에서 구강 내 스캐너를 이용한 광학 인상 채득은 우수한 대체 방법이 될 수 있다.[19] 본 증례의 환자 치료와 같이 기존 교합 관계를 그대로 디지털 전이하여 임시 즉시의치를 제작하는 경우, 이상적으로는 인상 채득과 최종 장착을 포함한 총 2회의 내원으로 치료를 완료할 수 있다. 이 경우 전통적 방법과 달리 중간 시적 과정이 생략되기 때문에 정중선 및 교합평면에 대한 정보를 정확히 전달하는 것이 특히 중요하다. 최근 구강암으로 인해 하악골 변연 절제술을 받은 환자에서 교합정보를 디지털 방식으로 인기하는 POP BOW 시스템을 이용하여 즉시 임시의치를 제작한 증례가 보고되었다.[9] 석고 모델의 제작 없이 내원 횟수를 최소화하면서 만족스러운 의치를 제작하기 위해서는 POP BOW 시스템 등을 이용하여 정확하게 교합평면 정보를 기공실로 전달하는 것은 필수적이라고 할 수 있다. 만약 이러한 과정이 생략된다면 단순한 조정으로는 수정이 불가능한 오차로 인해 새로 인상을 채득하거나 의치의 교합면을 삭제하고 다시 교합 관계를 인기하여 재제작하는 경우도 발생한다.[20] 본 증례의 환자는 발거 당일 디지털 임시 즉시의치 장착 후 의치의 교합평면, 정중선의 안모와 일치 여부, 순측지지와 발음 등을 점검 시 만족감을 보였으나 즉시 의치 제작의 한계점으로 지적되고 있는 변연 형성 측면에서 순측 변연이 약간 과연장되어 구순지지가 부자연스러워보는 것은 환자와 상의하면서 조절하였다.[21]

본 증례의 환자는 상하악 잔존 지대치를 전악 발거한 후 기존 교합 정보를 활용하여 제작된 총의치 형태의 디지털 임시 즉시의치를 장착하였다. 총의치는 크게 대기압, 타액막, 의치와 조직의 적합, 적절한 변연 연장에 의해 유지되지만,[22] 이러한 유지력은 발치 후 치조제 흡수에 따라 감소하게 된다.[23] 따라서 정기적 내원 시 적절한 첨상을 통해 임시 즉시의치 적합도를 개선 및 유지하고, 의치의 관리 및 예후에 대해서도 지속적인 관찰이 필요할 것으로 사료된다.

결론

본 증례에서는 치주질환으로 인해 상하악 잔존치를 모두 발거해야 하는 환자의 치료를 위해 CAD 소프트웨어와 3D 프린팅을 이용한 제작방식을 통해 기공 과정 및 내원 횟수를 최소화한 상하악 디지털 임시 즉시의치를 제작하였다. 즉시 의치에서 단점으로 언급되고 있는 심미적인 측면은 POP BOW 시스템을 이용하여 교합평면을

디지털 전이하는 방법에 의해 쉽고 간단하게 해결 할 수 있었다. 잔존치를 발거하여 심리적, 기능적 불안감을 갖을 것으로 예상되는 임시 즉시의치 장착 환자에서는 사전 의치 제작 시 세심한 환자와 술자, 그리고 기공실과의 의사소통이 중요하며, 의치 장착 후에도 지속적인 유지관리는 필수적일 것이다.

Acknowledgements

본 연구는 2022년도 부산대학교 치과병원 임상연구비 지원으로 이루어졌음.

ORCID

Do-Hyun Park https://orcid.org/0000-0001-6275-3663
Eun-Bin Bae https://orcid.org/0000-0002-9524-3835
In-Hwan Jung https://orcid.org/0000-0002-2269-2402
Chang-Mo Jeong https://orcid.org/0000-0001-5009-9799
Mi-Jung Yun https://orcid.org/0000-0003-3093-8406
Jung-Bo Huh https://orcid.org/0000-0001-7578-1989
So-Hyoun Lee https://orcid.org/0000-0003-3094-6086

References

1. The Korean Academy of Prosthodontics. The glossary of prosthodontic terms. 4th ed. Seoul; Dental and Medical Publishing; 2020.
2. Heartwell CM Jr, Salisbury FW. Immediate complete dentures: an evaluation. J Prosthet Dent 1965; 15:615-24.
3. Appelbaum MB. The practical dynamics of the interim denture concept: a comparison with the conventional immediate denture technique. J Am Dent Assoc 1983;106:826-30.
4. Waltz ME. Considerate postoperative care for immediate denture patients. J Prosthet Dent 1966;16: 822-8.
5. Bruce RW. Immediate denture service designed to preserve oral structures. J Prosthet Dent 1966;16: 811-21.
6. Lin HK, Pan YH, Salamanca E, Lin YT, Chang WJ. Prevention of bone resorption by HA/β-TCP + collagen composite after tooth extraction: A case series. Int J Environ Res Public Health 2019;16: 4616.
7. Mangano F, Gandolfi A, Luongo G, Logozzo S. Intraoral scanners in dentistry: a review of the current literature. BMC Oral Health 2017;17:149.
8. Kim NH, Kim JE, Oh KC, Chung MK, Moon HS. Fabrication of immediate complete denture using Campagna tray technique. J Korean Acad Prosthodont 2017;55:331-5.
9. Lee SH. 3D printed interim immediate denture by using the occlusal plane digital transfer method of the POP BOW system in a mandibulectomy patient: A case report. J Digit Dent 2021;12:1-10.
10. Kim MJ, Kim KH, Yeo DH. Fabrication of computer-aided design/computer-aided manufacturing complete denture and conventional complete denture: case report. J Dent Rehabil Appl Sci 2016;32: 141-8.
11. Roessler DM. Complete denture success for patients and dentists. Int Dent J 2003;53(5 Suppl): 340-5.
12. Seals RR Jr, Kuebker WA, Stewart KL. Immediate complete dentures. Dent Clin North Am 1996;40: 151-67.
13. You SM, You SG, Kang SY, Bae SY, Kim JH. Evaluation of the accuracy (trueness and precision) of a maxillary trial denture according to the layer thickness: An in vitro study. J Prosthet Dent 2021;125: 139-45.
14. Peng CC, Chung KH, Yau HT, Ramos V Jr. Assessment of the internal fit and marginal integrity of interim crowns made by different manufacturing methods. J Prosthet Dent 2020;123:514-22.
15. Wimmer T, Eichberger M, Lümkemann N, Stawarczyk B. Accuracy of digitally fabricated trial dentures. J Prosthet Dent 2018;119:942-7.
16. Park ME, Shin SY. Three-dimensional comparative study on the accuracy and reproducibility of dental casts fabricated by 3D printers. J Prosthet Dent 2018;119:861.e1-7.
17. Wang C, Shi YF, Xie PJ, Wu JH. Accuracy of digital complete dentures: A systematic review of in vitro studies. J Prosthet Dent 2021;125:249-56.
18. Dimitrova M, Corsalini M, Kazakova R, Vlahova A, Chuchulska B, Barile G, Capodiferro S, Kazakov S.

Comparison between conventional PMMA and 3D printed resins for denture bases: A narrative review. J Compos Sci 2022;6:87.
19. Kihara H, Hatakeyama W, Komine F, Takafuji K, Takahashi T, Yokota J, Oriso K, Kondo H. Accuracy and practicality of intraoral scanner in dentistry: A literature review. J Prosthodont Res 2020;64:109-13.
20. Park JH, Cho IH, Shin SY, Choi YS. The treatment of an edentulous patient with DENTCATM CAD/CAM denture. J Korean Acad Prosthodont 2015;53:19-25.
21. Bolouri A. Double-custom tray procedure for immediate dentures. J Prosthet Dent 1977;37:344-8.
22. Kwon KR. Kwon HB, Kim MJ, Kim HJ, Moon HS, Park SW, Park CJ, Song KY, Lee JS, Lee JH, Lee CH, Lim YJ, Chung MK, Chung CH, Jeong CM, Cho IH, Cho HW, Han CH. Prosthodontic treatment for edentulous patients. 2nd ed. Seoul; Dental Wisdom; 2014. p. 130-7.
23. Duqum I, Powers KA, Cooper L, Felton D. Denture adhesive use in complete dentures: clinical recommendations and review of the literature. Gen Dent 2012;60:467-77.

상하악 전악 발거 환자에서 POP BOW 시스템의 교합평면 디지털 전이법을 이용한 3D 프린팅 임시 즉시의치의 수복 증례

박도현[1] 대학원생, **배은빈**[1,2] 박사후연구원, **정인환**[3] 기공사, **정창모**[1] 교수, **윤미정**[1] 교수, **허중보**[1] 교수, **이소현**[1]* 부교수

[1]부산대학교 치의학전문대학원 치과보철학교실, 부산대학교 치과병원 치의학연구소

[2]캘리포니아 대학교 로스앤젤레스 치과대학 Shapiro Family 바이러스성 종양 및 노화 연구실 및 치과수복학과

[3]부산대학교 치과병원 중앙기공실

모든 잔존치의 발거를 계획한 환자의 경우 최종 보철 제작 전 무치악으로 지내는 기간을 최소화하기 위해 미리 임시 즉시의치를 제작하게 된다. CAD/CAM 시스템을 이용하면 전통적 방식에서의 한계점들을 보완하여 진료실과 기공실에서의 제작 과정을 간소화 시킬 수 있다는 장점이 있다. 하지만, 환자의 악간관계에 관한 정보를 정확하게 기공실의 디지털 네트워크로 전달하는 과정에서 오차가 발생하여 교합관계가 불안정하거나 비심미적인 보철물이 제작될 빈도가 높다는 단점도 있다. 이러한 문제점을 극복하기 위해 간단하고 정확한 POP BOW 시스템의 교합평면 디지털 전이법을 이용하여, 상하악 전치부 잔존치 발거 후 심미적이고 기능적인 3D 프린팅 임시 즉시의치를 장착한 환자의 성공적인 증례를 보고하고자 한다.

(구강회복응용과학지 2022;38(3):178-88)

주요어: 교합평면; POP BOW 시스템; 캐드캠; 3차원 프린팅; 임시 즉시의치

*교신저자: 이소현
(50612)경남 양산시 물금읍 범어리 금오로 20 부산대학교 치의학전문대학원 치과보철학교실
Tel: 055-360-5260 | Fax: 055-360-5134 | E-mail: romilove767@naver.com
접수일: 2022년 9월 4일 | 수정일: 2022년 9월 5일 | 채택일: 2022년 9월 6일