https://doi.org/10.14368/jdras.2023.39.3.119
ISSN 2384-4353 eISSN 2384-4272

Case Report

Full mouth rehabilitation accompanied by phonetic analysis of a patient with reduction of vertical dimension of occlusion, and inaccurate pronunciation due to numerous tooth loss: a case report

Ji-Young Park[1], Jong-Jin Kim[1], Jin Baik[1], Hyun-Suk Cha[2], Joo-Hee Lee[2]*

[1]*Division of Prosthodontics, Department of Dentistry, Asan Medical Center, Seoul, Republic of Korea*

[2]*Division of Prosthodontics, Department of Dentistry, Asan Medical Center, College of Medicine, University of Ulsan, Seoul, Republic of Korea*

The loss of posterior occlusal support due to tooth loss is likely to lead to compensatory protrusion and labial tilt of the anterior teeth, which may be accompanied by a deep bite and a decrease in vertical dimension. The patient may suffer from a decrease in masticatory efficiency, inaccurate pronunciation, facial appearance changes, and temporomandibular joint disorder, so stable occlusal formation with support of posterior occlusion and restoration of vertical dimension is necessary. We report the case of a patient with reduction of vertical dimension, and inaccurate pronunciation due to multiple tooth loss who underwent full mouth rehabilitation with increased vertical dimension accompanied by phonetic analysis and achieved satisfactory functional and aesthetic results. **(J Dent Rehabil Appl Sci 2023;39(3):119-32)**

Key words: full mouth rehabilitation; phonetic analysis; vertical dimension

서론

수직고경의 감소 여부에 대한 찬반 논란은 과거부터 계속되었다. 치아가 정출하거나 치조골의 성장으로 감소된 고경을 보상하기 때문에 수직고경이 원상태로 유지된다는 의견이 있는 반면 치아의 상실이나 마모로 수직고경은 감소할 수 있다는 주장도 있어왔다.[1-4] 후자의 주장인 치아의 상실이나 치질의 심한 손상으로 미처 치아의 정출이나 치조골의 성장으로 고경을 보상하지 못한 경우는 본연의 수직고경을 찾아주는 것이 필요하다.[5] 교합수직고경을 수정하는 과정은 얼굴과 치아, 미적 감각을 평가하고 치과 문헌에서 제공하는 수치적인 지침들을 고려한 임상평가가 동반되어야 한다. 임상평가로는 구치부의 지지, 치아의 마모도, 교두간거리, 발음 및 안모평가가 있으며 이를 종합하여 환자가 적응할 수 있는 본연의 고경을 찾아줄 수 있다.[6]

음성을 만들어낼 때는 구강 내 다양한 기관들이 작용한다. 부정확한 발음은 인두나 구강의 기관들의 기능적, 구조적 이상, 혀나 치아의 위치 이상 그리고 치아의 상실 등이 원인이 된다. 특히 보철 치료 전, 후의 발음 개선에 대한 결과는 환자의 적응도에 의존하는 경향이 있어 객관적인 지표로 분석하는데 제한이 있었다. 발음의 정확도를 측정하는 방법 중 발음 대본을 활용하여 발음의 명료도를 수치화하는 GRBAS (Grade, Roughness, Breathiness, Asthenia, Strain) 방법은 발성을 2초동안 유지한 후 청자가 발음의 척도를 0 - 3점의 score로 채점한

*Correspondence to: Joo-Hee Lee
Professor, Division of Prosthodontics, Department of Dentistry, Asan Medical Center, College of Medicine, University of Ulsan, 88 Olympic-ro 43-gil, Songpa-gu, Seoul, 05505, Republic of Korea
Tel: +82-2-3010-3850, Fax: +82-2-3010-6967, E-mail: ljhl11911@hanmail.net
Received: June 7, 2023/Last Revision: June 23, 2023/Accepted: June 23, 2023

Copyright© 2023 The Korean Academy of Stomatognathic Function and Occlusion.
©It is identical to Creative Commons Non-Commercial License.

다(0: normal voice, no disorder, 1: mild, 2: moderate, 3: severe). 좀 더 객관적인 측정 방법으로는 Praat라는 소프트웨어를 통해 발음을 분석하는 것이 있다. Praat는 음성의 강도, 세기, 포먼트를 스펙트로그램으로 분석할 수 있다. 포먼트는 실험 음성학의 용어로 진동하는 특유한 공진을 공진주파수 대로 나누어 낮은 주파수 쪽부터 제1포먼트(F1), 제2포먼트(F2), 제3포먼트(F3) 등으로 부른다. 모음을 식별하는데 있어 제1, 2포먼트가 큰 영향을 미치며 이를 분석하면 발음의 정확도를 시각적인 그래프로 나타낼 수 있다.[7-11]

본 증례에서는 전반적인 치아 상실로 인해 환자 본연의 교합 및 수직고경이 감소하여 부정확한 발음을 가진 항암 치료 중인 환자에서 교합수직고경을 증가시켜 고정성 및 가철성 보철물로 전악 수복 치료를 시행하였다. 발음 분석을 통하여 보철 치료 전, 후의 발음 명료도의 개선 정도를 분석하고 보철 치료를 통해 암환자의 삶의 질을 개선하고 기능적, 심미적으로 만족할 만한 결과를 보였기에 이를 보고하고자 한다.

증례보고

본 증례 환자는 70세 남성으로 항암치료를 하는 5년 동안 치아가 안 좋아져서 현재는 치아가 별로 남지 않아 음식섭취에 어려움이 있고 발음이 잘 되지 않으며 중요한 가족 행사에서 환하게 웃는 사진을 찍고 싶다는 주소로 내원하였다. 대부분의 치아는 최근 6개월 사이에 저절로 빠지거나 본인이 뺐다고 진술했다. 의과적 병력은 위암 투병 중 뼈에 전이된 암으로 항암화학요법 및 데노수맙(Denosumab)을 투여중으로 발치나 임플란트 치료가 불가능하였고, 특이적인 치과적 병력은 없었다. 파노라마 방사선 사진 상 전반적인 치조골의 감소가 관찰되었으며 좌측 과두가 마모된 소견을 보였다(Fig. 1). 구내 시진 검사 시 총 17개의 치아(#14, 16, 17, 21-24, 26, 31, 34, 36, 37, 41, 42, 45, 46)의 상실이 관찰되었다. 비가역성 하이드로콜로이드(Aroma Fine Plus, GC Co., Tokyo, Japan)을 이용해 예비인상을 채득하고 안궁이전을 실시하여 반조절성 교합기(Protar evo 7, KaVo Dental GmbH, Biberach, Germany)에 마운팅을 진행하여 진단모형을 분석했을 때 #12, 43 기준으로 수직피개가 7 mm인 과개교합을 보였으며 구치부의 접촉이 관찰되지 않았다(Fig. 2, 3). 환자는 턱관절에 대한 불편감은 호소하지 않았으며 개구제한은 없었고 턱관절의 잡음 및 운동에 문제를 보이지 않았지만 좌측 과두가 마모된 방사전학적 소견을 보여 교합관계의 변화가 발생하는 지에 대한 지속적인 관찰이 필요할 것으로 보인다. 구강 외 검사 시 상순의 지지가 상실되고 구순폭이 감소하고 구각부가 쳐진 안모의 변화를 보였으며 발음에 어려움이 있었다.

안모평가, 발음평가, 안정위에서 교합면 간의 거리 및 구강내 계측을 통해 환자의 수직고경을 분석하였다. Willis 분석 시 동공간선에서 구각부사이의 길이와 비주인중 경계부에서 턱 끝까지의 길이의 비가 1 : 0.89로 측정되었으며 평균치보다 비주인중 경계부에서 턱 끝까지의 길이가 짧아진 것으로 나타났다. 발음평가시 '아', '에', '이', '오', '우', '으', '어' 소리를 각각 2초 동안 발성하여 녹음을 시행했으며 통상적인 발음 연구센터에서 활용하는 대본을 환자에게 읽게 하여 그 소리도 녹취하였다. GRBAS 분석 결과 G(0)R(0)B(1)A(0)S(0)로 바람 새는 소리가 약간 나는 기식성의 이상정도를 나타냈다. Praat 분석을 시행하여 포먼트 값을 측정하였다(Fig. 4). 모음 소리에 약간의 어눌한 발음이 관찰되었으며 특히 '우' 발음이 어색하였다. 자음 소리에서는 수직고경을 판단하는데 중요한 's', 'm' 소리에서 부정확한 발음이 나타났으며, 전치부에 영향을 받는 'f', 'v' 소리도 불명확했다. 이는 감소한 수직고경과 전치부 치아의 상실 자체가 원인으로 작용한 것으로 분석했다.[12,13] 안정위에서 교합면 간의 거리는 대합되는 구치부가 없기에 판단할 수 없었다. 구강내 계측은 상하악 순측 전정 사이의 길이가 35 mm, 순측 전정에서 상악 절치 절단연 사이의 길이가 20 mm, 하악 절치 절단연 까지의 길이는 22 mm로 한국성인평균 수치와 비슷하거나 하악 절치까지의 길이는 4 - 5 mm 가량 길었다(한국성인평균 순서대로 35 mm, 20.8 mm, 17.3 mm).[14] 치아의 마모도는 양호한 수준이었으며 치조골의 흡수로 치근이 노출되었지만 #25 치아를 제외한 전반적인 치아 자체의 정출은 미약한 수준이라고 판단하였다(Fig. 5).

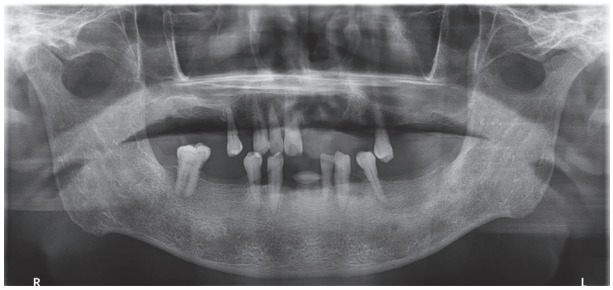

Fig. 1. Panoramic radiograph before treatment.



Fig. 2. Intraoral photograph at first visit. (A) Maxillary occlusal view, (B) Right lateral view, (C) Frontal view, (D) Left lateral view, (E) Mandibular occlusal view.

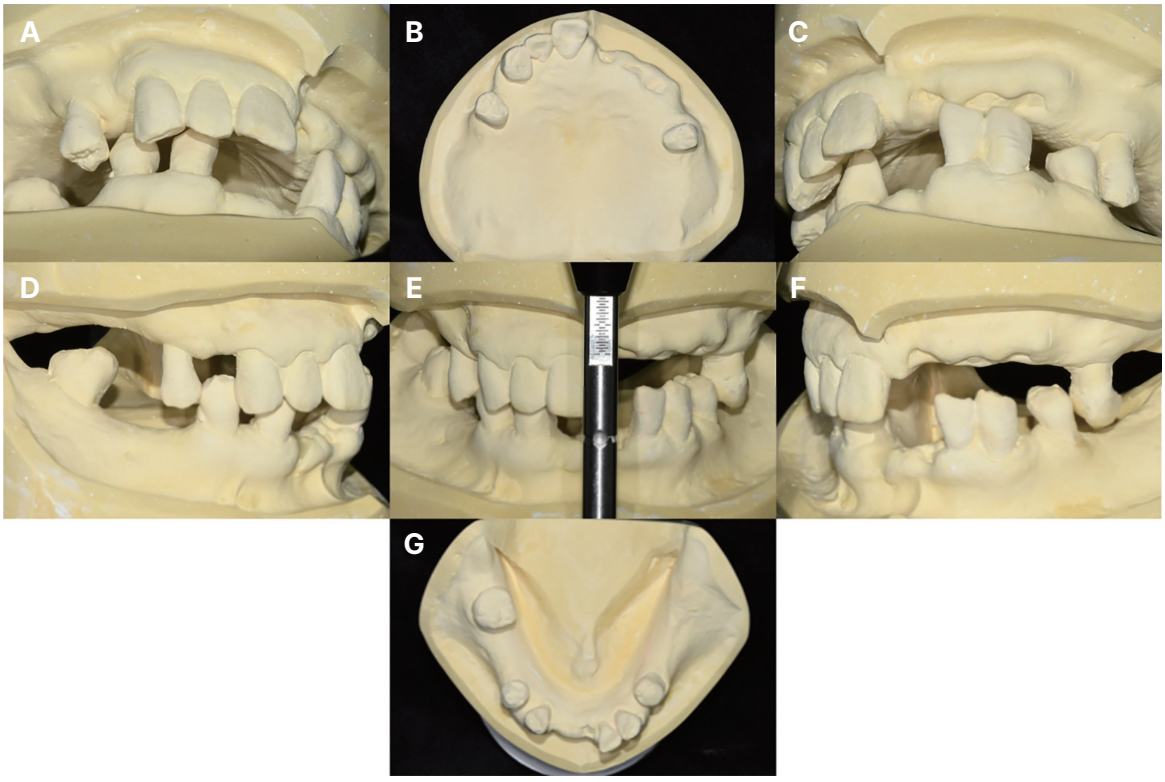

Fig. 3. Diagnostic cast analysis on semi-adjustable articulator. (A) Right loss of occlusal contact, (B) Maxillary occlusal view, (C) Left loss of occlusal contact, (D) Right lateral view, (E) Frontal view, (F) Left lateral view, (G) Mandibular occlusal view.

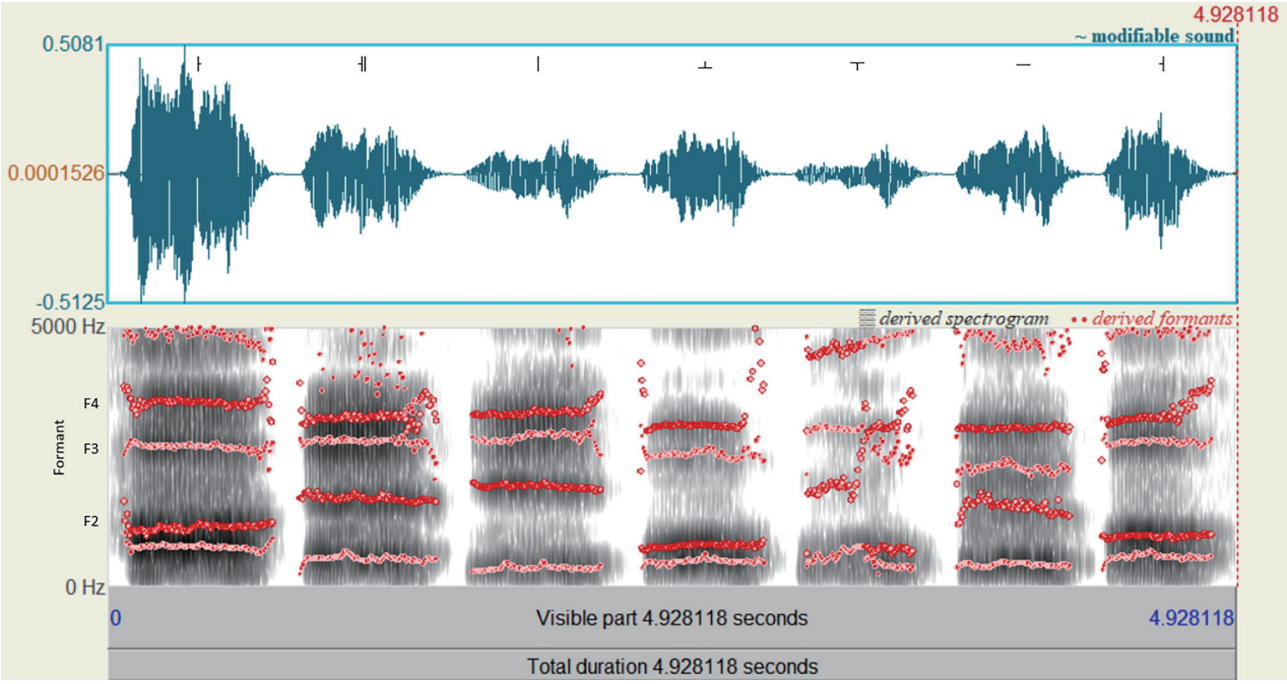

Fig. 4. Formant value in phonetic analysis with Praat test before treatment.



Fig. 5. Vertical dimension evaluation. (A) Willis' method; frontal view (*IPL: interpupillary line, *ICL: intercomissural line), (B) Lateral view, (C) Intra-oral analysis; distance between the vestibules.

환자의 수직고경 증가량을 결정하기 위해 자가중합레진(SR Ivolen, Ivoclar® Vivadent AG, Schaan, Liechtenstein)과 베이스플레이트 왁스(Pinnacle modelling wax, Dentsply Sirona, UK)를 이용하여 기록상을 만들어 수직고경의 상실량을 측정하였다. 교합제는 일반적인 형태로 제작하였으며 악궁형태 및 대합치와 조화를 이루도록 하였다. 기록상을 구강내에 위치시키고 Willis 분석 시 동공간선에서 구각부사이의 길이와 비주인중 경계부에서 턱 끝까지의 길이의 비를 1 : 1로 맞추었다. 발음평가에서 'ㅅ', 'ㅁ' 발음에 문제가 되지 않고 특히 'ㅅ' 발음 시 상하악 전치부를 기준으로 1 mm가 떨어지도록 기록상을 조정하였다. 환자는 의치 사용 경험이 없어 기록상 장착 시 구개를 덮어서 나타나는 어색함이 있었으나 GRBAS 분석시 발음에 이상이 없었고 환자 역시 '새색시', '새싹', '미시시피' 등의 단어를 녹음한 소리를 듣고 발음이 개선되었음에 동의했다. 안정위에서 교합면 간의 거리는 2.5

mm로 한국성인평균 2 - 4 mm 범위에 있도록 하였다. 기록상을 위치하고 상하악 순측 전정 사이거리를 측정하였을 때 35 mm에서 40 mm로 증가된 것을 확인할 수 있었다. 이를 통하여 환자는 5 mm의 수직고경의 상실이 있다고 판단하여 수직고경을 5 mm를 거상하여 치료하는 것으로 결정하였다(Fig. 6).

환자는 항암치료 때문에 발치 및 임플란트 수술 치료가 불가능하다는 의과적 소견을 바탕으로 임플란트 치료는 배제하고 전반적인 치주치료를 시행한 후 상악은 #13, 15를 지대치로 하는 브릿지와 #25의 서베잉 크라운 및 국소의치를 계획하였고 하악은 #32, 33, 35, 43을 지대치로 하는 브릿지와 #44, 47을 지대치로 하는 브릿지 보철물을 수복하기로 계획하였다. 하악은 국소의치를 계획할 수 있었으나 환자가 의치사용의 경험이 없고 고정성 수복을 원하여 배제하였다. #25 치아는 고립 지대치로 발치하고 국소의치를 설계하는 것이 바람직하나 발치가 의과적으로 금기시되는 상황임을 감안하여 연장형 교합면 레스트와 치아를 전체적으로 감싸는 보상암을 설계하여 지대치가 근심으로 기울어지는 것을 최소화하여 사용하기로 하였다. 또한 #25와 대합되는 하악 치아가 없고 상악을 국소의치로 치료하는 것을 고려하여 하악 #36 치아 자리에 캔틸레버 브릿지를 연장하였다. 치조골의 상실로 예후가 의심되는 #15, 25 치아는 3개월간 임시보철물 상태에서 동요도의 발생여부 및 치주 상태를 면밀히 관찰하기로 했다.

마운팅한 진단모형을 교합기의 전방 유도판(anterior guide pin)을 기준으로 5mm 거상하여 진단 납형을 제작하였다(Fig. 7). CAD/CAM (computer aided design/computer aided manufacturing)을 이용하여 임시보철물을 제작하였다. 치아를 삭제하고 미리 제작해 놓은 임시보철물을 구강내에서 조정하여 장착하고, 상악 임시국소의치를 제작하여 3개월 간 사용하도록 하였고 꾸준히 발음 연습을 하도록 했다(Fig. 8). 임시 수복물 상태에서 발음 평가를 진행하였다. GRBAS scale에서 이상소견 발견되지 않았으며 특히 문제가 되었던 ‘s’, ‘m’, ‘f’, ‘v’ 소리에서 명확한 발음을 관찰할 수 있었다. 임시수복물을 장착한 3개월 동안 새로운 수직고경에서의 적응도 및 턱관절의 안정도를 평가하였다. 환자는 저작, 발음, 심미적인 부분에서 불편감없이 보철물에 적응하였으며 턱관절의 변화 및 운동양상도 정상 범주에 속하였다(Fig. 9). #25 치아는 임시보철물 치료 직후 동요도 1도로 흔들림이 관찰되었으나 동요도가 증가하지 않고 유지되어 최종 보철에 포함시키기로 결정하였고 정출로 인해 교합면 삭제량이 많아서 근관치료를 병행하였다.

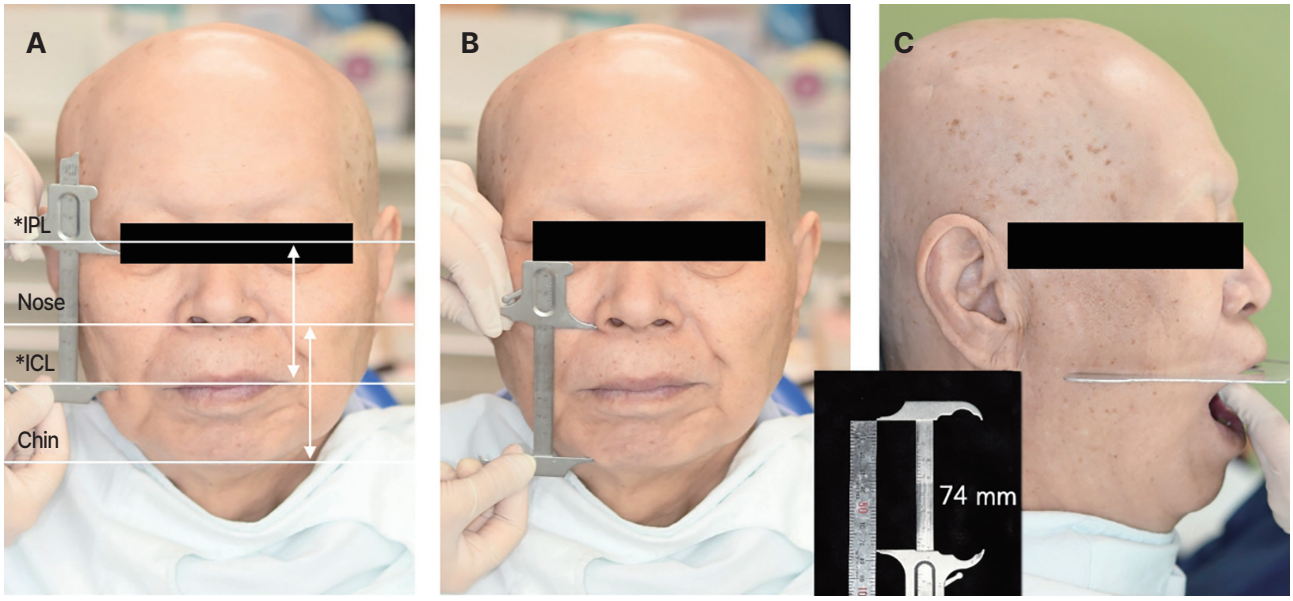

Fig. 6. Vertical dimension determination. (A) Willis’ method; distance between the pupil of the eye and the rima oris (*IPL: interpupillary line, *ICL: intercomissural line), (B) Willis’ method; distance between the base of the nose and lower border of the chin, (C) Lateral view of the occlusal plane.

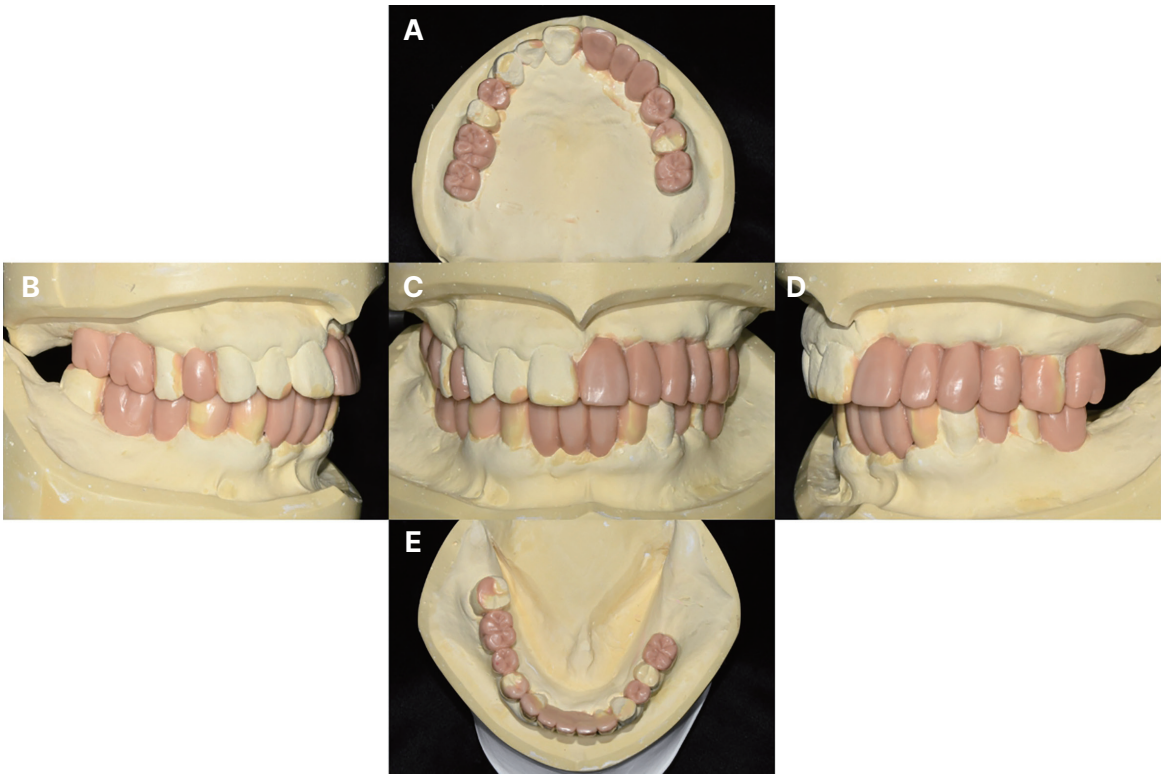

Fig. 7. Diagnostic wax-up. (A) Maxillary occlusal view, (B) Right lateral view, (C) Frontal view, (D) Left lateral view, (E) Mandibular occlusal view.



Fig. 8. Provisional restoration. (A) Maxillary occlusal view, (B) Right lateral view, (C) Frontal view, (D) Left lateral view, (E) Mandibular occlusal view.

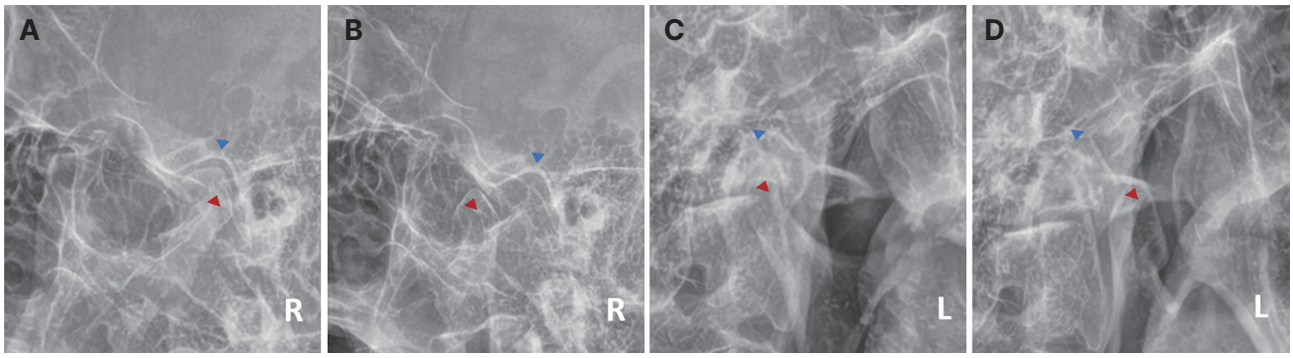

Fig. 9. Transcranial View of TMJ. (A) Right TMJ at rest, (B) Right TMJ at maximum opening, (C) Left TMJ at rest, (D) Left TMJ at maximum opening (▲ condylar height ▲ fossa).

#15 치아를 추가로 삭제하고 다른 지대치도 최종적인 치아 삭제를 마무리한 후 맞춤 트레이로 폴리이써 인상재(3M IMPREGUM, 3M, St. Paul, USA)를 이용하여 인상채득을 시행하고 주모형과 다이를 제작하였다(Fig. 10). 주모형에 분리제를 도포하고 기록상 재료(SR Ivolen, Ivoclar Vivadent AG)로 얇게 압접한 후 지대치 위에 패턴레진(Pattern resin LS, GC)으로 지지용 레스트를 설치한 기록상으로 교합을 인기하였다. 임시보철물 상태의 수직고경을 유지하기 위해 #12, #43 치아의 치은연의 정점을 연결한 길이(20.0 mm)를 측정하여 교합 인기시에 참고하였다. 안궁이전을 통해 상, 하악 모형을 마운팅하였다(Fig. 11). 전체 보철물은 금속 도재관으로 제작하였

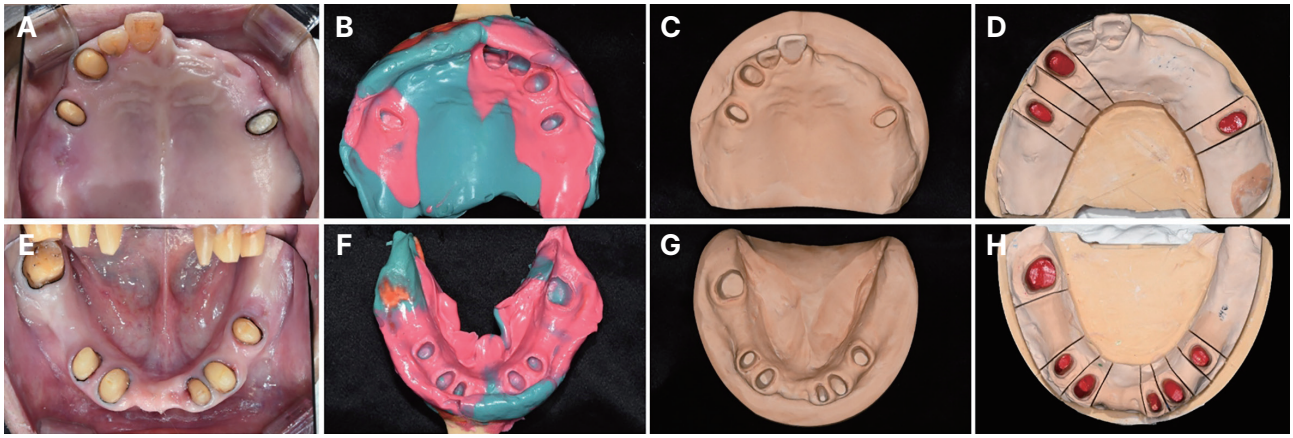

Fig. 10. Final tooth preparation & impression taking (A, E) Tooth preparation, (B, F) Impression body obtained by individual tray with polyether, (C, G) Master cast, (D, H) Die model.



Fig. 11. (A) Bite registration using the distance between the cervical line of the lateral incisor (#12) and the canine(#43), (B) Facebow transfer, (C) Mounting of master cast.

으며 도재 작업 전에 코핑을 제작하여 구강내에서 시적하여 보철물의 마진을 확인하였다(Fig. 12). #25 치아는 근원심을 관통하는 연장형 교합면 레스트와 최대한 치아를 감싸는 보상암을 설계하고 삽입 및 철거 시 치아와 계속 접촉할 수 있도록 평행한 면을 만들고 수동적인 적합성을 갖도록 디자인하였다. #11 치아의 구개측에 레스트 시트를 삭제한 후 도재 축성을 마친 최종보철물을 구강내에 임시 장착하고, 상악은 개인 트레이에 모델링 컴파운드 왁스(PERI COMPOUND, GC)로 변연 형성을 시행한 후 부가 중합형 실리콘 인상재(Examixfine regular body, GC; Imprint III light body, 3M)를 이용하여 기능인상을 채득하였다. 모형작업을 완료하여 금속 프레임과 기록제를 제작하였다. 환자 구강내에서 실리콘 교합 인기재(Blu-Mousse, Parkell, Edgewood, USA)로 악간 관계를 재기록하였다(Fig. 13). 이를 바탕으로 인공 치아를 배열한 후 임시 보철물 상태와 같이 중심위에서 균형있

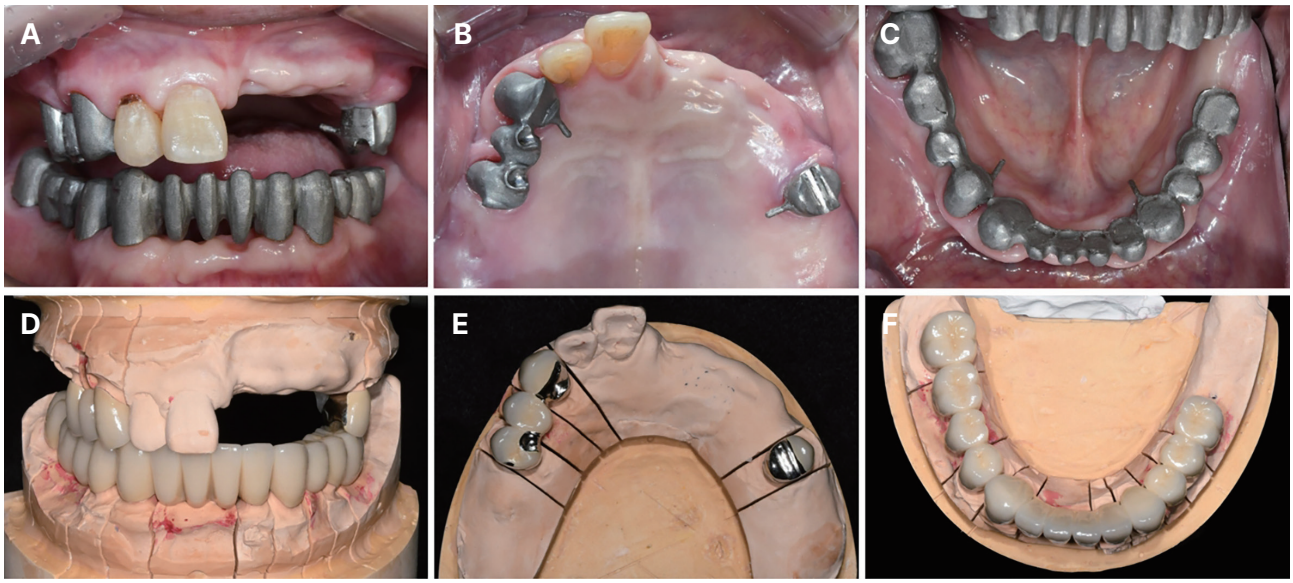

Fig. 12. (A- C) Metal coping try in, (D- F) Definitive prosthesis on master cast.

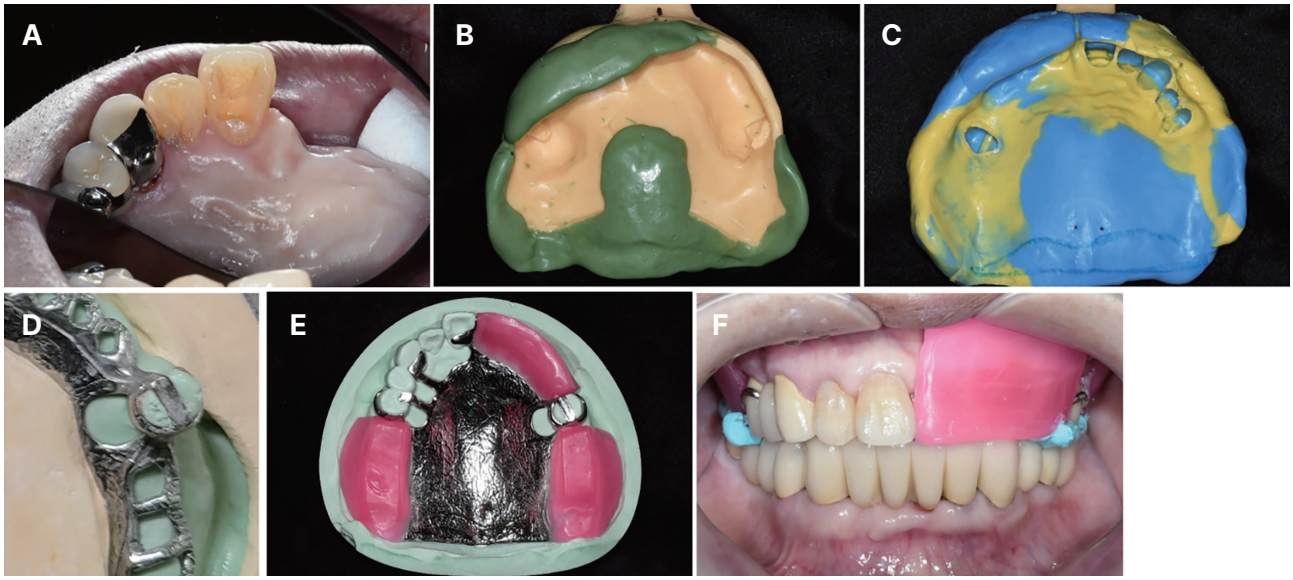

Fig. 13. (A) #11 tooth alteration, (B) Border molding of individual tray, (C) Impression body obtained by individual tray with polyvinylsiloxane, (D) #15 tooth clasp & rest design, (E) Metal framework and wax rim, (F) Bite registration.

고 안정된 교합관계를 가지고 편심위 운동시에는 양측성 균형교합이 이루어지도록 교합기 상에서 교합조정을 시행하였다. 납의치를 구강내에 시적하고 수직 고경 및 교합을 확인하였다. 납의치상의 매몰 및 중합을 거쳐 최종 가철성 국소의치를 제작하였다. 최종 고정성 보철물과 국소의치를 환자 구강내에서 최종 교합조정을 실시한 후 고정성 보철물은 레진시멘트(Rely X U200, 3M ESPE, Neuss, Germany)로 최종 접착하였다(Fig. 14).

최종보철물 장착 후 발음평가를 진행하였다. 환자는 국소의치가 구개를 완전히 덮는 디자인이지만 임시 국소의치를 낀 상태로 발음하는 것에 적응한 상태여서 최종 국소의치를 착용했을 때에도 발음에 큰 불편감을 나타내지 않았다. 상악 국소의치를 착용한 상태에서 ‘s’, ‘m’, ‘f’, ‘v’ 발음시 명확한 소리와 적절한 입술의 지지, 안모, 치아 절단연의 위치관계를 확인할 수 있었으며 Praat을 이용해 포먼트 분석시에도 모음의 개선되었으며 특히 ‘오’ ‘우’ 소리에 변화를 확인할 수 있었다(Fig. 15 - 17). 환자는 심미적, 기능적으로 안정적인 결과를 보였으며 삶의 질이 개선되었다고 만족감을 나타냈다. 또한 파노라마 방사선 사진 검사에서도 이상 소견은 관찰되지 않았다(Fig. 18). 국소의치의 탈착 교육, 관리방법 및 구강위생 교육을 실시하고 보철물의 파절 예방 및 보철물의 수명연장을 위해 나이트 가드를 사용하도록 하였다. 환자는 3개월 주기로 지대치의 치주관리 및 보철물의 교합조정을 통한 유지관리와 구강위생 교육을 시행하고 있으며 고립 지대치인 #25 치아도 방사선촬영과 임상검사를 통해 관찰 중이며 현재 1년 6개월이 지난 시점에서는 추가적인 동요도의 증가없이 유지되고 있다(Fig. 19).

고찰

본 증례의 환자는 단기간의 치아상실로 본연의 수직고경을 상실하고 교합접촉이 사라진 환자로 기능적, 심미적인 회복을 위해 수직고경의 회복이 필요한 환자였다. Willis 분석을 포함한 안모평가, 발음평가, 안정위에서 교합면 간의 거리 및 구강내 계측을 통해 환자의 수직고경을 분석한 결과 5 mm의 수직고경 상실이 있다고 판단하여 교합기 상 전방유도판을 기준으로 5 mm를 증가시키는 것을 결정하였다. 증가시킨 수직고경에서 중심위를 채득하여 상악은 임시 국소의치로 하악은 임시 고정성 수

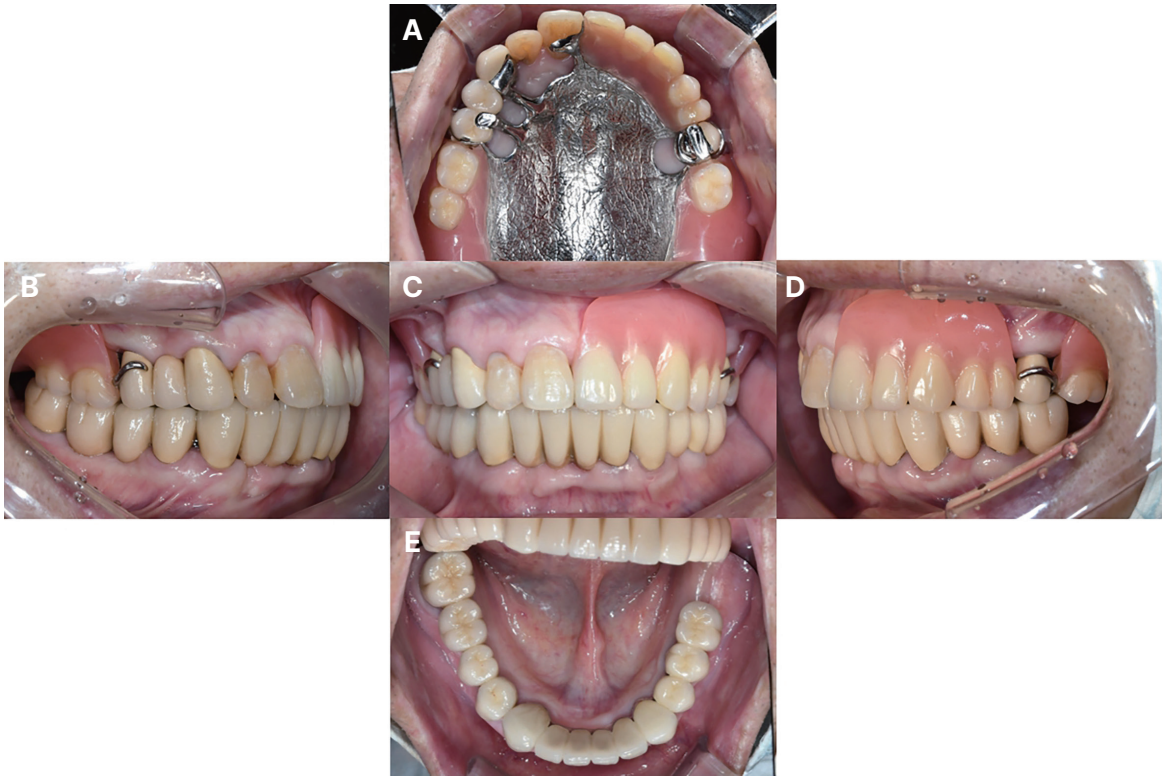

Fig. 14. Intraoral photograph after definitive treatment. (A) Maxillary occlusal view, (B) Left lateral view, (C) Frontal view, (D) Right lateral view, (E) Mandibular occlusal view.

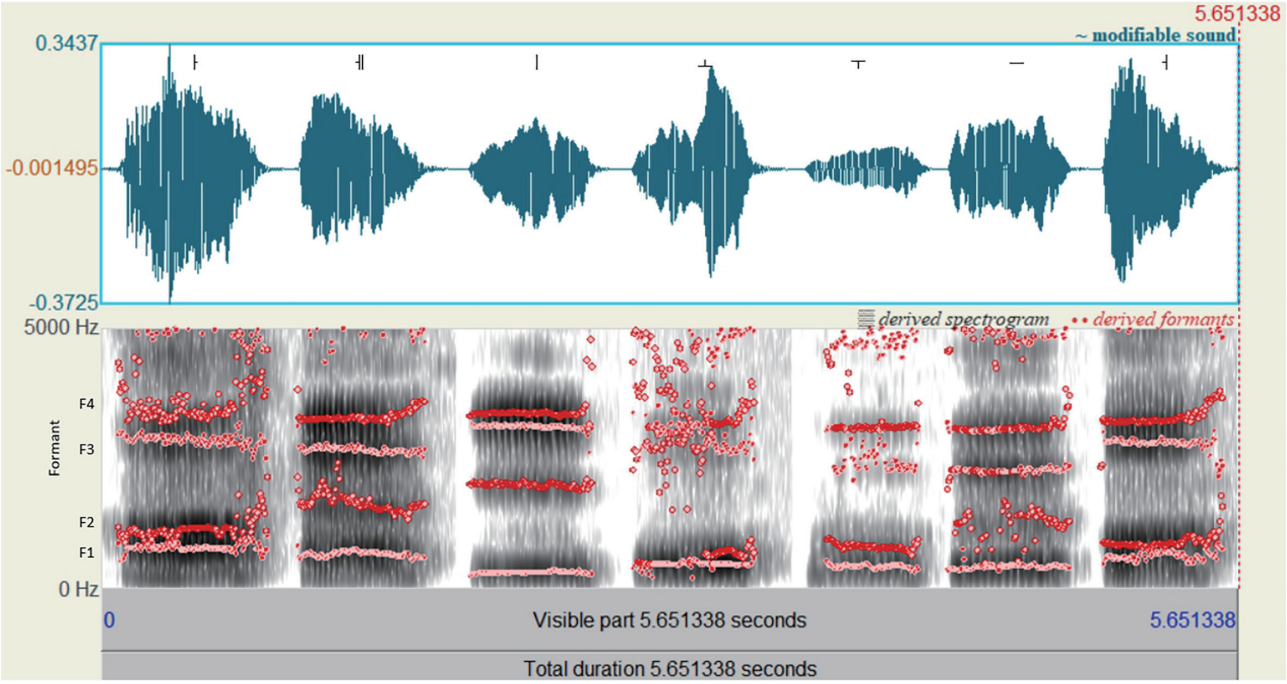

Fig. 15. Formant value in phonetic analysis with Praat test after treatment.

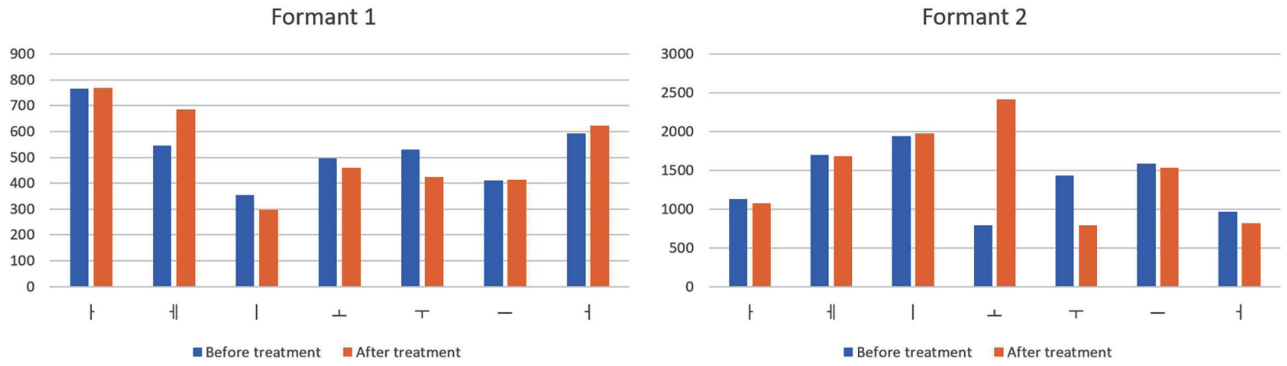

Fig. 16. Formant 1, 2 values from Praat analysis before and after treatment.

Fig. 17. Widening of vowel space measured by Praat Formant (F1, F2) test during 'a', 'i', and 'u' sound.

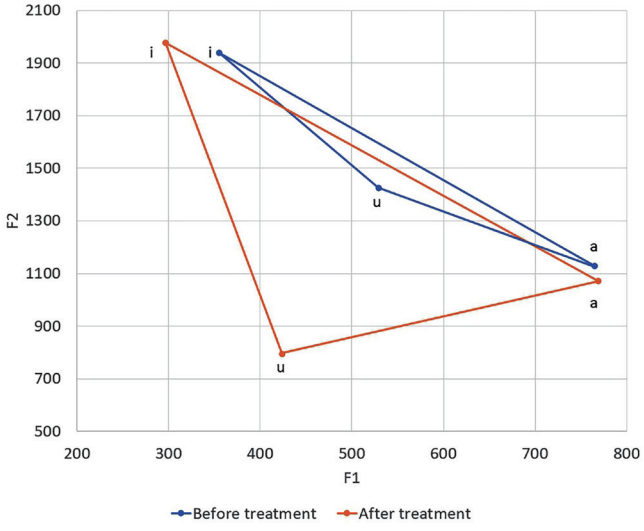



Fig. 18. Extraoral photograph and radiographic evaluation after definitive treatment (A, B) Facial photo before treatment, (C, D) Facial photo after treatment, (E) Smile photo after treatment, (F) Post-operative panoramic radiograph.

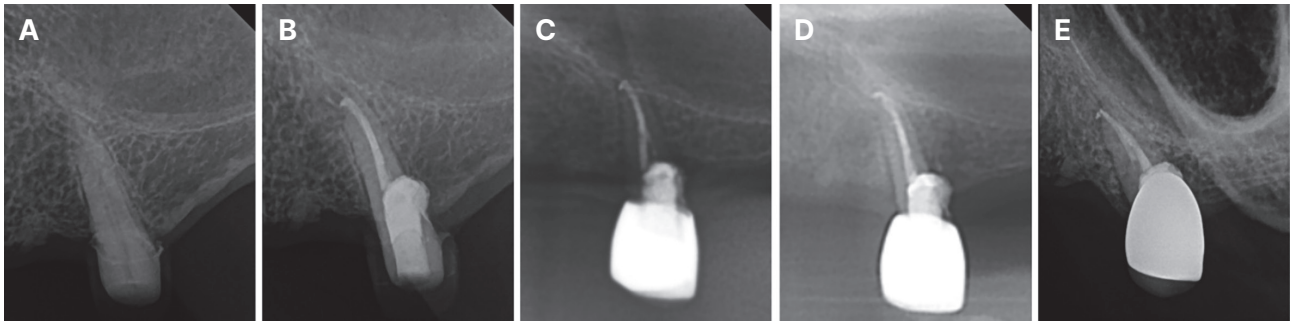

Fig. 19. #15 tooth periapical radiograph (A) After tooth preparation, (B) 3 month later after provisionalization, (C) 6 month later after definitive treatment, (D) 1 year later after definitive treatment (E) 1.5 year later after definitive treatment.

복물로 3개월 간 관찰기간을 가졌다. 설정한 수직고경에서 특이 증상이나 징후가 관찰되지 않아 최종 보철을 시행하였으며, 임시 수복물 단계에서 #12, #43 치아의 치은연의 정점을 연결한 길이를 측정하여 최종보철 시 수직고경의 변화가 없도록 주의를 기울였다(Fig. 11A).

수직고경을 결정할 때 발음평가를 동반하였는데 본 증례에서는 GRBAS 방법과 Praat라는 소프트웨어를 선택하여 발음의 명료도를 수치화하여 활용했다. GRBAS 방법의 G (Grade)는 전반적인 음성의 이상정도, R (Roughness)은 조조성의 정도, B (Breathiness)는 기식성의 정도, A (Asthenia)는 무력함의 정도, S (Strain)는 긴장의 정도를 나타내며 녹음한 발음 소리를 듣고 청자가 0, 1, 2, 3

의 4개의 점수로 항목별로 점수를 평가한다. 이상이 없을 때는 0점이며 심각한 수준은 3점으로 평가한다.[7,8] 증례의 환자는 부정확한 발음을 가지고 있었는데 특히 ‘s’, ‘f’, ‘v’, ‘p’, ‘m’ 자음소리에서 바람 새는 소리가 나고 모음인 ‘우’ 소리에서도 부자연스러운 소리가 났다. 치찰음인 ‘s’는 발음시 상하악 전치가 1 - 2 mm로 가깝게 접근하며 거리가 그 이상 측정되면 수직고경이 작게, 그 이하로 측정되면 수직고경은 크게 설정된 것을 의미한다. 순치음인 ‘f’, ‘v’ 등은 상악 전치 절단연이 하순과 접촉해야 정확한 소리를 낼 수 있다.[9-11] 환자는 GRBAS 테스트에서 바람새는 소리와 연관이 있는 B영역에서 1점을 받아 G(0)R(0)B(1)A(0)S(0)의 결과를 보였다. 이 방법은 평가자의 주관이 개입되는 한계가 존재하여 추가적으로 Praat라는 소프트웨어를 사용하여 발음의 명료도를 스펙트로그램으로 분석하였다. Praat는 무료 소프트웨어로 시간에 따른 성도의 모양의 변화를 진폭의 강도와 주파수로 분석할 수 있으며 성도가 공명할 때 나는 주파수를 나타내는 포먼트 값을 프로그램으로 추출할 수 있다. 사람의 성도에서 만들 수 있는 포먼트는 5개 정도가 있는데 그 중 제1포먼트와 제 2포먼트 값이 모음의 특성을 많이 결정한다. ‘아’, ‘이’, ‘우’의 3개의 모음 발음에서 포먼트 1, 2 값을 추출하여 2차원 그래프를 그리고 세개의 점을 연결한 삼각형의 면적을 분석하여 이 면적이 넓을수록 정확한 발음을 했다고 볼 수 있다.[7] 환자는 5 mm의 고경을 증가시킨 치료 후의 결과로 G(0)R(0)B(0)A(0)S(0)를 보였으며, 포먼트 삼각형의 넓이가 증가함을 보여 발음의 명료도가 개선됨을 볼 수 있었다(Fig. 19). 발음 공간이 넓어지고 혀의 위치가 개선되면 이 포먼트 삼각형 넓이가 증가하는데 상승된 수직고경과 보철물이 발음 개선에 도움이 되었다고 판단된다.

환자는 의과적으로 항암 치료 중인 환자로 주기적인 데노수맙(Denosumab) 투여때문에 발치와 임플란트가 금기시되는 치료의 제약이 존재했다. 의과적으로는 데노수맙의 마지막 주사 후 5개월 뒤 침습적 치과 치료를 권한다.[15,16] 본 증례의 환자는 데노수맙을 중단할 수 없는 상황이라 침습적인 치과치료가 불가능했고, 항암 치료 때문에 전신적인 몸의 상태가 좋지 못하였다. 그럼에도 불구하고 암 치료가 그 패러다임이 변화하여 증상의 관리가 필요한 만성질환으로 인식하고 환자의 삶의 질을 높이는 것으로 확장된 것처럼 치과 치료도 할 수 있는 범위 내에서 최대한 시행하는 것이 필요하다. 증례환자 역시 제한된 조건 속에서 최대한 환자의 원활한 저작 및 심미적 기능의 회복을 돕는 것이 목표였으며, 항암 화학요법의 스케줄을 고려하여 치료의 간격과 일정을 조정하며 치료를 시행했다.

보통 무치악 부위에 인접해 있는 지대치는 무치악부위로 경사지기 쉽고 후방 연장 의치상의 들림이 불가피해 지대치에 토크를 줄 수 있다.[17-19] 증례 환자의 #25 치아를 이에 적용하면 발치하고 국소의치를 설계해야 하지만 환자의 발치가 불가능한 점을 감안하여 최대한 #25 치아를 이용해 국소의치를 적절히 사용할 수 있도록 설계했다. 만약 #25 치아가 없다면 환자는 편측에 #11 - 15 치아까지 존재하는 경우이다. 이 경우는 가철성 국소의치 수복시 무치악 부위가 길어지고, 지점선을 중심으로 회전력이 발생해 지대치 및 가철성 국소의치 구조물에 유해한 힘이 가해질 수도 있다. #25 치아를 적절히 이용하면 지점선을 후방으로 이동시킬 수 있고 지점선으로부터 간접유지장치인 레스트까지의 거리가 멀어지는 이점이 있다. 따라서 #25 치아를 근관치료하고 서베잉하여 다른 지대치와 평행한 유도면을 부여함과 동시에 근심과 원심을 연결하는 연장형 교합면 레스트를 만들고 치아를 최대한 감싸는 보상암을 설계하여 수동적인 적합성을 부여하였다. 1년 6개월이 지난 시점까지 관찰해 보았을 때 #25 치아는 비교적 잘 유지되어 적절하게 기능하고 있다(Fig. 19). 고립된 소수 잔존치 환자에서 하이브리드 텔레스코픽 이중관(hybrid telescopic double crown) 국소의치에서 양호한 예후를 보이는 증례들이 보고되었으며 생존율에 대한 후향성 연구에서도 중기적으로는 성공적으로 받아들일 수 있는 결과를 보였다.[20] 본 증례의 환자도 비용적인 부담만 아니였다면 텔레스코픽 이중관을 적용했다면 더 좋은 예후를 보였을 것으로 판단된다.

결론

본 증례는 다수의 치아 상실로 인해 상하악 교합 접촉이 사라지고 수직고경이 감소하여 부정확한 발음을 가진 환자의 수직고경을 증가시켜 전악 구강회복을 진행하였다. 수직고경 상실 여부를 판단하기 위해 안모평가, 발음평가, 교합면 간의 거리 측정의 다양한 방법으로 평가하였으며 특히 발음평가를 도입하여 체계적인 진단을 통해 상실된 수직고경량을 결정하여 교합수직고경을 거상하였다. 보철 치료 전, 후의 발음 개선에 대한 결과는 환자의 적응도에 의존하는 경향이 있어 객관적인 지표로 분석하는데 제한이 있었는데 객관적인 지표로 이를 비교

해볼 수 있었다. 환자는 3개월 동안 임시 보철물 단계에서 특이 소견 발견되지 않았으며 적응도 및 턱관절의 안정도를 평가한 후 최종 보철을 진행하였다. 보철 치료 후 발음의 명료도가 개선되고 기능적, 심미적으로 환자와 술자 모두에게 만족스러운 결과를 보였다. 최종보철물 장착 후 1년 6개월 동안의 관찰 기간을 가졌으며 현재까지 3개월 간격으로 보철 및 치주 관리를 진행하고 있다. 향후에도 장기적인 안정성을 위해 지속적인 추적관찰이 필요할 것으로 생각된다.

ORCID

Ji-Young Park https://orcid.org/0009-0004-0015-6627
Jong-Jin Kim https://orcid.org/0000-0003-1815-3294
Jin Baik https://orcid.org/0000-0002-3622-3113
Hyun-Suk Cha https://orcid.org/0000-0001-5164-5181
Joo-Hee Lee https://orcid.org/0000-0001-5644-0126

References

1. Dawson PE. Functional occlusion: from TMJ to smile design. 1st ed. St. Louis; Mosby; 2007. p. 430-52.
2. Ramfjord SP, Blankenship JR. Increased occlusal vertical dimension in adult monkeys. J Prosthet Dent 1981;45:74-83.
3. Sato S, Hotta TH, Pedrazzi V. Removable occlusal overlay splint in the management of tooth wear: a clinical report. J Prosthet Dent 2000;83:392-5.
4. Shifman A, Laufer BZ, Chweidan H. Posterior bite collapse-revisited. J Oral Rehabil 1998;25:376-85.
5. Hemmings KW, Darbar UR, Vaughan S. Tooth wear treated with direct composite restorations at an increased vertical dimension: results at 30 months. J Prosthet Dent 2000;83:287-93.
6. Thompson JR. The rest position of the mandible and its significance to dental science. J Am Dent Assoc 1946;33:151-80.
7. Choi YS, Lee SM. Prosthetic restoration of the patient with inaccurate pronunciation after prosthesis fabrication through systematic diagnosis and treatment procedure: A case report. J Korean Acad Prosthodont 2016;54:413-22.
8. Vaz Freitas S, Melo Pestana P, Almeida V, Ferreira A. Integrating voice evaluation: correlation between acoustic and audio-perceptual measures. J Voice 2015;29:390.e1-7.
9. Palmer JM. Analysis of speech in prosthodontic practice. J Prosthet Dent 1974;31:605-14.
10. Porwal A, Sasaki K. Current status of the neutral zone: a literature review. J Prosthet Dent 2013;109:129-34.
11. Al-Magaleh WR, Swelem AA, Shohdi SS, Mawsouf NM. Setting up of teeth in the neutral zone and its effect on speech. Saudi Dent J 2012;24:43-8.
12. Willis FM. Features of the face involved in full denture prosthesis. Dent Cosmos 1935;77:851-4.
13. Silverman MM. The speaking method in measuring vertical dimension. 1952. J Prosthet Dent 2001;85:427-31.
14. Park JH, Jeong CM, Jeon YC, Lim JS. A study on the occlusal plane and the vertical dimension in Korean adults with natural dentition. J Korean Acad Prosthodont 2005;43:41-51.
15. Pang KL, Low NY, Chin KY. A review on the role of denosumab in fracture prevention. Drug Des Devel Ther 2020;14;4029-51.
16. Kün-Darbois JD, Fauvel F. Medication-related osteonecrosis and osteoradionecrosis of the jaws: Update and current management. J Morphologie 2021;105;170-87.
17. Brudvik JS. Advanced removable partial denture. 1st ed. Batavia; Quintessence Publishing Co.; 1999. p. 7-36.
18. Kratochvil FJ. Influence of occlusal rest position and clasp design on movement of abutment teeth. J Prosthet Dent 1963;13;114-24.
19. McCracken WL. Differential diagnosis: fixed or removable partial dentures. J Am Dent Assoc. 1961;63;767-75.
20. Schwindling FS, Dittmann B, Rammelsberg P. Double-crown-retained removable dental prostheses: A retrospective study of survival and complications. J Prosthetic Dent 2014;112:488-93.

다수의 치아 상실로 인해 교합수직고경의 감소와 부정확한 발음을 가진 환자의 발음평가를 동반한 전악 수복 증례

박지영[1] 전공의, **김종진**[1] 교수, **백진**[1] 교수, **차현석**[2] 교수, **이주희**[2]* 교수

[1]서울 아산병원 치과보철과

[2]서울 아산병원 치과보철과 및 울산대학교 의과대학

치아 상실로 인한 구치부의 지지 상실은 전치부의 보상성 정출 및 순측경사 이동으로 이어질 가능성이 존재하고, 이에 따른 과개교합 및 교합수직고경의 감소를 동반할 수 있다. 환자는 저작효율의 감소와 더불어 부정확한 발음과 안모의 변화, 턱관절의 기능 장애를 겪을 가능성이 있으므로 구치부의 지지와 교합수직고경의 회복을 통해 안정적인 교합 형성의 필요성이 있다. 본 증례는 다수의 치아 상실로 인해 수직고경이 감소하여 부정확한 발음을 가진 환자를 대상으로 발음분석을 동반하여 수직고경을 증가시켜 완전 구강 회복술을 시행하였으며 기능적, 심미적으로 만족할 만한 결과를 얻었기에 보고하고자 한다.

(구강회복응용과학지 2023;39(3):119-32)

주요어: 완전구강회복; 발음분석; 교합수직고경

*교신저자: 이주희
(05505)서울특별시 송파구 올림픽로 43길 88 서울 아산병원 치과보철과
Tel: 02-3010-3850 | Fax: 02-3010-6967 | E-mail: ljhl11911@hanmail.net
접수일: 2023년 6월 7일 | 수정일: 2023년 6월 23일 | 채택일: 2023년 6월 23일