https://doi.org/10.14368/jdras.2023.39.3.168
ISSN 2384-4353 eISSN 2384-4272

Case Report

Using treatment denture and digital technology in patient with unstable mandibular movement: a case report

Eunji Oh, Woohyung Jang, Chan Park, Kwidug Yun, Hyun-Pil Lim*, Sangwon Park
Department of Prosthodontics, School of Dentistry, Chonnam National University, Gwangju, Republic of Korea

Long-term use of inappropriate prosthesis often results in habitual closure or irregular mandibular movements. In that case, guide to the stable centric position is difficult. Therefore, by using a treatment denture, the muscles and TMJ should be stabilized and the jaw relation should be acquired with the treatment position. Compared to the conventional method, digital technology in fabrication complete denture has the advantage of reproducing a stable tooth arrangement in cases of difficult tooth alignment, minimizing laboratory errors and reducing denture fabrication time. Therefore, in this case, the final denture was fabricated by digitally reproducing the stable treatment position, vertical dimension, and lip support with a treatment denture, and satisfactory results were obtained. **(J Dent Rehabil Appl Sci 2023;39(3):168-75)**

Key words: CAD/CAM; treatment denture; unstable mandibular movement

서론

부적합한 보철물을 장기간 사용한 환자들은 습관성 폐구위나 불규칙한 하악 운동을 보이는 경우가 빈발하다. 이러한 경우 하악을 고정된 중심위로 위치시키는 것이 어렵기 때문에 flat occlusal table이 있는 치료의치를 이용하여 하악위와 하악 운동을 안정화하는 것이 필요하다. Flat occlusal table 치료의치는 하악의 자유로운 움직임을 허용하여 근육과 TMJ를 안정시키고 하악 운동의 안정성을 도모할 수 있다.[1]

최근 CAD/CAM 기술의 발달로, 디지털 방식을 이용한 총의치 제작이 활발히 이루어지고 있다. 전통적인 방식과 비교하여 디지털 방식을 이용한 의치 제작은 기공작업이 단순화되어 수작업에 의한 오차를 감소시키고 의치 제작 시간과 내원 횟수를 감소시킬 수 있다는 장점이 있다.[2] 또한 의치의 파절로 인해 재제작이 필요한 경우 저장된 디지털 기록으로 손쉽게 복제가 가능하며, 소프트웨어 상에서 인공치의 선택과 배열, 각도 수정이 용이하기 때문에 치아 배열이 까다로운 증례에서 유용하게 활용될 수 있다.[3]

본 증례는 불안정한 하악위를 가진 환자에서 flat occlusal table이 있는 치료의치를 사용하고, 안정화된 하악위와 수직고경 및 구순 지지도를 디지털 방식으로 이행하여 최종 의치를 제작 하였다.

증례보고

본 증례는 86세 여환으로 치아를 빼고 틀니를 만들고 싶다는 주소로 내원하였다. 전신병력으로는 고혈압으로 인해 10년 동안 약 복용 중이었으며 근신경계적 병력은 없었다. 20년 전 개인치과에서 상악 class II 국소의치와 상·하악 잔존치아에 1 unit 고정성 보철물을 제작하였으

*Correspondence to: Hyun-Pil Lim
Professor, Department of Prosthodontics, School of Dentistry, Chonnam National University, 33 Yongbong-ro, Buk-gu, Gwangju, 61186, Republic of Korea
Tel: +82-62-530-5577, Fax: +82-62-530-5577, E-mail: mcnihil@jnu.ac.kr
Received: August 11, 2023/Last Revision: September 3, 2023/Accepted: September 11, 2023

Copyright© 2023 The Korean Academy of Stomatognathic Function and Occlusion.
©It is identical to Creative Commons Non-Commercial License.

나, 상악 의치를 분실하고 우측으로 장기간 저작하였다. 현재는 하악 1 unit 고정성 보철물이 탈락된 후 치근만 잔존한 상태였고 상악 보철물에서는 심한 동요도가 관찰되었다(Fig.1A). 우측으로 저작하는 습관으로 인해 하안모가 우측으로 편위된 모습을 보였다(Fig. 2). 환자가 고령으로 임플란트 식립에 대한 부담감을 느껴 모든 잔존 치아 발거 후 양악 총의치 제작을 계획하였다.

발거 후 임시의치 제작을 위한 악간 관계 채득 시에 반복재현성이 없고 우측으로 편위된 불안정한 하악위를 보여, 악관절 장애에 대한 평가를 위해 턱관절 방사선 사진을 촬영하였다(Fig. 1B, 3). 하악 과두의 병적 소견이나 해부학적 위치 이상은 관찰되지 않았으나 과두가 편평화된 상태였다. 습관성 폐구위로 인한 양측 저작근의 불균형과 편평해진 과두로 인해 고정된 중심위를 얻기 어려울 것으로 판단하였다. 따라서 치료의치로 양측 저작근과 하악 운동을 안정화한 후 디지털 방식으로 최종 의치를 제작하는 치료를 진행하였다.

양악 무치악 상태에서 알지네이트 인상재(Aroma fine plus, GC, Tokyo, Japan)로 예비인상을 채득하여 진단모형을 제작하였다. 통상적인 방법으로 제작한 교합제로 구순 지지도 및 수직 고경을 설정하고 안궁이전 시행하여 Gothic arch tracer를 장착하였다. Gothic arch tracing을 통해 가장 재현성이 높은 tapping point로 수평적 악관관계를 기록하여 교합기에 마운팅하였다(Fig. 4). 상악 의치 교두의 명확한 indentation 형성을 위해 상악 구치부는 설측 교합 레진 인공치, 하악 구치부는 flat occlusal table을 장착한 치료의치를 제작하였다. flat occlusal table은 자가 중합 레진(SNAP, Parkwell, Edgewood, USA)과 talcum powder (Talcum powder, Natural Korea, Seoul, Korea)를 1대 1로 혼합하여 제작하였으며, flat occlusal table에 인기된 교합점을 확인하고 간섭부위를 조정하였다(Fig. 5). 의치 장착 직후 교합점이 spread 형태로 인기되었으나 의치 장착 4주 후에는 교합점이 반복재현성이

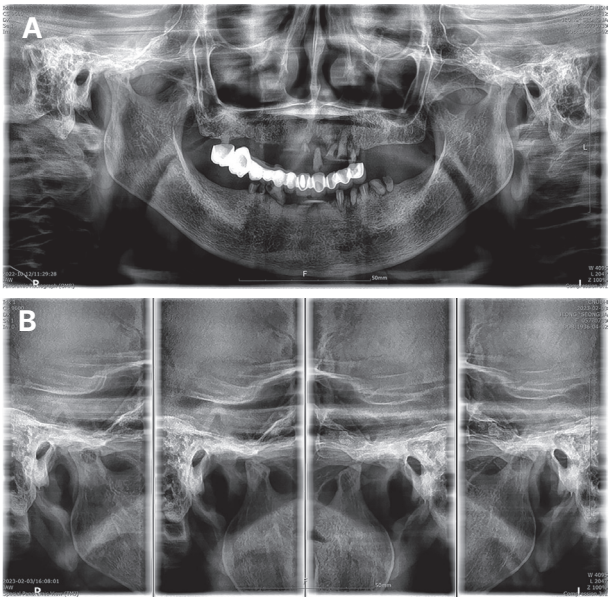

Fig. 1. Initial radiograph. (A) Panoramic radiograph, (B) TMJ radiograph. flattened condyle head.



Fig. 2. Extraoral photograph. It shows mandibular deviation to right side.

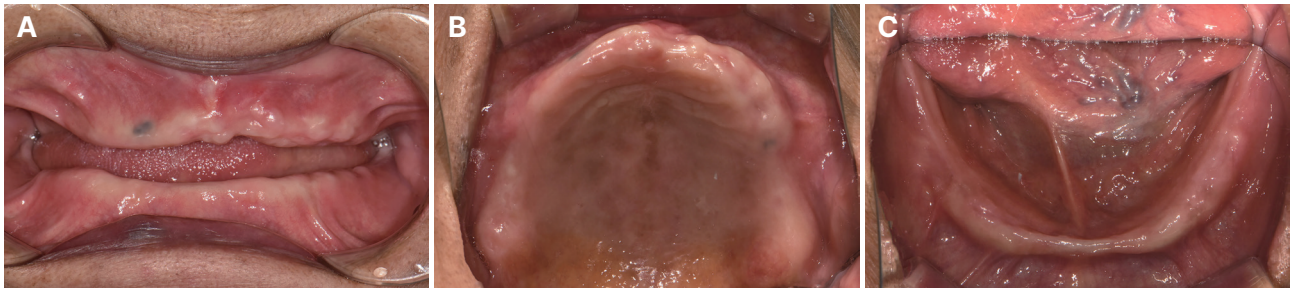

Fig. 3. Intraoral photographs (Post-extraction). (A) Maxillary occlusal view, (B) Frontal view, (C) Mandibular occlusal view.

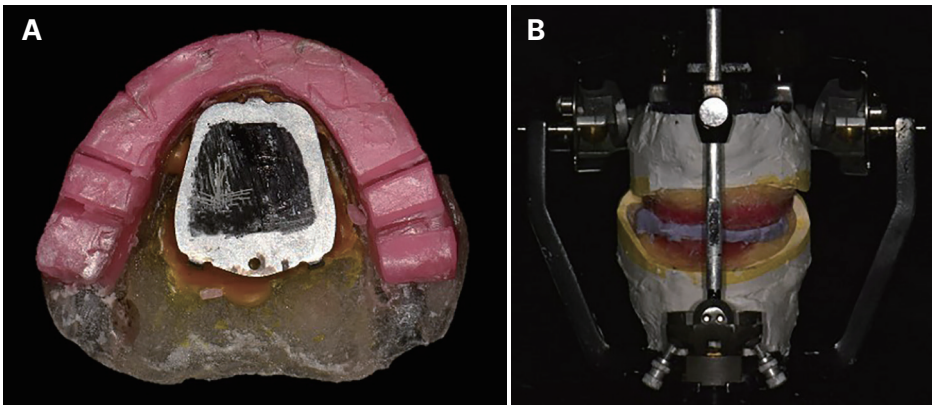

Fig. 4. VD and CR registration. (A) Gothic arch tracing, (B) Mounted in the articulator.

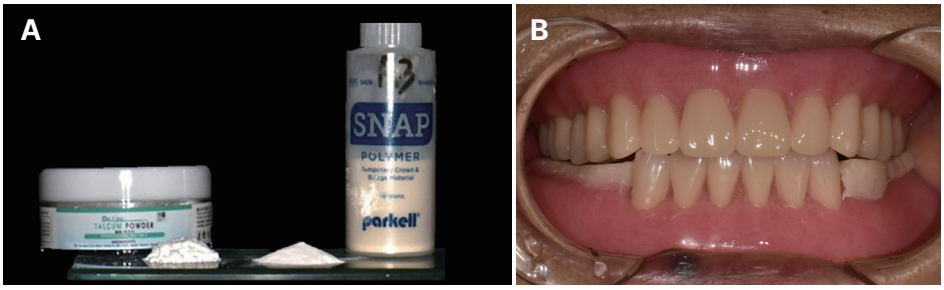

Fig. 5. Fabrication of treatment denture. (A) Mixed talcum powder and self cure resin, (B) Flat occlusal table treatment denture.

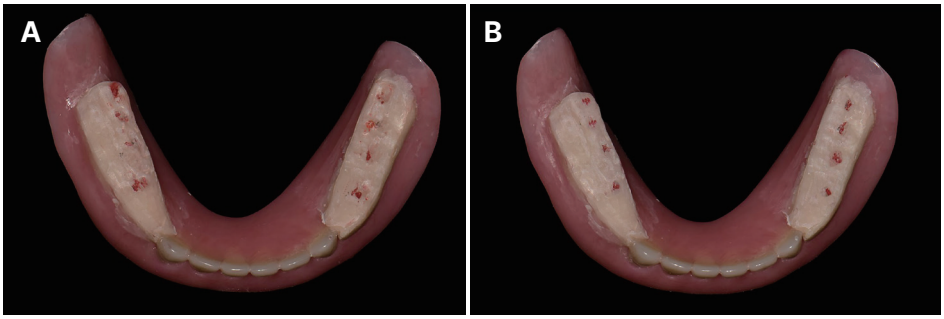

Fig. 6. Indentation marks on the flat occlusal table of treatment denture (A) First time delivery. It shows spread mark, (B) 4 weeks after delivery. It shows repeatable mark.

있는 spot 형태로 인기되어 하악 움직임이 안정화 되었다고 판단하고 최종의치 제작을 진행하였다(Fig. 6).

치료의치의 내면을 얇게 삭제 후 tissue conditioner (Coe-Comfort, GC America, Alsip, USA)로 이장하여 48시간 동안 사용하도록 하고 기능 인상을 채득하였다. 치료의치의 교합관계와 인상을 채득한 의치의 내,외면을 모델 스캐너로(Medit T-510, Medit, Seoul, Korea) 스캔하였다. 의치 스캔 파일의 내면을 반전시켜 디지털 주모형을 제작하였다(Fig. 7). 상악 치료의치를 장착하고 UTS CAD (Ivoclar Vivadent, Schaan, Liechtenstein)를 이용하여 디지털 안궁이전을 시행하였다(Fig. 8). UTS CAD의 bitefork를 실리콘 바이트를 이용하여 상악 치료의치의 교합면에 위치시키고 동공간선과 비익이주선에 평행하게 배치하였다. UTS CAD로부터 얻은 수치를 디지털상에 입력하여 교합평면을 설정하고 악간 관계가 기록된 디지털 주모형을 가상 교합기에 마운팅 하였다(Fig.

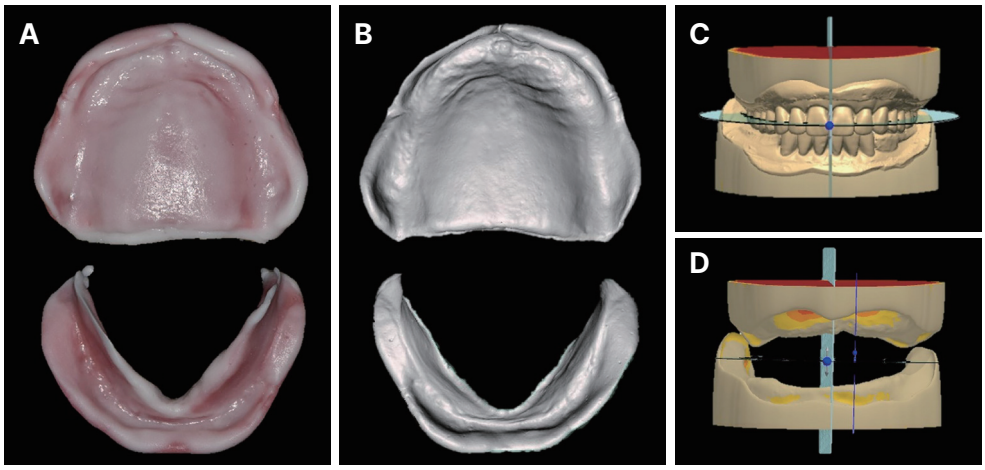

Fig. 7. A series of Processes to obtain definitive digital cast. (A) Functional impressions taken with the treatment dentures, (B) Inverting of denture impression phase using CAD software(Meshmixer, Autodesk Inc, San Jose, USA), (C) Determination of jaw relation with treatment denture, (D) Definitive digital cast.

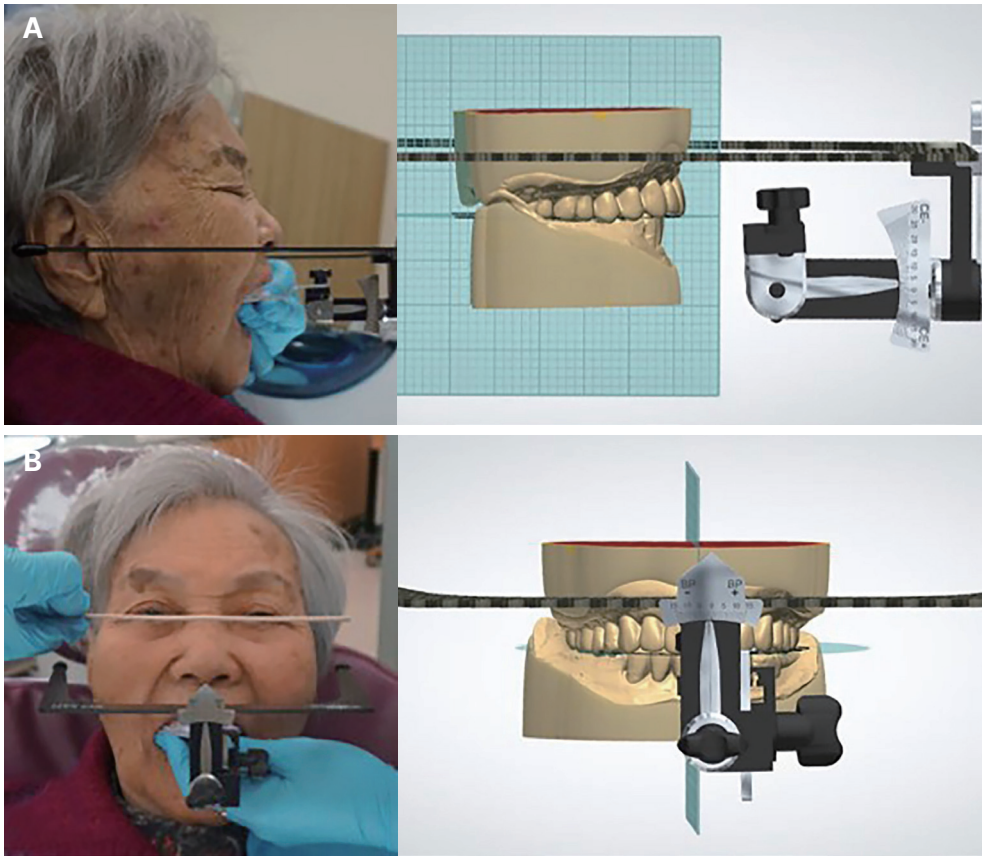

Fig. 8. Digital facebow transfer with UTS CAD. (A) Parallel to the camper's plane (CE:-3.0), (B) Parallel to the interpupillary line (BP:-1.0).

9). CAD 소프트웨어 프로그램(3 Shape Dental system, Copenhagen, Denmark)상에서 치료의치의 교합평면과 수직고경 및 flat table에 인기된 교합점을 참고하여 치아를 배열하였다. 30도 교두 경사를 가진 치아와 무교두 치아를 이용하여 두 가지 형태의 의치를 디자인 하고 치조정간선 각도에 따라 우측 구치부에는 교차교합을 부여하였다. 안면스캔 파일에 중첩하여 치아 배열의 심미성을 재평가 하였다. 두가지 형태의 시적의치를 3D 프린팅(Zenith, DENTIS Co., La Palam, USA)한 후 환자에게 시적하였다. 각각의 시적의치를 일주일씩 사용하도록 하고 OHIP (oral health impact profile)-14 설문조사를 통해 만족도를 평가하였다(Fig. 10).[4] 환자가 무교두 치아로 배열한 시적의치에 더 편안함을 느껴 이를 최종의치로 제작하였다. 3D 프린팅 시 정확도를 비교한 연구에 따라 SLA 방식으로 45도 각도에서 인공치와 의치상을 프린팅하여 접착하였다(Fig. 11).[5] 최종의치 장착 후 압박

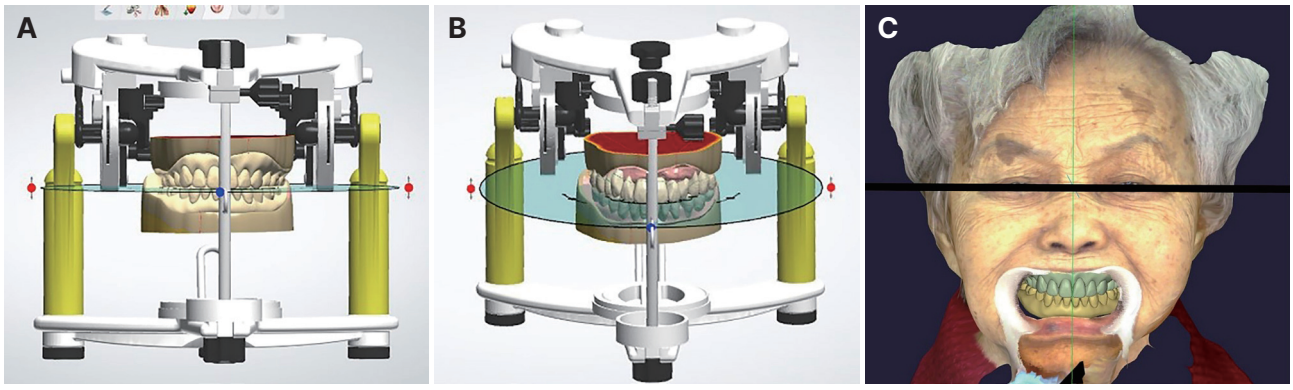

Fig. 9. Digital mounting on the virtual articulator. (A) Determination of occlusal plane with treatment denture, (B) Teeth arrangement on the tissue surface, (C) Facial scan data as a reference of teeth arrangement.

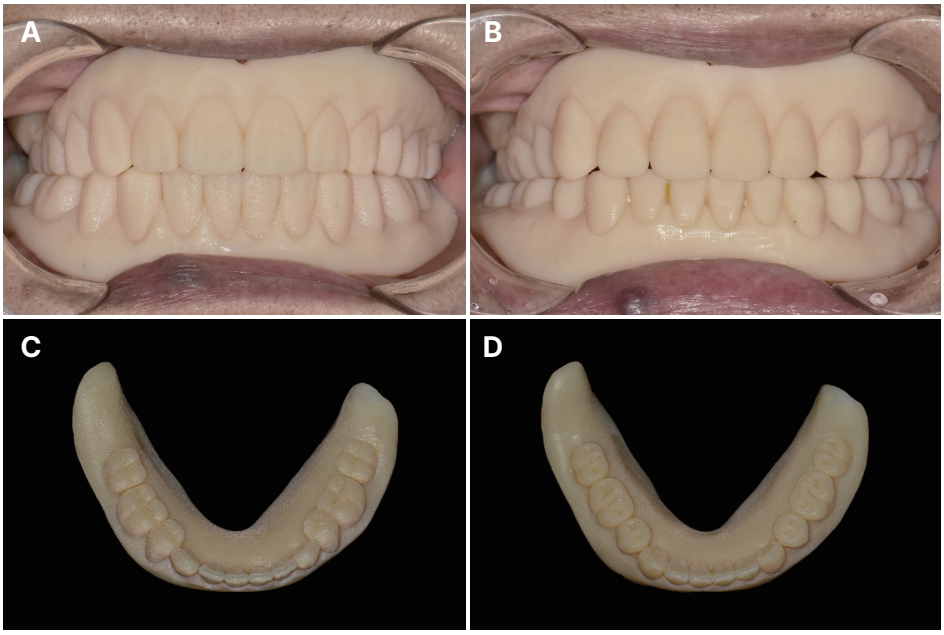

Fig. 10. 3D printed trial denture. (A) Arrangement with anatomical teeth, (B) Arrangement with nonanatomical teeth, (C) Occlusal surface of anatomical teeth, (D) Occlusal surface of nonanatomical teeth.



Fig. 11. Definitive denture. (A) Right lateral view, (B) Frontal view, (C) Left lateral view, (D) Facial appearance after delivery.

지시연고(Pressure indicating paste, Mizzy, Myerstown, USA)를 사용하여 압통점을 조정하고 상악에서 적절한 posterior palatal seal이 형성되었는지 확인하였다. 양호한 유지력과 내면적합성 및 안정적인 교합관계를 확인하였으며, 환자가 기능적, 심미적으로 만족하였다.

고찰

부적합한 보철물을 장기간 사용하는 경우 올바른 고정관계를 상실하게 되므로 구강악습관, 편위, 턱관절 기능이상 등을 야기하게 되고 중심위로 악간관계를 채득하는데 어려움이 있다.[6] 본 환자의 경우 장기간 우측으로 저작하면서 저작근의 불균형이 발생하였고 우측으로 편위된 안모가 관찰되었다. 턱관절 방사선 사진상 양측 턱관절의 해부학적 위치이상이나 병적 소견은 관찰되지 않았으나 하악 과두가 편평해진 상태로 고정된 중심위를 얻기 어려울 것으로 판단하였다. 이 때 중심위는 개념적인 정확한 위치를 구하는 것보다 치료위로 간주하여 악간관계를 채득하게 된다. 치료위란 환자가 폐구할 수 있는 편안한 위치, 반복재현이 가능한 위치, 술자가 유도할 수 있는 위치를 말한다.[7] Inada 등은 치료의치를 사용하여 올바른 고정관계를 형성해줌으로써 저작근의 반응이 향상되는 것을 확인 하였고 치료의치에 연성이장재로 기능인상을 채득하여 안정적인 교합관계와 조직면의 형태를 최종의치 제작에 이용하였다.[8] 따라서 본 증례에서는 치료의치를 사용하여 저작 습관의 개선 및 양측 저작근과 하악 운동을 안정화 시켜 치료위로써 악간관계를 채득하고자 하였다.

안정화된 하악위와 치료의치의 교합평면, 수직고경 및 구순지지도를 최종의치에 이행하기 위해 디지털 방식의 최종의치 제작을 진행하였다. 인상재 공간을 위해 치료의치 내면을 얇게 삭제하고 Tissue conditioner를 이용하여 폐구 정밀 인상을 채득하였다. 악간 관계가 기록된 최종 인상체를 모델 스캔 한 후 환자에게 돌려주었다. CAD 소프트웨어 상에서 내면을 반전시켜 디지털 주모형을 얻음으로써 기존의 석고 모형 제작 시 발생할 수 있는 오차와 제작시간, 기공과정을 최소화 할 수 있었다.

CAD-CAM 방식의 의치 제작은 전통적인 방식에 비해 인공치를 배열하는 과정에서 수정이 용이하며 여러가지 의치 디자인이 가능하므로 기공 시간이 절약된다. 또한 환자의 3차원 안면 스캔 데이터를 중첩시켜 가상 환경에서 환자의 안모와 조화를 이루는 인공치를 선택하고 치아 배열의 심미성을 평가 할 수 있다.[9] 최적의 교합을 가진 의치를 제작하기 위해, 본 증례에서는 두 가지 형태의 치아로 배열한 시적의치를 환자에게 착용하고 비교 평가하였다. 30도 교두 경사의 치아는 정확한 악골 폐구시 유도역할을 하고 저작 효율이 좋지만, 교두감합을 위해 의치상 안정과 정밀한 폐구가 필요하고 비정상적인 악간관계에는 적용이 어렵다. 무교두치아 경우 하악을 한 위치에 고정시키지 않아 환자에게 자유로운 느낌을 주며 교차교합 배열에서 더 용이하지만, 균형교합을 얻기 어렵고 저작 효과가 감소한다는 단점이 있다.[10] OHIP-14 평가 시에 환자가 무교두 치아로 배열한 시적의치에 더 편안함을 느꼈는데, 본 환자는 우측 구치부를 교차교합으로 배열하였으며 정확한 중심위를 채득하기 어려웠기 때문에 교두 감합을 위해 정밀한 폐구를 요구하는 해부학적 치아보다는 무교두 치아를 사용할 때 더 편안함을 느꼈을 것이라 사료된다.

본 증례에서는 최종의치 제작 시 3D 프린팅 기법을 사용하였으나, 이러한 방법은 레진의 중합수축에 의해 변형될 수 있으며 출력 각도에 따라 정확도가 달라질 수 있다는 단점이 있다.[11] 추후 밀링 방식으로 변경하여 최종의치를 제작 한다면 높은 정밀도를 갖는 의치를 제작할 수 있을 것이라 사료된다.

결론

Flat한 형태의 condyle, 양측 저작근의 불균형으로 인해 불안정한 폐구위를 가지는 환자에서 치료의치를 통해 치료위로써 안정된 악간 관계를 채득하고 디지털 방식을 이용하여 치료의치의 안정된 수직 고경 및 구순지지도를 최종 의치에 재현할 수 있었다. 디지털 기술을 이용하면 치아 배열을 재현하거나 덴쳐를 디자인함에 있어 기공 및 임상의 효율성과 편리함을 얻을 수 있다. 의치 장착 후 의치의 안정성 향상 및 환자의 불편감이 개선되어 만족스러운 결과를 얻을 수 있었다.

ORCID

Eunji Oh https://orcid.org/0009-0003-6790-8451
Woohyung Jang https://orcid.org/0000-0001-8077-6877
Chan Park https://orcid.org/0000-0001-5729-5127
Kwidug Yun https://orcid.org/0000-0002-2965-3967
Hyun-Pil Lim https://orcid.org/0000-0001-5586-1404
Sangwon Park https://orcid.org/0000-0002-9376-9104

References

1. Watanabe Y. Observation of horizontal mandibular positions in an edentulous patient using a digital gothic arch tracer: a clinical report. J Prosthet Dent 2004;91:15-9.
2. Bidra AS, Taylor TD, Agar JR. Computer-aided technology for fabricating complete dentures: systematic review of historical background, current status, and future perspectives. J Prosthet Dent 2013;109:361-6.
3. Miyazaki T, Hotta Y, Kunii J, Kuriyama S, Tamaki Y. A review of dental CAD/CAM: current status and future perspectives from 20 years of experience. Dent Mater J 2009;28:44-56.
4. Slade GD. Derivation and validation of a short-form oral health impact profile. Community Dent Oral Epidemiol 1997;25:284-90.
5. Yoshidome K, Torii M, Kawamura N, Shimpo H, Ohkubo C. Trueness and fitting accuracy of maxillary 3D printed complete dentures. J Prosthodont Res 2021;65:559-64.
6. Mercado MD, Faulkner KD. The prevalence of craniomandibular disorders in completely edentulous denture-wearing subjects. J Oral Rehabil 1991;18:231-42.
7. Gilboe DB. Centric relation as the treatment position. J Prosthet Dent 1983;50:685-9.
8. Inada M, Yamazaki T, Shinozuka O, Sekiguchi G, Tamamori Y, Ohyama T. Complete denture treatments for a cerebral palsy patient by using a treatment denture. A case report. J Med Dent Sci 2002;49:171-7.
9. Schweiger J, Güth JF, Edelhoff D, Stumbaum J. Virtual evaluation for CAD-CAM-fabricated complete dentures. J Prosthet Dent 2017;117:28-33.
10. Jones PM. The monoplane occlusion for complete dentures. J Am Dent Assoc 1972;85:94-100.
11. Yoshidome K, Torii M, Kawamura N, Shimpo H, Ohkubo C. Trueness and fitting accuracy of maxillary 3D printed complete dentures. J Prosthodont Res 2021;65:559-64.

불안정한 하악위를 가진 무치악 환자에서 치료의치와 디지털 기술을 이용한 치료 증례

오은지 전공의, **장우형** 조교수, **박찬** 부교수, **윤귀덕** 교수, **임현필*** 교수, **박상원** 교수
전남대학교 치의학전문대학원 보철학교실

부적합한 보철물을 장기간 사용하면 습관성 폐구위나 불규칙한 하악 운동을 보이는 경우가 빈발하다. 이러한 환자는 고정된 중심 위로 유도하는 것이 어려우므로 치료의치를 이용하여 근육과 TMJ를 안정 시키고 치료위로써 악간 관계 채득을 해야한다. 디지털 방식을 이용한 의치 제작은 전통적인 방식과 비교하여 치아 배열이 까다로운 증례에서 안정화된 치아 배열을 재현하여 수작업에 의한 오차를 최소로 하고, 의치 제작 시간을 감소 시킬 수 있다는 장점이 있다. 따라서 본 증례에서는 치료의치로 안정된 치료위, 수직고경 및 구순 지지도를 디지털 방식으로 이행하여 최종 의치를 제작하였으며, 만족스러운 결과를 얻었기에 이를 보고하는 바이다.

(구강회복응용과학지 2023;39(3):168-75)

주요어: CAD/CAM; 치료의치; 불안정한 하악위

*교신저자: 임현필
(61186)광주광역시 북구 용봉로 33 전남대학교 치의학전문대학원 보철학교실
Tel: 062-530-5577 | Fax: 062-530-5577 | E-mail: mcnihil@jnu.ac.kr
접수일: 2023년 8월 11일 | 수정일: 2023년 9월 3일 | 채택일: 2023년 9월 11일