https://doi.org/10.14368/jdras.2023.39.3.176
ISSN 2384-4353 eISSN 2384-4272

Case Report

Positional deviation between CBCT-based digital facebow transfer and analog facebow transfer: case series

Myung Hyun Park[1,2†], Keunbada Son[2†], Hwi-Gyun Ahn[2,3], Du-Hyeong Lee[1], So-Yeun Kim[1], Kyu-Bok Lee[1,2*]
[1]*Department of Prosthodontics, School of Dentistry, Kyungpook National University, Daegu, Republic of Korea*
[2]*Advanced Dental Device Development Institute, Kyungpook National University, Daegu, Republic of Korea*
[3]*Department of Dental Science, Graduate School, Kyungpook National University, Daegu, Republic of Korea*

Facebow transfer is essential for accurately mounting a dental cast onto a semi-adjustable articulator. The precision of traditional analog facebow transfer is influenced by both the accuracy of the equipment used and the skill level of the operator. Considering that substantial positional deviations can adversely affect the quality of a fabricated dental prosthesis; it is critical to assess the positional accuracy of casts mounted using analog facebow transfer. This case report evaluates the linear and angular deviations of the occlusal plane for maxillary casts mounted through both analog facebow transfer and cone-beam computed tomography-based methods. The findings indicate that analog facebow transfer produced a linear deviation ranging from 3 to 16 mm and an angular deviation of the occlusal plane between 5 to 7 degrees. This case report confirms that, across two patients, analog facebow transfer can result in varying degrees of positional deviation, thereby potentially leading to inaccuracies in the fabrication of dental prostheses. These results suggest that, in clinical practice, the use of analog facebow transfer may yield significant deviations during the process of mounting maxillary casts. **(J Dent Rehabil Appl Sci 2023;39(3):176-85)**

Key words: facebow transfer; CBCT; mounting; positional deviation; occlusal plane; articulator

서론

디지털 작업과정에서 다수의 장점은 치과용 computer-aided design and computer-aided manufacturing (CAD-CAM)의 보급을 급속히 증가시켰다.[1,2] 기존 제작방법에 비해 치과용 CAD-CAM은 정확하고 일관된 작업 환경을 제공함으로써 작업자의 편차를 줄이는 장점이 있다.[3] 그리고 치과 디지털 과정에서 가장 많이 활용되는 의료용 three-dimensional (3D) 영상 유형은 환자 구강의 치아 및 연조직 그리고 얼굴 피부를 3D 디지털화한 stereolithrography (STL) 파일 형식과 환자 구강의 치아와 골격계를 3D 볼륨 렌더링(volume rendering)한 cone beam computed tomography (CBCT) 파일 형식으로 구분할 수 있다.[4,5] 실제 환자의 다양한 의료 3D 영상을 조합하여 만든 가상 환자(virtual patient)는 디지털 치과 분야에서 환자 상담에서부터 치과 보철 제작까지 다양한 목적에 활용되고 있다.[6,7]

안궁이전(facebow transfer)은 환자의 기능적, 심미적 요소을 조절성 교합기로 전달하기 위해 사용되고 있으며, 교합기에 위치된 상악 모형이 두개골 및 하악과 가지는 상대적인 삼차원적 위치를 의미한다.[8-11] 최근 디지털 치의학에서는 3D 영상의 활용도가 증가하고 있고, 이를

*Correspondence to: Kyu-Bok Lee
Professor, Department of Prosthodontics, School of Dentistry, Advanced Dental Device Development Institute, Kyungpook National University, 2177 Dalgubuldaero, Jung-gu, Daegu, 41940, Republic of Korea
Tel: +82-53-600-7674, Fax: +82-53-426-7661, E-mail: kblee@knu.ac.kr
Received: September 6, 2023/Last Revision: September 13, 2023/Accepted: September 14, 2023
†Contributed equally to this work as first authors.

Copyright© 2023 The Korean Academy of Stomatognathic Function and Occlusion.
It is identical to Creative Commons Non-Commercial License.

조합한 가상 환자를 통하여 치료 계획부터 치과 보철 수복까지 실제 환자에게 적용하고 있다.[12,13] 전치부의 심미 보철 치료나 조절성 교합기의 사용이 필요한 환자의 경우에는 디지털화된 상악 가상 모형을 안면 스캔 영상과 CBCT 스캔 영상에 위치시키는 디지털 안궁이전 과정을 수행해야 한다.[14-16] 이전 연구에서는 두부 방사선 사진을 통해 아날로그 안궁이전된 상악 모형의 위치를 비교하였으며, 아날로그 안궁이전 방법은 유의미한 교합 평면의 편차가 나타날 수 있음을 보고하였다.[17,18]

본 증례에서는 치과 보철 치료를 위해 아날로그 안궁이전과 반조절성 교합기의 사용이 필요한 환자를 대상으로 CBCT를 기반으로 디지털 안궁이전된 상악 모형의 위치와 아날로그 안궁 이전된 상악 모형의 삼차원적 위치 편차를 보고하였다. 아날로그 안궁이전 방법은 상당한 선형 편차(linear deviation)와 교합평면 각도 편차를 나타내었으며, 그 결과 임상에서 아날로그 안궁이전 방법은 상악 모형을 부착하는 과정에서 큰 편차가 있을 수 있음을 나타내었기에 이를 보고하는 바이다.

증례보고

1. 증례 1

충분한 경험과 숙련도를 가진 한 명의 보철과 전공의는 본 증례 보고서의 안궁이전 과정을 포함한 모든 임상 과정을 담당하였다. 본 증례의 환자는 전신 병력이 없는 65세 여성으로, 입천장에 발생한 물혹을 주소로 병원에 내원하였다. CBCT 검사상에서 비구개관낭으로 의심되나, 환자는 특별한 증상을 보이지않았다. 2년간의 임상 추적 기간 관찰 결과로 병소 크기 증가한 것을 확인하였고, 이에 따라 전신마취 하에 상악 좌측 중절치 부위의 임플란트를 제거하였고, 낭적출술과 골 이식술을 시행하였다. 그 후 상악 전치부에 임시 국소의치를 제작하여 사용하였고, 상악 우측 견치 부위에 임플란트 식립과 상악 좌측 측절치와 견치를 연결한 6본 고정성 지르코니아 보철물로 수복하였다(Fig. 1).

상실되었던 하악 좌측 제2대구치 부위에는 CBCT와 상하악 스캔 데이터를 기반으로 임플란트 디지털 가이드 시스템(MEGAGEN, Daegu, Korea)을 통해 임플란트를 식립하였다. 그리고 최종 보철물 제작을 위해 인상 채득과 안궁이전(Artex Facebow; AmannGirrbach, Pforzheim, Germany)을 실시하였고(Fig. 2), 인상채는 치과 기공 프로토콜에 따라 작업 모형을 제작하였다. 환자는 양수조작법을 통해 하악을 중심위로 위치시킨 후 중심위 관계 기록을 채득하였다. 그리고 안궁이전과 중심위 관계 기록을 통해 반조절성 교합기(Artex CN; AmannGirrbach)에 작업 모형을 부착하였다(Fig. 3). 아날로그 안궁이전으로 부착된 상악 가상모형의 위치 편차를 분석하기 위하여, 3D 모델 스캐너(E1; 3Shape Dental Designer, Copenhagen, Denmark)를 사용하여 반조절성 교합기에 부착된 상악 모형과 교합기 부착용 지그를 포함하여 스캔하였다.

CBCT를 기반으로 한 디지털 안궁이전의 상악 가상모형 위치를 분석하기 위해서 임플란트 디지털 가이드 제작을 위해 획득된 CBCT 데이터를 활용하였다. CBCT 데이터를 임플란트 디지털 가이드 설계 소프트웨어

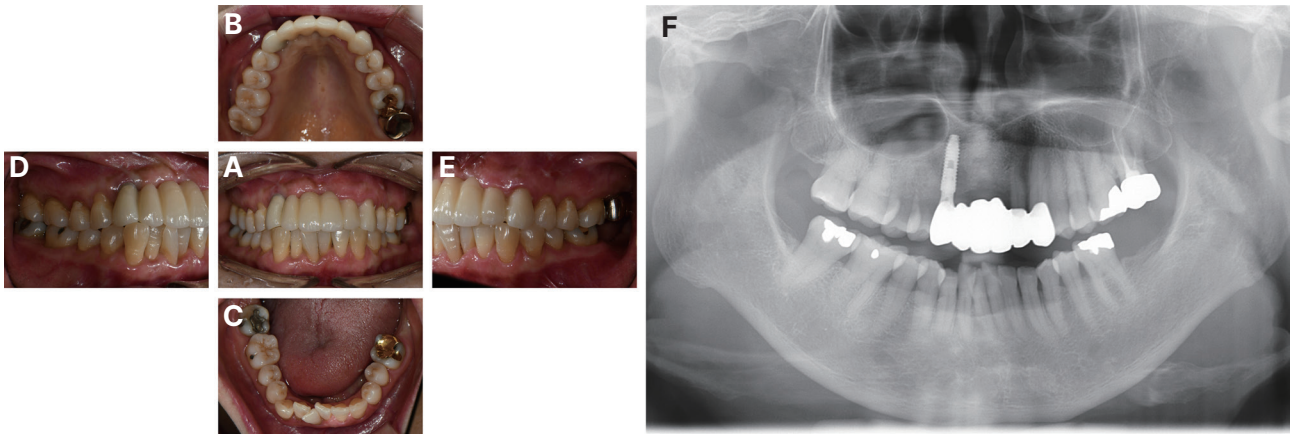

Fig. 1. Intraoral photograph and panoramic radiographic image. (A) Frontal view, (B) Maxillary occlusal view, (C) Mandibular occlusal view, (D) Right lateral view, (E) Left lateral view, (F) panoramic radiographic image.

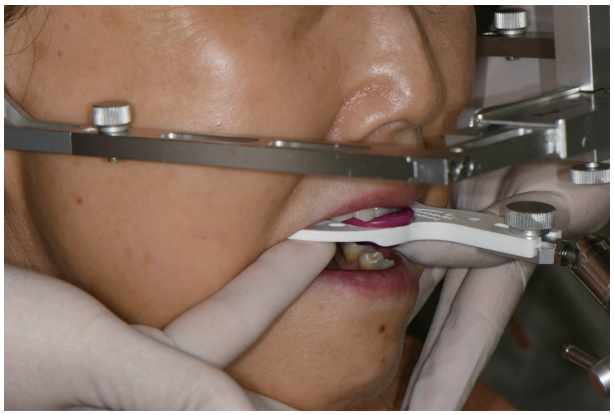

Fig. 2. Facebow transfer procedure.

(R2GATE; MEGAGEN)에 로딩 (loading)했으며, 이전에 스캔한 가상 상악 모형을 CBCT 데이터에 정렬하였다(Fig. 4A). 소프트웨어(R2GATE; MEGAGEN)에서 단층 2D 이미지들을 분석하여 정렬된 상악 모형이 CBCT 데이터와 정확히 일치하는지를 확인하였다. 그리고 소프트웨어 (R2GATE; MEGAGEN)에서 프랑크포트 수평면(frankfort horizontal plane)과 과두의 위치를 설정하였고(Fig. 4B), 소프트웨어에서 제공하는 반조절성 교합기 생성 기능을 사용하여 상악 모형, 반조절성 교합기, 그리고 과두의 위치를 STL 파일로 추출하였다(Fig. 4C). 추출된 상악 모형, 반조절성 교합기의 STL 파일은 환자의 CBCT를 기반으로 위치되었고, 본 증례에 사용된 데이터는 CBCT 스캐너(HDX WILL, Seoul, Korea)를 사용하여 0.2 mm의 복셀 크기(voxel size)의 조건에서 획득하였다.

상악 모형의 위치 편차를 분석하기 위하여 3D 분석 소프트웨어(Geomagic Control X; 3D Systems, Rock Hill, USA)를 활용하였다. 우선 CBCT를 기반으로 한 디지털 안궁이전으로 획득된 가상 상악 모형, 반조절성 교합기, 그리고 과두의 위치 정보가 있는 STL 파일을 소프트웨어에 로딩하였다. 그리고 아날로그 안궁이전으로 부착된 상악 가상모형 STL 파일을 로딩하였고, CBCT를 기반으로 한 디지털 안궁이전으로 획득된 데이터에 정렬하였다(Fig. 5A). 기준 데이터의 교합기 부착판(mounting plate)을 기준으로 아날로그 안궁이전 데이터를 정렬하였다(Fig. 5A). 디지털 안궁이전의 정확도를 평가한 Li 등[14]의 연구에 의거하여, 좌측 중절치의 근심 절단부, 우측 제1대구치의 근심 협측 교두정, 그리고 좌측 제1대구치의 근심 협측 교두정을 평가 기준으로 하였다. 기준 데이

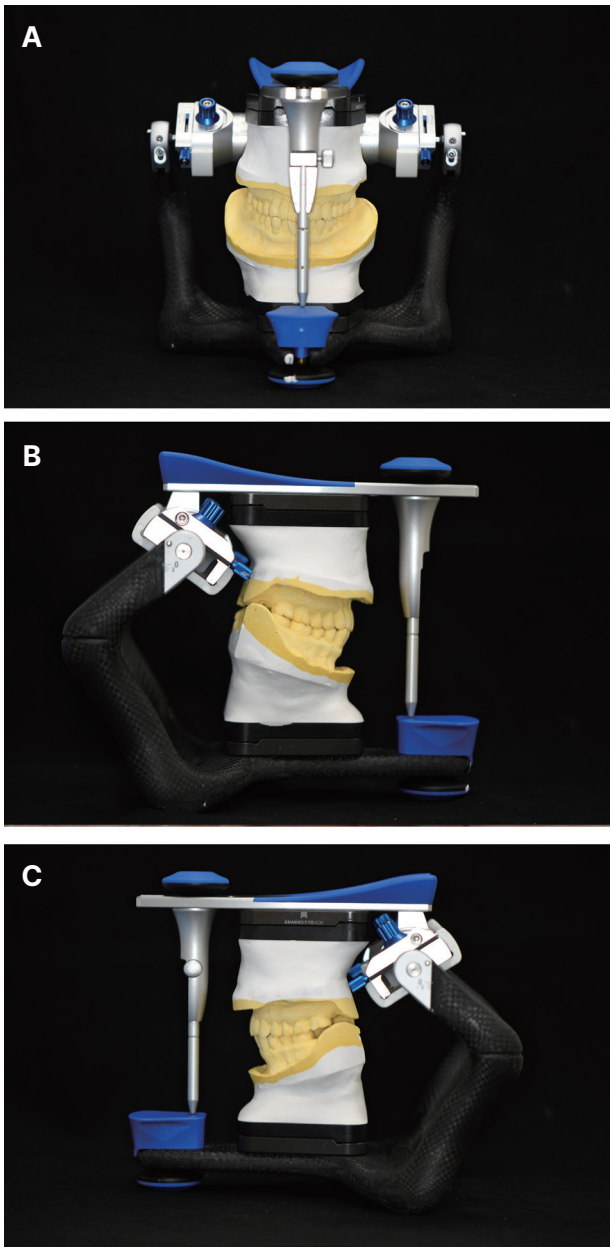

Fig. 3. Working casts mounted on semi-adjustable articulator. (A) Frontal view, (B) Right lateral view, (C) Left lateral view.

터의 좌측 중절치의 근심 절단부, 우측 제1대구치의 근심 협측 교두정, 그리고 좌측 제1대구치의 근심 협측 교두정에서 아날로그 안궁이전 데이터와 각각의 거리를 측정하였다(Fig. 5B). 3D 분석 소프트웨어(Geomagic Control X; 3D Systems, Rock Hill, USA)에서 근심 협측 교두정, 그리고 좌측 제1대구치의 근심 협측 교두정을 기준으로 형성된 가상의 교합평면을 설정하였으며, 두 교합 평면의 각도 편차를 측정하였다(Fig. 5C).

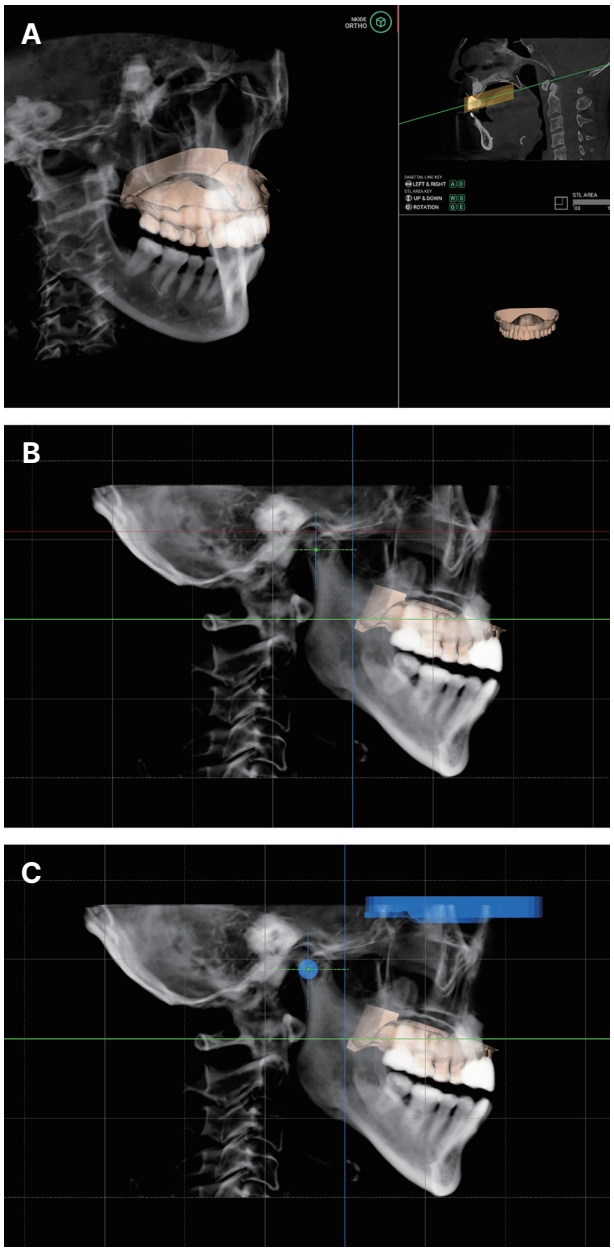

Fig. 4. CBCT-based digital facebow transfer process via software. (A) Aligning a virtual maxillary cast based on CBCT data, (B) Frankfort horizontal plane (red line) and condylar position (green cross) settings, (C) Semi-adjustable articulator settings (blue objects indicate the positions of the articulator and condyle).

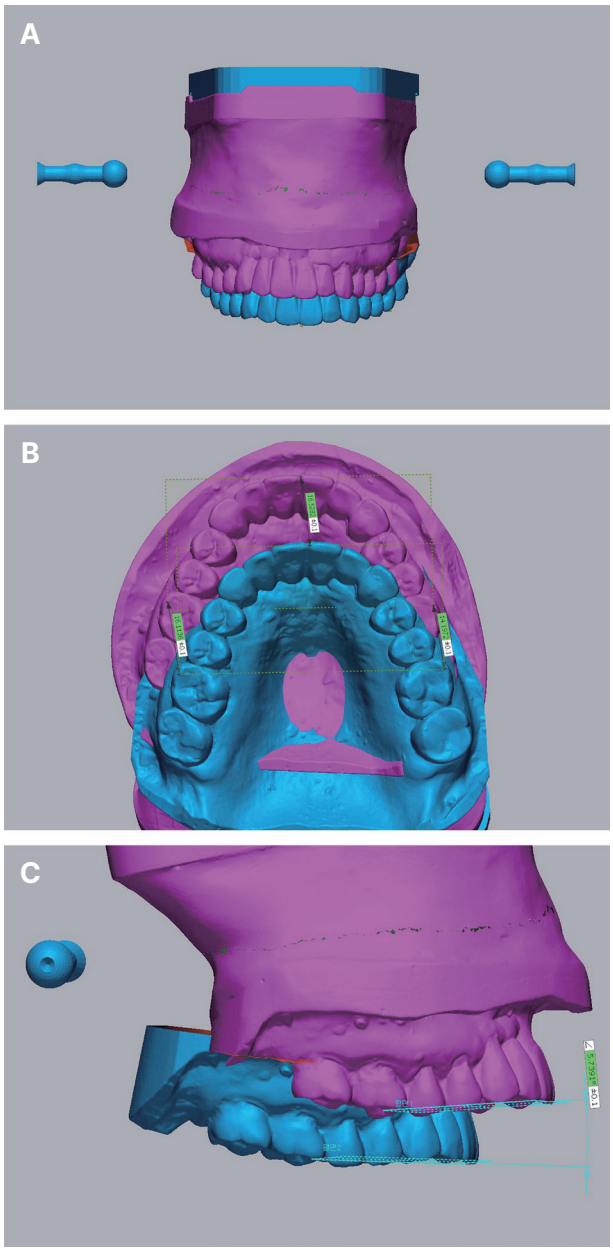

Fig. 5. Position deviation analysis process via analysis software. (A) Alignment process of virtual maxillary cast (violet color) acquired via conventional facebow based on semi-adjustable articulator data (blue color) acquired CBCT-based digital facebow, (B) Distance deviation in left central incisor and left and right first molars, (C) Measurement of angle deviation of occlusal planes.

좌측 중절치의 근심 절단부, 우측 제1대구치의 근심 협측 교두정, 그리고 좌측 제1대구치의 거리 편차는 각각 16.5282 mm, 16.1136 mm, 그리고 14.1972 mm로 측정되었다. 교합면에서는 아날로그 안궁이전으로 부착된 상악 모형의 위치는 전방으로 상당히 이동되어 있음이 관찰된다(Fig. 5B). 또한 정면에서는 우측으로 약간 이동되어 있음이 관찰된다(Fig. 5A). 그리고 교합 평면의 각도 편차는 5.7391도로 측정되었다. 측면에서는 아날로그 안궁이전으로 부착된 상악 모형의 교합 평면은 기준 데이터에 비해 상방에 위치하고 있는 것을 볼 수 있다(Fig. 5C). 아날로그 안궁이전의 적용으로 인하여 우측 전방으로의 큰 거리 편차와 교합 평면의 상방으로의 위치 이동,

그리고 각도 편차가 발생하였다. 이러한 위치 편차를 고려하면, 아날로그 안궁이전 방법은 치과 보철물 제작에서의 부정확성을 초래할 가능성이 있다.

2. 증례 2

본 증례의 환자는 60세 여성 환자로 상실치의 보철 수복을 원한다는 주소로 내원하였다. 당시 상악 우측 제2대구치, 상악 좌우측 견치, 하악 좌우측 제2소구치, 하악 좌우측 제1대구치, 그리고 하악 좌우측 제2대구치가 상실되어 있었다. 상실된 상악 우측 견치는 상악 우측 측절치부터 제1소구치까지의 3본 고정성 지르코니아 보철물로 수복하였다. 상실된 상악 좌측 견치는 좌측 측절치와의 반대 교합 및 좌측 제1소구치의 근심 기울임으로 인하여 공간이 협소하여 치료를 보류하였다(Fig. 6). 하악의 상실부는 CBCT와 상하악 스캔 데이터를 기반으로 임플란트 디지털 가이드 시스템(MEGAGEN)을 통해 하악 좌우측 제2소구치 및 제2대구치의 위치에 임플란트를 2개씩 식립하였다.

이 후 작업 모형을 반조절성 교합기에 부착하는 절차와 위치 편차를 분석하기 위한 절차는 증례 1과 동일하게 시행하였다. 그리고 최종 보철물 제작을 위하여 인상 채득과 안궁이전(Artex Facebow; AmannGirrbach)을 시행하였고(Fig. 7), 인상채는 치과 기공 프로토콜에 따라 작업 모형을 제작하였다. 환자는 양수조작법을 통해 하악을 중심위로 위치시킨 후 중심위 관계 기록을 채득하였다. 그리고 안궁이전과 중심위 관계 기록을 통해 반조절성 교합기(Artex CN; AmannGirrbach)에 작업 모형을 부착하였다(Fig. 8).

임플란트 디지털 가이드 설계 소프트웨어(R2GATE; MEGAGEN)에 CBCT 데이터를 로딩했으며, 이전에 스캔한 가상 상악 모형을 CBCT 데이터에 정렬하였다(Fig. 9A). 그리고 소프트웨어(R2GATE; MEGAGEN)를 사용하여 CBCT 데이터 상에서 프랑크포트 수평면과 과두의 위치를 설정하고(Fig. 9B), 반조절성 교합기 생성 기능을 사용하여 가상 상악 모형, 반조절성 교합기, 그리고 과두의 위치를 STL 파일로 추출하였다(Fig. 9C). 추출된 상악 모형, 반조절성 교합기의 STL 파일은 환자의 CBCT를 기반으로 위치되었고, 본 증례에 사용된 데이터는 CBCT 스캐너(HDX WILL)를 사용하여 0.2 mm의 복셀 크기의 조건에서 획득하였다.



Fig. 7. Facebow transfer procedure.

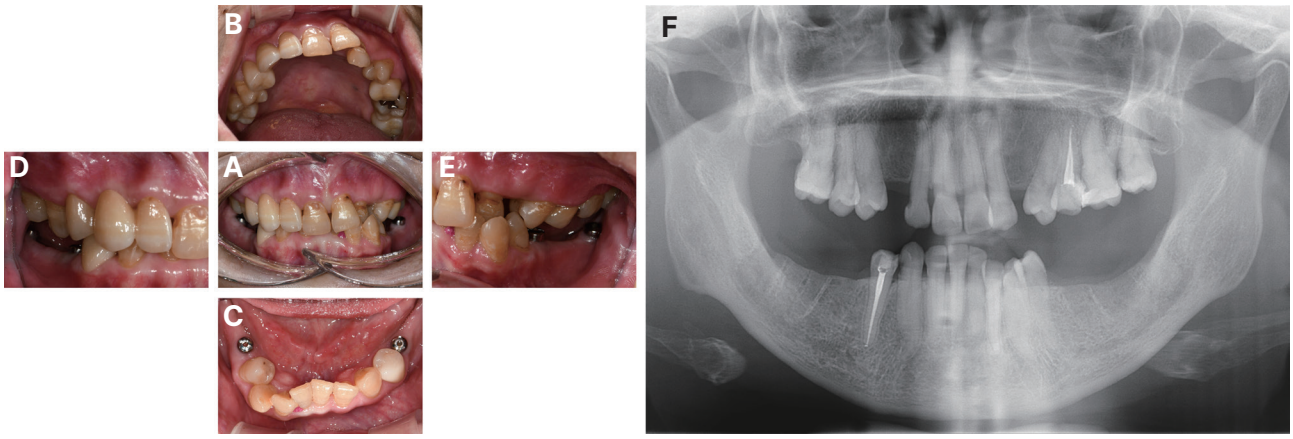

Fig. 6. Intraoral photograph and panoramic radiographic image. (A) Frontal view, (B) Maxillary occlusal view, (C) Mandibular occlusal view, (D) Right lateral view, (E) Left lateral view, (F) panoramic radiographic image.

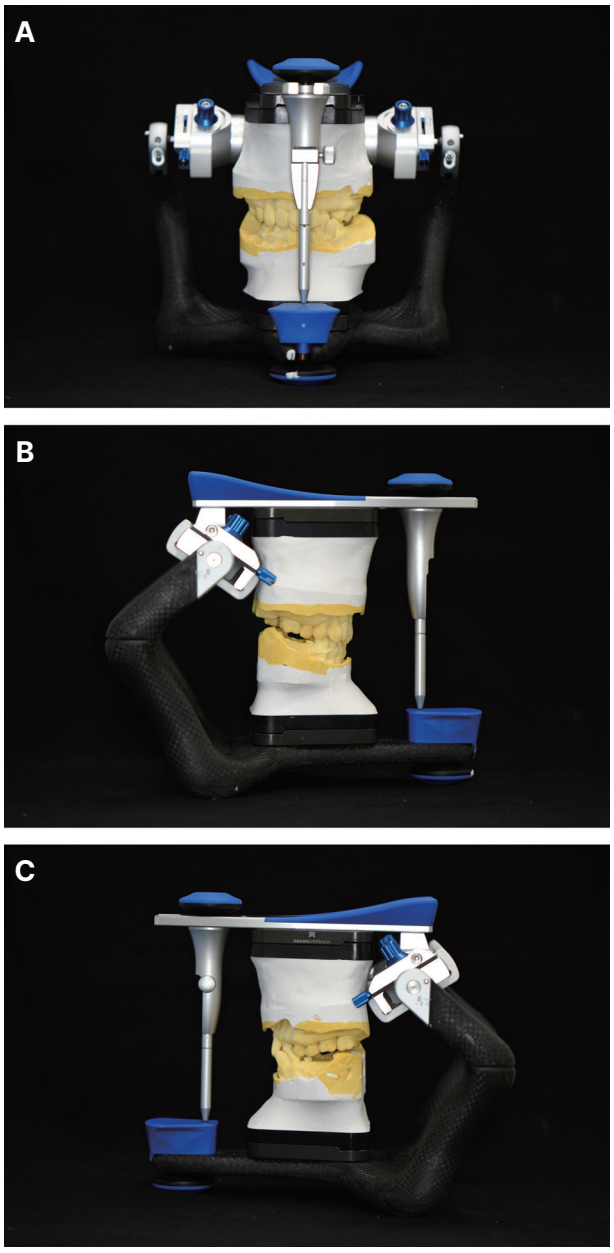

Fig. 8. Working casts mounted on semi-adjustable articulator. (A) Frontal view, (B) Right lateral view, (C) Left lateral view.

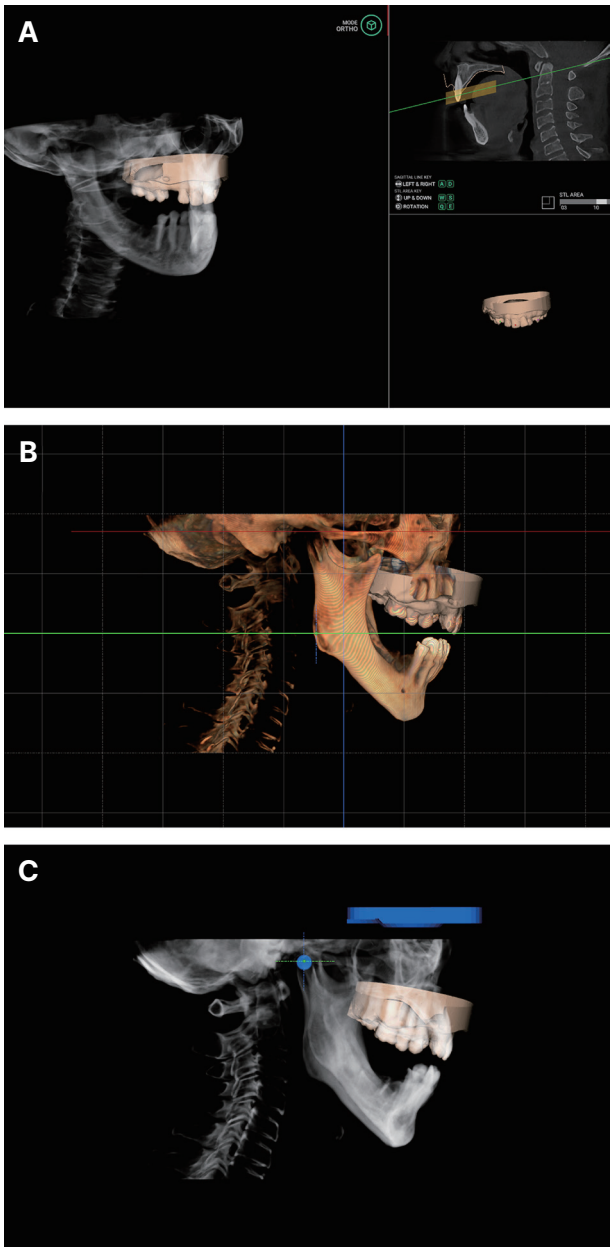

Fig. 9. CBCT-based digital facebow transfer process via software. (A) Aligning a virtual maxillary cast based on CBCT data, (B) Frankfort horizontal plane (red line) settings, (C) Semi-adjustable articulator settings (blue objects indicate the positions of the articulator and condyle).

CBCT를 기반으로 한 디지털 안궁이전으로 획득된 가상 상악 모형, 반조절성 교합기, 그리고 과두의 위치 정보가 있는 STL 파일을 소프트웨어에 로딩하였다. 그리고 아날로그 안궁이전으로 부착된 상악 가상모형 STL 파일을 로딩하였고, CBCT를 기반으로 한 디지털 안궁이전으로 획득된 데이터에 정렬하였다(Fig. 10A). 기준 데이터의 교합기 부착판(mounting plate)을 기준으로 아날로그 안궁이전 데이터를 정렬하였다(Fig. 10A). 기준 데이터의 좌측 중절치의 근심 절단부, 우측 제1대구치의 근심 협측 교두정, 그리고 좌측 제1대구치의 근심 협측 교두정에서 아날로그 안궁이전 데이터와 각각의 거리를 측정하였다(Fig. 10B). 근심 협측 교두정, 그리고 좌측 제1대구치의 근심 협측 교두정을 기준으로 형성된 가상의 교합평면을 설정하였으며, 두 교합 평면의 각도 편차를 측정하였다

(Fig. 10C).

좌측 중절치의 근심 절단부, 우측 제1대구치의 근심 협측 교두정, 그리고 좌측 제1대구치의 거리 편차는 각각 5.8746 mm, 3.2381 mm, 그리고 3.4630 mm으로 측정되었다. 교합면에서는 아날로그 안궁이전으로 부착된 상악 모형의 위치는 전방으로 이동되어 있음이 관찰된다(Fig. 10B). 또한 정면에서는 우측으로 약간 이동되어 있음이 관찰된다(Fig. 10A). 그리고 교합 평면의 각도 편차는 7.4239도로 측정되었다. 측면에서는 아날로그 안궁이전으로 부착된 상악 모형의 교합 평면은 기준 데이터에 비해 상방에 위치하고 있는 것을 볼 수 있다(Fig. 10C). 아날로그 안궁이전의 적용으로 인하여 우측 전방으로의 거리 편차와 교합 평면의 상방으로의 위치 이동, 그리고 각도 편차가 발생하였다. 증례 1의 환자와 비교하였을 때 거리 편차는 작았으나, 교합 평면의 각도 편차는 증례 2에서 더욱 크게 나타났다. 이러한 결과는 환자별로 위치 편차가 다를 수 있음을 시사한다.

고찰

본 증례에서는 아날로그 안궁이전을 통해 부착된 상악 모형의 위치와 CBCT를 기반으로 위치된 상악 모형 간의 거리 편차와 교합 평면의 각도 편차를 평가하였으며, 아날로그 안궁이전을 통해 부착된 상악 모형의 편차를 보고하였다.

아날로그 안궁이전의 편차는 오래전부터 보고되었으며,[8-10,17,18] 한 명의 술자가 사용을 하더라도 안궁이전 시스템의 제조회사에 따라 유의미한 편차가 발생할 수 있음이 알려져있다. 교합 평면의 각도는 최소 2.7도에서 최대 16.4도까지 다양한 편차가 있을 수 있음이 보고되었다.[17] 본 증례에서도 5.7391도와 7.4239도의 각도 편차가 나타났다. 이러한 교합 평면의 각도 편차는 교합 오류를 증가시킬 수 있으며, 아날로그 안궁이전 방법은 치과 보철물 제작에서의 부정확성을 초래할 가능성이 있음을 보고했다.[17] 다른 문헌에서도 아날로그 안궁이전 시스템을 통해 상악 모형을 정확한 위치로 부착하는 어렵다고 보고되었다.[18] 다른 연구에서는 150장의 두부 방사선 사진을 분석하였고, 안궁이전 시스템을 사용할 경우에 12.5 mm의 가변 가능성을 고려해야 할 것이라고 결론지었다.[8] 본 증례에서도 이와 유사한 결과가 나타났으며, 평균 4.1919 mm와 15.6130 mm의 선형 편차가 확인되었다. 증례 1에서 선형 편차는 우측 전방으로의 큰 거리 편차와 교합 평면의 상방으로의 위치 이동이 확인되었고(Fig. 5), 증례 2에서는 우측 전방으로의 거리 편차와 교합 평면의 상방으로의 위치 이동이 확인되었다(Fig. 10). 부착된 상악 모형의 위치는 치과 보철물의 형태에 영향을 줄 수 있기 때문에,[15] 안궁 이전 방법이 중요한 요인으

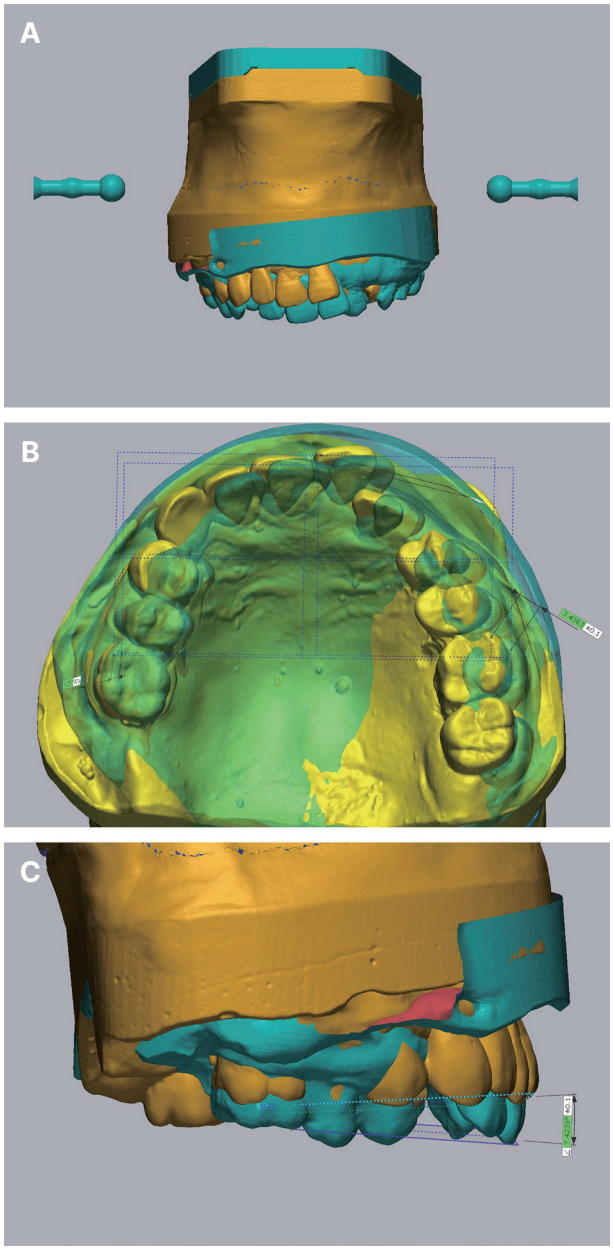

Fig. 10. Position deviation analysis process via analysis software. (A) Alignment process of virtual maxillary cast (cyan color) acquired via conventional facebow based on semi-adjustable articulator data ellow color) acquired CBCT-based digital facebow, (B) Distance deviation in left central incisor and left and right first molars, (C) Measurement of angle deviation of occlusal planes.

로 볼 수 있다. 증례 1은 증례 2에 비해서 거리 편차는 작았으나, 교합 평면의 각도 편차는 증례 2에서 크게 나타났다. Maveli 등[18]의 연구에서는 아날로그 안궁이전으로 위치된 교합 평면과 프랑크포트 수평면과의 각도 차이를 평가하고, 평가된 5종의 아날로그 안궁이전 시스템 모두 부정확한 교합 평면 각도를 보고했다. 상악 모형의 교합 평면은 치아 보철물의 심미적 및 기능적 결과에 중요한 역할을 하기 때문에,[18] 본 증례에서 평가된 교합 평면 각도 편차는 아날로그 안궁이전 방법은 치과 보철물 제작에서의 부정확성을 초래할 가능성이 있다. 그러나 안궁이전으로 부착된 상악 모형의 위치 편차가 치과 보철물의 교합면 형태에 미치는 영향에 대해서는 추가적인 연구가 필요하다.

최근 문헌에서는 정확한 안궁이전을 위해 다양한 3D 의료 영상을 활용한 디지털 페이스 보우가 소개되고 있다.[14-16] Yang 등[4]의 연구에서는 CBCT 데이터와 치아 스캔 데이터를 결합해 가상 반조절성 교합기의 활용 가능성을 제시하였다. 간단한 방법으로 환자 개인에게 맞는 정확한 위치로 데이터들을 이전할 수 있다고 보고하였다.[4] 따라서 본 증례 보고서에서는 CBCT 데이터와 치아 스캔 데이터를 통해 안궁이전된 상악 가상 모형을 기준 데이터로 하고, 아날로그 안궁이전과의 편차를 분석하였다. 본 증례에서는 디지털 안궁이전의 정확도를 평가한 Li 등[14]의 연구에 의거하여, CBCT 데이터를 평가 기준으로 삼았다. 이를 위해 CBCT 스캐너의 정확도를 고려해야 하나, 안궁이전을 삼차원으로 평가하기 위한 기준 데이터의 대안은 없다.

CBCT 데이터를 활용하는 방법은 정확한 안궁이전을 가능케 하는 장점이 있으나, 해당 데이터를 획득하는 과정이 필요하다.[4] 다수의 문헌에서는 안면 스캔 데이터를 활용한 상악 가상 모형 이전 방법을 제시하고 있다.[14-16] 대표적인 방법은 치과용 인상재와 바이트 포크를 사용하여 상하악에 고정한 후 바이트 포크와 연결된 구강 외 스캔바디(scanbody)를 안면 스캔하고, 스캔된 스캔바디를 기준으로 상악 가상 모형을 이전시키는 방법이다.[5] 이 방법의 정확도는 안면 스캔 방법 또는 스캐너의 종류에 따라 달라 질 수 있음이 보고되었다.[14-16] 향후 연구에서는 아날로그 안궁이전 방법과 안면 스캔 데이터를 활용한 방법의 정확도를 비교하여 다양한 디지털 안궁이전 방법을 검증할 필요가 있다.

결론

본 증례에서는 아날로그 안궁이전을 통해 부착된 상악 모형의 위치와 CBCT를 기반으로 위치된 상악 모형의 위치 간의 거리 편차와 교합 평면의 각도 편차를 평가하였으며, 이러한 결과를 통해 상악 모형의 편차를 보고하였다. 아날로그 안궁이전 방법은 상악 모형을 3 - 16 mm의 선형 편차와 5 - 7도의 교합평면 각도 편차의 범위에서 위치하게 했다. 이러한 결과는 치과 임상에서 아날로그 안궁이전 방법이 상악 모형 부착 과정에서 높은 편차를 나타낼 가능성이 있음을 시사한다. 그리고 아날로그 안궁이전은 환자별로 위치 편차가 다를 수 있음을 확인했으며, 치과 보철물 제작에서의 부정확성을 초래할 가능성이 있다. 향후 연구에서는 최근에 주목받고 있는 다양한 디지털 안궁이전 방법의 정확도를 평가하고, 임상 적용을 위해 더욱 정확한 안궁이전 방법에 대한 연구가 요구된다.

Acknowledgements

The authors thank the researchers at the Advanced Dental Device Development Institute, Kyungpook National University, for their time and contribution to the study. This work was supported by a National Research Foundation of Korea (NRF) grant funded by the Korean government (MSIT, No.2022R1C1C2007040). This research was supported by the Bio Industry Technology Development Program of the Korea Evaluation Institute of Industrial Technology (KEIT) funded by the Ministry of Trade, Industry and Energy (20018114).

ORCID

Myung Hyun Park https://orcid.org/0009-0001-1265-8091
Keunbada Son https://orcid.org/0000-0002-3177-8005
Hwi-Gyun Ahn https://orcid.org/0009-0002-7850-6995
Du-Hyeong Lee https://orcid.org/0000-0003-2803-7457
So-Yeun Kim https://orcid.org/0000-0001-8936-6110
Kyu-Bok Lee https://orcid.org/0000-0002-1838-7229

References

1. Son K, Lee JM, Lee KB. Marginal and internal fit

and intaglio surface trueness of temporary crowns fabricated with stereolithography, digital light processing, and milling technology. Int J Prosthodont 2022;35:697-701.
2. Lee H, Son K, Lee DH, Kim SY, Lee KB. Comparison of wear of interim crowns in accordance with the build angle of digital light processing 3D printing: A preliminary in vivo study. Bioengineering 2022;9:417.
3. Son K, Kim GR, Kim WG, Kang W, Lee DH, Kim SY, Lee JM, Kim YG, Kim JW, Lee ST, Jin MU, Kim HJ, Lee J, Kim JR, Lee KB. Requirements for Dental CAD Software: A Survey of Korean Dental Personnel. Appl Sci 2023;13:2803.
4. Yang S, Dong B, Zhang Q, Li J, Yuan Q, Yue L. An indirect digital technique to transfer 3D printed casts to a mechanical articulator with individual sagittal condylar inclination settings using CBCT and intraoral scans. J Prosthodont 2022;31:822-7.
5. Revilla-León M, Zeitler JM, Barmak AB, Kois JC. Accuracy of the 3-dimensional virtual patient representation obtained by using 4 different techniques: an in vitro study. J Prosthet Dent 2022 Jun 27;S0022-3913(22)00342-0. doi: 10.1016/j.prosdent.2022.05.016. Online ahead of print.
6. Li J, Sommer C, Wang HL, Lepidi L, Joda T, Mendonca G. Creating a virtual patient for completely edentulous computer-aided implant surgery: A dental technique. J Prosthet Dent 2021;125:564-8.
7. Mai HN, Win TT, Tong MS, Lee CH, Lee KB, Kim SY, Lee HW, Lee DH. Three-dimensional morphometric analysis of facial units in virtual smiling facial images with different smile expressions. J Adv Prosthodont 2023;15:1-10.
8. Urdalleta DPC, Olmedo RR, Fábrega FRC, Picand JLB. Individual variation of the distance between nasion and Frankfort horizontal plane - an error factor of facebow in semi-adjustable articulators. J Prosthet Dent 2022;128:604.e1-5.
9. Bowley JF, Michaels GC, Lai TW, Lin PP. Reliability of a facebow transfer procedure. J Prosthet Dent 1992;67:491-8.
10. Thompson GA, Nick C, Francisco P, Lux L, Wiens JP. Comparison of two arbitrary cast transfer systems with a kinematic facebow for mounting a maxillary cast on a semiadjustable articulator. J Prosthet Dent 2022;128:597-603.
11. Pitchford JH. A reevaluation of the axis-orbital plane and the use of orbitale in a facebow transfer record. J Prosthet Dent 1991;66:349-55.
12. Zambrana N, Sesma N, Fomenko I, Dakir EI, Pieralli S. Jaw tracking integration to the virtual patient: A 4D dynamic approach. J Prosthet Dent 2022 Mar 16;S0022-3913(22)00110-X. doi: 10.1016/j.prosdent.2022.02.011. Online ahead of print.
13. Li J, Sommer C, Wang HL, Lepidi L, Joda T, Mendonca G. Creating a virtual patient for completely edentulous computer-aided implant surgery: A dental technique. J Prosthet Dent 2021;125:564-8.
14. Li J, Chen Z, Decker AM, Wang HL, Joda T, Mendonca G, Lepidi L. Trueness and precision of economical smartphone-based virtual facebow records. J Prosthodont 2022;31:22-9.
15. Inoue N, Scialabba R, Lee JD, Lee SJ. A comparison of virtually mounted dental casts from traditional facebow records, average values, and 3D facial scans. J Prosthet Dent 2022 Apr 2;S0022-3913(22)00146-9. doi: 10.1016/j.prosdent.2022.03.001. Online ahead of print.
16. Amezua X, Iturrate M, Garikano X, Solaberrieta E. Analysis of the influence of the facial scanning method on the transfer accuracy of a maxillary digital scan to a 3D face scan for a virtual facebow technique: An in vitro study. J Prosthet Dent 2022;128:1024-31.
17. Palaskar JN, Joshi N, Gullapalli P, Shah P. Comparative evaluation of sagittal inclination of the occlusal plane with Frankfort horizontal plane in facebow transfers to semiadjustable and fully adjustable articulators. J Prosthet Dent 2020;123:299-304.
18. Maveli TC, Suprono MS, Kattadiyil MT, Goodacre CJ, Bahjri K. In vitro comparison of the maxillary occlusal plane orientation obtained with five facebow systems. J Prosthet Dent 2015;114:566-73.

CBCT 기반 디지털 안궁이전과 아날로그 안궁이전의 위치 편차: 증례보고

박명현[1,2†] 수련의, **손큰바다**[2†] 연구교수, **안휘균**[2,3] 대학원생, **이두형**[1] 부교수, **김소연**[1] 조교수, **이규복**[1,2*] 교수

[1]경북대학교 치과병원 치과보철학교실

[2]경북대학교 첨단치과의료기기개발연구소

[3]경북대학교 일반대학원 치의과학과

조절성 교합기에 모형을 부착하기 위하여 안궁이전이 필요하다. 아날로그 안궁이전에서는 장비의 정확도와 작업자의 숙련도가 모형 부착 결과에 영향을 미칠 가능성이 있다. 더불어 편차가 큰 방법으로 부착된 작업 모형에서는 정확한 치과 보철물의 제작이 어려우므로, 아날로그 안궁이전으로 부착된 작업 모형의 위치 편차를 파악하는 것이 중요하다. 본 증례에서는 아날로그 안궁이전으로 부착된 상악 모형의 위치와 cone beam computed tomography 데이터를 기반으로 위치된 상악 모형의 위치를 거리 편차와 교합 평면의 각도 편차를 평가하였다. 이를 토대로 아날로그 안궁이전으로 부착된 상악 모형의 편차를 보고하였다. 아날로그 안궁이전 방법은 3 - 16 mm의 선형 편차와 5 - 7도의 교합평면 각도 편차를 가지는 상악 모형의 부착 결과를 나타내었다. 아날로그 안궁이전은 환자별로 위치 편차가 다를 수 있음을 확인했으며, 치과 보철물 제작에서의 부정확성을 초래할 가능성이 있다. 이러한 결과는 임상에서 아날로그 안궁이전 방법이 상악 모형을 부착하는 과정에서 큰 편차가 있을 수 있음을 나타내었기에 이를 보고하는 바이다.

(구강회복응용과학지 2023;39(3):176-85)

주요어: 안궁이전; CBCT; 모형 부착; 위치 편차; 교합 평면; 반조절성 교합기

*교신저자: 이규복

(419470)대구광역시 중구 달구벌대로 2177 경북대학교 치과대학 치과보철학교실, 첨단치과의료기기개발연구소

Tel: 053-600-7674 | Fax: 053-426-7661 | E-mail: kblee@knu.ac.kr

접수일: 2023년 9월 6일 | 수정일: 2023년 9월 13일 | 채택일: 2023년 9월 14일

†이 연구의 제1저자로 동일한 기여를 하였음.