https://doi.org/10.14368/jdras.2023.39.4.204
ISSN 2384-4353 eISSN 2384-4272

Case Report

Occlusal rehabilitation of post-traumatic malocclusion patient after reduction of panfacial fracture, using selective occlusal adjustment and implant prostheses on centric relation: a case report

Dae-Kyun Kim[1], So-Young Park[1], Jung-Jin Lee[1], Yeon-Hee Park[1], Kyoung-A Kim[2], Jae-Min Seo[1]*

[1]*Department of Prosthodontics, School of Dentistry, Jeonbuk National University, Research Institute of Clinical Medicine of Jeonbuk National university - Biomedical Research Institute of Jeonbuk National University Hospital, Jeonju, Republic of Korea*

[2]*Department of Dentistry, Daejeon Konyang Medical Center, Konyang University, School of Medicine, Daejeon, Republic of Korea*

Invasive or non-invasive reduction of fractures could be conducted as treatments of traumatic maxillofacial bone fractures. But when suboptimal reduction or malunion of maxillofacial bone fracture occurs, malocclusion could occur as a result of the lost relationship of the mandible and midface. This malocclusion is called post-traumatic malocclusion and orthognathic surgery, orthodontic treatment, selective grinding and prosthetic reconstruction are suggested as treatments for post-traumatic malocclusion after securement of stable TMJ. Stable TMJ is essential for occlusal rehabilitation to prevent occlusal change and relapse of malocclusion. Centric relation and adapted centric posture are suggested as start points of occlusal rehabilitation because they are most stable TMJ position. This case report presents a case in which post-traumatic malocclusion occurred after reduction of panfacial fracture. To rehabilitate full mouth occlusion, selective grinding and prosthetic reconstruction of implant supported fixed prostheses were conducted in centric relation and showed satisfying results in functional and occlusal aspects. **(J Dent Rehabil Appl Sci 2023;39(4):204-13)**

Key words: post-traumatic malocclusion; selective grinding; prosthetic reconstruction; centric relation

서론

외상으로 인해 발생한 악안면골 골절에 대하여 정복 치료를 받은 환자는 개구제한, 턱관절 강직 등의 턱관절 기능의 변위 등으로 인하여 하악골의 정상적인 기능이 제한된다.[1,2] 또한, 과두의 골절 및 관절 융기의 골절은 과두의 움직임을 제한하며 관골의 골절편은 오훼돌기의 움직임을 방해하여 하악골이 정상적으로 기능하는 것을 어렵게 만든다.[2] 그 결과, 하악골의 기능로가 변화되어 교합의 변화가 발생 가능하다. 뿐만 아니라 복합 골절 혹은 분쇄 골절 등으로 인하여 골절편이 상실될 경우 골절 정복의 지표가 적고 안면 부종 및 정복지표의 부족으로 인하여 기존의 위치로 정복되기란 매우 어렵다.[3] 이로 인하여 구강구조 및 치열이 기존의 형태와 달라져 부정교합이 발생하게 된다. 이러한 부정교합을 치료하는 방법으로 골절의 재정복 혹은 충분한 치유 후 재골절하여 기존의 교합으로 정복하는 방법과 치아 교정 및 선택적 치아 삭제로 새로운 교합으로 유도하는 방법이 존재한다.[4] 그러나 환자의 의과력 및 수술적 부담 등으로 인하여 외과적 접근을 시도하기 어려운 경우도 존재하며, 다수의 임플란트가 식립된 경우 임플란트의 골 유착성으로 인해 교정적 접근을 사용하기 어려운 경우도 존재한다. 또한

*Correspondence to: Jae-Min Seo
Professor, Department of Prosthodontics, School of Dentistry, Jeonbuk National University, 567, Baekje-daero, Deokjin-gu, Jeonju, 54896, Republic of Korea
Tel: +82-63-250-2696, Fax: +82-63-250-2218, E-mail: jmseo@jbnu.ac.kr
Received: August 24, 2023/Last Revision: September 13, 2023/Accepted: September 22, 2023

Copyright© 2023 The Korean Academy of Stomatognathic Function and Occlusion.
©It is identical to Creative Commons Non-Commercial License.

부정교합의 양이 큰 경우, 선택적 치아 삭제는 치수 및 상아질 노출의 가능성으로 인하여 그 적응증의 범위가 제한된다.

반면, 보철수복을 통하여 교합을 회복하는 경우 선택적 치아 삭제에 비해 적응증의 범위가 덜 제한적이며 교합양식 부여도 용이하다. 자연치에서 고정성 보철수복으로 교합을 회복하는 경우 과도한 치아삭제가 요구되므로 교정적 접근이 우선시되나, 다수의 임플란트가 식립된 경우 임플란트 지지 보철물의 재제작을 통해 자연치의 삭제를 줄이고 교합을 보다 용이하게 형성 가능하다.

본 증례는 외상으로 인한 다발성 안면 골절의 정복 후 다수 임플란트 보철 및 자연치의 부정교합이 발생하여 자연치의 선택적 교합조정과 임플란트 지지 고정성 보철물의 재수복으로 이를 해결한 증례로서, 치료 후 양호한 교합기능적 결과를 보여 이를 보고하는 바이다.

증례보고

본 증례는 64세 남자 환자로 약 2개월 전 다발성 안면 골절의 수술적 정복 이후 부정교합이 발생하였다는 주소로 내원하였다. 병력청취 결과 고혈압과 고지혈증으로 인해 약물 복용 중이었고 2개월 전 외상으로 인한 상악골, 비골, 관골 등에 걸친 다발성 안면 골절의 외과적 정복 병력이 있었다(Fig. 1). 외상 당시에 양측 관골의 전두관골봉합부와 상악골의 관골버팀벽 부위의 골절이 존재하였고 상악골에 관혈적 정복 및 내고정(open reduction and internal fixation)과 선부자(arch bar)를 이용한 악간 고정이 시행되었으나 상악골이 후상방으로 부정유합되었다(Fig. 1). 또한, 방사선 및 임상 검사 결과 상, 하악 양측 구치부에 다수의 임플란트 및 자연치 고정성 보철물이 존재하였고 하악 좌측 측절치의 상실과 상악 우측 제1대구치부 임플란트의 심한 임플란트 주위염이 있었으며 하악 우측 제1대구치부 임플란트 지지 고정성 보철물의 나사 풀림이 존재하였다(Fig. 1, 2). 환자가 최대 교두간 접촉위로 교합할 경우 상악 좌측 견치-하악 좌측 제1소구치, 상악 좌측 제1소구치-하악 좌측 제2소구치, 상악 좌측 제1대구치-하악 좌측 제2대구치의 치아만 접촉이 되고 있는 상태였으며 임상 검사상 우측 구치부의 교합면간 간극은 우측 상, 하악 제1 및 제2대구치에서 약 2 - 3 mm 정도로 나타났다(Fig. 2).

중심위를 채득하기 위해 10분간 코튼 롤(cotton roll)을 가볍게 교합시켜 저작근을 재설정시킨 다음 양측 하악 하연과 이부를 접촉한 상태로 경첩운동을 확인한 후 양손유도조작법과 아크릴 레진(Tokuso curefast, Tokuyama dental corp., Tokyo, Japan)을 이용한 전방재설정 장치(anterior deprogramming device)를 제작하였다. 채득한 중심위를 기준으로 양측 구치부에 실리콘 교합 인기재(O-bite, DMG, Hamburg, Germany)를 이용하여 악간 기록을 채득하고 2쌍의 진단모형을 교합기에 부착하였다(Fig. 3). 진단 모형의 분석결과 두 가지 치료방법을 잠정 계획하였는데, 첫번째 방법은 전 치열 및 보철물을 선택적으로 교합 조정하는 것이었고, 두번째 방법은 잔존 자연치만 교합조정하고 구치부 임플란트 지지 보철물은 재제작하는 방법이었다. 이 두 가지 방법을 교합기에 장착된 각각의 진단모형에서 시뮬레이션을 하여 자연치의 삭제량을 비교한 결과, 전 치열을 삭제한 첫번째 방법이 잔존 자연치만 조정한 두번째 방법에 비해 자연치가 평균 0.5 mm 정도 더 삭제되었다(Fig. 4). 또한, 시뮬레이션 완료 후 두가지 방법에 대한 교합양식을 비교한 결과 첫번째 방법은 전치부 수직피개량이 3 mm로

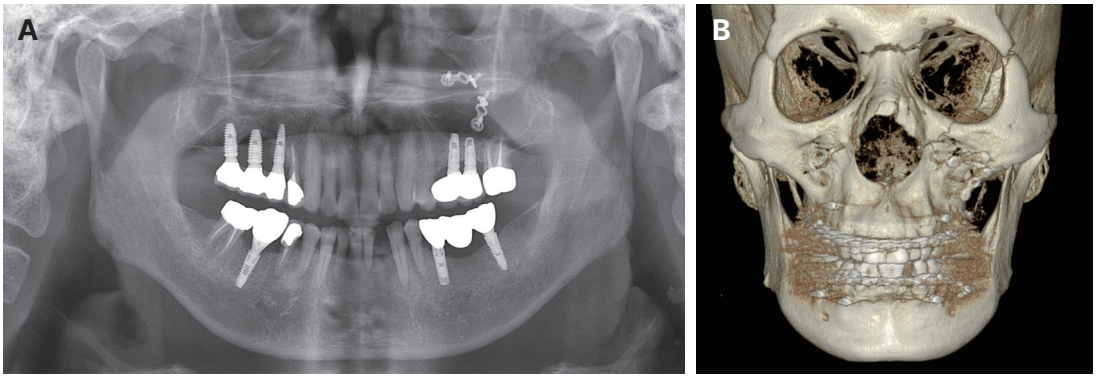

Fig. 1. Radiographic examinations after reduction of panfacial fractures. (A) Panoramic radiograph, (B) 3D image of cone beam CT.



Fig. 2. Intraoral view of patient. (A) Maxillary occlusal view, (B) Right lateral view, (C) Frontal view, (D) Left lateral view, (E) Mandibular occlusal view.

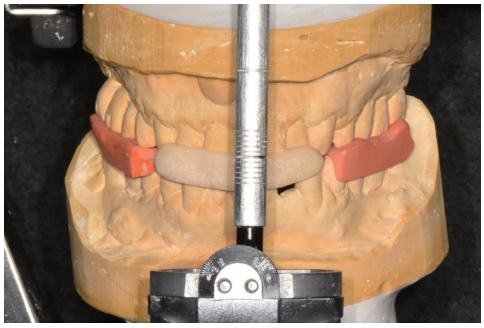

Fig. 3. Diagnostic mounting of diagnostic casts on centric relation.

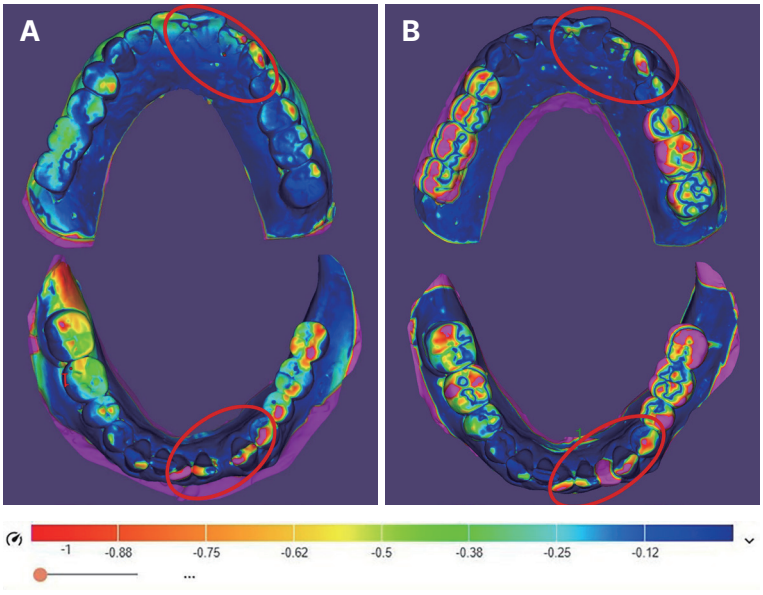

Fig. 4. Camparison of diagnostic occlusal adjustments using laboratory scan. (A) Diagnostic full mouth occlusal adjustment, (B) Diagnostic occlusal adjustment assuming posterior prosthetic reconstruction. Circle: occlusal reduction amount of residual natural teeth, unit: mm.

형성되었으며 우측 구치부의 수평피개량은 크고 좌측 수평피개량은 적었다. 반면 두번째 방법의 경우 1 - 2 mm 정도의 전치부 수직피개량이 형성되었고 이상적인 구치부 수평피개를 형성할 수 있었다(Fig. 5). 이를 근거로 자연치의 삭제량이 적고 더 이상적인 교합양식을 부여할 수 있는 두번째 치료 방법인 구치부 임플란트 지지 고정성 보철물의 재제작과 잔존 자연치의 선택적 교합조정을 통한 교합 회복을 최종 치료계획으로 선택하였다.

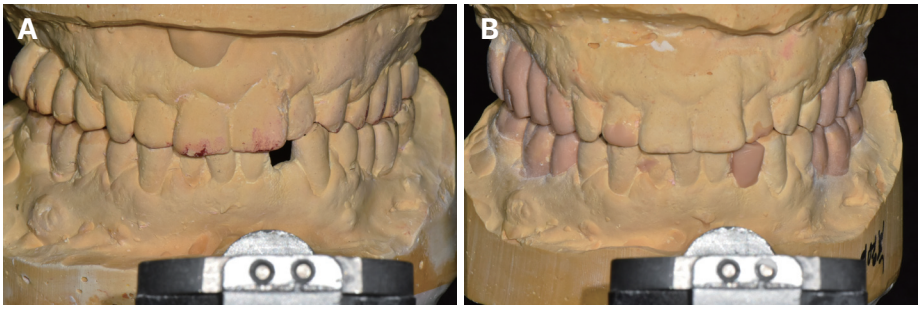

Fig. 5. Comparison of (A) Diagnostic full mouth occlusal adjustment and (B) Diagnostic occlusal adjustment assuming recontruction of posterior implant supported fixed prostheses.

따라서, 기존의 구치부 임플란트 지지 고정성 보철물을 모두 철거하고 예후가 불량한 상악 우측 제1대구치 부위 임플란트는 제거한 뒤, 이미 제작되었던 전방 재설정 장치를 장착하여 중심위로 유도하였다. 그리고 이 중심위를 기준으로 전방 재설정 장치가 천공되어 잔존자연치가 균일한 교합접촉을 이룰 때까지 선택적 교합 조정을 잔존 자연치와 전방 재설정 장치에 모두 시행하였다(Fig. 6). 그 결과, 중심교합위에서 균일한 교합 접촉과 전방운동시 좌, 우측 상악 중절치의 유도에 의한 구치부 이개, 우측방 운동시 상악 우측 중절치, 측절치, 견치의 유도 및 좌측방 운동시 상악 좌측 견치, 제1소구치의 유도에 의한 군기능교합을 형성하였다. 그리고 진단모형상에서의 교합조정 후의 교합점이 구강 내에서도 비슷하게 재현됨을 확인할 수 있었다(Fig. 7). 새로 설정된 중심교합위의 검증을 위하여 3주간의 경과 관찰 결과, 특별한 불편감이 없었으며 교합점의 변화가 적고 하악 편심운동의 양식이 유지되는 등의 안정적이고 일정한 교합관계를 확인하였다(Fig. 8). 임플란트 지대주 및 임시보철

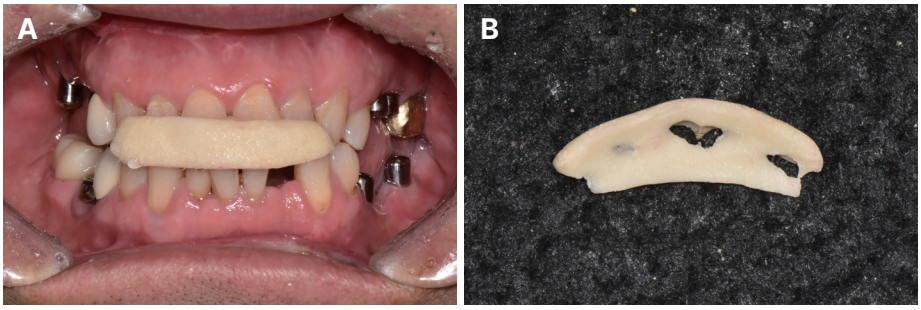

Fig. 6. Removal of old implant supported fixed prostheses & selective occlusal adjustment of natural teeth and anterior deprogramming device. (A) Intraoral view of patient, (B) Anterior deprogramming device after selective occlusal adjustment.

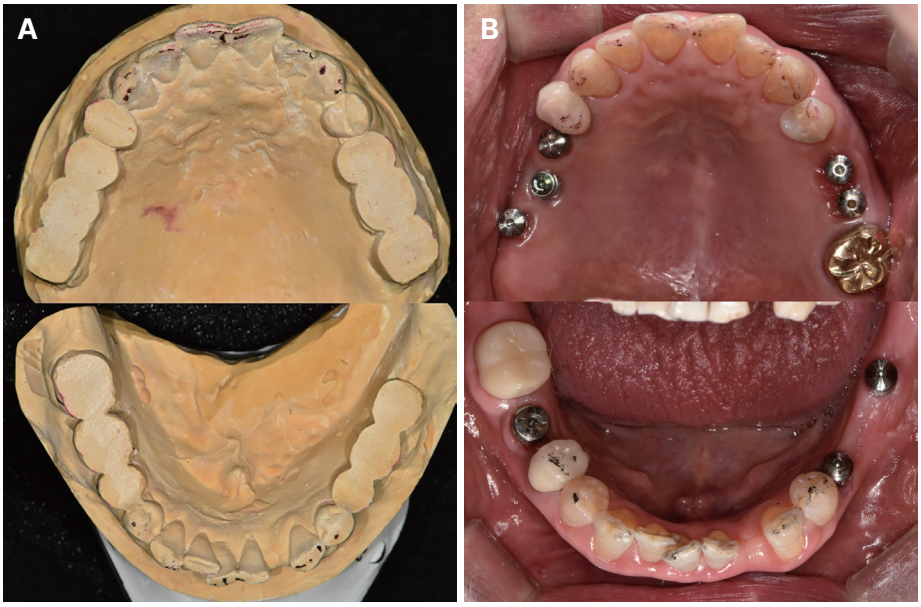

Fig. 7. Comparison of (A) Diagnostic occlusal adjustment and (B) Intraoral view of patient after selective occlusal adjustment.

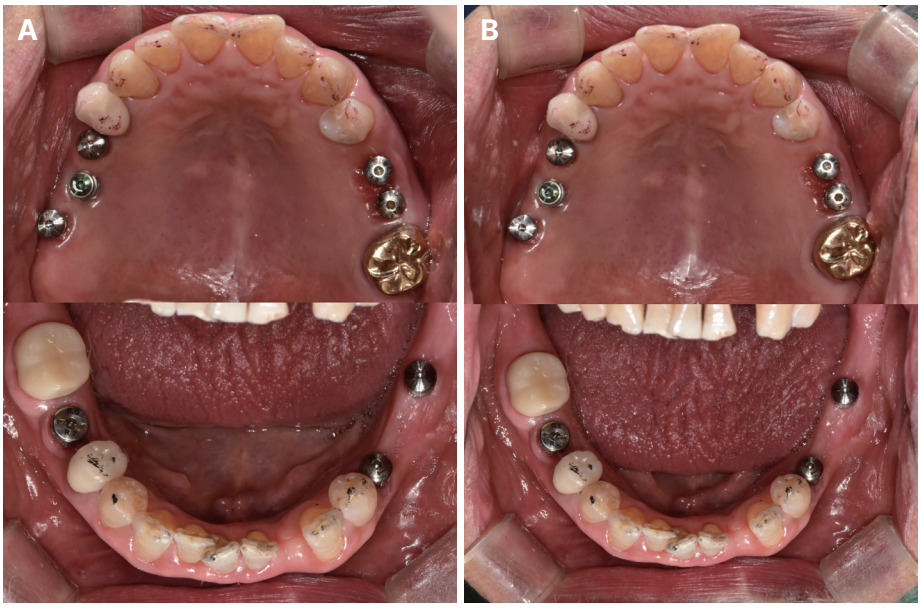

Fig. 8. Comparison of occlusal contact points after selective occlusal ajdustment. (A) Immediately after selective occlusal adjustments and (B) 3 weeks check up after selective occlusal adjustments.

물을 제작하기 위해 부가중합형 실리콘 인상재(Aquasil ultra monophase, XLV, Dentsply sirona, Milford, USA)를 이용하여 기존에 식립되어 있었던 임플란트(#15: 3.5 × 11.5 mm, #17: 5.0 × 10 mm, #37: 4.0 × 11.5 mm (IS III active, Neo biotech, Wonju, Korea), #25: 3.9 × 10 mm, #26: 3.9 × 8 mm (OneQ-SL, Dentis, Daegu, Korea), #35: 3.5 × 11.5 mm (Model TSV, Zimmer dental, Carlsbad, USA), #46: 4.5 × 11.5 mm (SMII, Point, Gwangmyeong, Korea))의 인상채득을 시행하였다. 임플란트 지대주는 computer aided design/computer aided manufacturing (CAD/CAM)시스템을 이용한 맞춤형 티타늄 지대주(RPLANT, Rabbitbio Co., Ltd., Daegu, Korea)로 제작하였고. 임시 보철물은 polymethyl methacrylate (PMMA) 레진블록(PMMA disc, Two-Eight, Incheon, Korea)을 밀링하여 제작하였다. 맞춤형 지대주를 구강 내에 체결하고 임플란트 임시 보철물에서 균일한 교합 접촉을 형성하였고, 기존에 부여한 전방운동 시 구치부 이개 및 좌, 우측방운동 시 군기능 교합을 재확인하였다(Fig. 9). 구치부 임플란트 임시보철물의 적응도를 평가하기 위한 추가적인 4주간의 경과 관찰 결과 적은 교합점의 변화와 하악 편심운동 양식의 유지를 확인하여 안정적이고 일정한 교합관계를 확인하였다(Fig. 10). 하악 좌측 측절치의 임플란트 식립을 위한 컴퓨터 단층 촬영을 시행한 결과, 좁은 근원심 폭과 치조골 폭을 가지고 있어 일체형 임플란트 2.3 × 12 mm (Slimline, Dentium, Seoul, Korea)를 식립하였다(Fig. 11). 충분한 치유를 위한 7주간의 경과 관찰 후, 부가중합형 실리콘 인상재 (Aquasil ultra monophase, XLV, Dentsply sirona)를 이용하여 상악 우측 제2소구치, 제2대구치, 상악 좌측 제2소구치, 제2대구치, 하악 좌측 측절치, 제2소구치, 제2대구치, 하악 우측 제1대구치부위 임플란트의 지대주 수준 인상채득을 시행하였다.

최종 모형을 제작하여 교합기에 부착하였고 진단 납형을 참고하여 구치부 임플란트는 나사/시멘트 유지형 금속 도재수복물, 하악 좌측 측절치 임플란트는 시멘트 유지형 금속 도재 수복물로 최종 보철물을 제작하였다. 임플란트 최종보철물을 교합조정하여 치주 지지가 약한 전치부의 보호를 위해 중심교합시 구치부에서는 심스탁 (Shim stock, Carelive, Bucheon, Korea)이 빠지지 않는 강한 지지를 부여하였고 전방 및 좌, 우측방 운동시 군기능교합을 재확인 후, 레진 강화형 글래스 아이오노머 시멘트(resin modified glass ionomer, FujiCEM 2, GC, Tokyo, Japan)로 최종 합착 시행하였다(Fig. 12, 13). 환자에게 구강위생 관리 및 치간 칫솔에 대한 교육 시행하였고 3일, 1주, 1개월의 경과 관찰 시행하였다. 경과 관찰 시 큰 불편감 없었으며 기존에 부여한 균일한 교합접촉과 전방운동시 구치부이개 및 좌, 우측방운동시 군기능 교합을 유지하고 있었다.



Fig. 9. Intraoral view of provisional resotrations. (A) Maxillary occlusal view, (B) Right lateral view, (C) Frontal view, (D) Left lateral view, (E) Mandibular occlusal view.

Fig. 10. Comparison of occlusal contact points of provisional restorations. (A) Immediately after setting of provisional restorations and (B) 3 weeks check up after setting of provisional restorations.

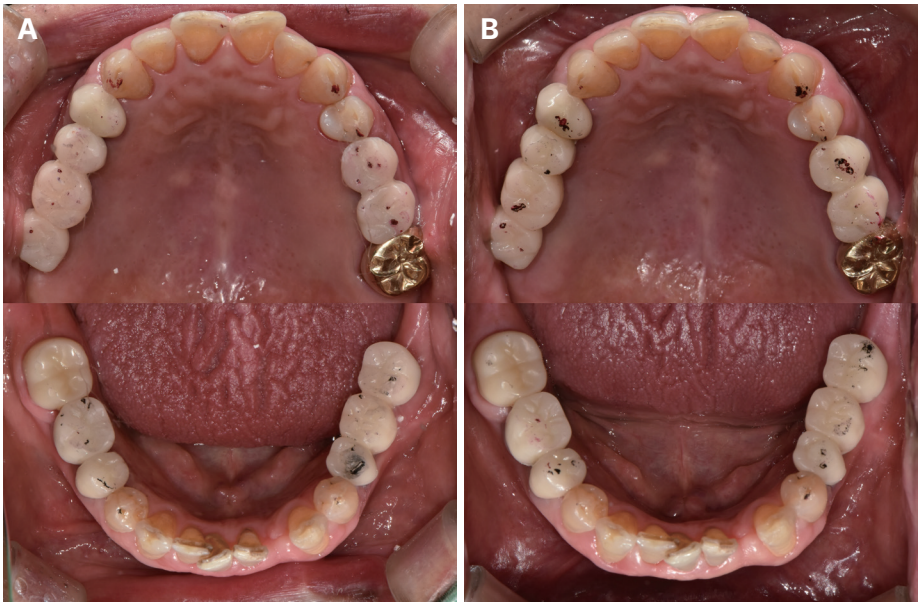

Fig. 11. Implant removal of right upper first molar site & implant placement on left lower lateral incisor site.

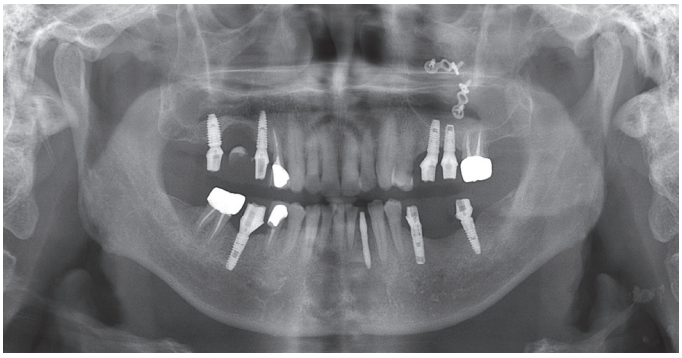

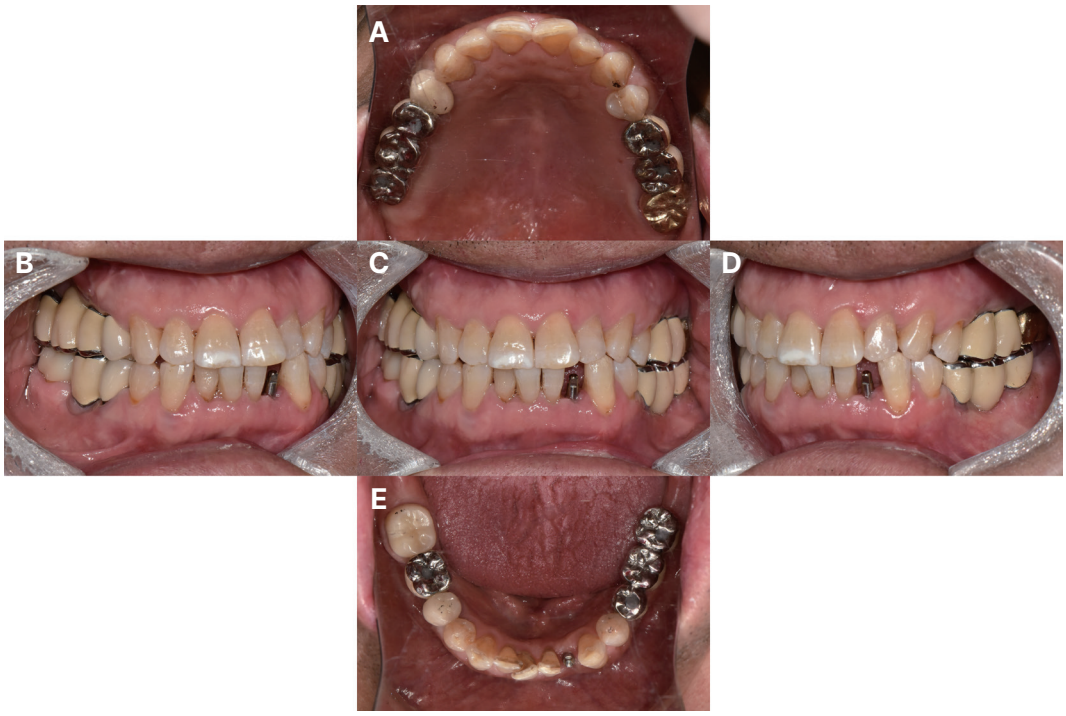

Fig. 12. Intraoral view after final setting of definitive restoration. (A) Maxillary occlusal view, (B) Right lateral view, (C) Frontal view, (D) Left lateral view, (E) Mandibular occlusal view.

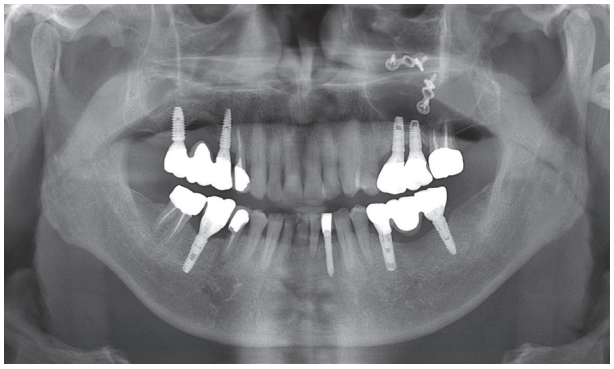

Fig. 13. Panoramic radiograph after selective occlusal adjustment & final setting of new definitive implant supported fixed prostheses.

고찰

구강악안면 골절을 개방 정복술로 정복한 경우 약 17 - 19%의 비율로 명확한 외상 후 부정교합이 발생한다고 알려져 있다.[5] 이러한 부정교합은 하악의 경우 과두 골절의 부정유합에 의한 하악골의 회전으로 인해 발생 가능하다. 또한 중안면골의 골절의 경우 상악골이 본위치에서부터 후상방 및 측방으로 부정유합 되면서 개방교합, 교차교합 등의 부정교합을 일으킬 수 있다.[6] 본 증례는 양측 관골의 전두관골봉합부와 상악골의 관골버팀벽 부위의 골절이 발생 후 상악골에 관혈적 정복 및 내고정과 선부자를 이용한 악간 고정을 시행하였음에도 상악골이 후상방으로 부정유합되어 구치부 개방교합이 발생하였다(Fig. 1, 2). 외상 후 부정교합은 교합 지지점의 형성과 악간 고무줄 견인을 통해 교합을 회복시킬 수도 있으나[7] 골절의 양상, 부정교합의 양상과 환자의 나이 등의 요소로 인해 모든 경우에 적용하기 어렵다. 교합지지점의 형성과 악간 고무줄 견인으로 치료하기 어려운 경우에는 부정교합을 치료하기에 앞서 기능적이고 안정적인 턱관절의 확보가 우선시된다.[4,6] 턱관절의 안정성이 확보된 경우, 환자의 특징과 부정교합의 양상에 따라 턱관절 재건, 악교정 수술, 선택적 교합조정, 보철적 재건과 교정치료를 시행한다.[4,5,7] 중심위는 다양한 문헌에서 기능적이고 안정적인 턱관절의 위치로 여겨지며, Dawson에 의하면 생리학적, 생역학적으로 정확하고 간섭이 없는 교합을 허용하는 유일한 악골의 위치라고 주장하였다.[8] 이러한 근거에 따라 본 증례에서는 중심위를 기능적이고 안정적인 악골의 위치로 여겨 중심위를 기준으로 치료를 진행하였다. 중심위의 채득을 위해 가장 일관적이며 정확하고 반복성이 높다고 Dawson이 주장한 양손유도조작법을 이용하여 경첩운동을 확인한 후 반복 재현성을 높이

기 위해 아크릴 레진으로 직접 만든 전방 재설정 장치를 사용하였다.[8] 또한 채득한 중심위의 검증을 위해 선택적 교합 조정 후 3주 간의 경과 관찰과 임시 보철물의 장착 후 4주 간의 경과관찰을 시행하였다. 그 결과, 환자의 불편함 없이 중심교합 및 경첩운동과 하악 편심운동의 양상이 유지되는 것을 확인하여 중심위를 검증할 수 있었다.

부정유합에 의한 외상 후 부정교합의 치료에서 가장 먼저 고려되는 것은 교정 수술이며 교정 수술이 불가능 할 경우 치아 교정 치료 및 보철적 재건, 선택적 치아삭제가 고려된다.[5,9] 그러나 다발성 안면 골절의 경우 연조직 손상과 적은 골절 정복의 지표가 골절의 정복을 어렵게 하기 때문에 교정 수술로 기존의 교합을 회복하는 것은 어려운 일이다.[3] 치아 교정, 보철적 재건과 선택적 치아 삭제는 치아의 손상과 턱관절 장애를 일으킬 수 있으나[9] 현 증례에서는 턱관절 장애의 가능성을 낮추기 위해 중심위를 채득하고 검증하였다. 치아 교정은 상악 분절골 절단술 등의 수술의 필요성을 낮출 수 있으나[6] 치아 및 치조골의 상실 등에 의하여 보철적 재건이 요구되는 경우도 존재한다. 또한, 자연치의 치근이 유착되거나 다수의 임플란트가 식립된 경우 골 유착된 자연치 및 임플란트의 교정적 견인이 불가능하여 부정교합의 치료에 한계가 존재해 교정 치료의 이득이 매우 적어진다. 따라서, 본 증례는 중안모의 다발성 안면 골절상태와 양측 상, 하악의 구치부에 다수의 임플란트가 식립된 상태로 교정 수술과 치아 교정을 통한 치료의 이익이 적을 것으로 판단되어 치료 계획에서 배제되었다.

선택적 치아 삭제로 부정교합을 치료하는 경우 부정교합의 재발과 상아질 민감증이 나타날 수 있다. Janson 등의 연구에서는 전치부 개방교합을 선택적 치아 삭제로 치료할 경우 약 33% 정도의 재발과 상아질 민감증을 보고하였다.[10] 또한 과도한 치질의 삭제는 상아질과 치수의 노출을 일으키며 그 결과 근관치료 및 자연치의 고정성 보철수복이 추가로 요구되면서 치질의 삭제는 더욱 커지게 된다. 따라서 경미한 부정교합의 경우에만 선택적 교합 조정으로 치료하는 것이 추천된다.[4] 본 증례에서는 초진 시 환자가 최대교두간 접촉위로 교합할 때 우측 제1 및 제2대구치를 기준으로 교합면간 간극이 2 - 3 mm 정도로 커서 전 치열을 선택적 교합 조정만으로 치료할 경우 과도한 치아 삭제량이 예상되었으며 이는 교합기에 장착된 진단 모형상에서 교합조정 시뮬레이션을 통해 확인되었다. 그 이유는 수직고경 변화량이 구치부보다 전치부가 더 크기 때문에 구치부에 존재하는 특정양의 간극을 없애기 위해서는 구치부 간극 크기보다 훨씬 많은 전치부 삭제량이 필요하기 때문이다.[11] 실제로 교합조정만을 시행한 시뮬레이션 결과에서 과도한 교합 조정의 결과로 진단모형상에서 교합기의 절치유도핀을 기준으로 대략 5 mm 정도의 많은 수직고경 상실이 발생하였고, 그로 인해 전치부에서는 3 mm 정도의 깊은 수직 피개가 발생하였다. 반면, 구치부의 임플란트 지지 고정성 보철물을 재제작을 가정한 진단모형 교합조정 시뮬레이션에서는 구치부의 교합면간 간극을 새로운 보철물로 보상하면서 자연스럽게 전치부 잔존치열의 교합조정양이 감소하였으며, 이로 인해 수직고경의 감소량도 교합기의 절치유도핀 기준 3 mm로 상대적으로 적었다. 그 결과 전치부의 과도한 수직피개도 예방할 수 있었으며 구치부 교합의 구강 외 형성을 통하여 교합 양식을 더욱 이상적으로 부여할 수 있었다.

본 증례는 위의 고찰을 토대로 치료를 시행하였으며 이후 주기적인 검점을 통하여 교합의 변화 등을 관찰해야 하며, 필요시 추가적인 교합조정을 시행해야 할 것으로 사료된다.

결론

본 증례는 외상에 의하여 다발성 안면 골절에 대한 정복치료를 시행한 이후에 부정교합이 발생하여 턱관절의 안정성을 확보하기 위해 중심위를 채득하였다. 다발성 안면 골절의 정복의 어려움으로 교정 수술의 시도는 어려웠으며 치아 교정치료는 다수의 임플란트 식립된 상태로 인해 그 장점이 적었다. 따라서 진단모형 교합조정 시뮬레이션을 통해, 자연치 삭제량과 수직고경 감소량을 줄일 수 있는 구치부의 임플란트 지지 고정성 보철물의 재제작과 잔존된 전치부 자연치에 국한된 선택적 교합조정으로 시행하여 양호한 교합 기능적 결과를 얻을 수 있었다.

ORCID

Dae-Kyun Kim https://orcid.org/0000-0001-8309-0694
So-Young Park https://orcid.org/0000-0003-0207-9894
Jung-Jin Lee https://orcid.org/0000-0002-7381-5230
Yeon-Hee Park https://orcid.org/0000-0002-9183-9244
Kyoung-A Kim https://orcid.org/0000-0002-2923-5351
Jae-Min Seo https://orcid.org/0000-0001-5095-4046

References

1. Sforza C, Tartaglia GM, Lovecchio N, Ugolini A, Monteverdi R, Gianni AB, Ferrario VF. Mandibular movements at maximum mouth opening and EMG activity of masticatory and neck muscles in patients rehabilitated after a mandibular condyle fracture. J Craniomaxillofac Surg 2009;37:327-333.
2. Korean association of oral & maxillofacial surgeons. Textbook of oral & maxillofacial surgery. 3rd ed. Seoul; Dental & Medical Publishing Co.; 2013. p. 262, 271.
3. Pae A, Choi CH, Noh K, Kwon YD, Kim HS, Kwon KR. The prosthetic rehabilitation of a panfacial fracture patient after reduction: a clinical report. J Prosthet Dent 2012;108:123-8.
4. Amadi JU, Delitala F, Lieratore G, Scozzafava E, Brevi BC. Treatment decision-making for a post-traumatic malocclusion in an elderly patient: A case report. Dent Traumatol 2021;37:725-31.
5. Park IP, Heo SJ, Koak JY, Kim SK. Post traumatic malocclusion and its prosthetic treatment. J Adv Prosthodont 2010;2:88-91.
6. Becking AG, Zijderveld SA, Tuinzing DB. The surgical management of post-traumatic malocclusion. Clin Plast Surg 2007;34:e37-43.
7. Rozeboom A, Dubois L, Lobbezoo F, Schreurs R, Milstein D, de Lange J. Management of post-traumatic malocclusion: an alternative treatment. Oral Surg 2018;11:241-6.
8. Dawson PE. Functional occlusion. 1st ed. Amsterdam; Elsevier; 2006, p. 59, 80-1.
9. Kim SY, Choi YH, Kim YK. Postoperative malocclusion after maxillofacial fracture management: a retrospective case study. Maxillofac Plast Reconstr Surg 2018;40:27.
10. Janson G, Crepaldi MV, Freitas KMS, de Freitas MR, Janson W. Stability of anterior open-bite treatment with occlusal adjustment. Am J Orthod Dentofacial Orthop 2010;138:14.e1-7.
11. Sharon E, Beyth N, Smidt A, Lipovesky-Adler M, Zilberberg N. Influence of jaw opening on occlusal vertical dimension between incisors and molars. J Prosthet Dent 2019;122:115-8.

다발성 안면 골절의 정복 후 발생한 부정교합 상태의 환자를 중심위에서 선택적 교합 조정 및 임플란트 보철수복으로 교합관계를 회복시킨 증례

김대균[1] 전공의, **박소영**[1] 전공의, **이정진**[1] 부교수, **박연희**[1] 조교수, **김경아**[2] 부교수, **서재민**[1]* 교수

[1]전북대학교 치의학전문대학원 치과보철학교실, 전북대학교병원 의생명연구원

[2]건양대학교 의과대학 치과학교실

구강 악안면 영역에서 외상으로 인해 발생한 골절에 대한 치료로 관혈적 혹은 비관혈적인 골절의 정복을 시행할 수 있다. 그러나, 최적의 정복이 이루어지지 않았거나 부정 유합이 발생할 경우, 하악골과 중안모 간의 구조적 관계가 상실되어 부정교합이 일어날 수 있다. 이러한 부정교합은 외상 후 부정교합이라 정의되며 안정적인 턱관절 위치의 확보 후 악교정 수술, 교정치료, 교합 재형성 및 보철적 재건 등이 외상 후 부정교합의 치료방법으로 제시되고 있다. 안정적인 턱관절은 교합 회복 전 부정교합의 재발 및 교합 변화를 방지하기 위해 필수적이며, 중심위 및 적응된 중심위는 가장 안정적인 턱관절의 위치로 교합 회복의 시작점이다. 본 증례는 다발성 안면 골절의 정복 후, 외상 후 부정교합이 발생하여 전악 교합의 회복을 위해 중심위에서 선택적 교합 조정 및 임플란트 지지 고정성 보철물로 보철적 재건을 시행한 증례로 교합 기능적으로 양호한 결과를 얻었기에 이를 보고하고자 한다.

(구강회복응용과학지 2023;39(4):204-13)

주요어: 외상 후 부정교합; 선택적 교합 조정; 보철적 재건, 중심위

*교신저자: 서재민
(54896)전라북도 전주시 덕진구 백제대로 567 전북대학교 치과대학 치과보철학교실
Tel: 063-250-2696 | Fax: 063-250-2218 | E-mail: jmseo@jbnu.ac.kr
접수일: 2023년 8월 24일 | 수정일: 2023년 9월 13일 | 채택일: 2023년 9월 22일