https://doi.org/10.14368/jdras.2023.39.4.222
ISSN 2384-4353 eISSN 2384-4272

Case Report

A case of direct restore using 4-META/MMA-TBB resin containing organic filler in patients with severe occlusal surface wear and enamel fracture

Dae-Sik Kim[1], Gyeong-Je Lee[2]*
[1]*Yonseicc Dental Clinic, Wonju, Republic of Korea*
[2]*Department of Prosthodontics, School of Dentistry, Chosun University, Gwangju, Republic of Korea*

Attrition is the loss of tooth hard tissue due to contact between teeth, and in severe cases, dentin is exposed, accompanied by selective corrosion and excessive wear of teeth, which is called cupping. If these lesions are left untreated, the size of the lesion gradually increases, breaking the unsupported enamel, resulting in a decrease in aesthetics and chewing function. In this case report, patients with cupping and enamel fracture due to severe attrition were directly restored using a resin with soft properties containing organic fillers. In the follow-up observation six years later, most of the filling of the occlusal surface was eliminated, but the filling on the buccal surfaces remained relatively intact, and it was confirmed that this type of resin was suitable for the area where the occlusal force was relatively weak rather than the area where the occlusal force was greatly applied. **(J Dent Rehabil Appl Sci 2023;39(4):222-8)**

Key words: tooth attrition; tooth erosion; occlusal wear; acrylic resin

서론

치아는 역동적인 하악의 운동에 의해 치축방향은 물론 치축을 벗어난 방향으로도 응력을 받게 된다. 이러한 교합력은 치아를 파절에 이르게 하기도 하고, 심한 경우 발치의 원인이 되기도 한다. 실제로 치아 파절은 전체 영구치 발치의 원인 중 3위에 해당된다고 보고되고 있다.[1] 일단 치아를 상실하게 되면 저작, 발음, 심미 등의 치아 고유기능의 상실로 삶의 질의 저하가 야기되며, 이는 고령인구에 더욱 큰 영향을 미치게 된다.

치아의 교모(attrition)는 고령인구에서 흔히 발생되는 교합력에 기인한 치아구조의 상실이다. 교모는 저작이나 비기능적 습관(parafunction)에 의한 치아교합면의 기계적 마모로 정의되며, 가령에 따라 비가역적인 손상이 누적되는 비우식성 치아 경조직 손상이다.[2] 교모는 처음에는 법랑질에 국한하여 발생하다가, 상아질이 노출되면 상아질의 선택적인 상실이 발생되며, 이후 cupping이 발생된다.[3] 이러한 상아질의 cupping에 의해 지지되지 못한 법랑질이 발생되면 치아에 가해지는 응력이 법랑질의 파절이나 탈락을 일으켜 심한 치질의 결손으로 이어진다. 이러한 경우에는 기능교두도 파절될 수 있어 수직고경의 상실은 물론 저작 기능에 큰 손상을 일으키게 되므로 이에 대한 적절한 처치가 중요하다. 이에 본 연구에서는 심한 교모에 의해 발생된 cupping 및 교두 파절 증례에서 고정성 보철수복을 하지 않고 유기 필러를 함유한 낮은 탄성계수의 레진을 사용하여 직접수복(direct restora-

*Correspondence to: Gyeong-Je Lee
Professor, Department of Prosthodontics, School of Dentistry, Chosun University, 303 Pilmun-daero, Dong-gu, Gwangju 61452, Republic of Korea
Tel: +82-62-220-3827, Fax: +82-62-232-7776, E-mail: lkj1998@chosun.ac.kr
Received: September 20, 2023/Last Revision: October 10, 2023/Accepted: October 23, 2023

Copyright© 2023 The Korean Academy of Stomatognathic Function and Occlusion.
©It is identical to Creative Commons Non-Commercial License.

tion)하여 보존적으로 처치한 증례를 보고하고자 한다.

증례보고

본 환자는 75세의 남자 환자로서 '아래 앞니가 없어서 임플란트를 하러 왔어요.'라는 주소로 치과에 내원하였다. 환자는 하악 4전치가 결손된 상태로 내원하여, 통상적인 방법의 임플란트 고정성 브릿지의 제작을 위해 하악 좌측 및 우측 측절치에 임플란트 식립을 진행하였다. 환자는 이갈이 습관이 있으셔서, 심한 교모에 의한 치질의 마모(cupping) 및 협측의 법랑질의 박리 및 기능교두 파절이 관찰되었다. 환자는 이에 대한 지각과민이나 치수증상을 호소하지는 않았으나 심한 치아경조직 상실로 인한 비심미적인 치아형태 및 저작효율의 저하는 인지하고 있었다(Fig. 1). 환자는 심한 교모를 보이나 수직고경의 감소가 없고, 수복을 위한 공간이 충분한 Turner & Missirian[4]의 분류 상 category 2에 해당하는 교모로 진단되었다.

환자에게 심한 치아의 파절에 대한 처치법에 보철적 수복과 레진충전이 있음을 설명드렸고, 수직고경의 감소가 없는 구강상태 및 환자의 경제적 사정을 고려하여, 레진충전을 통한 직접 수복을 시행하여 노출된 상아질의 피개, 심미성의 개선 및 접착성 재료를 통한 법랑질의 지지로 추가 파절의 방지를 시행하기로 하였다.

직접수복을 위한 재료는 4-META/MMA-TBB 레진(Bondfill, Sun Medical Co., Ltd., Moriyama, Japan)을 사용하였다. 먼저 치면세마 및 치아격리 후, 전처리제를 20초간 적용하였다. 이때 별도의 인산을 사용하지 않는 self-etching system이므로 수세 및 건조를 시행하지는 않았다. 그 후 단량체 4방울 : 활성제 1방울의 비율로 혼합한 액과 적당량의 분말을 전용 붓으로 치아에 적용시키는 brush-on technique을 이용하여 치면의 정상형태에 맞추어 축성을 시행하였다(Fig. 2). 그 후 약 10분간 자가중합시킨 후 통법에 따라 교합조정, 마무리 및 연마를 시행하였다(Fig. 3).

환자는 본원에서 하악 전치부의 임플란트 보철을 완료한 이후 별다른 불편감이 없다는 이유로 내원하시지 않았다. 이후 환자가 약 6년 후의 임플란트 정기검진을 위해 다시 내원하시고 나서야 이상의 직접수복의 결과에 대한 경과 관찰을 시행할 수 있었다. 환자는 심하게 손상된 치아경조직에 대한 직접수복이 너무나도 만족스럽고, 편하였기 때문에 그 동안 치과를 방문한 필요성을 느끼지 못하였다고 진술하여 높은 만족도를 나타냈다. 경과관찰 결과 순측과 협측의 레진은 잇솔질과 의한 것으로

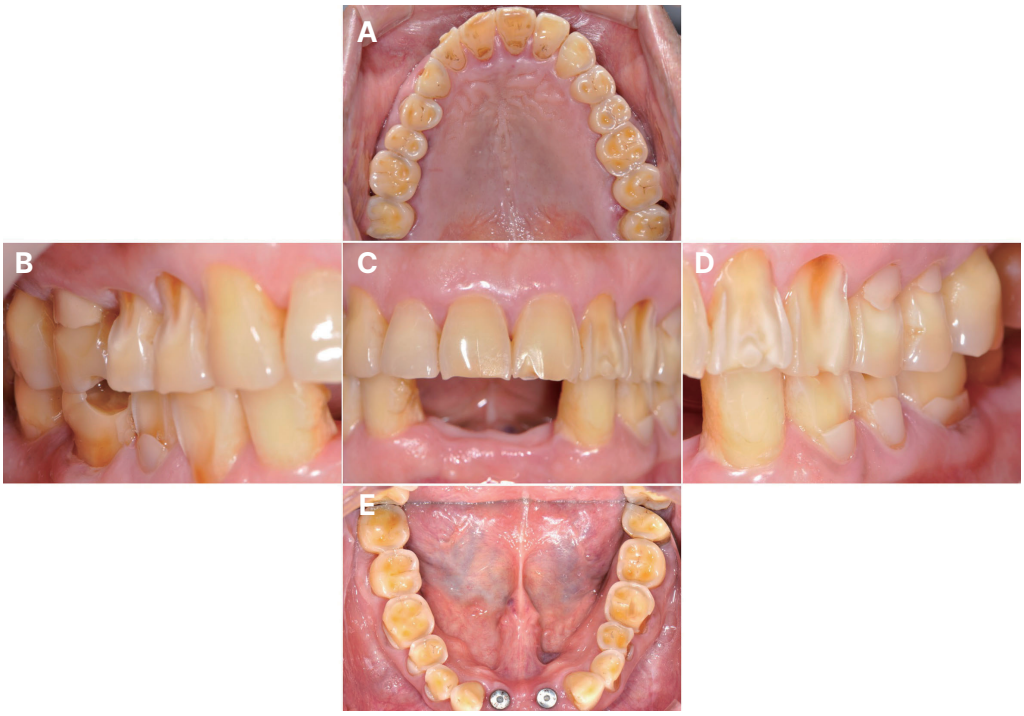

Fig. 1. Intraoral photographs before the treatment. Due to severe attrition, the cuppings of the occlusal surface and the fractures of the enamel of the buccal (labial) surface are observed.



Fig. 2. Resin was built up on the destructed labial surface. (A) Bondfill kit, (B) Primer was applicated on the exposed dentin surface for 20 seconds, (C) Resin was built up by brush-on technique.

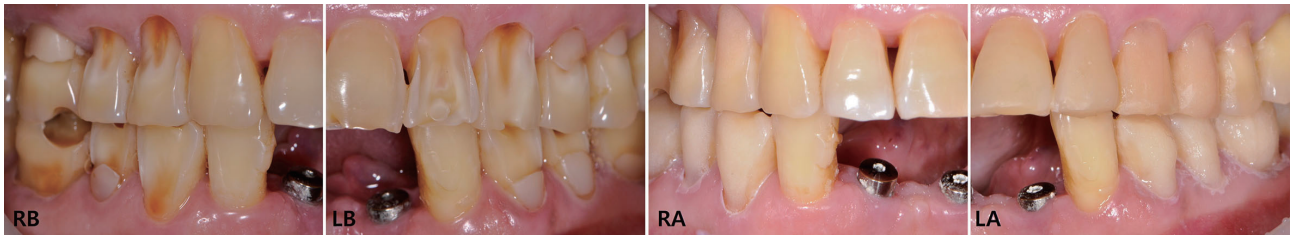

Fig. 3. Intraoral photographs before and after the treatment. The destructed tooth surfaces were reconstructed successfully. RB: Right side before the treatment, LB: Left side before the treatment, RA: Left side before the treatment, LA: Left side before the treatment.



Fig. 4. Intraoral photographs of 6 years follow-up. Even though the patient re-visited the clinic after 6 years, the resin remained, and the exposed dentin on the labial surface was still protected. RF: Right side of 6 years follow-up, LF: Left side of 6 years follow-up.

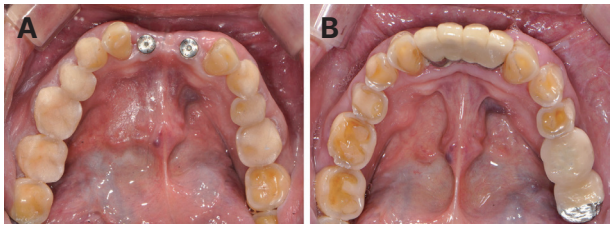

Fig. 5. Intraoral photographs of mandibular dentition of after the treatment (A) and 6 years follow-up (B). While the resin on the labial and buccal side remained relatively sound, the resin on the occlusal surface was worn and only a part remained.

추정되는 레진의 마모가 관찰되었으나, 탈락된 부분이 없이 잘 유지되면서 노출된 상아질을 안정적으로 보호하고 있음을 확인하였다(Fig. 4). 그러나 교합면의 레진은 거의 탈락되거나 마모되어 새로운 레진 충전이나 보철적 수복이 필요한 상황이었다(Fig. 5).

고찰

치아우식에 의한 치아경조직 손상이 아닌 비우식성 원인에 의한 치아경조직 손상은 마모(abrasion), 부식(erosion), 치경부 굴곡파절(cervical abfraction) 및 교모(attrition)가 있다. 그 중 이물질이나 산에 의한 치질손상인 마모와 부식의 경우 생활습관의 관리를 통해 어느정도 예방이 가능하나, 치아 간의 접촉에 의한 교합력이 그 원인인 교모나 치경부 굴곡파절의 경우 예방이 어렵다는 문제가 있다. 게다가 평균수명의 증가 및 그에 따른 고령인구 수의 증가로 인해 비가역적으로 누적되는 치아 경조직 상실인 교모에 대한 예방 및 관리의 중요성이 더욱 증가되었다.[5] 고령자에서 치아의 손상은 흔히 발생하는 치과적 문제인데, 이는 젊은 사람의 치아에 비해 나이 든

사람의 치아는 깨지기 쉬워 치아의 균열이나 파절이 더욱 쉽게 일어나기 때문이며, 특히 근관 치료된 치아에서는 그 정도가 더욱 심해지게 된다.[6]

일단 교모로 인해 상아질이 노출되면 산도가 낮은 부식성 음식에 의해 치아표면의 광화도가 저하되게 되고, 이렇게 광화도가 저하된 표면에 구강연조직에 의한 마찰, 음식물 저작 또는 치솔질에 의한 마모가 추가로 일어나게 되어 상아질이 노출된 부분에 깊은 함몰병소인 cupping이 발생되게 된다.[3] 법랑질의 천공이 일어난다면 초반에는 상아세관의 노출에 기인한 지각과민이 일어나지만, 시간이 경과하면서 지속적 자극에 대한 반응인 치수내 삼차 상아질(tertiary dentin)의 침착으로 지각과민이 완화될 수 있다. 이런 경우 환자는 별다른 불편감을 느끼지 못하게 되고, 질환을 방치하게 되어 더욱 큰 문제를 야기하게 된다. 또한 cupping이 발생되게 되면 이를 둘러싼 법랑질이 상아질로부터 지지를 받지 못하게 되어 파절에 매우 취약하게 되는데, 이는 법랑질이 단독으로 응력을 받는 경우에는 법랑질과 상아질이 접합되어 함께 응력을 받는 경우에 비해 압축력이나 전단력에 대한 저항력이 절반 이하로 줄어들기 때문이다.[7] 게다가 교모로 인한 cupping은 노령 인구에서 빈번하게 발생되게 되는데 가령에 따른 치아의 취성(brittleness)의 증가가 치아파절을 더욱 가속화시키기 때문이다.[3] 또한 치경부에 발생된 굴곡파절도 치아의 파절을 더욱 증가시킨다. 굴곡파절은 치경부 법랑소주(enamel rod)의 방향을 따른 쐐기형 파절을 시작으로 치질을 손상시키고, 손상된 부위의 상아질과 법랑질의 경계를 따라 응력의 집중시켜, 지지되지 못하는 법랑질의 형성하고, 이 부위에 또다시 응력이 집중되어 파절이 반복되는 악순환을 거쳐 병소의 크기가 점차 증가되게 된다.[8] 본 증례의 환자에서도 누적된 교모로 인한 법랑질의 천공이 발생되어 노출된 상아질에 저작 시 음식물에 의한 마모와 산성 음식물에 의한 부식이 치관부의 cupping을 야기하였다. 그 후 굴곡파절 및 cupping에 의한 치경부과 치관부의 지지되지 못한 법랑질이 치아의 협측 법랑질의 광범위한 탈락을 야기한 것으로 평가되었다.

교모에 의한 치아파절은 지각과민, 날카로운 파절면에 의한 연조직 손상, 교합수직고경의 감소 등 여러 문제를 야기하므로 보철 수복이나, 직접 수복 등의 방법으로 치료가 필요하다. 이 중 보철 수복은 손상 받은 치아의 외형을 효과적으로 회복시킬 수 있다는 장점이 있는 반면 마모된 치열에서는 보철물의 유지와 저항이 낮아지며, 시간과 비용이 많이 들고, 수리가 어려운 단점이 있다.[9] 무엇보다도 보철 수복 시 치아삭제로 인한 비가역적 손상이 동반된다는 치명적인 단점이 있다. 실제로 보철을 위한 치아삭제 시 올세라믹이나 도재금속관에서 63%에서 72%의 치관부 치질이 삭제된다는 보고도 있다.[10] 그에 반해 직접 수복의 경우 치아삭제가 불필요하고, 시간과 비용이 적게 들 뿐 아니라, 대합치의 마모가 최소화되고, 술후에도 수리가 가능하다는 장점이 있다.[11] 따라서 Turner & Missirilian의 분류 상 category 2나 category 3과 같이 수직고경의 감소가 없는 치아마모의 경우, 가능하다면 가역적인 방법인 직접 수복이 우선적으로 고려되어야 한다.[12] 다만, 직접수복의 경우 금속이나 세라믹에 비해 마모가 잘 되고, 변색이나 탈락 등의 단점이 있어 장기간 사용하는 영구적 처치의 개념보다는 단기간 사용하면서 주기적인 검진 또는 필요 시 수리를 병행하는 중간(interim) 처치나 진단목적의 처치로 봄이 타당하며, 이는 특히 큰 응력이 가해지는 구치부 치아마모의 경우에 그러하다고 보고되었다.[13] 본 증례에서도 치아 마모에 대해 저렴하고 간편한 가역적 처치인 레진 충전을 중간 처치로서 시행하였으나, 주기적인 검진 없이 6년 후의 추적관찰만 시행할 수 있었으며, 실제 구치부 교합면의 경우 대다수의 레진이 탈락된 것으로 나타나 이전의 보고들과 유사한 양상을 보였다. 본 증례의 환자에게는 향후에도 정기적인 내원을 다짐받았고, 필요 시 보철 수복도 필요함을 설명하였다.

직접 수복에 사용되는 재료는 글래스 아이오노머(glass ionomer), 복합레진(composite resin), 하이브리드 레진(hybrid resin) 등이 사용될 수 있다.[13] 그 중 글래스 아이오노머의 경우 치아에 화학적으로 접착되는 성질이 있기는 하나 낮은 연마성, 거친 표면, 낮은 내마모성 그리고 높은 용해성 등의 문제로 인해 마모 환자의 수복에는 적당하지 않은 재료로 알려져 있다.[14] 복합레진의 경우 높은 심미성, 적당한 물성, 치질에 대한 기계/화학적 접착, 사용의 간편성 등의 이유로 아말감을 대체하는 수복재료로서 치과 임상에 널리 사용되고 있으나, 재료의 수축에 의한 변연누출, 변색, 인산 사용에 따른 지각과민 등의 문제가 보고되고 있다.[15] 특히, 교모로 인한 병소에서 레진수복을 위한 와동을 따로 형성하지 않는 경우 레진의 변연부위가 얇아지게 되어 교합압에 의한 파절이 발생될 수 있다. 이러한 경계부의 파절은 복합레진 치료 실패의 가장 흔한 원인으로 보고되고 있다.[16] 이는 복합레진의 경우, 무기필러가 레진기질에 함유되어 있는 구조로

서 탄성계수(elastic modulus)가 약 10 - 13 GPa 정도로 단단한 성질이 있기 때문이다. 이러한 복합레진의 높은 탄성계수로 인한 문제의 보완을 위해 유기필러(organic filler)를 첨가하여 부드러운 성질을 부여한 아클릴릭 레진이 소개되고 있는데, 그 중 본 증례에서 사용한 레진은 4-methacryloyloxyethyl trimellitate anhydride/methyl methacrylate tri-n-butylborane (4-META/MMA-TBB) 레진 시멘트로서 선중합된(pre-polymerized) trimethylolpropane trimethacrylate (TMPT) 필러가 함유되고, self-etching primer를 사용하는 새로운 레진 시스템이다. 이 레진 시스템은 무기필러 대신 유기필러를 함유하기 때문에 일반적인 복합레진에 비해 점주도(viscosity)가 낮고, 탄성계수가 약 2.0 GPa 정도로 보다 부드러운 성질을 지니게 된다.[17] 이는 따로 와동을 형성하지 않는 마모된 치아에 대한 레진충전 시 복합레진의 최대 단점인 변연파절 및 이로 인한 이차우식에 대한 해결책이 될 수 있을 것이다.

4-META/MMA-TBB 레진의 경우 높은 일반적인 복합레진에 비해 높은 전단결합강도(shear bond strength)를 지녀 장기간에 걸쳐 높은 안정성을 지닌다고 보고되고 있다.[18] 이는 복합레진의 본딩제에 사용되는 소수성의 dimethacrylate는 중합 전에 뭉쳐져 water-tree를 형성시켜 불균등한 접착계면을 형성하는 반면, 4-META/MMA-TBB 레진에서는 MMA monomer가 4-META에 대한 용해제(solvent) 역할을 해 polymethyl methacrylate (PMMA), MMA, 그리고 4-META가 탈회(demineralization)된 상아질에 보다 용이하게 침투하게 하여 보다 균일한 접착계면을 형성하기 때문이다.[19]

자연치아의 법랑질(87.5 GPa)이나 상아질(25.0 GPa)은 복합레진(10 - 13 GPa)이나 4-META/MMA-TBB 레진(2.0 GPa)에 비해 상당히 높다고 알려져 있다.[20] 그러나 본 재료의 경우 큰 탄성계수의 차이에도 불구하고 재료 자체가 높은 전단결합강도를 지니기 때문에 재료에 가해지는 응력을 흡수하여 상대적으로 큰 응력이 가해지는 상황이더라도 오랜 기간 동안 우수한 결합을 유지하는 것으로 보고되고 있다.[17]

다만 무기필러 기반의 일반적인 복합레진에 비해 연마성이 부족하고, 다양한 색조가 제공되지 않기 때문에 높은 심미성이 요구되는 상악 전치부 순면의 처치에는 한계가 있다고 생각된다. 또한 무기필러를 함유하지 않아 구치부 교합면과 같이 높은 내마모성이 요구되는 부위에서는 장기간에 걸친 사용에는 한계가 있다고 사료된다. 본 증례의 6년 후 경과관찰에서도 교합면에 충전했던 레진 대부분이 탈락 또는 마모되어 상실됨이 관찰되었음을 관찰할 수 있었다. 따라서 이런 형태의 레진으로 충전을 시행한 경우 주기적인 검진을 통해 마모나 탈락에 대한 보완 처치가 반드시 필요할 것으로 생각된다. 또한 해당 재료에 대한 자연치와의 열팽창계수의 차이에 대한 구체적이고 체계적인 연구가 없어 이에 대한 연구도 필요할 것으로 사료된다.

결론

심한 교모로 인한 cupping과 법랑질의 파절이 동반된 증례에서 유기필러를 함유한 4-META/MMA-TBB 레진을 사용하여 직접수복하고 6년 후 경과관찰 결과, 협면의 레진은 비교적 온전하였으나 교합면의 레진은 거의 제거되었음을 확인하였다. 본 증례를 통해 이런 형태의 레진은 교합력이 크게 가해지거나 높은 내마모성이 요구되는 부위보다는 교합력이 약하게 가해지고 높은 유지력이 요구되는 부위에 적합한 재료임을 확인할 수 있었다.

Acknowledgements

This study was supported by research fund from Chosun University Dental Hospital, 2022.

ORCID

Dae-Sik Kim https://orcid.org/0009-0009-9466-5647
Gyeong-Je Lee https://orcid.org/0000-0002-3545-2280

References

1. Chen SC, Chueh LH, Hsiao CK, Wu HP, Chiang CP. First untoward events and reasons for tooth extraction after nonsurgical endodontic treatment in Taiwan. J Endod 2008;34:671-4.
2. The Glossary of Prosthodontic Terms: Ninth Edition. J Prosthet Dent 2017;117(5S):e1-e105.
3. Mair LH. Wear in dentistry - current terminology. J Dent 1992;20:140-4.
4. Turner KA, Missirilian DM. Restoration of the extremely worn dentition. J Prosthet Dent 1984;52:467-74.

5. Pintado MR, Delong R, Ko CC, Sakaguchi RL, Douglas WH. Correlation of noncarious cervical lesion size and occlusal wear in a single adult over a 14-year time span. J Prosthet Dent 2000;84:436-43.
6. Kishen A. Mechanisms and risk factors for fracture predilection in endodontically treated teeth. Endod Topics 2006;13:57-83.
7. Chun K, Choi H, Lee J. Comparison of mechanical property and role between enamel and dentin in the human teeth. J Dent Biomech 2014;5: 1758736014520809.
8. Dejak B, Mlotkowski A, Romanowicz M. Finite element analysis of mechanism of cervical lesion formation in simulated molars during mastication and parafunction. J Prosthet Dent 2005;94:520-9.
9. Rosenstiel SF, Land MF, Walter R. Contemporary fixed prosthodontics. e-book. New York; Elsevier Health Sciences; 2022. p. 84.
10. Edelhoff D, Sorenssen JA. Tooth structure removal associated with various preparation designs for anterior teeth. J Prosthet Dent 2002;87:503-9.
11. Mehta SB, Banerji S, Millar BJ, Suarez-Feito JM. Current concepts on the management of tooth wear: part 3. Active restorative care 2: the management of generalised tooth wear. Br Dent J 2012;212:121-7.
12. Mehta SB, Banerji S, Millar BJ, Suarez-Feito JM. Current concepts on the management of tooth wear: part 4. An overview of the restorative techniques and dental materials commonly applied for the management of tooth wear. Br Dent J 2012;212:169-77.
13. Kilpatrick N, Mahoney EK. Dental erosion: part 2. The management of dental erosion. N Z Dent J 2004;100:42-7.
14. Rodrigues DS, Buciumeanu M, Martinelli AE, Nascimento RM, Henriques B, Silva FS, Souza JC. Mechanical Strength and Wear of Dental Glass-Ionomer and Resin Composites Affected by Porosity and Chemical Composition. J Bio Tribo Corros 2015;1:24.
15. Milosevic, M. Polymerization mechanics of dental composites - advantages and disadvantages. Procedia Eng 2016;149:313-20.
16. Brunthaler A, König F, Lucas T, Sperr W, Schedle A. Longevity of direct resin composite restorations in posterior teeth. Clin Oral Investig 2003;7:63-70.
17. Zhang C, Yang B. Long-term marginal adaptation and nanoleakage of class V cavity restored with organic filler filled 4-META/MMA-TBB resin. J Biomed Mater Res B Appl Biomater 2019;107:2050-6.
18. Saeki K, Chin AF, Nonomura GT, Hilton JF, Chien YC, Marshall SJ, Marshall GW. In vitro evaluation of adhesive characteristics of 4-META/MMA-TBB resin with organic filler. Dent Mater 2015;31:1567-78.
19. Aoki K, Kitasako Y, Ichinose S, Burrow MF, Ariyoshi M, Nikaido T, Tagami J. Ten-year observation of dentin bonding durability of 4-META/MMA-TBB resin cement - a SEM and TEM study. Dent Mater J 2011;30:438-47.
20. Anatavara S, Sitthiseripratip K, Senawongse P. Stress relieving behaviour of flowable composite liners: A finite element analysis. Dent Mater J 2016;35:369-78.

심한 교합면 마모 및 교두 파절 환자에서 유기필러를 함유한 4-META/MMA-TBB 레진을 활용한 직접수복 증례

김대식[1] 치과의사, **이경제**[2*] 교수

[1]연세부부치과

[2]조선대학교 치과대학 치과보철학교실

교모는 치아 간의 접촉으로 인하여 치아 경조직이 소실되는 것으로, 심한 경우 상아질이 노출되어 선택적인 부식과 치아의 과도한 마모가 동반되는데, 이를 cupping이라고 부른다. 이러한 병소를 치료하지 않고 방치할 경우 병소의 크기가 점차 커지게 되어 지지되지 않는 법랑질이 파절되고, 결과적으로 심미성과 저작 기능이 저하된다. 본 증례보고에서는 심한 교모로 인해 cupping과 법랑질 파절이 동반된 환자에서 유기필러가 함유되어 부드러운 성질을 지닌 레진을 이용하여 직접수복을 실시하였다. 6년 후의 경과관찰에서 교합면의 충전은 대부분 탈락하였으나 협측의 충전은 비교적 온전하게 남아 있음을 관찰할 수 있었고, 이런 형태의 레진이 교합력이 크게 가해지는 부위보다는 교합력이 비교적 약하게 가해지는 부위에 적합한 재료임을 확인할 수 있었다.

(구강회복응용과학지 2023;39(4):222-8)

주요어: 치아 교모; 치아 부식; 교합면 마모; 아크릴릭 레진

*교신저자: 이경제

(61452)광주광역시 동구 필문대로 303 조선대학교 치과대학 치과보철학교실

Tel: 062-220-3827 | Fax: 062-232-7776 | E-mail: lkj1998@chosun.ac.kr

접수일: 2023년 9월 20일 | 수정일: 2023년 10월 10일 | 채택일: 2023년 10월 23일