https://doi.org/10.14368/jdras.2023.39.4.229
ISSN 2384-4353 eISSN 2384-4272

Case Report

Fabrication of implant-associated obturator after extraction of abutment teeth: a case report

Ki-Yeol Jang, Gyeong-Je Lee*
Department of Prosthodontics, College of Dentistry, Chosun University, Gwangju, Republic of Korea

Maxillary bone defects may follow surgical treatment of benign and malignant tumors, trauma, and infection. Palatal defects often lead to problems with swallowing and pronunciation from the leakage of air into the nasal cavity and sinus. Obturators have been commonly used to solve these problems, but long-term use of the device may cause irritation of the oral mucosa or damage to the abutment teeth. Utilizing implants in the edentulous area for the fabrication of the obturators has gained attention. This case report describes a patient, who had undergone partial resection of the maxilla due to adenocarcinoma, in need of a new obturator after losing abutment teeth after long-term use of the previous obturator. Implants were placed in strategic locations, and an implant-retained maxillary obturator was fabricated, showing satisfactory results in the rehabilitation of multiple aspects, including palatal defect, masticatory function, swallowing, pronunciation, and aesthetics. **(J Dent Rehabil Appl Sci 2023;39(4):229-36)**

Key words: implant; obturator; partial maxillectomy

서론

상악골 결손은 양성 및 악성 종양, 외상 그리고 감염 등의 수술적 치료에 의해 발생할 수 있다. 악골 절제는 질환의 특성에 따라 절제 범위가 다양하고 이로 인해 저작 및 연하 기능의 저하가 발생하며 발음 장애와 심미적인 문제가 발생할 수 있다.[1] 이러한 결손 부위가 외과적 수술에 의해 재건되지 않은 경우 정상적인 사회생활로 복귀시키기 위해 악안면 기능을 회복을 통한 보철 치료가 요구된다.

상악 절제술 후 대표적인 보철 치료 방법은 폐색장치를 제작하여 결손부에 위치시키는 것이다. 폐색장치는 수술 후 발생한 결손부위를 폐쇄하여 비강과 구강 사이를 분리한다.[2] 적절한 폐색장치는 구개의 외형을 회복시키고 구강과 비강, 상악동, 비인두를 분리시킴으로써 연하와 발음 기능을 회복시켜 준다.

하지만 전통적인 폐색장치를 장기간 사용하게 되면, 적합도가 떨어지며, 구강 점막을 자극하고 유지암이 놓이는 치아가 손상되는 등의 환자의 구강건강에 부정적인 영향을 미치기도 한다. 이를 보완하기 위해 보철물의 유지 및 안정을 향상시키는 임플란트 식립이 광범위하게 사용된다.[3] 구개부 결손부를 회복시키기 위해서는 폐색장치의 지지나 유지에 많은 도움을 주는 임플란트를 식립하여 이용하는 치료가 시행되고 있다.

본 증례는 오래 전 상악 좌측 부위의 선암종으로 인한 좌측 상악골 절제술을 받은 환자에서 폐색장치의 장기간 사용에 따른 잔존 지대치 상실 후 임플란트를 식립하여 이를 지대치로 이용한 폐색장치를 제작하여 저작, 발음, 연하 기능 및 심미적으로 만족스러운 결과를 얻었기에 이를 보고하는 바이다.

*Correspondence to: Gyeong-Je Lee
Professor, Department of Prosthodontics, School of Dentistry, Chosun University, 303 Pilmun-daero, Dong-gu, Gwangju 61452, Republic of Korea
Tel: +82-62-220-3827, Fax: +82-62-232-7776, E-mail: lkj1998@chosun.ac.kr
Received: September 22, 2023/Last Revision: October 19, 2023/Accepted: October 23, 2023

Copyright© 2023 The Korean Academy of Stomatognathic Function and Occlusion.
©It is identical to Creative Commons Non-Commercial License.

증례보고

본 증례의 환자는 만 78세 남자 환자로서 2010년 경 좌측 상악골 선암종(adenocarcinoma)으로 인한 좌측 상악골의 부분 절제술(partial maxillectomy)을 시행하였고, 상악 우측 중절치부터 상악 우측 견치까지의 소수의 잔존 지대치를 이용하여 폐색장치를 제작하였다. 2017년 경 기존의 폐색장치 사용 중 상악 우측 측절치부터 상악 우측 견치까지의 보철물이 흔들린다는 주소로 내원하였으며, 상악 우측 측절치와 상악 우측 견치의 이차 우식 및 치관 파절, 상악 우측 제2소구치 부위의 임플란트 주위 치조골 소실 및 소구치 부위 부연결장치 파절이 관찰되었다(Fig. 1 - 3). 상악 우측 측절치와 상악 우측 견치를 발거하고, 상악 우측 제2소구치 부위 임플란트를 제거하기로 결정하였다.

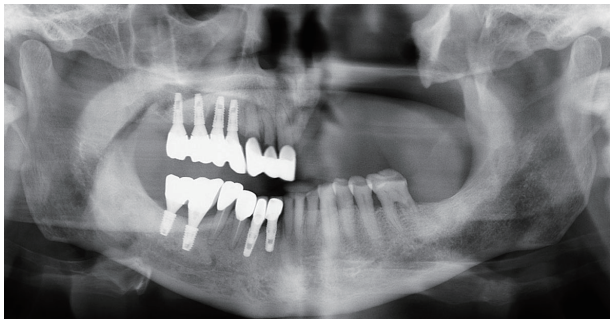

Fig. 1. Panoramic radiograph before treatment. Maxillary lateral incisor and canine have severe secondary caries and mobility.

발거 부위는 1) 폐색장치에 포함하여 인공치로 위치시키는 방법과, 2) 상악 우측 중절치와 상악 우측 제1소구치 임플란트를 연결하는 브릿지를 제작하여 폐색장치를 제작하는 방법, 3) 발거 부위에 임플란트를 식립하여 서베이드 크라운(surveyed crown)을 제작, 폐색장치를 만드는 방법의 3가지 치료 계획을 고려하였으며, 두 번째 치료 방법인 소구치 임플란트와 자연치 전치를 연결하여 브릿지를 제작하는 것은 전치와 소구치의 기능적인 차이 및 임플란트와 자연치의 생리적 동요도 차이 등의 기능적, 역학적 단점으로 인해 선택하지 않았다. 환자분의 강력한 임플란트 식립 의지와 폐색장치의 적절한 유지, 안정, 보상을 위해서는 가능한 많은 지대치의 필요성을 생각하여 세 번째 치료 방법인 상악 우측 측절치와 상악 우측 견치 부위에 임플란트를 식립하여 서베이드 크라운(surveyed crown)을 제작하기로 결정하였다.

알지네이트를 이용한 예비인상체로 진단모형을 제작한 후(Fig. 4) 모델스캐너(DOF Freedom HD, DOF, Seoul, Korea)를 이용해 진단모형을 스캔하였고, 캐드 디자인 프로그램(3Shape dental manager, 3Shape, Copenhagen, Denmark)과 3D 프린터(Carima IMD, Carima, Seoul, Korea)로 개인 트레이를 제작하여 트레이의 균일한 두께 부여 및 정확한 변연을 디자인하였다. 개인 트레

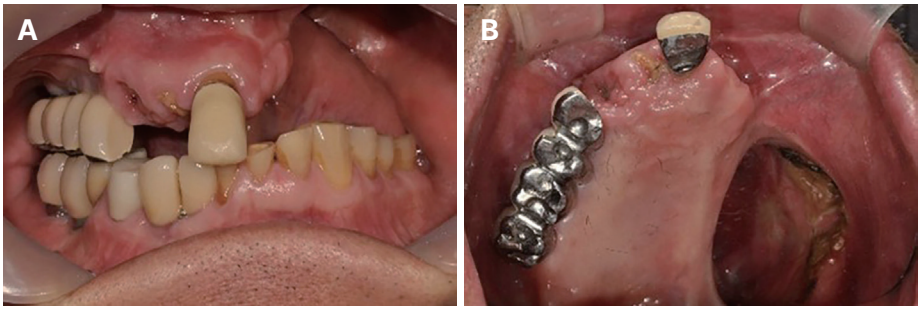

Fig. 2. Intraoral photograph before treatment. Rt. maxillary lateral incisor and canine were fractured due to severe secondary caries. Bridge of Rt. maxillary lateral incisor and canine was removed. (A) Frontal view, (B) Occlusal view.

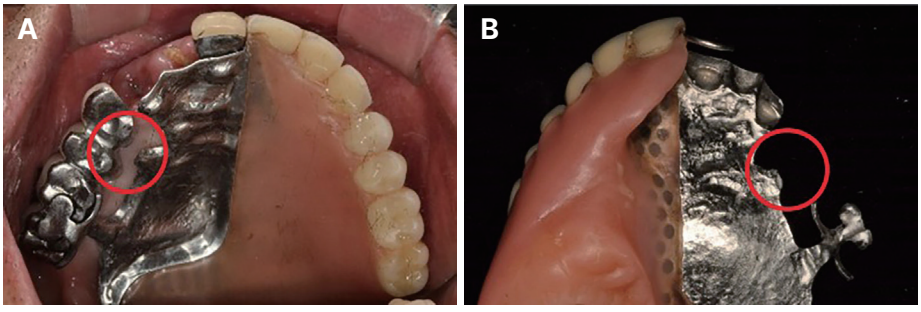

Fig. 3. Intraoral photograph and old obturator photograph. Minor connector at Rt. maxillary first premolar and second premolar was fractured (Red circle). (A) Occlusal view, (B) Tissue surface of old obturator.

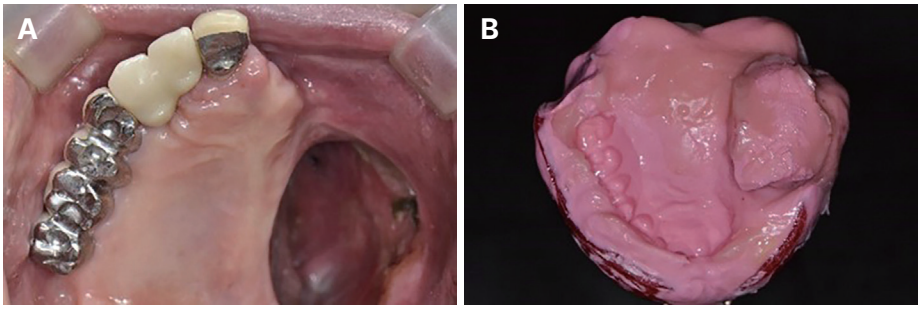

Fig. 4. Intraoral photograph and preliminary impression taking. Zirconia surveyed crown with cingulum rest was set on Rt. maxillary lateral incisor and canine. (A) Occlusal view, (B) Preliminary impression taking with alginate.

이(Mazic D SG, Vericom, Chuncheon, Korea)를 시적해가며 모델링 컴파운드(Peri Compound, GC, Tokyo, Japan)로 변연 형성을 시행하였고 polysulfide 인상재(Permlastic, Kerr, Orange, USA)로 기능인상을 채득하였다(Fig. 5).

초경석고(Fujirock, GC, Leuven, Belgium)를 이용해 제작한 작업모형을 제작하였으며, 자가중합 레진(Instant tray mix package, LANG, Wheeling, USA)과 왁스(Dental pink modelling wax, Associated Dental Products Limited, Wiltshire, UK)로 기초상과 교합제를 제작하였다. 환자의 안모와 조화를 이루도록 교합제의 외형을 수정하고 환자의 상악 지대치, 하악 교합평면을 고려하여 상악의 가상 교합평면을 결정하였다(Fig. 6). 환자의 하악 교합평면이 고르지 못하였으므로 제작한 교합제의 외형을 환자의 하악 교합평면과 조화롭게 수정하여 수직고경 및 수평위를 결정한 후 교합인기 왁스(Aluwax, Aluwax Dental Products Co., Allendale, USA)를 이용해 악간관계를 채득하였고, 납의치 시적을 통해 인공치의 색조, 대합치와의 조화, 및 발음, 연하 등의 기능적인 부분을 확인하였다(Fig. 7).

열중합레진의 온성과정 후 기공실 재부착을 시행하여 온성과정에서의 중합수축 오차를 수정하였고, 붉은 의치상에서의 압박 부위를 효과적으로 식별하기 위해 녹색의 에어로졸 성상의 압력지시재(Occlude, Pascal, Bellevue,



Fig. 5. Custom tray fabrication and fuctional impression taking. (A) Individual tray fabricated with 3D printer, (B) Border molding with modeling compound, (C) Functional impression taking with polysulfide rubber.

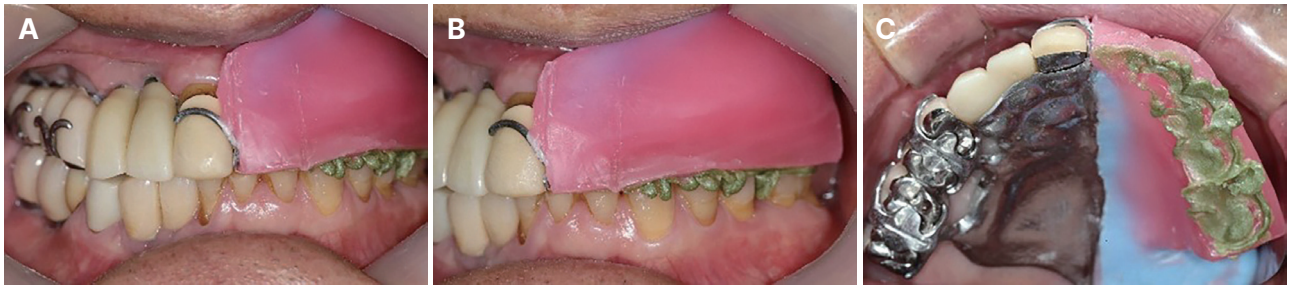

Fig. 6. Vertical dimension taking. The vertical dimension was measured based on the remaining abutment teeth. (A) Frontal view, (B) Left lateral view, (C) Occlusal view.

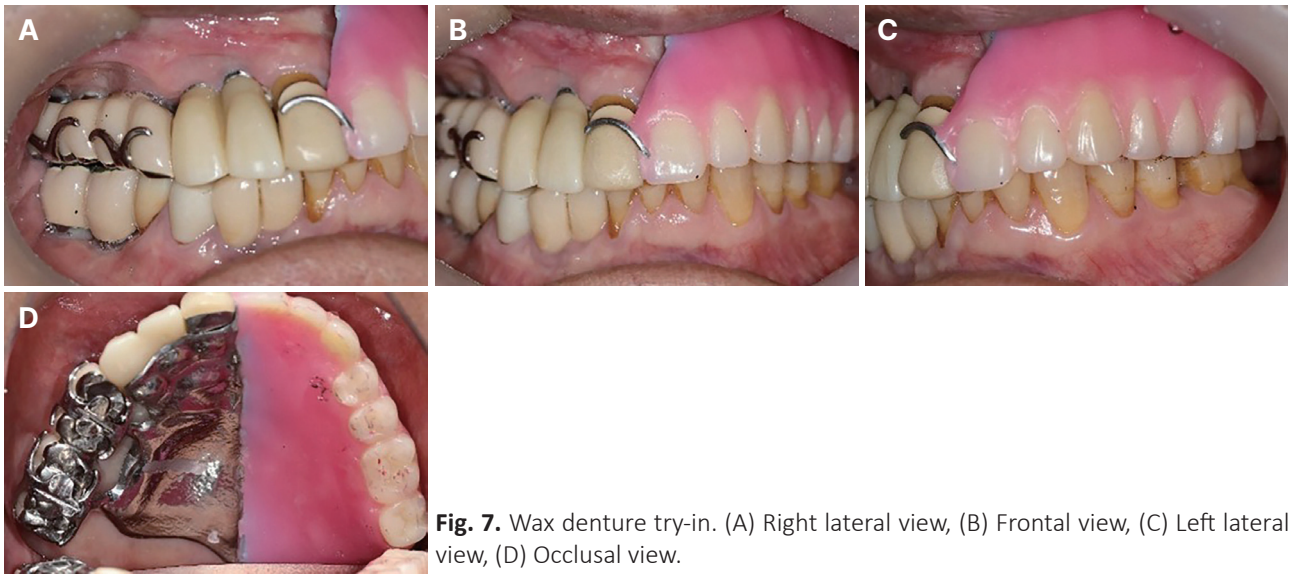

Fig. 7. Wax denture try-in. (A) Right lateral view, (B) Frontal view, (C) Left lateral view, (D) Occlusal view.

USA)를 실리콘 압력 지시재(Fit checker, GC, Tokyo, Japan)에 혼합하여 사용하였다(Fig. 8). 특히 상악골 결손부에 적합되는 의치상의 길이가 너무 길어 진료실에서 조정하였으며, 중공의 크기를 증가시켜 폐색장치의 무게를 최소화하고자 조정하였다(Fig. 9).

환자에게 의치를 장착하고, 2주 후의 정기 검진 시 양호한 폐색장치의 적합도를 보였으며, 미세한 교합조정을 시행하였으며, 환자분의 불편감 없이 유지와 안정에서 양호한 결과를 보였다(Fig. 10).

약 3달 후 폐색장치 정기 검진 시 구강 점막 자극이나 지대치의 손상은 발견되지 않았으며, 환자분의 불편감 또한 없었으며, 좌측 폐색장치 부위의 과교합이 관찰되어 미세한 교합 조정만 시행하였다. 환자분은 새로 제작한 폐색장치에 굉장히 만족하였으며, 심미적, 기능적으로 양호한 결과를 보였다(Fig. 11).

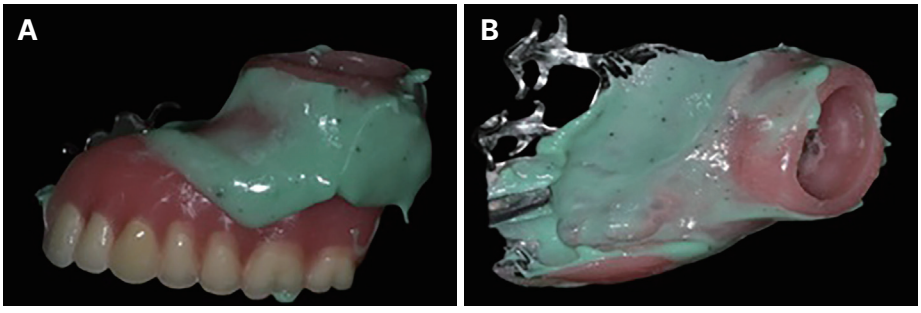

Fig. 8. Contact area checking before delivery. Pressure indicating agent was applied on the tissue surface of obturator. (A) Lateral surface, (B) Tissue surface.

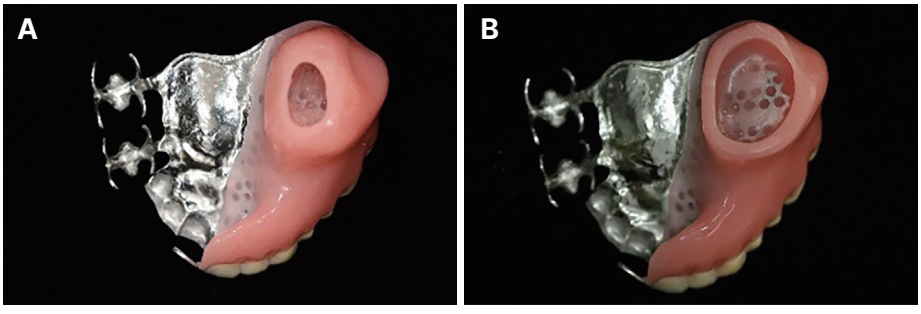

Fig. 9. Hollow bulb area checking before delivery. Before adjustment, hollow was long and heavy (A), after adjustment, hollow was much shorter and lighter than before (B). (A) Before adjustment (tissue surface), (B) After adjustment (tissue surface).



Fig. 10. Obturator was delivered and checked. (A) Right lateral view, (B) Frontal view, (C) Left lateral view.

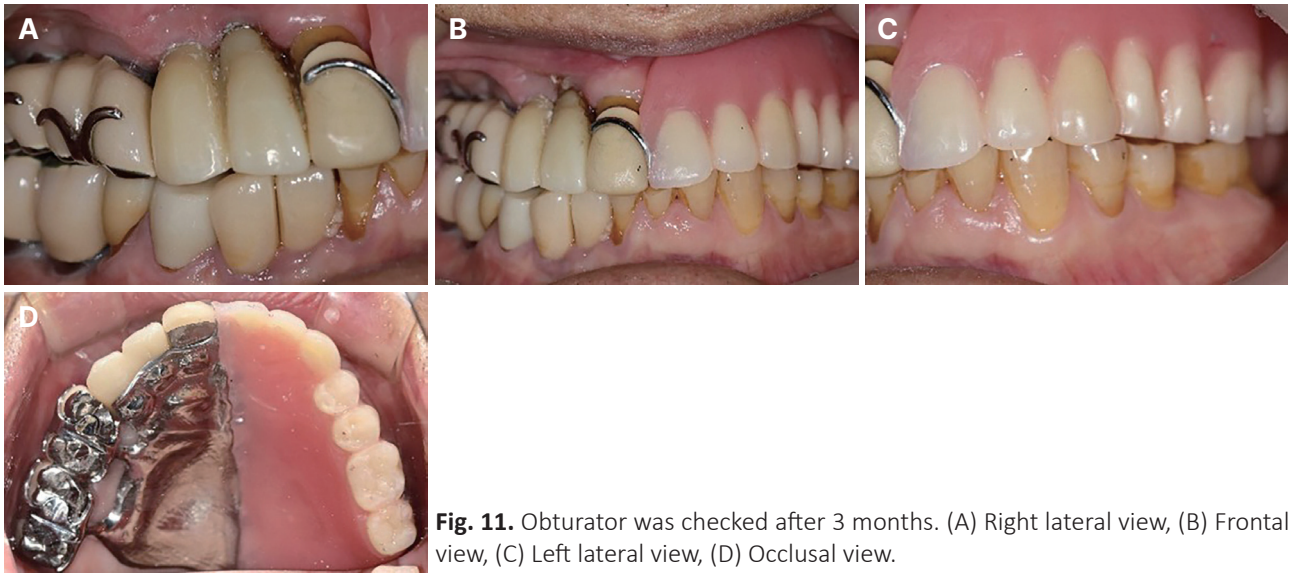

Fig. 11. Obturator was checked after 3 months. (A) Right lateral view, (B) Frontal view, (C) Left lateral view, (D) Occlusal view.

고찰

폐색장치 사용에 의한 상악골 결손부 근방 지대치의 과도한 응력 집중은 치아의 수명을 단축시킨다. Aramany Class I 결손부를 가진 경우, 결손부에 인접한 전치부는 구개측으로의 측방력을 받았으며, 소구치로 갈수록 근심측으로의 측방력을 받은 것으로 나타났다.[4]

또한 가철성 국소의치를 사용한 환자에서 지대치의 우식 발생, 특히 치근우식 발생 위험이 증가하는 것으로 나타났으며, 특히 가철성 국소의치의 지대치로 사용되는 치아에서 치은퇴축이나 치근우식이 그렇지 않은 치아들보다 더 많이 발생하는 것으로 나타났다.[5]

가철성 국소의치나 폐색장치에 사용되는 지대치에 측방력이 많이 가해지며, 치은퇴축이나 치아우식의 위험이 높아지는 이유들로 인해, 소수의 잔존 지대치 상실의 원인이 될 수 있다. 본 증례에서도 기존 폐색장치 지대치로 사용하던 상악 우측 측절치와 상악 우측 견치를 보철물 하방 이차우식으로 인해 발거하였다.

여러 가지 이유로 치아가 상실되면, 임플란트 보철로 대체하는 것이 최근의 일반적인 추세이다. 특히 대한민국의 경우, 국민건강보험(KNHIS)에서 만 65세 이상 모든 국민에게 평생 2개의 임플란트를 보험으로 제공함에 따라, 치아 상실 정도에 따라서 총의치나 국소의치 등의 전통적인 가철성 보철로 이루어지던 치료들이 소수의 임플란트를 추가적으로 이용한 임플란트 피개의치나 임플란트 지지 국소의치 등의 가철성 부분의치 치료로 많이 대체되었다.[6,7] 본 증례에서는 기존 폐색장치의 장기간 사용으로 인한 지대치의 상실로, 기존에 식립되어 있던 구치부 임플란트에 더불어 결손부의 추가적인 임플란트 식립을 통한 지대치를 이용하여 폐색장치를 제작하였다.

폐색장치의 디자인은 가철성 국소의치 디자인의 기본원칙을 따른다. 견고한 주연결장치가 필요하고, 구강 내 치아 및 조직에서 안정된 지지를 받고, 유지, 안정, 보상을 위한 적절한 구성요소가 필요하다. 이는 치아 지지, 잔존치조제, 골 결손부의 크기와 형태, 의치상의 크기와 피개 정도 그리고 보철물의 설계에 따른 교합 관계에 의해

영향을 받는다. 부분 무치악의 경우, 의치는 골 결손부, 잔존 상악골, 잔존치아를 사용한 RPD의 기본 원칙에 따라 디자인하여 지지와 유지를 도모할 수 있다.[8,9]

Aramany는 부분적으로 상악골 절제술을 받은 환자에서 수술 후 잔존한 해부학적 구조물에 따라 6가지로 분류하였고, 분류에 따라 폐색장치의 디자인을 다르게 설계하여 제시하였다.[10] 본 증례에서는 상악 정중선을 기준으로 좌측 상악골이 모두 결손되었으므로 Aramany Class I으로 분류하였으며, 이에 따라 상악 우측 중절치의 협측에 유지암, 상악 우측 제1소구치와 상악 우측 제2소구치의 협측에는 보상암, 구개측에는 유지암을, 상악 제1대구치와 상악 우측 제2대구치의 협측에는 유지암, 구개측에는 보상암으로 설계하였다. 또한 상악 우측 제1소구치부터 상악 우측 제2대구치 임플란트의 지지를 위해 교합면 레스트를, 상악 우측 중절치부터 상악 우측 견치까지의 임플란트에는 설면 레스트를 설계하여 폐색장치의 지지와 안정을 향상시키고, 보철물의 조직 방향으로의 운동을 최소화하도록 하였다. 다만 금속 하부구조물을 재제작 하였음에도 기공과정에 있어서 상기 서술한 것과 같이 설계한 구치부의 유지암과 보상암이 뚜렷이 구분되지 않았다는 점은 보완해야 할 점이다.

이전부터 의치의 서베이드 크라운(surveyed crown)으로 주로 사용하였던 금속도재관은 장기간 사용 시 도재 파절 등의 문제점이 있는 것으로 나타났다. Pihlaja 등에 따르면, 지르코니아 크라운을 지대치로 사용한 가철성 국소의치의 경우, 4년 경과 시 11%에서 적층 도재의 파절이 관찰되었으며, 도재의 재료학적 특성상 교합면 레스트시트를 금속에서 형성하였을 때보다 둥글게 형성할 수 있어, 저항 형태를 감소시켜 주기도 한다.[11] 따라서 본 증례에서는 상실된 상악 우측 측절치와 상악 우측 견치에서 금속도재관을 대신해 지르코니아 단일관을 사용하여 서베이드 크라운(surveyed crown)을 제작하였다.

결론

본 증례에서는 오래 전 좌측 상악골 절제술을 받은 후 폐색장치를 사용하며 점차적으로 지대치를 상실한 환자에서 임플란트 식립을 통한 지대치 회복 및 폐색장치 제작을 통해 결손부를 회복하여, 저작 및 연하, 발음의 기능을 향상시키고, 심미성을 증가시켰다. 여러 문헌에서 소개된 구개 결손부 형태에 따른 폐색장치의 적절한 디자인 설계와 지대치 상실 부위의 적절한 임플란트 수복을 통한 서베이드 크라운(surveyed crown)을 선택한다면 구개 결손부 환자에서 보다 양호한 보철물을 제작할 수 있을 것이다. 특히, 본 증례와 같이 장기간의 폐색장치 사용으로 인한 지대치 상실이 관찰되는 환자에서 결손부에 임플란트 식립을 통한 지대치를 회복시켜주어 폐색장치를 제작한다면, 그렇지 않은 폐색장치보다 유지, 안정, 보상 등의 이점이 있을 것이며, 그에 따라 환자의 삶의 질은 크게 향상될 것이다.

Acknowledgements

본 연구는 2021년도 조선대학교 치과병원 학술연구비의 지원을 받아 연구되었음.

ORCID

Ki-Yeol Jang https://orcid.org/0000-0002-1059-8072
Gyeong-Je Lee https://orcid.org/0000-0002-3545-2280

References

1. Tang JA, Rieger JM, Wolfaardt JF. A review of functional outcomes related to prosthetic treatment after maxillary and mandibular reconstruction in patients with head and neck cancer. Int J Prosthodont 2008;21:337-54.
2. Ackerman AJ. The prosthetic management of oral and facial defects following cancer surgery. J Prosthet Dent 1955;5:413-32.
3. Adell R, Lekholm U, Rockler B, Brånemark PI. A 15-year study of osseointegrated implants in the treatment of the edentulous jaw. Int J Oral Surg 1981;10:387-416.
4. Lyons KM, Beumer J 3rd, Caputo AA. Abutment load transfer by removable partial denture obturator frameworks in different acquired maxillary defects. J Prosthet Dent 2005;94:281-8.
5. Preshaw PM, Walls AWG, Jakubovics NS, Moynihan PJ, Jepson NJA, Loewy Z. Association of removable partial denture use with oral and systemic health. J Dent 2011;39:711-9.
6. Seo H, Lee BA, Lim H, Yoon JH, Kim YT. The socioeconomic impact of Korean dental health insurance policy on the elderly: a nationwide cohort

study in South Korea. J Periodontal Implant Sci 2019;49:248-57.
7. Dilek OC, Tezulas E, Dincel M. A mini dental implant-supported obturator application in a patient with partial maxillectomy due to tumor: case report. Oral Surg Oral Med Oral Pathol Oral Radiol Endod 2007;103:e6-10.
8. Desjardins RP. Obturator prosthesis design for acquired maxillary defects. J Prosthet Dent 1978;39: 424-35.
9. Beumer J III, Marunick MT, Garrett N, Rohner D, Reintsema H, Abemayor E, Penn R, Nabili V, Bucher P. Rehabilitation of maxillary defects. In: Beumer J III, Marunick MT, Esposito SJ, editors. Maxillofacial Rehabilitation: Surgical and Prosthodontic Management of Cancer-Related, Acquired, and Congenital Defects of the Head and Neck. 3rd ed. Chicago; Quintessence, 2011. p. 155-212.
10. Aramany MA. Basic principles of obturator design for partially edentulous patients. Part I: classification. J Prosthet Dent 1978;40:554-7.
11. Pihlaja J, Näpänkangas R, Kuoppala R, Raustia A. Veneered zirconia crowns as abutment teeth for partial removable dental prostheses: a clinical 4-year retrospective study. J Prosthet Dent 2015;114:633-6.

지대치 발거 후 임플란트 연관 상악 폐색장치 제작 증례보고

장기열 전공의, **이경제*** 교수
조선대학교 치과대학 보철학교실

상악골 결손은 양성 및 악성 종양, 외상, 감염 등의 수술적 치료에 의해 발생할 수 있다. 구개부의 결함이 발생하며 부비동과 비강으로 음식이나 액체가 통과하는 연하 문제나 비강으로의 공기 누출로 인해 발음 문제가 발생한다. 이를 해소하기 위해 폐색장치가 일반적으로 사용되나, 장기간 사용 시 구강 점막의 자극, 지대치 손상 등의 문제점이 발생할 수 있다. 최근에는 지대치 상실부위에 임플란트를 활용한 폐색장치 제작법이 각광받고 있다. 본 증례보고에서는 상악의 선암종으로 인한 부분 절제술을 받은 환자가 폐색장치의 장기간 사용 후 지대치가 상실되어 해당 부위를 임플란트로 수복, 임플란트 유지 상악 폐색장치를 제작, 적용하여 결손의 재활 및 저작, 연하, 발음, 심미성 개선 측면에서 양호한 결과를 보여 보고하는 바이다.

(구강회복응용과학지 2023;39(4):229-36)

주요어: 임플란트; 폐색장치; 부분 절제술

*교신저자: 이경제
(61452)광주광역시 동구 필문대로 303 조선대학교 치과대학 치과보철학교실
Tel: 062-220-3827 | Fax: 062-232-7776 | E-mail: lkj1998@chosun.ac.kr
접수일: 2023년 9월 22일 | 수정일: 2023년 10월 19일 | 채택일: 2023년 10월 23일