https://doi.org/10.14368/jdras.2023.39.4.237
ISSN 2384-4353 eISSN 2384-4272

Case Report

Maxillary complete denture with posterior zirconia occlusion and mandibular implant support fixed prostheses in completely edentulous patients with orofacial dystonia

Jong-Min Seo[1,2], Chang-Mo Jeong[1,2], So-Hyoun Lee[1,2]*

[1]*Department of Prosthodontics, Dental and Life Sciences Institute, Education and Research Team for Life Science on Dentistry, School of Dentistry, Pusan National University, Yangsan, Republic of Korea*

[2]*Department of Prosthodontics, Dental Research Institute, Pusan National University Dental Hospital, Yangsan, Republic of Korea*

Orofacial dystonia is a neuromotor disorder that causes irregular or repetitive movements of the face, lips, tongue, and jaw involuntarily, also called tic disorder. Edentulous patients with these symptoms experience functional and aesthetic problems, including difficulty using complete dentures, speech and swallowing difficulties, and orofacial pain. In this case, for a patient with orofacial dystonia who experienced complete edentulism at a relatively young age, restorative treatment was performed with a maxillary complete denture with bilateral posterior zirconia occlusal surfaces and a mandibular implant-supported fixed prosthesis, and continuous smile training was performed. The aim was to improve the aesthetics of facial muscles. As a result of the treatment, the patient was very satisfied with not only improved chewing function and aesthetics, but also regained psychological stability and was able to lead a normal daily life, so we would like to report this. **(J Dent Rehabil Appl Sci 2023;39(4):237-49)**

Key words: orofacial dystonia; complete edentulism; zirconia occlusal surface; maxillary complete denture; implant-supported fixed prosthesis

서론

구강안면 근긴장이상(Orofacial dystonia)은 불수의적, 반복적인 근육수축으로 인해 이환 조직의 비정상적인 자세 이상을 유발하는 질환이다.[1] 이러한 증상을 갖는 환자는 구강회복을 위한 치과치료 시 보철물의 제작과 사용에 어려움이 있으며, 이와 더불어 언어 장애 및 연하곤란, 구강안면의 통증까지 기능적이고 심미적인 문제점들을 겪게 된다.[2] 특히, 발거 후 오랜 시간이 경과되지 않고 비교적 젊은 나이에 무치악을 경험하게 된 근긴장이상의 환자인 경우 전통적인 총의치의 사용을 더욱 어려워할 수 있다. 따라서, 의과적 허용 범위와 방사선학적 진단 결과를 바탕으로 수술적 접근이 동반된 임플란트 고정성 보철물 또는 임플란트 피개의치 치료 등의 다양한 방법들을 적극적으로 고려해 볼 수 있다.[3]

하지만, 상하악 골흡수의 정도에 따라 편악 총의치를 제작해야 하는 경우, 레진 의치상의 파절 및 레진인공치 마모 등의 문제점들이 발생할 수 있다. 이를 해결하기 위해 전통적으로 금속 의치상이나 금속 보강재, 그리고 금속 교합면의 치료가 권장되어 왔다.[4,5] 금속 보강재 중 격자세공(mesh) 형태의 구조물은 높은 가단성(malleability)과 강도로 의치에 굴곡 피로 및 응력 집중에 견딜

*Correspondence to: So-Hyoun Lee
Associated professor, Department of Prosthodontics, School of Dentistry, Pusan National University, 20, Geumo-ro, Mulgeum-eup, Yangsan, 50612, Republic of Korea
Tel: +82-55-360-5226, Fax: +82-55-360-5134, E-mail: romilove767@naver.com
Received: October 16, 2023/Last Revision: October 24, 2023/Accepted: October 24, 2023

Copyright© 2023 The Korean Academy of Stomatognathic Function and Occlusion.
©It is identical to Creative Commons Non-Commercial License.

수 있다고 보고되고 있으며,[4] 유지관리 시 첨상(relining)이 용이한 장점을 갖고 있다. 또한, 금속 교합면의 형성은 저작 효율 증가, 치아 마모로 인한 교합 거리의 손실 최소화, 중심 교합 유지 등 총의치 사용에 유리한 장점들을 갖고 있다.[5] 최근에는 CAD-CAM (computer aided design - computer aided manufacturing) system의 발달로 인해 절삭가공이나 축성가공의 디지털 방식으로 제작된 격자세공(mesh) 구조물을 레진 의치상 내에 적용할 수 있고, 충분한 장착기간을 거쳐 교합이 잘 형성되어 있는 레진 인공치를 스캔과 중첩과정을 거쳐 지르코니아를 이용한 교합면으로 교체하는 방법들을 활용할 수 있게 되었다.

본 증례에서는 구강안면 근긴장이상의 상하악 무치악 환자를 위해 상악 총의치와 하악 임플란트 지지 고정성 보철물의 수복치료를 시행하여 저작기능과 심리적인 안정감을 회복하고, 지속적인 미소훈련으로 안면근육의 비대칭적 처짐을 어느 정도 개선할 수 있었다. 또한, 6개월간의 유지관리기간을 동안 안정적인 양측성 균형교합을 형성한 후, 상악 총의치의 양측 구치부 레진인공치를 지르코니아 교합면으로 교체하여 인공치의 마모를 방지하고 저작의 효율성을 높이는 성공적인 치료를 수행하였기에 이를 보고하는 바이다.

증례보고

본 증례의 34세 남성 환자는 임플란트를 이용한 보철치료를 하고싶다는 주소로 내원하였다. 의과적 기저 질환으로 근긴장이상 및 지적 장애 2급의 병력이 있었으나, 증상이 경미하여 관련된 약을 복용하지 않고 있었다. 본 환자는 약 3년 전 심한 치주염으로 잔존치를 모두 발거하고 무치악이 상태가 된 후, 타 의원에서 상하악 총의치를 제작하여 사용하고 있었으나 유지관리를 위해 주기적인 내원은 하지 않았다 하였으며, 의치의 움직임으로 인해 저작과 발음이 잘 안되고, 구강안면 근긴장이상의 증상이 더 심해지는 것 같다는 불편감을 호소하였다.

방사선학적 검사상 잔존치 발거 후 더 많이 진행되었을 것으로 예상되는 상악동 함기화(Maxillary sinus pneumatization)로 인해 임플란트 식립을 위한 상악 구치부 잔존골의 양이 매우 부족함을 확인할 수 있었다. 하악 잔존골의 수직적 높이는 비교적 양호하였으나 좌우측의 비대칭이 관찰되었다(Fig. 1A). 구내 임상 검사에서도 하악 좌측 구치부의 골흡수가 더 많이 진행되어 잔존 치조제의 좌우측 높이 차가 관찰되었다. 상하악 잔존치조제는 전반적으로 치조골 능선이 둥글고 균일하게 치유되어 있었고, 순협측 부착치은의 양이 비교적 양호하였다(Fig. 1B - 1D). 구외 임상 분석 결과 입술과 이근 부위에 심한 긴장감 있었으며, 이로 인해 구각부의 처짐 및 인중의 수직적 길이가 길어 보이는 안모를 갖고 있었으며 구각부의 처짐은 우측이 더 심하였다(Fig. 2). 또한, 간헐적으로 좌측 안면근육의 떨림과 입술과 이부를 힘주어 위아래로 움직이게 하는 불수의적 증상들이 관찰되었으며, 좌측 저작 습관이 있었고, 혀의 움직임은 정상적이었다. 기존 상하악 총의치의 형태는 양호하였으나 하악 구치부 교합평면은 좌측이 약간 높았으며, 상악 좌측 구치부의 인공치 마모가 관찰되었다. 환자의 인지능력은 거의 정상적이었으며, 좌측에서 나타나는 구강안면 근긴장이상을 경감

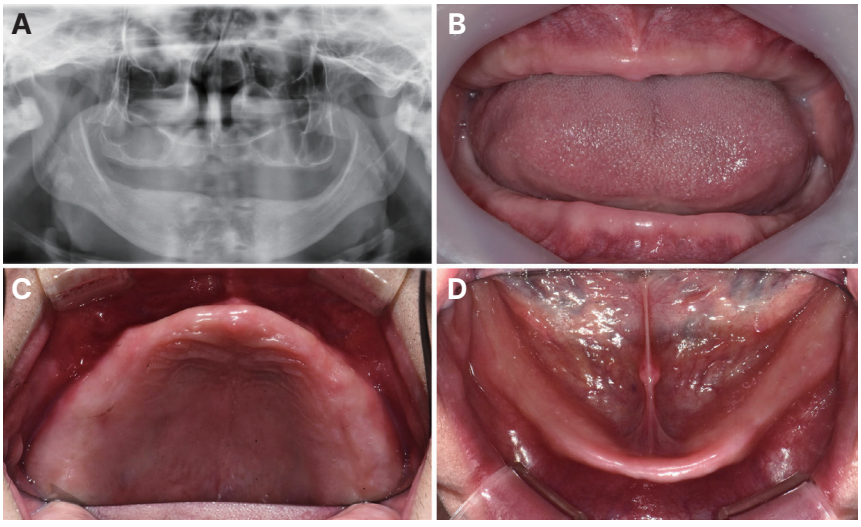

Fig. 1. Panorama and Intraoral view. (A) Initial panoramic radiograph, (B) Frontal view, (C) Maxillary occlusal view, (D) Mandibular occlusal view.



Fig. 2. Extraoral view of patient with Orofacial dystonia. (A) Frontal view with old denture, (B) Frontal view without old denture, (C) Sagittal view without old denture.

시키고, 저작기능과 심미를 되찾아 정상적인 일상생활을 하고자 하는 의지가 강하였다.

환자의 구강회복을 위해 우선 기존 상하악 총의치를 임시 치료의치로 전환하여 올바른 교합 수직고경과 안정된 중심위를 갖도록 교합조정과 첨상과정을 시행하고, 안정된 교합관계 상에서 진단모형과 콘빔 전산화단층촬영(Cone beam computed tomography, CBCT)의 분석을 거쳐 상악 총의치와 하악 임플란트 고정성 보철물을 제작하기로 계획하였다.

임시 치료의치의 조정과 더불어 구각부 처짐을 개선하고자 올바른 입술 위치를 위한 안면근육 사용에 관해 교육하였다. 임시 치료의치 장착 두 달 후, 처음 내원 시보다 하악의 불안정성은 많이 감소되었으며, 안정된 악간 관계가 확인되어 임플란트 식립을 위한 진단과정을 시행하였다. 비가역성 하이드로 콜로이드 인상재(Aroma Fine Plus, GC Co., Tokyo, Japan)를 이용하여 상하악의 예비인상을 채득하고 석고모형을 제작한 후에 자가 중합형 레진(Trayplast NF, Vertex Dental, Zeist, Netherlands)과 기초상 왁스(Pinnacle Modelling Wax, Dentsply Sirona, Rodenbacher, Germany)를 이용하여 기록상(recording base)과 교합제(occlusal rim)를 제작하였다. 이를 구강 내 장착하고 악간관계 채득 후 반조절성 교합기(KaVo PROTAR evo 5, KaVo Dental GmbH, Biberach, Germany)에 부착하였다. 총의치를 계획한 상악은 진단 납의치를 제작하고, 임플란트 고정성 보철물을 계획한 하악은 진단 왁스업을 시행하여 방사선 촬영용 스텐트(Ortho-jet, Lang Dental, Wheeling, USA)를 제작하였다(Fig. 3). 이를 구강 내 장착하고 치과용 콘빔 전산화단층촬영한 결과로 잔존 치조골량을 분석한 후 하악 좌측 제1소구치와 제1대구치, 그리고 제2대구치(#34i=36i=37i)를 이용한 4본 고정성 보철물, 좌측 견치와 우측 견치(#33i=43i)를 이용한 6본 고정성 보철물, 우측 제1소구치와 제1대구치, 그리고 제2대구치(#44i=46i=47i)를 이용한 4본 고정성 보철물의 3개로 분리된 임플란트 보철치료를 결정하고, 총 8개의 임플란트(Osstem US III, Osstem, Seoul, Korea, #33i, 43i: 3.5 × 10 mm, #34i, 44i: 4.0 × 10 mm, #36i, 37i, 46i, 47i: 5.0 × 8.5 mm)를 식립하였고, 초기 고정력 확인하여 2차 수술을 동시에 진행하였다(Fig. 4). 식립된 임플란트 고정체의 골융합 기간 동안 하악 임시 치료의치의 내면을 조정하고 조직조정재(Soft liner, GC Corp.)를 이용하여 안정적인 의치사용과 연조직의 치유를 도모하였다. 3개월 경

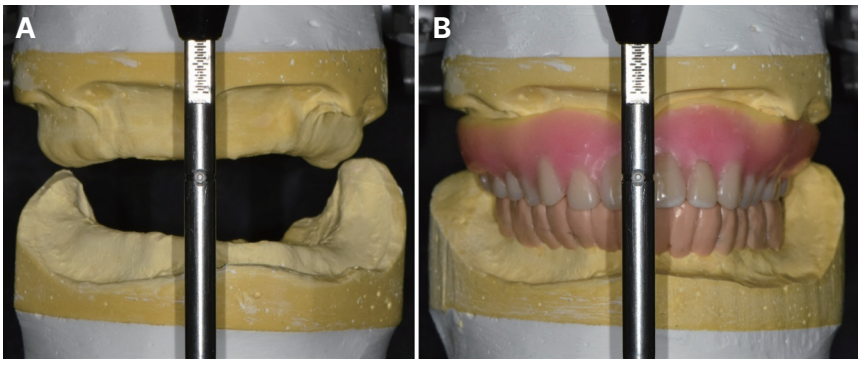

Fig. 3. Evaluation of diagnostic cast. (A) Mounting study cast on articulator, (B) Maxillary wax denture & Mandibular wax-up for fixed prosthesis.

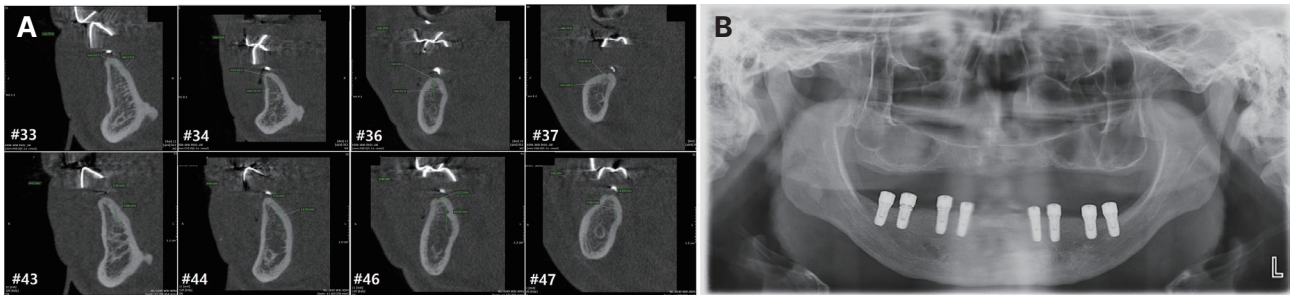

Fig. 4. Evaluation of radiographs for implant treatment. (A) Diagnosis of residual bone by CBCT, (B) Panoramic radiograph after implant placement.

과 후, 임플란트 안정성 지수(Implant stability quotient, ISQ)를 측정(#33i, 34i: 73, #36i, 37i: 72, #43i, 44i: 73, #46i, 47i: 71)하여 안정적인 골융합상태 확인하고 최종 보철물의 제작을 진행하기로 하였다.

상악의 폐쇄형, 하악의 개방형 개인 트레이(Trayplast NF, Vertex Dental, Zeist, Netherlands)를 각각 제작하고, 부가 중합형 실리콘 인상재(Imprint™ II Garant™, 3M ESPE, St. Paul, USA)를 이용하여 상악의 총의치 인상채득 및 하악의 임플란트에는 인상용 코핑(Fixture Pick-up Impression Coping, Osstem implant, Busan, Korea)을 이용한 픽업 인상채득을 시행하였다. 상하악 인상체의 비딩, 박싱 과정을 거쳐 경석고(Snow rock dental stone, DK MunGyo corp, Gimhae, Korea)를 이용하여 주모형을 제작하고 악궁의 형태와 골흡수 양상을 고려한 기록상과 교합제를 준비하였다(Fig. 5).

올바른 교합수직고경 결정을 위해 우선 상하악 교합제 장착 후 양호한 입술의 지지도와 올바른 교합평면이 이루어 졌는지 확인하고 조절하였다. 최대한 환자의 안면근육과 입술 긴장도를 감소시킨 생리적 안정위 상태에서, 상하악 교합제의 제1소구치 부위 간격이 저작과 연하 및 발음을 위한 자유공간으로 2 - 4 mm 정도 확보되는지를 확인하였다. 또한, 교합제를 30분 정도 장착하여 의치하방 연조직도 적응하게 한 상태에서 측두하악관절의 불편감은 없는지, 자연스런 연하작용이 일어나는지 등을 확인하였다. 상하악 교합제가 닿게 되는 교합수직고경이 안면계측으로도 정상범위에 있도록 Willis method를 참고하였고, 설명된 위의 여러가지 방법들을 조화롭게 고려하여 기능과 심미, 편안함이 만족되는 위치로 교합수직고경을 결정하였다(Fig. 6A). 상하악의 교합제에는 치아배열에 참고가 될만한 여러 해부학적 지표들의 위치를 표시해 주었다.

환자의 하악위는 임시치료의치 장착 후 매우 안정되었지만, 구강안면 근긴장이상이 유발되지 않도록 중심위 결정은 연조직의 접촉을 최소로 하고 가벼운 chin point guidance의 방법을 이용하였다. 환자 중심위에서의 교합관계 기록을 위해 전치부는 닿지 않게 조절한 상태에서

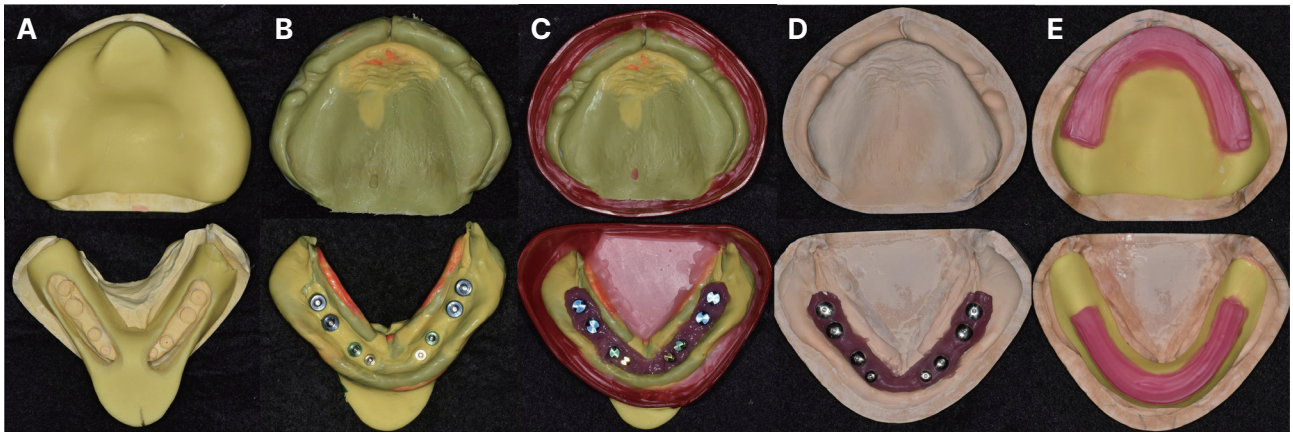

Fig. 5. (A) Fabrication of individual tray on study cast, (B) Final impression taking, (C) Beading and boxing, (D) Fabrication of master cast, (E) Fabrication of record base and occlusal rim.

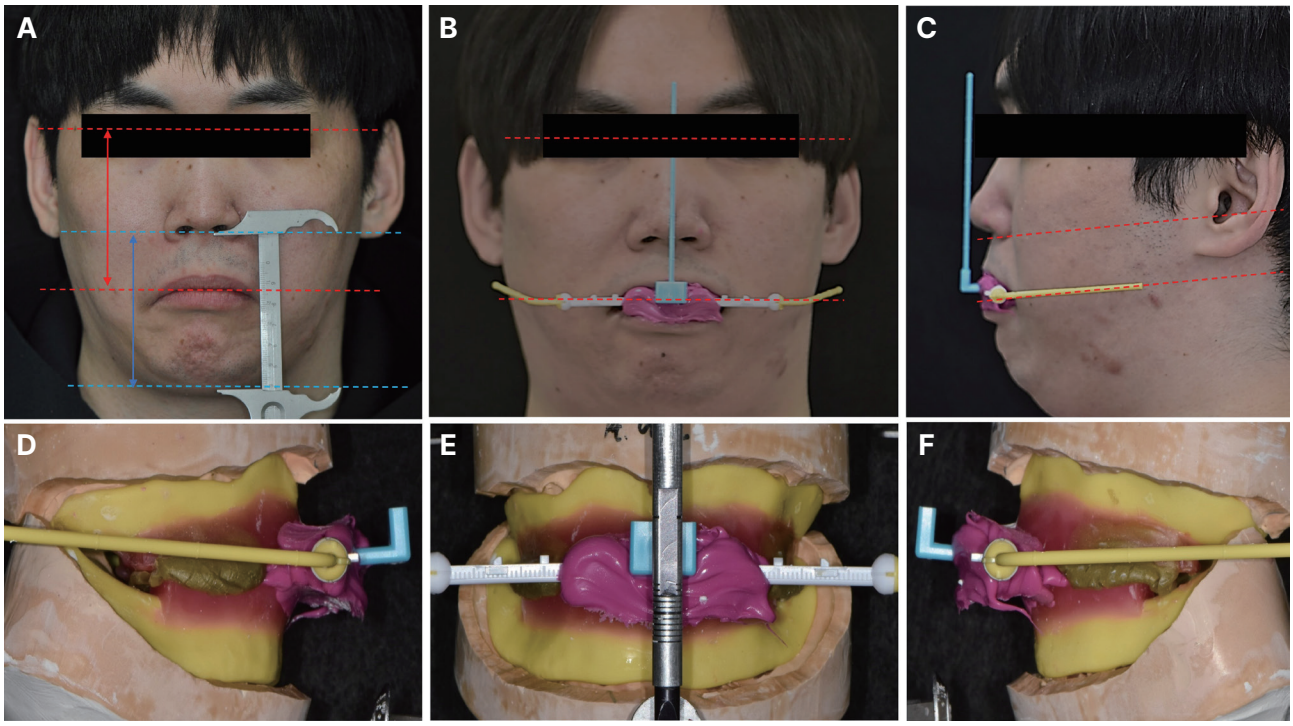

Fig. 6. Interocclusal relationship recording and transfer to articulator. (A) Determination of occlusal and vertical dimension, (B, C) Transfer of occlusal plane by POP bow system with interocclusal recording, (D- F) Mounting of maxillary and Mandibular master cast with occlusal rim attached POP bow system on articulator.

교합인기용 왁스(Aluwax, Aluwax dental products, Allendale, USA)와 실리콘 바이트 인기재(Futar D, Kettenbach GmbH & Co. KG, Eschenburg, Germany)를 사용하였다. 이와 더불어 환자의 3차원적 교합평면의 정보 전달을 위해 POP (PNUD Occlusal Plane) bow system (PNUADD, Busan, Korea)을 사용하였다. 안모와의 조화로움을 확인하면서, 정면에서는 POP stick을 이용하여 동공간선과 평행한 전방 교합평면(Fig. 6B)을 인기하고, 측면에서는 POP arm을 이용하여 비익의 가장자리와 이주의 하방을 연결한 Camper's line과 평행한 후방 교합평면(Fig. 6C)을 인기하였다. 또한 POP stick의 중앙에 indicator와 pin을 연결하여 정중선의 정보도 정확히 전달하고자 하였다. POP bow system을 최소한 양측 제1소구치 범위로 실리콘 바이트 인기재와 함께 적용하고 완전히 경화된 후 구강 내에서 상하악 교합제와 함께 제거하여 상하악 주모형에 장착시켰다. 이를 반조절성 교합기(Hanau Modular articulator, Whipmix, Louisville, USA)로 평균치 부착 시, 환자의 교합평면의 정보가 정확히 전달될 수 있도록 POP bow의 위치를 세심하게 고려하였다(Fig. 6D - 6F).

치료과정 동안 정상적인 입술 위치를 회복하기 위해 양측 구각부위 안면근육을 대칭적으로 움직일 수 있도록 미소훈련을 시행하여 어느정도 보철물 제작 시 참고할 수 있게 되었다. 상악에는 기능과 심미를 고려하여 인공치를 배열한 납형의 총의치를 제작하고, 하악에서는 하악 좌측 제1소구치와 제1대구치, 그리고 제2대구치를 이용한 제1소구치(#34i=36i=37i)를 이용한 4본 고정성 보철물, 좌측 견치와 우측 견치(#33i=43i)를 이용한 6본 고정성 보철물, 우측 제1소구치와 제1대구치, 그리고 제2대구치(#44i=46i=47i)를 이용한 4본 고정성 보철물의 3개로 분리된 임플란트 임시 보철물을 개인맞춤형 티타늄 지대주와 상부 임시치아를 이용하여 제작하였다. 구내 시적 후 교합 수직고경과 중심위가 올바로 설정되었는지, 발음과 연하 시 불편감이 없는지 확인하고, 중심위 확인시 경미한 접촉과 활주(touch and slide)가 확인되어 교합조정을 시행하였다(Fig. 7). 하악의 임플란트 고정성 보철물과 대합될 상악의 편악 총의치가 파절되는 것을 방지하기 위해 SLM (Selective laser melting) 방식으로 3D 프린팅된(Metal 3D Print Ki 200 P1, Profeta, Nanjing, China) 격자세공(mesh) 금속 보강제를 제작하고, 의치상 중합수축을 최소로 하기위해 주입형의 SR-Ivocap system (Ivoclar Vivadent AG, Schaan, Liechtenstein)을



Fig. 7. Try-in of maxillary wax denture and mandibular provisional bridge with customized abutment. (A) Right lateral view, (B) Frontal view, (C) Left lateral view.

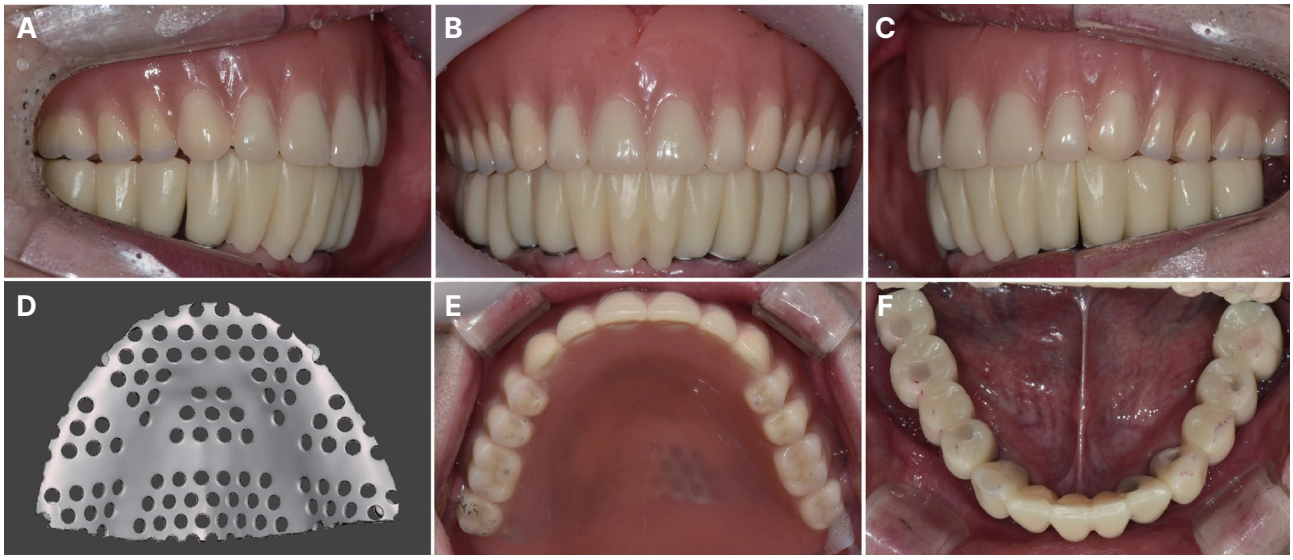

Fig. 8. Delivery of maxillary complete denture and mandibular implant provisional prosthesis. (A) Right lateral view, (B) Frontal view, (C) Left lateral view, (D) Design of 3D printing mesh framework at maxilla, (E) Occlusal view of maxilla, (F) Occlusal view of mandible.

이용하여 상악 총의치를 완성하였다(Fig. 8). 상악에는 완성된 총의치를 장착하고 하악에는 임플란트 임시 보철물 장착 상태로 3개월 간 양측성 균형교합을 이룰 수 있도록 교합조정 시행하여 안정된 수직, 수평적 악간 관계를 도모하였다. 환자는 하악의 임플란트 고정성 보철물의 사용으로 심리적 안정감이 생겼다고 하였으며, 이전 상하악 총의치를 사용할 때보다 입술이나 턱의 긴장도가 완화된 것을 관찰할 수 있었다.

하악의 최종 상부 보철물은 석고 모형 제작 없이 스캔된 파일의 중첩과정과 가상의 치아배열을 통해 제작되었다. 최종 보철물의 제작 시 교합면과 배열의 형태를 참고하기 위해 구강 내에서 하악의 임시 보철물을 스캔하여 별도의 파일로 저장하였다. 하악의 개인맞춤형 티타늄 지대주는 임시 보철물의 두께가 얇아진 부분을 확인하고 수직적 길이를 조절해 준 후 구강내에서 제거하여 세척 및 연마하고 모델 스캐너(E3 Model scanner, 3shape, Copenhagen, Denmark)를 이용하여 8개의 개별 스캔을 시행하였다. 이들을 다시 구강 내 장착하고 35 Ncm로 토크를 부여한 후에, 연조직의 영향을 받지 않도록 구내 조직을 견인하고 구강 스캐너(Trios 4, 3Shape)로 왜곡없이 스캔하여 하악의 디지털 인상채득을 완성하였다. 안정적으로 교합조정이 시행되어 있는 상악 총의치는 구강 내에서 제거하여 별도로 스캔하고 디지털 인상채득을 완료하였다. 교합관계의 채득을 위해 세 부분으로 분리되어 있는 임시 보철물을 순차적으로 제거하면서 스캔을 시행하였다. 임시 보철물이 제거된 지대주 부분에는 실리콘 바이트 인기재(Futar D, Kettenbach GmbH & Co. KG)를 이용하여 교합면 테이블을 형성하고, 대합치의 중심구가 인기된 부분을 삭제하였다. 이후, 실리콘 바이트 인기재를 바이트 테이블에 추가적으로 적용하고, 반대편 임시보철물과 함께 안정된 교합상태를 확인한 후, 상하악 교합관계를 구강 스캐너로 채득하였다. 하

악의 보철물이 상악 인공치와 심미적으로 조화될 수 있도록 VITA shade guide를 이용하여 색조를 확인하였다. 스캔된 파일들을 CAD 프로그램(Exocad Dental CAD, Exocad, Darmstadt, Germany) 상에 배열하고 중첩하여 하악 임플란트 상부 보철물을 디자인하고(Fig. 9) 밀링(Arum 4X-100, ARUM dentistry, Daejeon, Korea) 장비 및 지르코니아 블록(Luxen Zirconia, Dentalmax, Seoul, Korea)을 이용하여 제작하였다. 최종 지르코니아 보철물을 구강 내 장착하여 양측성 균형교합이 이루어질 수 있도록 교합조정하고 임시 레진 시멘트(Premier Implant Cement, Premier Co., Plymouth Meeting, USA) 상태로 한달 이상 사용하여 환자가 큰 불편감이 없다는 것을 확인한 후, 레진 시멘트(G-cem one, GC Co.)를 이용하여 최종 접착을 시행하였다(Fig. 10). 그 후 6개월간 한달 간격으로 내원하여 상악 총의치의 내면 확인 및 교합조정을 실시하고 환자의 안정된 악간 관계를 확인하였다.

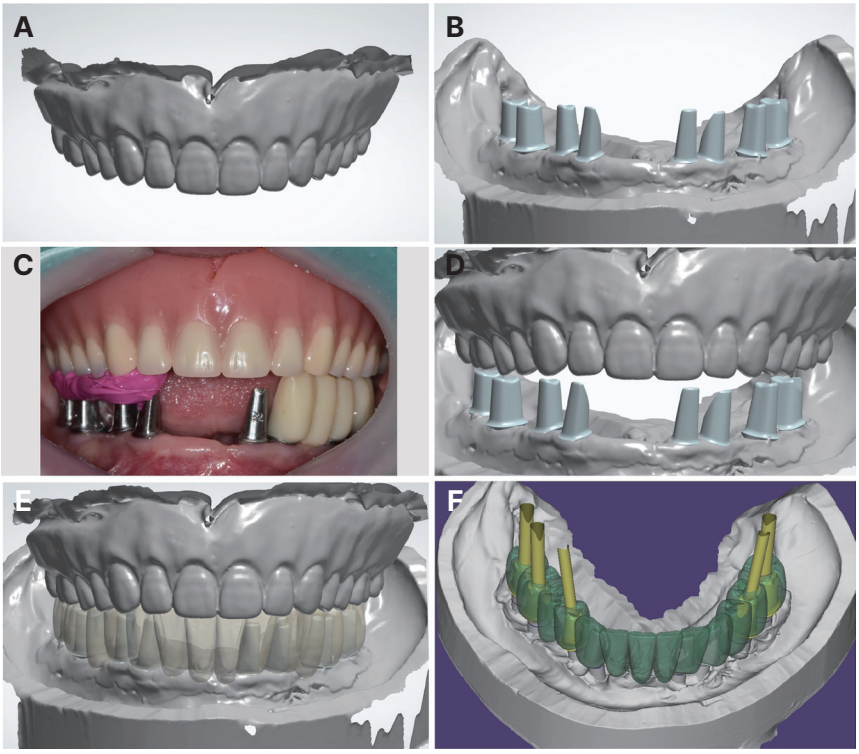

Fig. 9. Design of mandibular implant prosthesis. (A) Scan data of maxillary complete denture, (B) Scan data of mandibular customized titanium abutments, (C) After removing the temporary prosthesis on the right side of mandible, interocclusal recording was performed using a silicone bite table, followed by unilateral bite scanning, (D) Occlusal relation of maxilla and mandible was completed digitally by repeating the process while sequentially removing the three temporary prostheses, (E) Digital arrangement of mandibular fixed prosthesis, (F) Confirmation of implant screw hole path on mandibular fixed prosthesis.

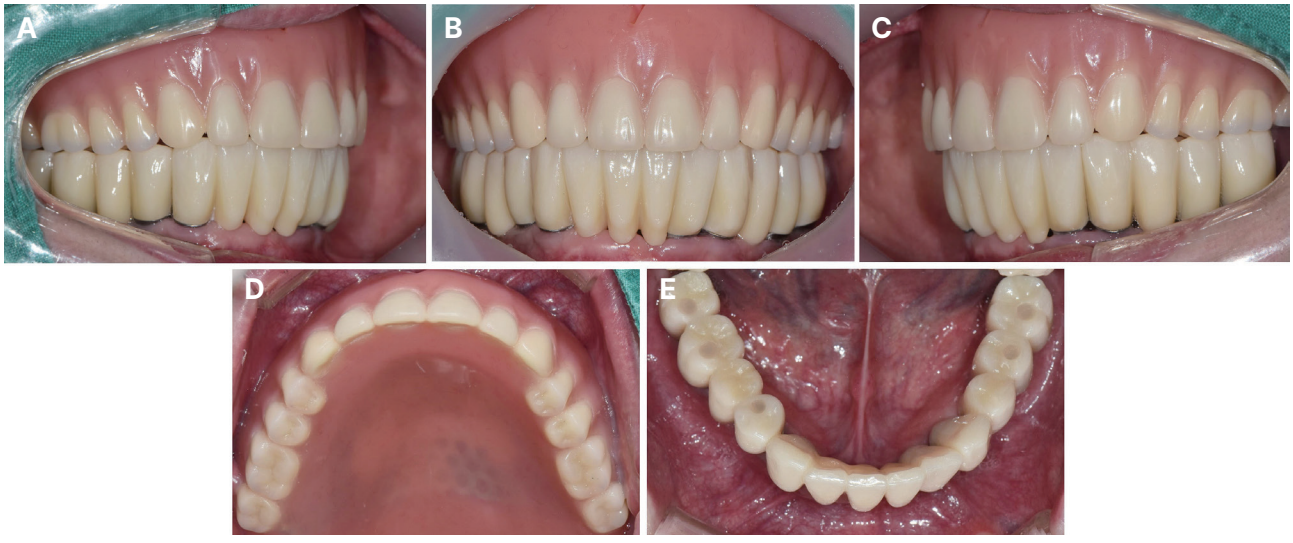

Fig. 10. Delivery of definite prosthesis on mandibular implant fixed prosthesis. (A) Right lateral view, (B) Frontal view, (C) Left lateral view, (D) Occlusal view of maxilla, (E) Occlusal view of mandible.

상악의 편악 총의치는 인공치 마모 우려가 있어 상악 좌우측 제1소구치와 제2소구치, 그리고 제1대구치와 제2대구치(#14,15,16,17,24,25,26,27)의 양측 구치부를 지르코니아 교합면으로 교체해 주기로 하였다. 양측성 균형교합이 형성되어 있는 상악 총의치를 먼저 스캔한 후에, 지르코니아 비니어를 위한 형태로 구치부 인공치를 삭제하고 두번째 스캔을 시행했다. 삭제된 인공치 파일에 삭제 전 구치부 교합면 스캔파일을 중첩시켜 참고하면서 4본 지르코니아 비니어 보철물을 디자인하고, 밀링(Arum 4X-100, ARUM dentistry) 장비 및 지르코니아 블록(Luxen Zirconia, Dentalmax)을 사용하여 최종 보철물을 제작하였다(Fig. 11).

삭제된 상악 구치부 인공치에 지르코니아 비니어를 시적하여 적합도 확인 후에 언더컷 부위를 조정해 주었다. 자가 접착 레진시멘트(G-cem one, GC Co.)로 합착하고 인공치와 지르코니아 비니어 경계부의 틈새와 연마정도를 확인한 후에 구강 내 장착하여 중심위 확인과 교합조정을 시행하였다(Fig. 12). 1시간 정도 구강내 장착한 후 지르코니아로 변화된 교합면의 불편감이 없는지 확인하였는데, 환자는 교합면끼리 닿을 때 이전보다 단단한 느낌이 있지만 더 많이 무거워진 것 같지는 않다고 하였다. 지르코니아 교합면 교체 전후의 무게차이는 3.46 g이었다.

2달 동안 2주 간격으로 4회 내원하여 교합조정 시행하고 지르코니아 비니어 접착부위의 음식물 침착이 없는지 확인하였으며, 구강 위생관리에 대해 내원 시마다 교육하였다. 환자는 이전 레진 인공치 교합면이었을 때보다 저작이 더 잘된다고 하였으며, 처음에는 약간 소리가 나는 것 같았으나 교합조정 시행하고 시간이 경과하면서 현재는 이에 대한 불편감은 전혀 없다고 하였다. 환자의 안정된 교합관계가 확인된 후 측두 하악 관절의 방사선 검사 소견상 양측 하악 과두 또한 안정위에 있는 것을 확인하였다(Fig. 13).

최종 보철물로 구치부의 지르코니아 교합면을 갖는 상악 총의치와 하악의 임플란트 지르코니아 고정성 보철물을 장착하게 된 환자는 치료 전보다 저작을 잘 하게 되어 건강상태가 더 양호해졌다고 하였다. 또한, 유지와 지지 그리고 안정요소들이 증가된 보철물의 사용으로 입을 크게 벌릴 수도 있고 발음도 좋아지는 등 일상생활에 대한 자신감을 갖게 되었으며, 지속적인 스마일 훈련으로 구각부 처짐이 어느정도 개선되고 상악 치아가 보일 수 있을 정도의 미소선을 갖게 되어 기능적으로도 심미적으로도 매우 만족한다고 하였다(Fig. 14, 15). 환자의 구강안면 근긴장이상이 완전히 해결되지는 않았지만, 이전보다 입술이나 이근의 긴장도나 떨림이 감소하였으며, 틱 장애가 발생하는 빈도가 감소된 것 같다고 하였다.

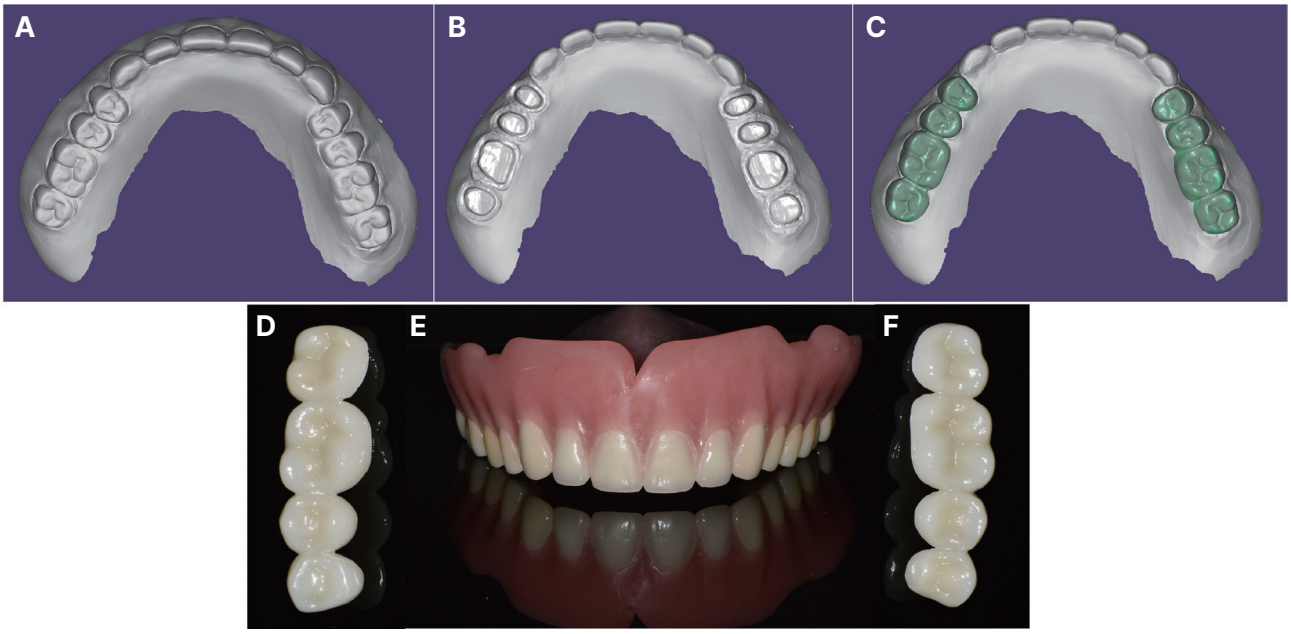

Fig. 11. (A) Scanning of maxillary complete denture, (B) Scanning after preparation of posterior artifcial teeth, (C) Design of a veneer-type zirconia occlusal surface by overlapping the (A) file with the (B) file, (D) Right posterior zirconia occlusion, (E) Maxillary complete denture with zirconia occlusion, (F) Left posterior zirconia occlusion.

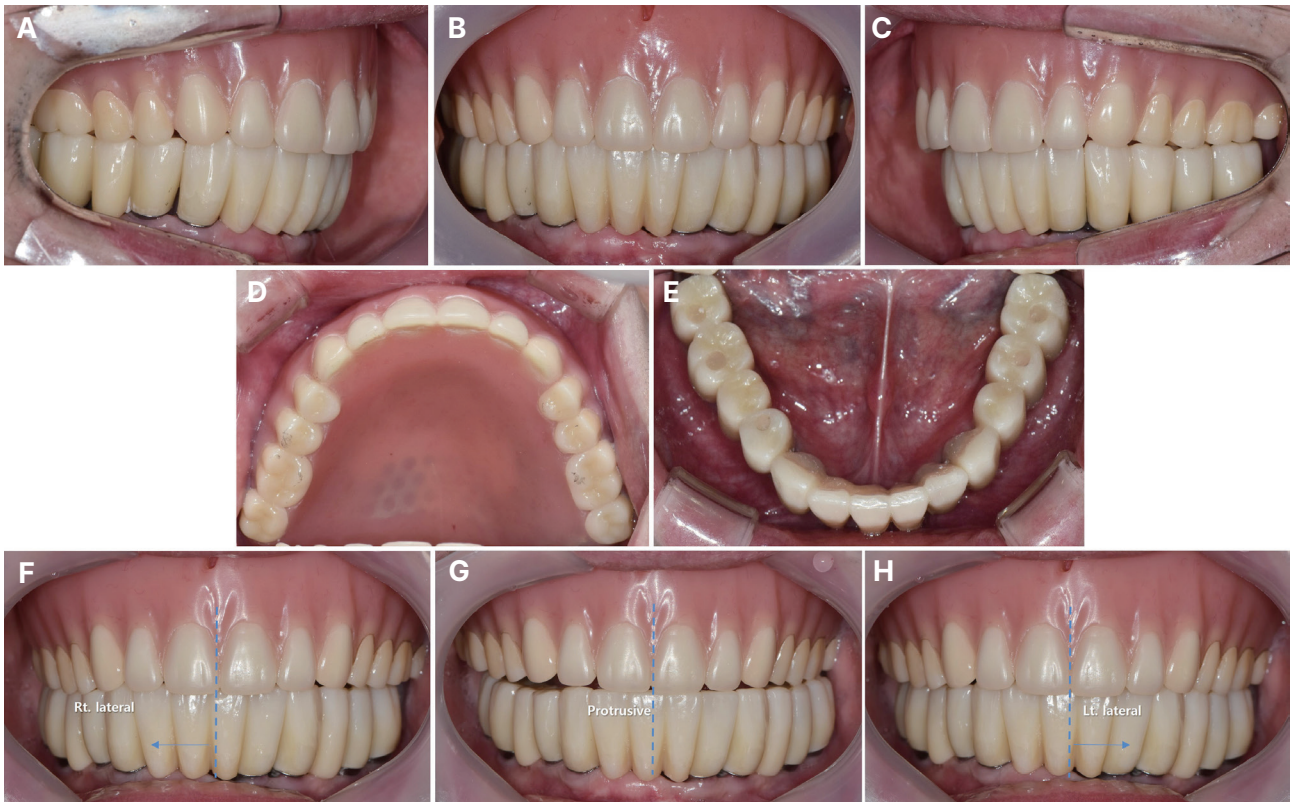

Fig. 12. After 6 months, maxillary complete denture with zirconia occlusion and mandibular implant fixed prosthesis. (A) Right lateral view, (B) Frontal view, (C) Left lateral view, (D) Maxillary occlusal view, (E) Mandibular occlusal view, (F) Right lateral movement, (G) Protrusive movement, (H) Left lateral movement.

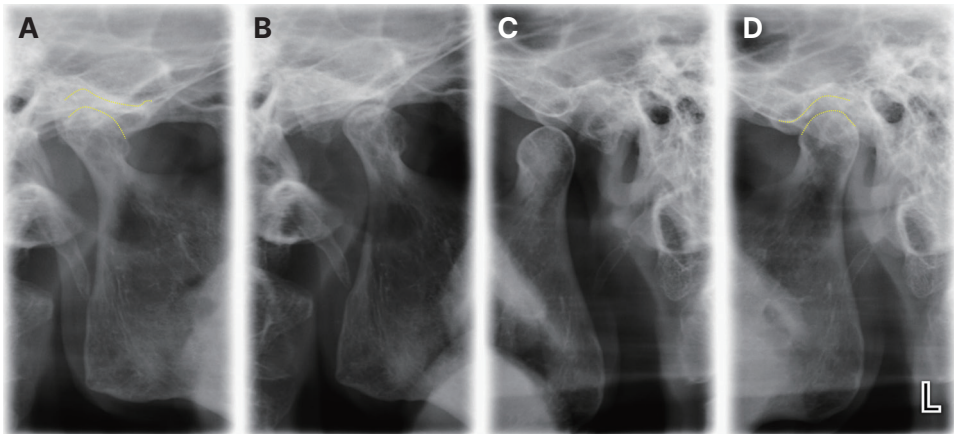

Fig. 13. Evaluation of TMJ (A) Right centric occlusion, (B) Right maximum opening, (C) Left maximum opening, (D) Left centric occlusion.

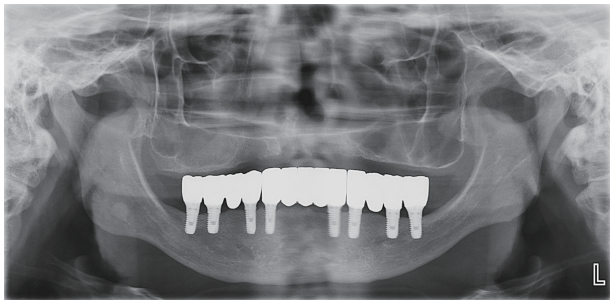

Fig. 14. Post-treatment panoramic radiograph.

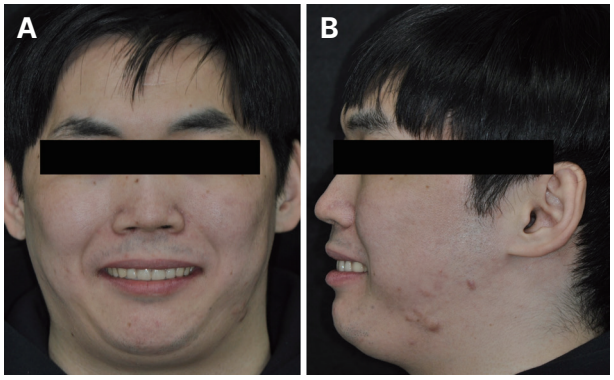

Fig. 15. Post-treatment extraoral view (A) Frontal smile view, (B) Lateral smile view.

고찰

본 증례에서 환자가 보인 구강안면 근긴장이상(Orofacial dystonia)은 크게 전신성과 국소성으로 분류하는데 구강안면 영역에 나타는 경우 하악근긴장이상(Oromandibular dystonia, OMD)이라고 불린다. 즉, OMD는 저작근, 하부 안면표정근, 설근 등에 이환하는 국소성 근긴장이상의 하나로서 하악, 입술, 혀, 구인두의 비정상적인 불수의적 운동이 반복적으로 나타나는 질환이다.[2,6] 이런 통제되지 않은 움직임은 과도한 하중으로 인해 보철물 파손의 위험을 증가시켜 구강 재활 절차를 위태롭게 할 수 있다.[7]

이와 같은 증상으로 기존 상하악 총의치의 사용을 어려워했던 환자의 구강회복을 위해, 임플란트 고정성 보철 수복치료를 고려하여 진단을 시행하고 치료계획을 수립하였다. 우선, 환자가 기존에 장착하고 있던 상하악 총의치를 임시 치료의치로 전환하여 올바른 수직적, 수평적 악간관계를 형성해 주었다. 상악의 경우 골흡수와 함께 상악동 함기화가 심하여 총의치로 치료하고, 이전 보철물에서 부족했던 부분을 보완하여 심리적 만족도 및 건강과 관련된 삶의 질을 향상시키기 위해 노력하였다. 잔존골 양이 비교적 양호했던 하악의 경우 8개의 임플란트를 식립하고, 개폐구 시 발생할 수 있는 하악골의 뒤틀림 현상과 차후 유지관리의 용이함을 고려하여 상부 지르코니아 보철물을 3부분으로 나누어 제작하였다.

하악 고정성 보철물과 대합되는 상악 편악 총의치의 제작 시, 기능적 성공을 위한 지지와 유지 및 안정의 요소들뿐만 아니라, 레진 의치상 파절이나 레진 인공치 마모와 같은 문제점들이 발생하지 않기 위한 추가적인 임상전략을 고려하였다. 편악 총의치의 레진 의치상 파절은 지지조직의 해부학적 요인, 하악의 급격한 교두 경사, 불안정한 치아 배열, 불균형한 교합관계, 그리고 재료의 한계점 등으로 야기될 수 있다.[8,9] 총의치에서 가장 많이 사용되는 열중합형 의치상용 레진은 과도한 저작력을 받는 경우 종종 파절될 수 있다고 보고되고 있다.[10] 이번 증례에서는 파절 저항효과를 가진다고 알려진 격자세공(mesh) 형태의 금속 보강재를 CAD-CAM 방식으로 3D 금속 프린팅하여 상악 총의치에 포함시켰다.[11] 3D 프린팅으로 제작된 금속 구조물은 기존의 왁스 소환 주조 방식보다 기공 시간을 약 60에서 70 퍼센트 줄일 수 있으며 프로그램화 되어 있는 기공 과정을 통해 숙련도에 따른 오차, 매몰과 소환 시의 부피 팽창, 주조 과정 중의 부피 수축에 따른 부정확성을 극복할 수 있다는 장점[12,13]을 갖고 있으나, 고가의 장비와 기술이 필요하며 많은 후처리가 필요한 단점도 있어 이를 고려하여 선택하여야 한다.[14]

최종 보철물 장착 후, 설정해 주었던 양측성 균형교합이 잘 이루어 지고 설측으로의 안정적인 교합관계가 형성되기 위해 교합조정을 주기적으로 시행하였다.[15] 비교적 젊은 연령대인 환자의 심미와 발음 등을 고려하여 전치부의 배열과 전방 유도를 형성해 주었으므로, 전방 운동시 구치부까지 교합이 이루어지는 완전 균형교합은 형성해 주지 못하였다. 따라서, 전치부로 음식물을 절단하지 말 것을 교육하였다. 총의치 제작 시 가장 많이 사용되는 아크릴릭 레진 인공치는 법랑질보다 쉽게 마모되며, 이러한 인공치 마모는 저작 효율의 감소, 저작근의 피로 그리고 잘못된 악간관계를 야기할 수 있다.[16,17] 이에 Ghazal[18]은 대합치가 세라믹 재료일 경우 총의치에 동일한 세라믹 재료를 사용할 것을 추천하였지만, 그동안 세라믹 인공치는 기술에 민감, 고열 수축, 파절이 쉽고, 대합시 소리가 나며 무겁다는 여러 단점[19]으로 임상에서 많

이 사용되지 못한 실정이었다. 이번 증례에서는 경과 관찰 6개월 후, 레진 인공치의 마모를 방지하기 위해 제1소구치에서 제2 대구치까지 연결하는 4본 지르코니아 비니어 형태의 교합면을 양측 구치부에 형성해 주었다. 지르코니아로 레진 인공치를 대체하여 가철성 의치의 교합면을 형성해 주는 경우 심미성 및 내마모성의 장점이 있으나,[20] 미세구조로 인한 접착이 어려운 단점도 존재하므로 이를 종합적으로 판단하여 치료를 결정해야 한다.[21] 증례에서는 구강 위생관리에 대해 내원 시마다 교육하였고, 경과 관찰 동안 지르코니아 비니어 접착부위에 음식물 침착이 없는지 확인하였다. 레진 인공치 사용 때보다 지르코니아 교합면으로 대합치와 접촉 시, 처음에는 단단한 느낌과 간헐적으로 날카로운 소리가 있는 것도 같았으나 지속적인 관리 기간 후에는 더욱 안정적으로 단단하게 저작되며 불편감이 있을 정도의 소리는 나지 않는다고 하였다. 하지만, 의치하방 조직의 변화로 인해 총의치의 내면적합도가 불량해지는 경우, 올바른 교합관계가 형성되지 않아 소리가 다시 발생할 수 있고 심한 경우 지르코니아 교합면의 탈락이 발생할 수 있으므로 환자에게 지속적인 유지관리에 대한 중요성을 강조하여 설명하였다.

환자의 치료과정에서 중요한 지표가 되었던 미소선을 근긴장이상 증상으로부터 극복하고 정상적으로 회복하기 위해 미소훈련을 시행하였다. Gibson[22]은 결함 있는 미소를 가진 환자들에게 근육 훈련을 통한 미소 연습을 실시하면 좋은 결과를 가져올 수 있다고 하였다. 안정적인 상하악 보철 수복과 함께 시행한 지속적인 미소 훈련이 심한 구각부의 처짐을 개선하고 틱 장애가 나타나는 빈도를 감소시키는데 효과가 있었다. 보철치료 후, 환자는 저작기능과 심미성 향상에 큰 만족감을 갖고 자신감 있는 일상생활을 하게 되었다.

결론

비교적 젊은 나이에 상하악의 완전 무치악 상태가 된 본 증례의 구강안면 근긴장이상 환자를 위해 상악의 편악 총의치와 하악의 임플란트 지지 고정성 보철 수복치료를 계획하였다. 고정성 보철물과 대합되는 편악 총의치의 문제점을 고려하여, 레진 의치상 파절을 예방하기 위한 금속 격자세공(mesh) 보강재를 포함시켰고, 레진 인공치의 마모 방지를 위한 구치부 지르코니아 교합면을 형성해 주었으며, 지속적인 미소훈련을 통해 안면근육의 심미적인 개선을 도모하였다. 또한, 주기적인 내원 시 교합조정 및 내면적합도를 확인하여 양측성 균형교합이 잘 이루어진 보철물 장착 상태에서 안정적인 저작활동을 할 수 있게 하였고, 청결한 의치와 치주질환이 없는 임플란트 보철물을 유지하기 위해 구강위생관리 교육을 실시하여 건강한 구강회복을 할 수 있도록 치료를 진행하였다.

Acknowledgement

This work was supported by a 2-Year Research Grant of Pusan National University.

ORCID

Jong-Min Seo https://orcid.org/0009-0008-7662-430X
Chang-Mo Jeong https://orcid.org/0000-0001-5009-9799
So-Hyoun Lee https://orcid.org/0000-0003-3094-6086

References

1. Kai HL. Oromandibular dystonia. Oral Surg Oral Med Oral Pathol Oral Radio Endod 2007;104:491-6.
2. Blanchet PJ, Rompré PH, Lavigne GJ, Lamarche C. Oral dyskinesia: a clinical overview. Int J Prosthodont 2005;18:10-9.
3. Lumetti S, Ghiacci G, Macaluso GM, Amore M, Galli C, Calciolari E, Manfredi E. Tardive dyskinesia, oral parafunction, and implant-supported rehabilitation. Case Rep Dent 2016;2016:7167452.
4. Singh RK, Kundra S, Rani S. A prevalence based evaluation of etiology and site of fracture of acrylic resin dentures: a survey based original study. J Adv Med Dent Sci Res 2017;5:11-4.
5. Wallace DH. The use of gold occlusal surfaces in complete and partial dentures. J Prosthet Dent 1964;14:326-33.
6. Balasubramaniam R, Ram S. Orofacial movement disorders. Oral Maxillofac Surg Clin North Am 2008;20:273-85.
7. Chee W, Jivraj S. Treatment planning of the edentulous mandible. Br Dent J 2006;201:337-47.
8. Radke UM, Gundawar SM, Banarjee RS, Paldiwal AS. The single complete denture - a case report. Int

J Clin Dent Sci 2012;3:76-81.
9. Prachi G, Jyotsna S, Maya D, Milind K. Metal reinforced single complete denture - a case report. Int J Med Oral Res 2018;3:38-40.
10. Diaz-Arnold AM, Vargas MA, Shaull KL, Laffoon JE, Qian F. Flexural and fatigue strengths of denture base resin. J Prosthet Dent 2008;100:47-51.
11. Upadhyay SR, Singh SV, Bhalla G, Kumar L, Singh BP. Modified functionally generated path technique for single complete denture against non-modified natural dentition. J Oral Biol Craniofac Res 2012;2:67-71.
12. Hu F, Pei Z, Wen Y. Using intraoral scanning technology for three-dimensional printing of Kennedy Class I removable partial denture metal framework: a clinical report. J Prosthodont 2019;28:e473-6.
13. McGuire MK, Nunn ME. Prognosis versus actual outcome. II. The effectiveness of clinical parameters in developing an accurate prognosis. J Periodontol 1996;67:658-65.
14. Örtorp A, Jönsson D, Mouhsen A, Vult von Steyern P. The fit of cobalt-chromium three-unit fixed dental prostheses fabricated with 4 different techniques: a comparative in vitro study. Dent Mater J 2011;27:356-63.
15. Cabianca M. Combination sydrome: treatment with dental implants. Implant Dent 2003;12:300-5.
16. Chong BJ, Thangavel AK, Rolton SB, Guazzato M, Klineberg IJ. Clinical and laboratory surface finishing procedures for zirconia on opposing human enamel wear: a laboratory study. J Mech Behav Biomed Mater 2015;50:93-103.
17. Ghazal M, Kern M. The influence of antagonistic surface roughness on the wear of human enamel and nanofilled composite resin artificial teeth. J Prosthet Dent 2009;101:342-9.
18. Ghazal M, Yang B, Ludwig K, Kern M. Two-body wear of resin and ceramic denture teeth in comparison to human enamel. Dent Mater 2008;24:502-7.
19. Shori K, Shori T, Shori D, Chavan R. Achieving esthetic perfection by zirconia: A Case Report. Int J Dent Med Res 2015;1:146-9.
20. Lawson NC, Janyavula S, Syklawer S, Mclaren EA, Burgess JO. Wear of enamel opposing zirconia and lithium disilicate after adjustment, polishing and glazing. J Dent 2014;42:1586-91.
21. Lambert H, Durand JC, Jacquot B, Fages M. Dental biomaterials for chairside CAD-CAM: State of the art. J Adv Prosthodont 2017;9:486-95.
22. Gibson RM. Smiling and Facial Exercise. Dent Clin North Am 1989;33:139-44.

구강안면 근긴장이상을 가진 완전 무치악 환자에서 구치부 지르코니아 교합면을 갖는 상악 총의치와 하악 임플란트 지지 고정성 보철물의 수복

서종민[1,2] 대학원생, **정창모**[1,2] 교수, **이소현**[1,2*] 부교수

[1]부산대학교 치의학전문대학원 치과보철학교실, 치의생명과학연구소

[2]부산대학교 치과병원 치과보철과, 치의학연구소

구강안면 근긴장이상(Orofacial dystonia)은 자신의 의지와 상관없이 불수의적으로 얼굴, 입술, 혀 및 턱 주변을 불규칙적이거나 반복적으로 움직이는 신경운동학적 장애로 틱장애로 불리기도 한다. 이러한 증상을 갖는 무치악 환자는 총의치 사용의 어려움과 더불어 언어 장애 및 연하곤란, 구강안면의 통증까지 기능적이고 심미적인 문제점들을 겪게 된다. 본 증례에서는 비교적 젊은 나이에 완전 무치악 상태를 경험하게 된 구강안면 근긴장이상 환자를 위해, 양측 구치부 지르코니아 교합면을 갖는 상악 총의치와 하악 임플란트 지지 고정성 보철물의 수복치료를 시행하고 지속적인 미소훈련을 시행하여 안면근육의 심미적인 개선을 도모하고자 하였다. 치료의 결과, 환자는 저작기능과 심미성이 향상된 것 뿐만 아니라, 심리적 안정감을 회복하여 정상적인 일상생활이 가능해진 것에 대해 매우 만족하였기에 이를 보고하고자 한다.

(구강회복응용과학지 2023;39(4):237-49)

주요어: 구강안면 근긴장이상; 완전 무치악; 지르코니아 교합면; 상악 총의치; 임플란트 지지 고정성 보철물

*교신저자: 이소현
(50612)경남 양산시 물금읍 금오로 20 부산대학교 치의학전문대학원 치과보철학교실
Tel: 055-360-5226 | Fax: 055-360-5134 | E-mail: romilove767@naver.com
접수일: 2023년 10월 16일 | 수정일: 2023년 10월 24일 | 채택일: 2023년 10월 24일