https://doi.org/10.14368/jdras.2023.39.4.250
ISSN 2384-4353 eISSN 2384-4272

Case Report

Multiple fixed implant-supported prosthesis using temporary denture and scannable healing abutment: a case report

Hyung-Jun Kim, Hyeon Kim, Woo-hyung Jang, Kwi-dug Yun, Sang-Won Park, Hyun-Pil Lim*
Department of Prosthodontics, School of Dentistry, Chonnam National University, Gwangju, Republic of Korea

The use of digital technology in fixed prosthetic treatment using implants enables predictive treatment through diagnosis and virtual surgery by integrating clinical and radiological information of patients. Existing digital scanning methods require several components to be removed, such as removing the healing abutment and connecting the scan body. In the scannable healing abutment developed in consideration of this point, scanning is performed directly on the healing abutment, maintaining soft tissue sealing and simplifying scanning. Digital technology can also be used when obtaining the intermaxillary relationship. Recently, various digital technologies have been reported to acquire the intermaxillary relationship of edentulous patients using surgical guides, patient-specific scanning devices, or scans of the inside of temporary dentures. In this case, the implant-supported fixed prosthesis treatment was performed through scanning the scannable healing abutment and the inner side of the temporary denture to obtain the intermaxillary relationship, thereby simplifying the treatment process and obtaining aesthetically and functionally excellent clinical results. **(J Dent Rehabil Appl Sci 2023;39(4):250-9)**

Key words: implant-supported fixed prosthesis; scannable healing abutment; temporary denture

서론

최근 디지털 치의학과 computer aided design-computer aided manufacturing system (CAD-CAM) 작업 환경의 발달로, 디지털 기술은 진단에서 치료에 이르기까지 활발히 활용되며 기존의 전통적인 치료 과정과 방법을 대체하고 있다. 임플란트를 이용한 고정성 보철 치료에 있어 디지털 기술의 활용은 환자의 임상적, 방사선학적 정보를 통합하여 진단 및 가상 수술을 통해 예지성 있는 치료를 가능하게 한다.

최근 기존 인상 채득 방법의 대안으로 디지털 스캐닝을 통한 인상 채득 및 그 정확도에 대해서 보고되고 있다.[1] 이러한 디지털 스캐닝의 장점으로는 비용 및 시간의 효율성, 데이터 저장의 용이함, 환자 편의, 인상재의 왜곡 감소등이 있다.[2] 그러나 기존의 디지털 스캐닝 방법은 치유지대주 제거 및 스캔 바디를 연결하는 등 여러 번의 구성요소 착탈이 필요하다. 치유 지대주의 잦은 제거는 임플란트 주변 연조직의 파괴와 임플란트 주변 접합 상피의 정점으로의 이동으로 이어지며, 이는 임플란트 주변 변연골의 흡수를 야기한다.[3] 이러한 점들을 고려하여 개발된 스캔 가능한 치유지대주는, 스캐닝이 치유 지대주상에서 직접 수행되어 연조직 봉쇄가 유지되며 스캐닝이 간소화된다.

임플란트 지지 보철물은 완전 무치악 환자의 구강기능을 회복할 때 신뢰할만한 방법으로 간주되며, 이 때 상하악 관계의 정확한 이전이 필수적이다. 전통적으로는 베이스 플레이트 왁스를 이용한 교합제를 통해 악궁간의 관계를 이전했는데, 이는 오차가 발생하기 쉬우며 기술 민

*Correspondence to: Hyun-Pil Lim
Professor, Department of Prosthodontics, School of Dentistry, Chonnam National University, 33 Yongbong-ro, Buk-gu, Gwangju, 61186, Republic of Korea
Tel: +82-62-530-5577, Fax: +82-62-530-5639, E-mail: mcnihil@jnu.ac.kr
Received: September 5, 2023/Last Revision: October 10, 2023/Accepted: November 3, 2023

Copyright© 2023 The Korean Academy of Stomatognathic Function and Occlusion.
©It is identical to Creative Commons Non-Commercial License.

감도가 높고 진료 시간이 오래 걸릴 수 있다.[4] 이에 악간 관계 채득 시 여러가지 디지털 기술이 사용되고 있다. 최근에는 수술 가이드, 환자 맞춤형 스캐닝 장치 또는 임시의치 내면 스캔 등을 이용해 무치악 환자들의 악간 관계를 채득하는 여러 디지털 기술들이 보고되고 있다.[5]

본 증례는 심한 우식으로 인해 다수치아 발거 후 전반적인 구강 기능 회복이 필요한 환자에서, 스캔가능한 치유지대주 및 임시의치 내면 스캐닝을 통한 악간 관계 채득을 통해 고정성 임플란트 수복치료를 시행함으로써 치료과정을 간소화하고 심미적, 기능적으로 우수한 임상결과를 얻었기에 보고하고자 한다.

증례보고

본 증례환자는 77세 남자환자로 심한 치아 우식으로 전반적인 치료계획 및 임플란트 상담을 받고 싶다는 주소로 내원하였다. 특별한 의과적 병력은 없었으며, 턱관절 관련 질환이나 비기능적 구강 악습관 또한 존재하지 않았다. 10년전 전반적인 보철 수복을 진행하였으며, 우식으로 다수 치아의 보철물이 탈락된 상태였다. 진단을 위하여 파노라마 방사선 사진 촬영 및 임상검사를 시행하였다. 우식활성도가 높은 환자로, 기존 보철물 제거 후 평가 시행한 결과 하악 양측 중절치, 측절치, 견치 및 하악 우측 제2대구치를 제외한 잔존 자연치에 중등도 이상의 우식이 관찰되었다. 또한 전반적인 치석 침착과 치주질환이 이행된 상태였다(Fig. 1).

의치에 대한 환자의 거부감으로 인하여 고정성 임플란트 보철물을 이용해 치료하기로 계획을 수립하였다. 하악 양측 중절치, 측절치, 견치 및 하악 우측 제2대구치를 제외한 잔존 치아들은 예후가 불량할 것으로 예상되어 발거를 결정하고, 잔존치는 우식 처치 및 치주치료 계획하였다. 최종적으로 상악에 9개 임플란트 (#13,14,16,17,21,23,24,26,27), 하악에 5개 임플란트 (#34,36,37,44,46)를 이용한 임플란트 고정성 보철 수복을 계획하였다.

예후가 불량하다고 평가된 치아들을 발거 후 임시의치를 제작하였고, 치조골 변화에 맞추어 지속적인 내면 이장과 교합조정을 시행하였다. 임플란트를 계획한 위치에 식립하기 위하여 컴퓨터 보조 임플란트 수술(computer-guided implant sugery)을 계획하였다. 상, 하악을 알지네이트를 이용하여 인상 채득 후 석고 모형을 제작하고, 방사선 불 투과성 기록상을 이용한 교합제를 제작하여, 구내에서 환자의 수직 고경을 평가 후 이를 교합시킨 상태에서 콘빔 전산화 단층촬영 영상을 촬영하였다. 방사선 불 투과성 교합제를 기준으로 단층촬영 이미지와 상, 하악의 이미지를 중첩하였다. 임플란트 진단 소프트웨어 (R2GATE, Megagen, Gyeongsan, Korea) 상에서 가상의 왁스업을 하고 이를 기반으로 골 형태에 따라 3차원적인 임플란트 위치를 계획하였으며, 이를 바탕으로 수술용 가이드를 제작하였다(Fig. 2).

상하악에 가이드를 위치시킨 뒤, 고정용 핀을 이용해 가이드를 악궁 내에 고정시킨 후 수술을 진행하였다. 임

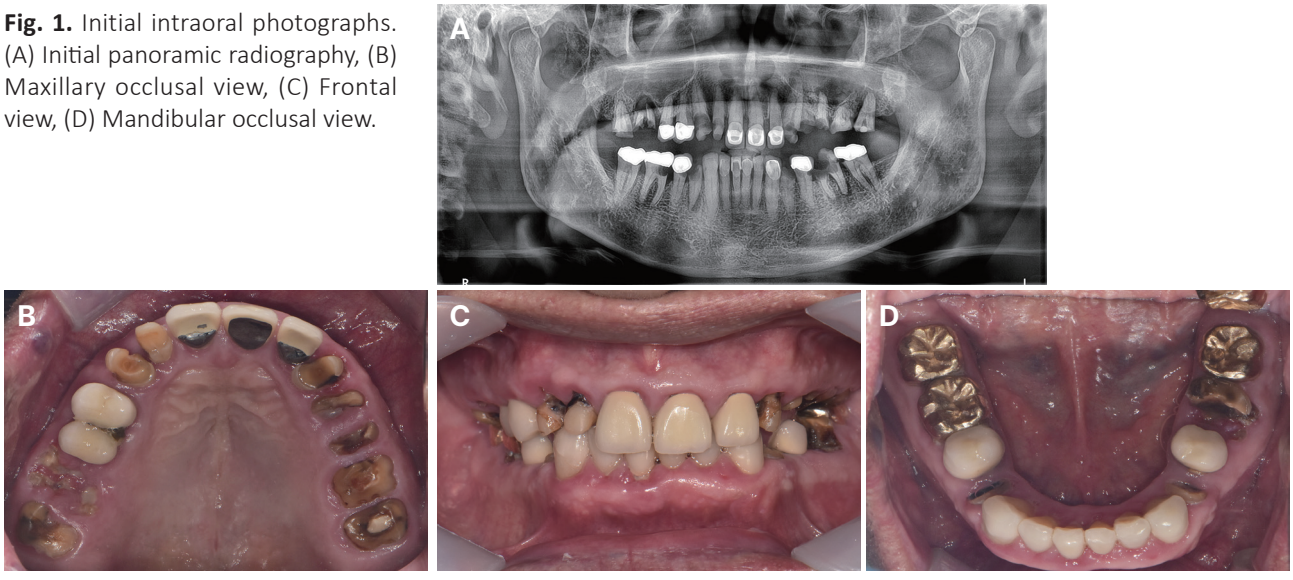

Fig. 1. Initial intraoral photographs. (A) Initial panoramic radiography, (B) Maxillary occlusal view, (C) Frontal view, (D) Mandibular occlusal view.

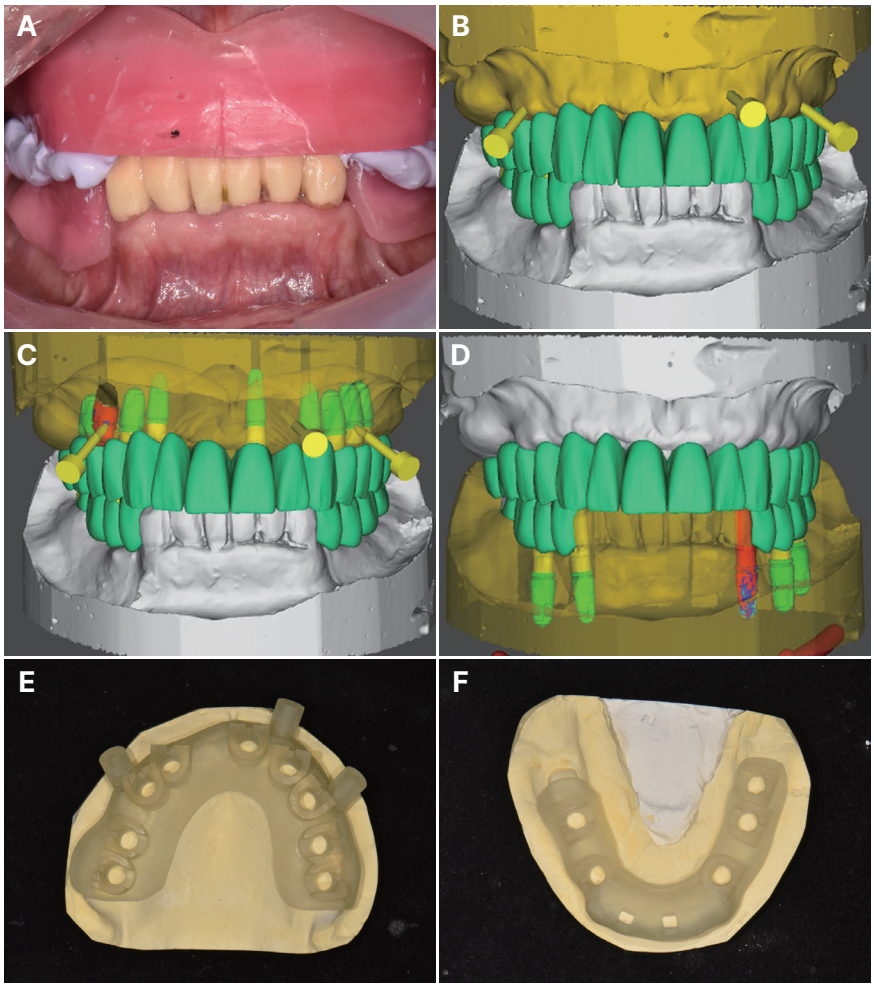

Fig. 2. Implant planning using R2GATE software. (A) Radiopaque occlusal rim, (B) Digital wax up, (C) Planned implant position of maxilla, (D) Planned implant position of mandible, (E) 3D printing surgical guide of maxilla, (F) 3D printing surgical guide of mandible.

플란트 고정체는 내부 연결 타입(Osstem TS III, Osstem, Seoul, Korea)으로 진행하였다. 상악 좌측 제1 대구치 부위는 측방접근법을 통한 상악동 거상술을 시행하였고, 이종골 이식재(Bio-Oss, Geistlich, Wolhusen, Switzerland)와 흡수성 콜라겐 막(Oss-guide, Osstem)을 사용하였다. 모든 임플란트에서 양호한 초기고정이 얻어져 1회법으로 수술을 진행하였으며 스캔가능한 치유지대주(Scannable healing abutment, Osstem)를 체결하였다.

수술 후, 해당부위 경과관찰 및 잔존치아 평가를 시행하였다. 초기 평가 시 우식 소견이 발견되지 않았던 하악 양측 중절치, 측절치, 견치 부위에 우식이 이환되었고, 예후 평가 시행한 결과 높은 우식이환률을 고려하여 발거 결정하였다(Fig. 3). 최종적으로 하악 양측 중절치, 측절치, 견치 발거 및 하악 양측 견치 부위 발치 및 양측 견치

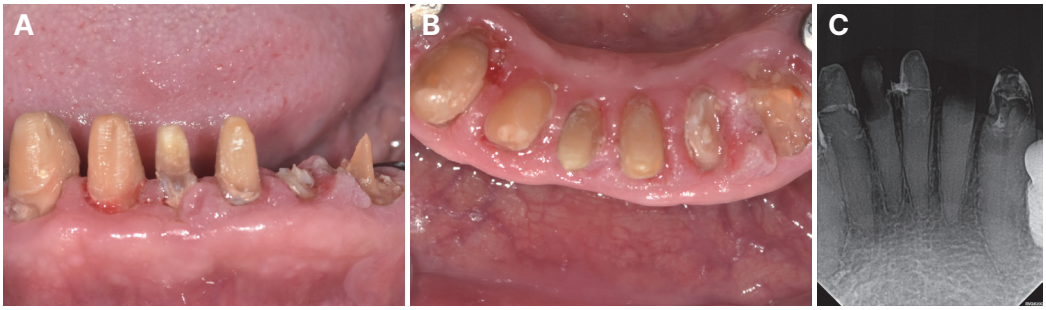

Fig. 3. Mandibular anterior tooth state with Intraoral photo. (A) Frontal view, (B) Occlusal view, (C) Periapical radiography.

부위 발치 즉시 임플란트 식립(Osstem TS III, Osstem)을 시행하였다.

식립 4개월 후 방사선 사진을 통해 골수준이 유지되는 것을 확인하였고, 임플란트 동요도 측정기(AnyCheck, Neobiotech Co. Ltd., Seoul, Korea)를 사용하여 임플란트의 고정강도(IST, implant stability test)를 측정한 결과 75이상의 값으로 보철물 장착이 가능한 수준으로 안정적임을 확인하였다(Fig. 4). 수술에 따른 치은 회복을 확인한 후 치유 지대주의 스캔영역을 임시 의치 조직면에 정확하게 인기 하기위해 임시의치 내면을 충분히 삭제한 후 의치상 연성 이장재(Coe-soft, GC, Tokyo, Japan)로 이장하였다(Fig. 5). 스캔 가능한 치유지대주가 연결된 상, 하악에서 구강 스캐너(Trios 4, 3 Shape, Copenhagen, Denmark)를 이용해 구강 내 스캔 진행한 뒤, 스캐너상의 의치복제 기능을 이용하여 치유 지대주의 스캔영역이 조직면에 음각으로 인기 된 임시의치를 스캔하였다.

앞서 채득한 임시의치 내면 부분을 소프트웨어(Meshmixer, Autodesk Inc., Boston, USA)를 이용하여 반전시킨 후, 임시의치 조직면에 인기 되어 있는 치유지대주 스캔 영역 중앙부의 홈을 기준으로 3점 정렬을 통해 구내 스캔파일과 중첩시켜 임시의치 교합관계를 이용해 상, 하악 악간 관계를 채득하였다. 임시의치를 착용한 상태로 안면스캔(Ray face200, Ray, Seoul, Korea)을 촬영하였으며, 캐드 프로그램(Exocad DentalCAD, Exocad, Darmstadt, Germany)을 이용하여 안면 스캔 데이터와 구내 스캔파일 및 임시의치 스캔 파일을 중첩시킨 뒤 임시의치의 교합평면 및 동공간선을 평가하였다(Fig. 6). 악간 관계가 정렬된 스캔파일 및 안면 스캔파일을 캐드상의 반조절성 교합기(KaVo Protar Evo 7, Kavo Dental Gmbh, Riss, Germany)에 정렬한 뒤, 치아 배열을 시행 후 티타늄 맞춤형 치과용 임플란트 지대주와 polymethyl methacrylate (PMMA) 블록(HUGE PMMA block, HUGE Dental Material Co., Rizhao, China)을 밀링하여 고정성 임시 보철물을 제작하였다(Fig. 7). 상악은 전치부와 양측 구치부 세 부분으로, 하악은 전치부와 양측 구치부 및 우측 제2대구치 네 부분으로 나누어 제작하였으며, 양측 상악 견치, 제1소구치, 제2소구치의 군기능 교합 및 전방운동 시 구치부의 즉시 이개가 이루어지도록 조정 및 장착하였다(Fig. 8).

약 3개월의 기간 동안 환자의 교합, 심미, 발음 및 구강

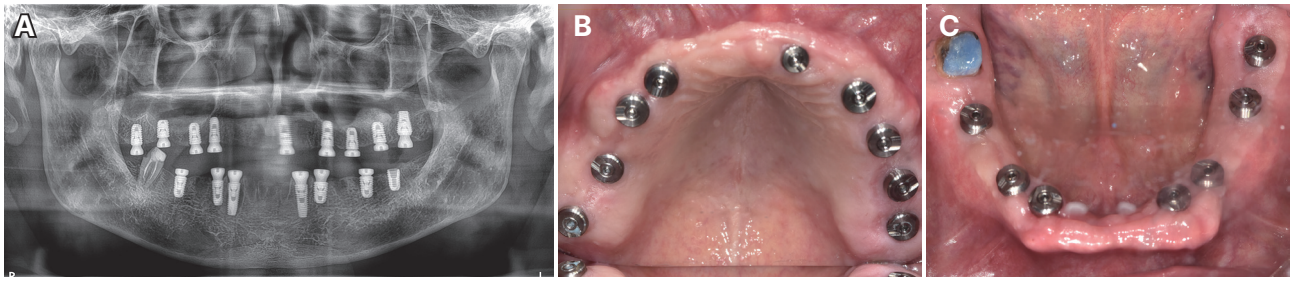

Fig. 4. Post-operative images after implant stage surgery. (A) Panoramic radiograph with healing scan abutment, (B) Occlusal view of maxilla with healing scan abutment, (C) Occlusal view of mandible with healing scan abutment.



Fig. 5. Temporary denture relining with tissue conditioner. (A) Frontal view, Inner surface of temporary denture of (B) Maxilla, (C) Mandible.

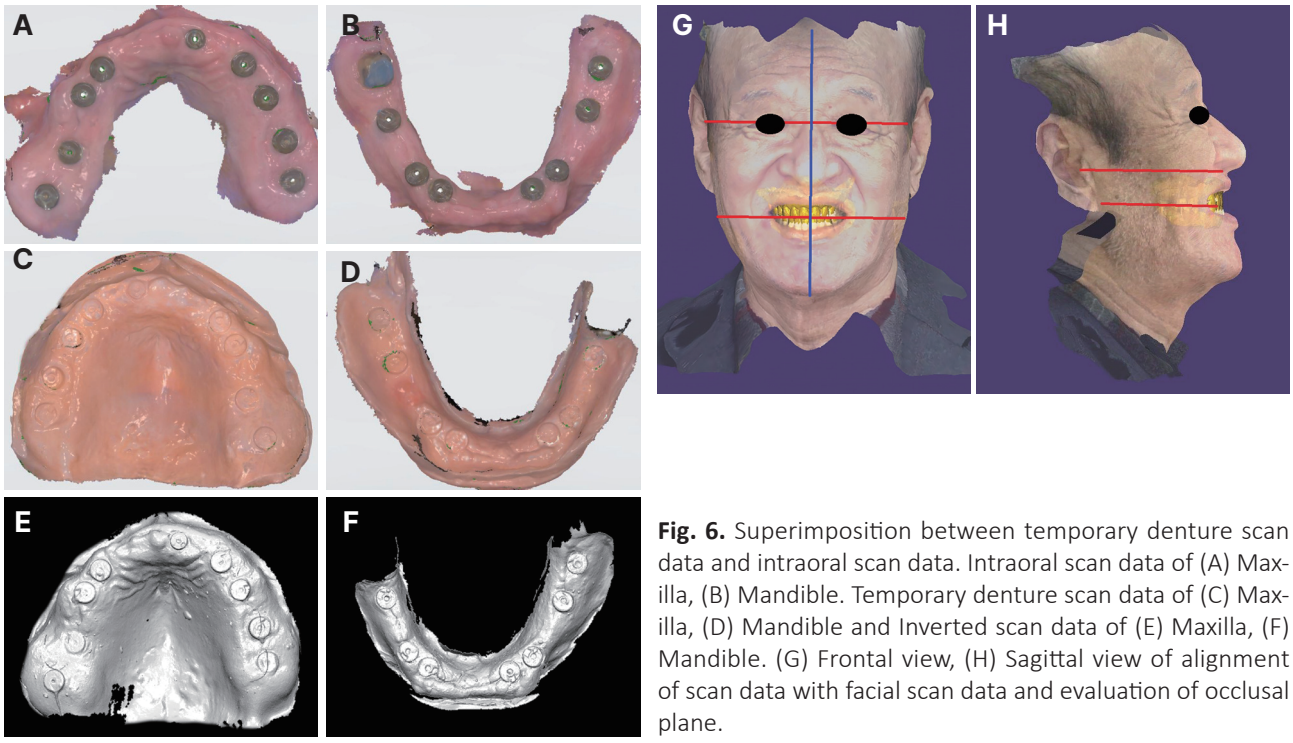

Fig. 6. Superimposition between temporary denture scan data and intraoral scan data. Intraoral scan data of (A) Maxilla, (B) Mandible. Temporary denture scan data of (C) Maxilla, (D) Mandible and Inverted scan data of (E) Maxilla, (F) Mandible. (G) Frontal view, (H) Sagittal view of alignment of scan data with facial scan data and evaluation of occlusal plane.

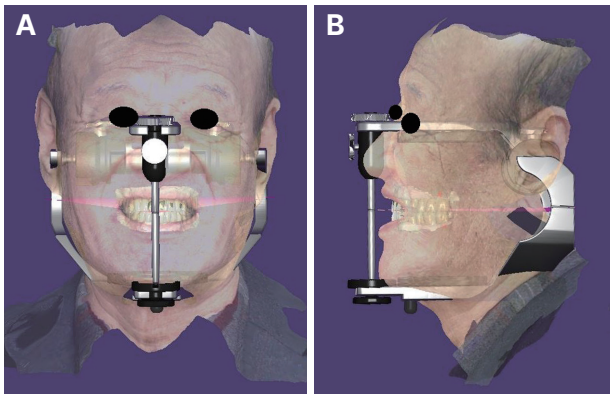

Fig. 7. Design of provisional prosthesis with superimposition data by Exocad. (A) Frontal view, (B) Sagittal view.

위생 관리 등을 평가하였고, 최종 보철물 제작을 위해 지대주 수준의 인상 채득을 시행하였으며, 아크릴 레진 지그와 바이트 인기재(O-bite, DMG, Hamburg, Germany)를 이용하여 교합관계를 채득하였다. 고정성 임시 보철물 상태에서 인상을 채득하여, 반조절성 교합기 상에 교차 마운팅(cross mounting) 시행하였으며, 디지털 교합장비(Arcus Digma II, KaVo, Leutkirch, Germany)를 사용하여 수평 과로 경사, 전방 과로 경사 및 즉시 하악 측방 전위(Immediate side shift)를 측정하였고, 이 값들은 교합기 상에서 활용되었다(Fig. 9). 고정성 임시 보철물과 동일하게 전치부와 구치부 세부분으로 나누어 제작하였으며, 보험 임플란트에 해당하는 하악 좌측 제1소구치, 제2소구치, 제1대구치, 제2대구치는 도재금속관을 이용하여 제작하였고, 이를 제외한 임플란트 보철물은 지르코니아 블록(Luxen Enamel block, Dentalmax Co., Seoul, Korea)을 밀링하여 제작하였다. 나사 구멍이 순면으로 형성되는 상, 하악 전치부는 시멘트 유지형 보철물로 제작하고, 구치부는 착탈 용이성을 위해 나사-시멘트 유지형 보철물로 제작하였다. 최대 감합위에서 구치부의 균등한 접촉, 측방 운동시 상악 견치부터 제2소구치까지 군기능 교합 및 전방운동 시 구치부의 즉시 이개를 이루도록 조정 후, 임플란트 고정성 보철물은 임시 레진 시멘트(Premier Implant Cement, Premier Co., Plymouth Meeting, USA), 하악 우측 제2대구치 지르코니아 보철물은 레진 시멘트(RelyX Unicem 2, 3M, St. Paul, USA)로 최종 합착 시행하였다(Fig. 10). 정기 검진의 경우 1개월, 3개월, 6개월 간격으로 시행되었으며, 환자의 구강 위생 능력 및 교합 변화를 확인하였고 특이 소견은 관찰되지 않았다. 최종 수복 후 안정적인 교합을 보였고, 저작과 발음에 이상 소견이 없었으며, 방사선 사진에서도 특이 소견이 없었다.

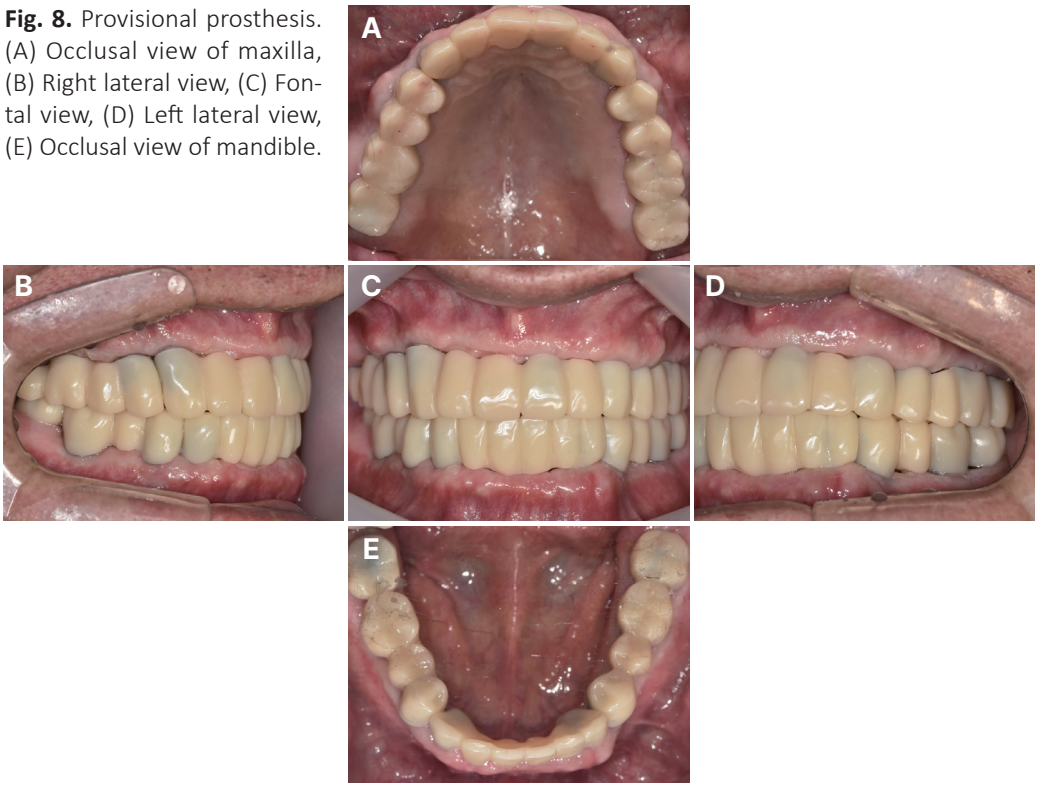

Fig. 8. Provisional prosthesis. (A) Occlusal view of maxilla, (B) Right lateral view, (C) Fontal view, (D) Left lateral view, (E) Occlusal view of mandible.

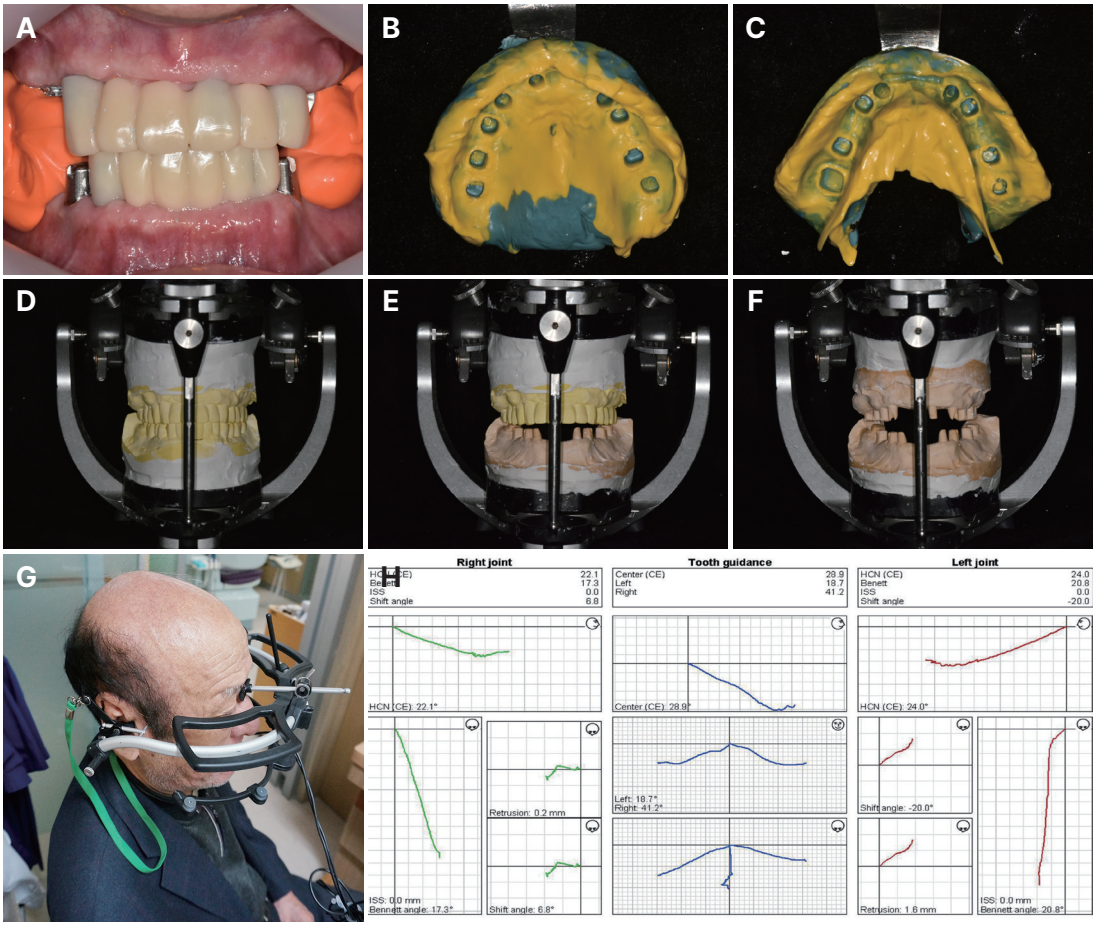

Fig. 9. (A) Bite taking with bite impression material, Abutment level impression of (B) Maxiila, (C) Mandible, (D- F) Cross mounting for definitive prosthesis, (G, H) Mandibular movement record with Arcus digma.

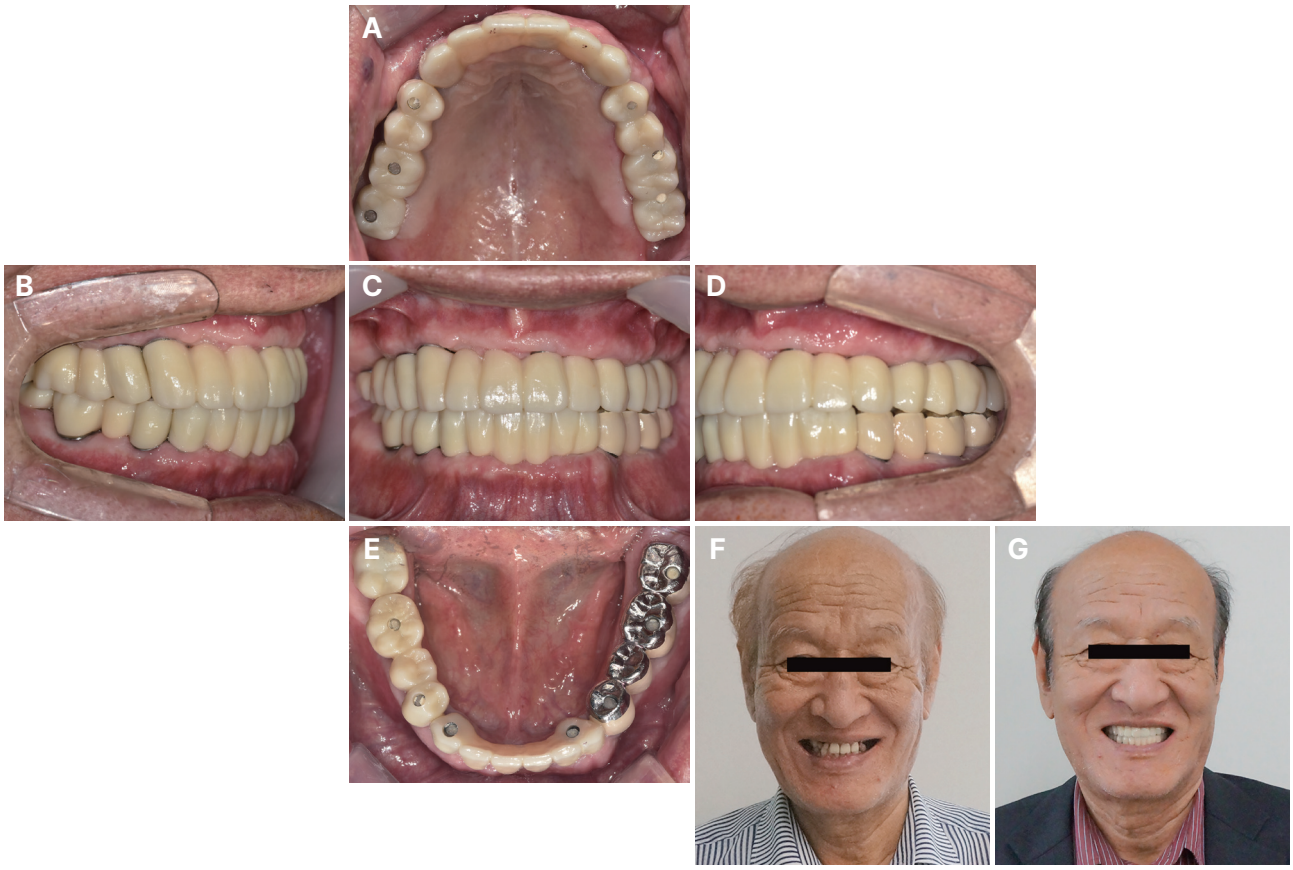

Fig. 10. Delivery of definitive prosthesis (Posterior part). (A) Occlusal view of maxilla, (B) Right lateral view, (C) Fontal view, (D) Left lateral view, (E) Occlusal view of mandible, (F) Extraoral photograph (initial visit), (G) Extraoral photograph (after definitive prosthesis delivery).

고찰

본 증례에서는 중등도 우식으로 인해 하악 우측 제2대구치를 제외한 치아를 모두 발거 후, 부분 무치악 부위에 컴퓨터 보조 임플란트 수술을 이용해 상악에 9개, 하악에 5개 임플란트를 계획한 위치에 식립 후, 임플란트 고정성 보철물 제작을 통해 구강 회복을 도모하였다. 임시의치의 교합평면 및 교합관계 적절성을 평가한 뒤, 임시의치 상태에서의 악간 관계를 활용하여 임시 보철물 제작을 진행하였다. 임플란트 수술 후 스캔가능한 치유지대주를 활용하여 구내 스캔파일과 임시의치 스캔 파일을 정합하여, 임시의치의 수직고경 및 중심위등 악간 관계를 활용하여 상, 하악의 위치관계를 설정하였으며, 맞춤형 치과용 임플란트 지대주 설계 및 임시 보철물 제작시 유용하게 사용하였다. 결과적으로 본 증례와 같이 디지털을 활용한 악간관계 채득은 전악 보철 수복이 예정된 환자에서 상, 하악의 위치관계를 설정할 때 기록상과 교합제의 적용 및 조정 등이 필요한 전통적인 방법에 비해 더 편리하고 더 적은 기공 과정을 필요로 한다는 장점을 가진다.[6]

임플란트 주변 연조직은 치유 지대주 제거 시 손상을 입고, 임플란트 주위의 접합 상피는 근단측으로 이동하게 되어 결과적으로 변연골 소실로 이어질 수 있다. 이러한 문제점의 해결을 위해 스캔 가능한 치유지대주가 개발되었다.[7] 스캔 가능한 치유 지대주를 사용한 인상의 정확성에는 여러 논쟁들이 존재한다. Ahn과 Lee[8]는 스캔 가능한 치유 지대주의 탄성 인상은 오픈 트레이를 사용하는 기존의 픽업 인상보다 정확도가 떨어진다고 하였지만, Jung 등[9]은 스캔 가능한 치유 지대주를 사용한 구강 내 스캐닝의 정확도는 기존의 픽업 인상의 정확도와 비슷하다고 하였다. 따라서 본 증례에서는 기존의 픽업인상이 아닌 스캔 가능한 치유 지대주를 사용한 구강 내 스캐닝을 바탕으로 인상을 채득하였으며, 치유 지대주 착탈에 따른 영향을 최소화하기 위해 임플란트 1회법 수술

진행 후 스캔 가능한 치유 지대주를 연결하여 경과 관찰을 진행하였고, 치유지대주가 풀리는 현상을 막기 위해 경과관찰 기간동안 임플란트 핸드 드라이버를 이용해 토크를 가하였다. 수술 4개월 뒤, 구강 스캐너로 인상을 채득하였으며, 구내에 체결된 치유 지대주와 임시 의치 조직면에 음각으로 인기된 치유 지대주를 중첩하였고, 임시의치 악간 관계를 활용하여 맞춤형 치과용 임플란트 지대주와 임시 보철물을 제작하였다.

본 증례에서는 하악 좌측 구치부에 건강보험 임플란트를 적용하여 치료를 진행하였다. 상악은 무치악이라는 점, 하악 우측은 잔존 제2대구치 최종 수복물을 환자가 지르코니아로 원한다는 점에서 보철물 연속성을 위해 하악 좌측 구치부를 보험임플란트 부위로 선정하여 금속도재관으로 수복하였다. 금속도재관 수복물에서는 도재의 파절이 종종 발생할 수 있다. 본 증례에서는 이러한 합병증을 고려하여 유지, 보수 등을 위해 탈착이 용이하다는 장점을 가진 나사 시멘트 유지형 타입의 보철물을 제작하였다. 최근에는 도재 파절에 대한 대안으로 단일구조 지르코니아(monolithic zirconia)를 통한 전악 고정성 수복이 진행되고 있다. 단일구조 지르코니아는 구조적 특성으로 인해 개선된 마모 저항성, 높은 심미성 및 더 적은 바이오 필름 형성 등의 장점을 가지며 캐드캠 제작 기법을 이용한 보철물 수리 및 재제작에서의 이점이 있다.[10] 따라서 보험 임플란트 부분이 아닌 영역에 대해서는 상기 장점 및 특히 심미성을 이유로 최종 수복물을 지르코니아로 진행하였다.

본 증례에서는 안면 스캔, 구내 스캔 및 임시의치 스캔 파일을 정합하여 여러 항목들을 평가하였다. 먼저, 안면스캔의 동공간선 및 캠퍼 평면과 임시의치의 교합평면을 비교하여 그 적절성을 확인한 뒤, 임시의치 교합관계 및 치아배열을 맞춤형 치과용 임플란트 지대주 및 임시치아 보철물 제작시 활용하였다. 또한 안면스캔을 통해 환자의 정중선, 미소선 등을 평가하여 심미적으로 상, 하악 전치부 보철물을 제작하였다. 일반적으로 치의학에서는 환자의 기존 치열이 콘빔 전산화단층촬영, 안면스캔, 구내스캔을 정합하여 정적 조건에서 3D 가상 환자를 만드는 데 사용되는 랜드마크이다. 이를 통해 치료 계획 시뮬레이션, 환자 상담, 동료 의사와의 의사소통 등이 가능하다.[11] 본 증례에서는 스캔가능한 치유지대주 및 이것의 음각이 인기되어 있는 임시의치를 랜드마크로 데이터를 정렬하여 가상환자를 생성하여 보철제작에 활용하였다. 최근에는 안면 스캐너를 사용하여 하악 및 측두하악관절의 움직임을 기록하여 가상 교합기 상에서 활용되고 있으며,[12] 추후 스캔에 대한 정확도가 올라간다면 더욱 활발하게 치과영역에서 스캔을 통한 디지털 데이터가 활용될 것으로 생각된다.

결론

본 증례에서는 임플란트 1회법 수술 후 치유지대주 착탈에 따른 연조직 손상을 최소화하기 위해 스캔 가능한 치유지대주를 체결하였으며, 치유지대주 상부 스캔영역이 조직면에 인기 된 임시의치를 스캔하여 임시의치 상의 교합 및 악간 관계를 활용하여 맞춤형 치과용 임플란트 지대주 및 임시 보철물 제작에 사용하였다. 또한 안면스캔을 활용하여 심미적 치아배열 및 환자 상담에 참고하였다. 이를 통하여 만족할만한 심미적, 기능적 결과를 보였기에 본 증례를 보고하는 바이다.

ORCID

Hyung-Jun Kim https://orcid.org/0009-0004-1959-052X
Hyeon Kim https://orcid.org/0000-0002-1586-4958
Woo-hyung Jang https://orcid.org/0000-0001-8077-6877
Kwi-dug Yun https://orcid.org/0000-0002-2965-3967
Sang-Won Park https://orcid.org/0000-0002-9376-9104
Hyun-Pil Lim https://orcid.org/0000-0001-5586-1404

References

1. Ender A, Mehl A. In-vitro evaluation of the accuracy of conventional and digital methods of obtaining full-arch dental impressions. Quintessence Int 2015;46:9-17.
2. Alghazzawi TF. Advancements in CAD/CAM technology: Options for practical implementation. J Prosthodont Res 2016;60:72-84.
3. Atsuta I, Ayukawa Y, Kondo R, Oshiro W, Matsuura Y, Furuhashi A, Tsukiyama Y, Koyano K. Soft tissue sealing around dental implants based on histological interpretation. J Prosthodont Res 2016;60:3-11.
4. Krahenbuhl JT, Cho SH, Irelan J, Bansal NK. Accuracy and precision of occlusal contacts of stereolithographic casts mounted by digital interocclusal

registrations. J Prosthet Dent 2016;116:231-6.
5. Ahmed WM, Verhaeghe TV, McCullagh APG. Maxillary complete-arch implant-supported restoration: a digital scanning and maxillomandibular relationship workflow. J Prosthet Dent 2021;125:216-20.
6. Ramadan RE, Bahgat MM, Abdelhamid AM, Khamis MM. Registration of maxillomandibular relationship through a fully digital workflow for complete-mouth rehabilitation with screw-retained fixed implant-supported prostheses: A clinical report. J Prosthet Dent 2023 Jan 4:S0022-3913(22)00760-0.
7. Eliasson A, Ortorp A. The accuracy of an implant impression technique using digitally coded healing abutments. Clin Implant Dent Relat Res 2012;14 Suppl 1:e30-8.
8. Ahn GZ, Lee JS. Comparison of the accuracy of implant digital impression coping. J Dent Rehabil Appl Sci 2020;36:29-40.
9. Jung HT, Kim HY, Song SY, Park JH, Lee JY. Accuracy of implant impression techniques with a scannable healing abutment. J Prosthet Dent 2022;128: 729-34.
10. Abdulmajeed AA, Lim KG, Närhi TO, Cooper LF. Complete-arch implant-supported monolithic zirconia fixed dental prostheses: A systematic review. J Prosthet Dent 2016;115:672-7.
11. Joda T, Gallucci GO. The virtual patient in dental medicine. Clin Oral Implants Res 2015;26:725-26.
12. Kim JE, Park JH, Moon HS, Shim JS. Complete assessment of occlusal dynamics and establishment of a digital workflow by using target tracking with a three-dimensional facial scanner. J Prosthodont Res 2019;63:120-4.

임시의치와 스캔가능한 치유지대주를 이용한 고정성 임플란트 보철 수복 증례

김형준 전공의, **김현** 전공의, **장우형** 조교수, **윤귀덕** 교수, **박상원** 교수, **임현필*** 교수
전남대학교 치의학전문대학원 보철학교실

임플란트를 이용한 고정성 보철 치료에 있어 디지털 기술의 활용은 환자의 임상적, 방사선학적 정보를 통합하여 진단 및 가상 수술을 통해 예지성 있는 치료를 가능하게 한다. 기존의 디지털 스캐닝 방법은 치유지대주 제거 및 스캔 바디 연결 등 여러 번의 구성요소 착탈이 필요하다. 이러한 점을 고려하여 개발된 스캔 가능한 치유지대주는, 스캐닝이 치유 지대주 상에서 직접 수행되어 연조직 봉쇄가 유지되며 스캐닝이 간소화된다. 악간관계 채득시에도 디지털 기술을 활용할 수 있는데, 최근에는 수술 가이드, 환자 맞춤형 스캐닝 장치 또는 임시의치 내면 스캔 등을 이용해 무치악 환자들의 악간 관계를 채득하는 여러 디지털 기술들이 보고되고 있다. 본 증례에서는 스캔가능한 치유지대주 및 임시의치 내면 스캐닝을 통한 악간 관계 채득을 통해 고정성 임플란트 수복치료를 시행함으로써 치료과정을 간소화하고 심미적, 기능적으로 우수한 임상 결과를 얻었기에 보고하고자 한다.

(구강회복응용과학지 2023;39(4):250-9)

주요어: 임플란트 지지 고정성 보철물; 스캔 가능한 치유지대주; 임시의치

*교신저자: 임현필
(61186)광주광역시 북구 용봉로 33 전남대학교 치의학전문대학원 보철학교실
Tel: 062-530-5577 | Fax: 062-530-5639 | E-mail: mcnihil@jnu.ac.kr
접수일: 2023년 9월 5일 | 수정일: 2023년 10월 10일 | 채택일: 2023년 11월 3일