https://doi.org/10.14368/jdras.2023.39.4.260
ISSN 2384-4353 eISSN 2384-4272

Case Report

Improvement of peri-implant complications through customized prosthesis restoration allowing soft tissue space: a case report

Jieun Song, Woohyung Jang*, Chan Park, Kwidug Yun, Hyun-Pil Lim, Sangwon Park
Department of Prosthodontics, School of Dentistry, Chonnam National University, Gwangju, Republic of Korea

The concept of 'Implant Supracrestal Complex (ISC)' was introduced as a way to determine the impact of implant prosthetic design form on both short-term clinical outcomes and the long-term prognosis of bone and soft tissues around the implant. Implant-prosthesis-abutment complex design forms, such as implant-abutment design, junction, and location, can have important implications for the stable and healthy long-term maintenance of the tissues around the implant. In this case, a customized concave abutment and a prosthesis with an emergence angle of about 30 degrees were restored to a patient suffering from chronic soft tissue inflammation and pain after restoration of an implant prosthesis. It was confirmed that the new prosthesis improved complications by allowing sufficient bone and soft tissue space, achieved appropriate soft tissue sealing, and maintained the long-term stability of the implant. **(J Dent Rehabil Appl Sci 2023;39(4):260-6)**

Key words: peri-implant diseases; implant supracrestal complex (ISC); emergence angle

서론

치과 임플란트학의 도약적인 발전에도 불구하고, 임플란트 주위 질환과 관련하여 건강한 임플란트 주변 조직의 장기적인 보존은 여전히 가장 큰 과제 중 하나이다.[1,2]

임상적으로, 염증성 임플란트 주위 질환은 임플란트 주위 점막염과 임플란트 주위염으로 분류된다. 제1회 유럽 치주학 워크숍(EWOP)에 의거하여, 임플란트 주위 점막염과 임플란트 주위염은 각각 기능하는 임플란트를 둘러싼 연조직에서의 가역적인 염증 반응 및 기능하는 임플란트 주변의 지지골 손실과 관련된 염증 반응으로 정의된다.[3] 메타 분석 결과에 따르면 그 유병률은 각각 43%와 22%로, 임플란트 주위 점막염 환자의 정기적인 관리 부족은 임플란트 주위염 유병률의 증가와 관련이 있어 임플란트 주위 점막염에 대한 예방 및 선제적 처치의 중요성을 시사한다. 현재까지 확립된 임플란트 주위 질환의 병인학적 요인으로는 플라크(plaque) 축적이 주요 원인으로 꼽히며, 흡연과 환자 요인 및 잉여 합착재와의 관련성도 확인되었다.[4]

최근 임플란트 보철물의 경점막(transmucosal) 부분을 통해 확장되는 조직, 기계적 구성 요소 및 박테리아의 해부학적 복합체를 설명하기 위해 "Implant Supracrestal Complex (ISC)"라는 개념이 제안되었다. 2021년 Matheos 등[5]은 임플란트 상부 구조의 디자인이 단기적인 임상 결과와 임플란트 주위 골 및 연조직의 장기적인 건강 모두에 미치는 영향을 확인하는 방법으로 ISC의 개념을 도입하였으며, 이들은 ISC 조직과 관련하여 임플란트-지대주 디자인, 접합부(junction), 그리고 위치와 같은 임플란트-보철물-지대주 복합체의 디자인 형태가 안정적이고 건강한 임플란트 주변 조직의 장기 유지에 중요한 영향

*Correspondence to: Woohyung Jang
Assistant Professor, Department of Prosthodontics, School of Dentistry, Chonnam National University, 33 Yongbong-ro, Buk-gu, Gwangju, 61186, Republic of Korea
Tel: +82-62-530-5638, Fax: +82-62-530-5639, E-mail: awj568@jnu.ac.kr
Received: September 7, 2023/Last Revision: September 21, 2023/Accepted: November 20, 2023

Copyright© 2023 The Korean Academy of Stomatognathic Function and Occlusion.
©It is identical to Creative Commons Non-Commercial License.

을 미칠 수 있다고 하였다.

임플란트 보철물에서 출현윤곽 및 지대주의 형태와 변연골 소실 사이에는 유의한 상관 관계가 있는 것으로 보인다. 2019년 Koutouzis 등[6]에 의하여 더 넓은 직경과 출현윤곽을 가진 지대주에 연결된 임플란트는 더 좁은 직경과 출현윤곽을 가진 지대주에 연결된 임플란트에 비해 더 큰 변연골 소실이 관찰되었으며, 2022년 Pérez-Sayans 등[7]에 의하여 오목한 지대주는 전통적인 원통형 지대주보다 더 적은 초기 변연골 소실을 보였다. 이러한 경향성은 넓은 직경과 출현윤곽으로 인하여 임플란트 주변의 생물학적 폭경을 확보할 수 있는 공간이 줄어들었기 때문으로 보이며, 따라서 임플란트 주변 연조직에 충분한 공간이 허용되고 방해가 줄어들수록 임플란트 주위 조직을 보존하기에 유리함을 추측할 수 있다. 더 나아가 보철물의 출현각이 ≥ 30°인 경우 임플란트 주위염의 유병률이 높아진다는 결과들이 여러 연구들을 통해 보고되었다.[8-10] 이러한 결과들은 임플란트 주위 질환에 대한 상부 보철물 디자인 형태의 적지 않은 영향력을 암시하며, 질환의 예방 및 치료를 위한 보철물의 디자인이 새롭게 고려되어야 함을 시사한다.

본 증례는 상부 보철물의 수복 후 기능 중인 임플란트에 발생한 임플란트 주위 점막염을 기존에 알려진 통상적인 비외과적 치료법이 아닌 상부 보철물 형태의 변형을 통해 치료한 단기간의 임상 결과로, 그 치료 목적에 부합하는 만족할 만한 결과를 얻었기에 이를 보고하고자 한다.

증례보고

본 증례의 환자는 42세 남성으로, 치과의원에서 #26i, 27i에 임플란트 보철물을 수복한 뒤로 발생한 만성적인 염증 및 통증을 주소로 내원하였다(Fig. 1). 흡연 기왕력을 비롯한 특이적인 의과적 병력은 없었으며, 환자 진술상 #26, 27 치아에 근관치료 및 크라운 수복 후 지속적인 통증이 존재하여 약 2년 전 해당 치아를 발거하고 임플란트를 식립하였다고 하였다. 임플란트 식립 6개월 후 통상적으로 상부 보철물을 수복하였으며, 이후 주위 연조직에 염증이 발생하여 현재는 극심한 통증으로 인한 진통제를 복용 중이었다. 기존에 내원하였던 치과의원에서는 증상의 해소를 위해 약 1년 6개월 동안 해당 부위에 대해 치주치료를 비롯하여 새로운 보철물을 제작하거나 보철물을 다시 분리하여 치유 지대주로 교체하는 등의 여러가지 시도를 하였으나 여전히 증상은 개선되지 않은 상태였다. 따라서 본 증례에서는 "Implant Supracrestal Complex (ISC)"의 개념에 입각하여 환자 맞춤형 보철물을 새롭게 제작 및 수복함으로써 만성적인 염증과 통증을 해소하고자 하였다.

보철물의 재제작에 앞서 기존 수복되어 있던 보철물 및 연조직 상태에 대한 분석을 시행하였다. 기존의 임플란트 보철물은 SCRP (screw-cement retained prosthetics) 형태로, CAD/CAM 맞춤형 타이타늄 지대주와 지르코니아 크라운으로 제작되었으며 합착재로 인한 보철물의 오염 가능성이나 보철물 자체의 외관상 특별한 결함은 보이지 않았다(Fig. 2). 보철물의 재료에 의한 알러지



Fig. 2. Existing prosthesis.



Fig. 1. Intraoral photographs. (A) Right lateral view, (B) Frontal view, (C) Left lateral view.

가능성은 이미 사용중인 다른 부위에 식립된 임플란트의 동일 소재 보철물에서는 특이점이 보이지 않아 배제하였다. 치근단 방사선 사진(INFINITT PACS M6, INFINITT Healthcare, Seoul, Korea) 상에서는 비교적 길지 않은 크라운 수복 공간에 의한 기존 보철물의 짧은 지대주 커프(cuff) 및 이행부에서의 급격한 출현윤곽(emergence profile)이 관찰되었다. 지대주의 플랫폼(platform)을 기준점으로 하여 상부 보철물의 최대 풍융부에 직선을 그은 선과 임플란트 장축에 평행한 선이 만나 이루는 각도를 출현각(emergence angle)으로 정의하고 그 값을 계측하였을 때, 특히 양측 크라운의 연결부위(connector)에서 최대 38도의 각도를 이루고 있음을 확인하였다(Fig. 3). 상부 보철물을 유사한 크기의 치유 지대주로 교체하여 2주 후 관찰 시, 환자가 주관적으로 느끼는 통증은 경미하게 감소하였으나 연조직에서는 치유 지대주 주변의 흰색 가피를 포함한 염증과 출혈이 관찰되었다(Fig. 4). 따라서 본 증례의 경우 임플란트 상부 구조에 의한 합병증의 가능성이 있다고 판단하고 새로운 보철물을 제작하고자 하였다.

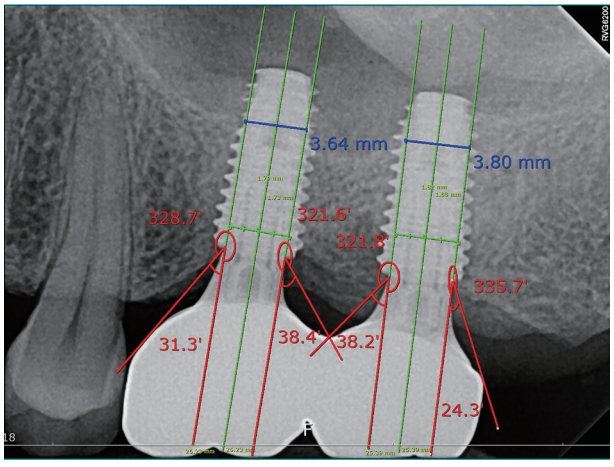

Fig. 3. Periapical radiography of existing prosthesis. The emergence profile formed an angle of up to 38 degrees, especially at the connector area.

먼저 통상적인 방법으로 픽업 임프레션(pick-up impression)을 채득하여 만든 석고 모델을 디지털 스캔하고, CAD 프로그램(Exocad dental CAD, exocad GmbH, Darmstadt, Germany) 상에서 새로운 보철물을 디자인하였다. 새로운 지대주는 충분한 연조직 공간을 허용하기 위하여 커프를 임플란트 중심, 즉 내측 방향으로 오목하게 디자인하였으며, 지대주의 변형으로 인한 지대주의 파괴 저항성의 저하를 막고 경점막부위에 과도한 출현윤곽이 형성되는 것을 방지하기 위해 크라운 변연(margin)을 기존보다 더 내측의 치은 연하 1 mm 위치에 설정하였다. 크라운의 출현윤곽은 변형된 지대주의 가장 오목한 지점을 기준으로 30도의 출현각을 이루도록 디자인하였다(Fig. 5).

새롭게 제작한 타이타늄 지대주(TS Pre-milled abutment, Osstem Implant, Seoul, Korea)와 레진 크라운(PMMA, VIPI Odonto Products Ltd., Pirassununga, Brazil) 임시 보철물을 구내에 장착하고 과도한 부하에 의한 자극을 예방하기 위해 인접 치아보다 약간 더 적은 교합력을 받도록 교합조정 하였다. 임시 보철물의 장착 1주일 후와 4개월 후, 임플란트 주변 치은의 발적과 부종이 점차 사라지고 염증이 해소되어 치은이 원래의 광택을 되찾았음을 확인하였다(Fig. 6). 과도한 치은 부종의 소강으로 인하여 타이타늄 지대주의 변연 노출이 발생함에 따라 심미성이 감소하였으나, 보철물의 장기적인 유지 및 관리 시 더 용이할 것으로 생각되어 최종 보철물은 상부 크라운만 교체하기로 하였다.

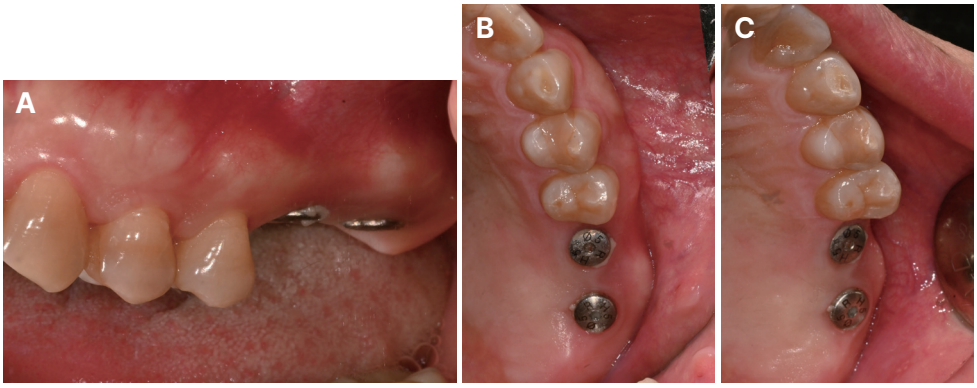

Fig. 4. Two weeks later by replacing the prosthesis with a healing abutment. The inflammation and bleeding including white bark around the healing abutment were observed in the soft tissue. (A) Buccal view, (B) Occlusal view, (C) Palatal view.

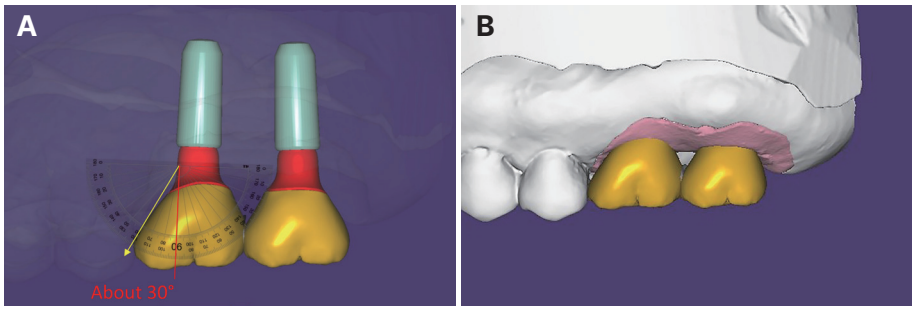

Fig. 5. CAD design of a new prosthesis. (A) The emergence profile of the crown was designed to form an emergence angle of 30 degrees based on the most concave point of the modified abutment, (B) Final fit of the provisional prosthesis on the model.

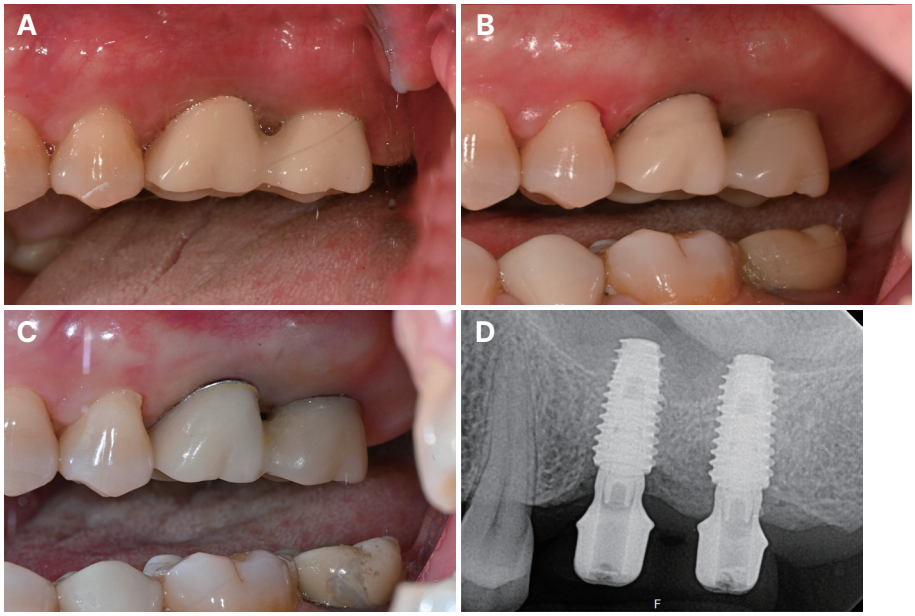

Fig. 6. 1 week and 4 months after the provisional prosthesis was placed, it was confirmed that the redness and swelling of the gingiva around the implant gradually disappeared and the inflammation was decreased, and the gingiva regained its original luster. (A) Just after cementation, (B) 1 week later, (C) 4 months later, (D) Periapical radiography of provisional prosthesis.

임시 보철물의 장착 후 6개월의 충분한 적응기간을 갖고 최종 지르코니아 크라운(Luxen Enamel block, Dentalmax Co., Seoul, Korea)으로 교체하였다(Fig. 7). 최종 보철물의 형태는 임시 보철물의 형태와 동일하고 SCRP 형태로 제작하였으며, 환자가 임시 보철물의 교합 및 저작력에 만족하였으므로 기존 임시 보철물의 교합을 그대로 유지하도록 조정하였다. 최종 보철물 장착 후에도 임플란트 주위 합병증의 징후는 관찰되지 않았으며 이에 환자는 만족하였다.

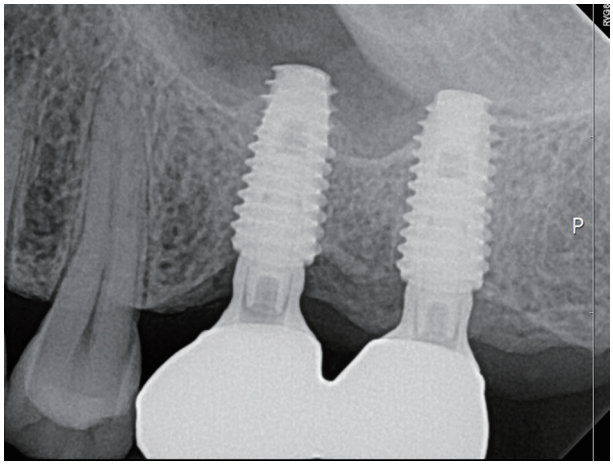

Fig. 7. Definitive prosthesis.

고찰

임플란트 주위 질환은 다양한 원인에 의하여 발생할 수 있으며, 임플란트 치료를 수행하는 많은 치과의사들이 극복해야하는 목표 중 하나이다. 그 병인으로는 미생물막의 축적이 주요 요인으로 간주되며,[11,12] 제거 후에도 임플란트 주위 염증의 완전한 해결이 이루어지지 않을

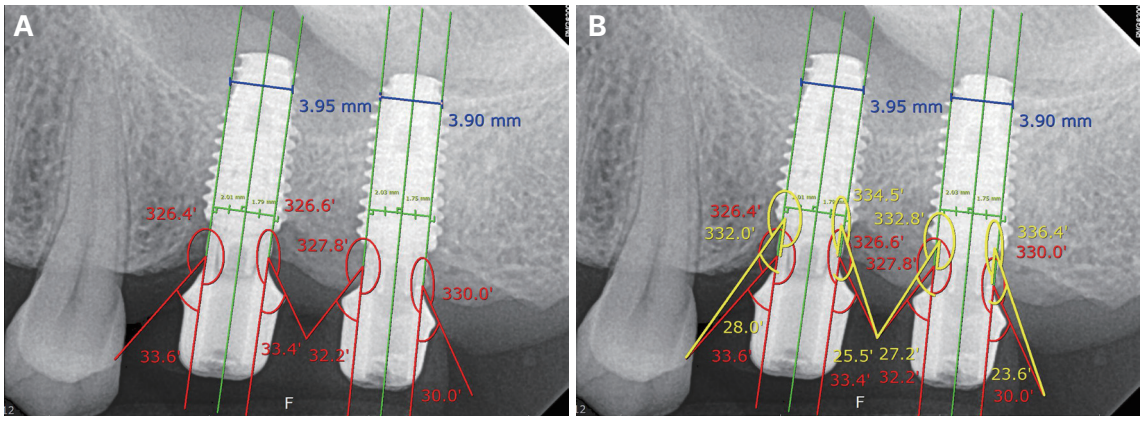

Fig. 8. Periapical radiography of provisional prosthesis. (A) The emergence angle of the abutment and crown is close to 30 degrees based on the most concave part of the abutment, providing sufficient soft tissue space for the 26i mesial area and connection area, (B) The emergence angle was further reduced to less than 30 degrees when measured based on the implant platform, allowing more soft tissue space.

수 있다.[13] 미생물막 외에도 흡연, 조직의 각화 정도, 당뇨병과 같은 전신질환 및 잉여 합착재 또한 가능한 위험 지표로 논의된 요인들이다.[14,15]

제작 환경에 따른 편차를 감안하더라도 통상적인 방법으로 제작한 임플란트 보철물은 일반적인 경우 특별히 눈에 띄는 염증 상태를 유발하지 않는다. 그러나 본 증례의 환자는 임플란트 보철물의 수복 직후부터 1년 6개월 동안 임플란트 주위 조직의 염증이 발생하였으며, 이로 인한 심한 통증을 호소하였다. 그러나 임상검사 상 임플란트 주위 염증을 유발할 만한 문제점을 특정하지 못하였기 때문에 본 증례에서는 새로운 보철물을 제작 및 수복하는 방법을 선택하였다.

기존 보철물은 특별한 결함이 관찰되지 않았으나, #26i 근심 부위에서 하방 조직에 허용되는 공간이 상대적으로 협소하고 크라운 연결부위에서 약 38도의 출현각을 이룬다는 특징이 있었다. 최근의 연구들은 볼록한 지대주 및 보철물이 결합되었을 때 초래되는 넓은 출현각이 임플란트 주위염의 위험을 증가시킬 수 있음을 시사한다. 보철물의 변형은 구강 위생에 대한 접근성이 제한된 임플란트 지지 보철물에서 임플란트 주위 점막염에 대한 항감염 치료의 효과적이고 필수적인 보완책이 될 수 있다.[5]

따라서 새로운 보철물은 ISC 개념에 기반하여 타이타늄 지대주에 내측으로 오목한 커프 디자인을 적용하고, 지대주와 크라운이 이루는 출현각을 지대주의 가장 오목한 부분을 기준으로 30도에 가깝도록 디자인함으로써 26i 근심 부위 및 연결부위에 충분한 연조직 공간을 확보하였다. 또한 이 출현각은 기존 연구들과 동일하게 임플란트 플랫폼을 기준으로 측정했을 때에 그 각도가 30도 미만으로 더욱 감소함에 따라 새로운 보철물은 기존 보철물보다 더 안정적으로 연조직 공간을 확보할 수 있었다(Fig. 8). 오목한 변형 지대주와 좁은 출현윤곽은 적절한 조직 공간을 허용하므로 물리적인 간섭으로 인한 연조직 합병증을 줄이는 것으로 보이며, 또한 이러한 임플란트 상부 디자인은 임플란트 플랫폼으로부터 인접 접촉점(contact point)까지의 길이가 더 길어짐으로써 플랫폼 스위칭(platform switching) 효과[16]를 극대화 할 수 있다는 장점이 있다. 따라서 기존 보철물 디자인에 비하여 구강내 세균으로부터의 침입을 보다 효과적으로 막고 임플란트 주위 조직의 안정성을 높여 장기적으로도 긍정적인 예후를 기대할 수 있다. 이는 임플란트 주변 결합 조직이 이상적으로 임플란트 주위에 형성되어야 한다는 벨트 라이크 실(belt-like seal) 가설과도 일치한다.[17]

결론

본 증례는 임플란트 보철물의 수복 후 만성적인 연조직 염증 및 통증 등의 합병증을 호소하는 환자에게 오목한 변형 지대주와 약 30도의 출현각으로 디자인한 새로운 보철물을 수복하여 합병증을 호전시켰다. 새롭게 수복한 보철물은 환자 스스로 구강위생 관리가 가능하였고 기능 및 심미적으로 치료 결과에 만족하였으므로 이전 연구들의 결과를 뒷받침하는 증례로 보고하는 바이다.

ORCID

Jieun Song https://orcid.org/0009-0005-8785-8855
Woohyung Jang https://orcid.org/0000-0001-8077-6877
Chan Park https://orcid.org/0000-0001-5729-5127
Kwidug Yun https://orcid.org/0000-0002-2965-3967
Hyun-Pil Lim https://orcid.org/0000-0001-5586-1404
Sangwon Park https://orcid.org/0000-0002-9376-9104

References

1. Barootchi S, Wang HL. Peri-implant diseases: Current understanding and management. Int J Oral Implantol (Berl) 2021;14:263-82.
2. Schwarz F, Alcoforado G, Guerrero A, Jönsson D, Klinge B, Lang N, Mattheos N, Mertens B, Pitta J, Ramanauskaite A, Sayardoust S, Sanz-Martin I, Stavropoulos A, Heitz-Mayfield L. Peri-implantitis: Summary and consensus statements of group 3. The 6th EAO Consensus Conference 2021. Clin Oral Implants Res 2021;32 Suppl 21:245-53.
3. Albrektsson T, Isidor F. Consensus Report of Session IV. Lang NP, Karring T, editores. In: Proceedings of the 1st European Workshop on Periodontology. Berlin: Quintessence 1994;365-369.
4. Costa FO, Takenaka-Martinez S, Cota LO, Ferreira SD, Silva GL, Costa JE. Peri-implant disease in subjects with and without preventive maintenance: a 5-year follow-up. J Clin Periodontol 2012;39:173-81.
5. Mattheos N, Janda M, Acharya A, Pekarski S, Larsson C. Impact of design elements of the implant supracrestal complex (ISC) on the risk of peri-implant mucositis and peri-implantitis: A critical review. Clin Oral Implants Res 2021;32 Suppl 21:181-202.
6. Koutouzis T, Adeinat B, Ali A. The influence of abutment macro-design on clinical and radiographic peri-implant tissue changes for guided, placed, and restored implants: A 1-year randomized controlled trial. Clin Oral Implants Res 2019;30:882-91.
7. Pérez-Sayans M, Castelo-Baz P, Penarrocha-Oltra D, Seijas-Naya F, Conde-Amboage M, Somoza-Martín JM. Impact of abutment geometry on early implant marginal bone loss. A double-blind, randomized, 6-month clinical trial. Clin Oral Implants Res 2022;33:1038-48.
8. Yi Y, Koo KT, Schwarz F, Ben Amara H, Heo SJ. Association of prosthetic features and peri-implantitis: A cross-sectional study. J Clin Periodontol 2020;47:392-403.
9. Majzoub J, Chen Z, Saleh I, Askar H, Wang HL. Influence of restorative design on the progression of peri-implant bone loss: A retrospective study. J Periodontol 2021;92:536-46.
10. Katafuchi M, Weinstein BF, Leroux BG, Chen YW, Daubert DM. Restoration contour is a risk indicator for peri-implantitis: A cross-sectional radiographic analysis. J Clin Periodontol 2018;45:225-32.
11. Berglundh T, Lindhe J, Marinello C, Ericsson I, Liljenberg B. Soft tissue reaction to de novo plaque formation on implants and teeth. An experimental study in the dog. Clin Oral Implants Res 1992;3:1-8.
12. Pérez-Chaparro PJ, Duarte PM, Shibli JA, Montenegro S, Lacerda Heluy S, Figueiredo LC, Faveri M, Feres M. The Current Weight of Evidence of the Microbiologic Profile Associated With Peri-Implantitis: A Systematic Review. J Periodontol 2016;87:1295-304.
13. Salvi GE, Aglietta M, Eick S, Sculean A, Lang NP, Ramseier CA. Reversibility of experimental peri-implant mucositis compared with experimental gingivitis in humans. Clin Oral Implants Res 2012;23:182-90.
14. Renvert S, Polyzois I. Risk indicators for peri-implant mucositis: a systematic literature review. J Clin Periodontol 2015;42 Suppl 16:S172-86.
15. Lin GH, Chan HL, Wang HL. The significance of keratinized mucosa on implant health: a systematic review. J Periodontol 2013;84:1755-67.
16. Gupta S, Sabharwal R, Nazeer J, Taneja L, Choudhury BK, Sahu S. Platform switching technique and crestal bone loss around the dental implants: A systematic review. Ann Afr Med 2019;18:1-6.
17. Rodríguez X, Navajas A, Vela X, Fortuño A, Jimenez J, Nevins M. Arrangement of Peri-implant Connective Tissue Fibers Around Platform-Switching Implants with Conical Abutments and Its Relationship to the Underlying Bone: A Human Histologic Study. Int J Periodontics Restorative Dent 2016;36:533-40.

연조직 공간을 허용하는 맞춤형 보철 수복을 통한 임플란트 주위 합병증의 개선 증례

송지은 전공의, **장우형*** 조교수, **박찬** 부교수, **윤귀덕** 교수, **임현필** 교수, **박상원** 교수
전남대학교 치의학전문대학원 보철학교실

'Implant Supracrestal Complex (ISC)'의 개념은 임플란트 보철물의 디자인 형태가 단기 임상 결과와 임플란트 주변 경·연조직의 장기 예후에 미치는 영향을 확인하는 방법으로 도입되었다. 임플란트-지대주 디자인과 접합부(junction) 및 위치와 같은 임플란트-보철물-지대주 복합 디자인 형태는 임플란트 주변 조직의 장기적인 유지에 중요한 영향을 미칠 수 있다. 본 증례에서는 임플란트 보철물 수복 후 만성적인 연조직 염증이 발생한 환자에게 오목한 맞춤형 지대주와 출현각이 30도를 이루는 보철물을 수복하였다. 새로운 보철물은 충분한 경·연조직 공간을 확보하고 적절한 연조직 폐쇄를 이룸에 따라 합병증이 개선되고 임플란트의 장기적인 안정성을 유지하는 것을 확인하였다.

(구강회복응용과학지 2023;39(4):260-6)

주요어: 임플란트 주위 질환; implant supracrestal complex (ISC); 출현윤곽

*교신저자: 장우형
(61186)광주광역시 북구 용봉로 33 전남대학교 치의학전문대학원 보철학교실
Tel: 062-530-5638 | Fax: 062-530-5639 | E-mail: awj568@jnu.ac.kr
접수일: 2023년 9월 7일 | 수정일: 2023년 9월 21일 | 채택일: 2023년 11월 20일