https://doi.org/10.14368/jdras.2023.39.4.267
ISSN 2384-4353 eISSN 2384-4272

Case Report

Digital immediate implantation and aesthetic immediate loading on maxillary incisor displaced due to root fracture: a case report

Jieun Song, Songyi Park, Chan Park, Kwidug Yun, Hyun-Pil Lim, Sangwon Park*
Department of Prosthodontics, School of Dentistry, Chonnam National University, Gwangju, Republic of Korea

To obtain better esthetic results when immediately placing a dental implant, the soft tissue surrounding the implant must be conditioned during healing of the extraction socket. To this end, the emergence profile can be customized through immediate restoration of the provisional prosthesis, and good clinical results can be obtained at the time of definitive restoration in the future, resulting in high patient satisfaction. In this case, horizontal root fracture occurred after trauma to both maxillary central incisors. Immediate implant placement and loading was planned considering aesthetics and alveolar bone condition. By taking an impression using a digital intraoral scanner, a digital diagnostic wax-up was performed to make a more aesthetic prosthesis without applying external force to the traumatized teeth. Based on this, the ideal placement location was determined and immediate implant placement was performed using a 3D printed surgical guide. The provisional prosthesis was restored 5 days after placement, and the definitive zirconia crown was restored through soft tissue conditioning and customization using the shape of the provisional prosthesis for 3 months. **(J Dent Rehabil Appl Sci 2023;39(4):267-75)**

Key words: dental Implantation; immediate dental implant loading; esthetics; digital technology; tissue conditioning

서론

골유착 임플란트는 단일 치아 상실부터 무치악 상태까지 두루 수복할 수 있는 방법으로 임플란트 치료 초기의 성공요인이 골유착의 여부에 있었다면, 최근에는 골유착 성공률이 높아짐에 따라 임플란트의 성공여부를 판단하는 새로운 변수가 대두되고 있다. 이러한 변수에는 임플란트 주변 연조직, 보철물, 환자의 주관적 평가 등이 포함되며, 환자들은 기능적인 만족도 뿐만 아니라 심미에 대한 기대가 있다. 따라서 전치부와 같은 심미적인 임플란트 보철수복의 초점은 임플란트의 생존에서 자연스럽게 보이는 임플란트 주위 연조직을 가진 실제와 같은 임플란트 보철수복으로 바뀌었다고 말할 수 있다.[1]

심미적인 임플란트 보철 수복을 위해서는 불필요한 변연치은의 퇴축을 막기 위해 수술이나 보철 과정 중의 외상을 최소화하는 것이 중요하며 봉합사에 의한 변연치은의 퇴축을 방지하기 위해 피판을 거상하지 않는 최소 침습적 수술이 유리하다. 진단 왁스업을 기반으로 한 top-down 방식의 임플란트 수술용 가이드를 이용할 경우 보다 이상적인 위치에서의 임플란트 식립이 가능하며, 수술 오차를 감소시키고 치은퇴축과 치간유두 소실을 감소시킬 수 있다는 장점이 있다. 즉시 임플란트 식립과 동시에 임시 보철물을 수복하는 방법 또한 임플란트 주위 연조직 두께와 높이를 보존하는 효과적인 방법이다.[2-4]

자연스럽고 심미적인 임플란트 지지 고정성 보철물은 마치 자연치처럼 주변 조직에서부터 출현하는 듯한 형태를 통해 재현할 수 있다. 보철물과 연조직 사이의 이행은 자연스럽게 나타나야 하며, 때때로 출현윤곽의 형태

*Correspondence to: Sangwon Park
Professor, Department of Prosthodontics, School of Dentistry, Chonnam National University, 33 Yongbong-ro, Buk-gu, Gwangju, 61186, Republic of Korea
Tel: +82-62-530-5631, Fax: +82-62-530-5639, E-mail: psw320@jnu.ac.kr
Received: September 7, 2023/Last Revision: September 25, 2023/Accepted: November 24, 2023

Copyright© 2023 The Korean Academy of Stomatognathic Function and Occlusion.
©It is identical to Creative Commons Non-Commercial License.

를 적절하게 유도하는 과정이 필요하다. 즉시 임시 보철물 수복과 맞춤형 치유 지대주(customized healing abutment)의 사용은 임플란트 치유 과정에서 임플란트 주위 연조직을 개선하는 효과적인 방법이 될 수 있다.[5]

본 증례는 상악 좌우 중절치에 발치 및 심미 수복이 필요한 환자에서 임플란트 즉시 식립 및 즉시 수복을 계획하였으며, 임시 보철물을 이용한 경·연조직의 개선을 통하여 최종 보철 수복까지 환자의 불편감을 최소화함과 동시에 기능 및 심미적으로 만족스러운 결과를 보였으므로 이에 대해 보고하고자 한다.

증례보고

본 증례의 환자는 61세 남성으로, 낙상으로 인하여 부러진 치아를 수복하고 싶다는 주소로 내원하였다. 환자 내원 시 치관부 파절편의 동요로 인한 통증을 호소하여 응급처치로 양측 측절치와 resin wire splint하였으며 이 과정 중 좌측 중절치의 치관이 탈락하였다(Fig. 1). 의과적 병력으로는 10여년 전 발병한 뇌경색으로 인하여 항혈전제를 포함한 약물을 복용 중이었으나, 과거 여러 차례의 임플란트 수술 시 유의할 만한 특이점을 보이지 않았으며 식립된 임플란트의 경과 또한 양호하였다.

최근 낙상으로 인하여 수평 치근파절이 발생한 상악 좌우 중절치는 이미 10년전 동일 부위의 수상으로 인한 수평 치근파절의 기왕력을 가지고 있었으며, 파절선 상방 근관에 대하여 근관치료 시행 후 레진 수복만으로 치료가 마무리 된 상태였다. 임상 검사 상 상악 좌우 중절치의 심한 순측 변위와 함께 3도의 동요가 관찰되었으며, 2차 파절선이 1차 파절선에 비하여 더 근첨 쪽에 발생되어 예후가 불량할 것으로 판단하였다(Fig. 2). 양측 측절치는 타진 시 경미한 반응이 있었으나 경과관찰 후 호전되었다. 특히 본 증례의 환자는 사회활동이 활발한 중년의 남성으로, 치료 기간동안 대외활동에 지장이 적은 치료 방법을 선호하여 치근 파절된 좌우 중절치에 대하여 심미성과 치조골 상태를 고려한 임플란트 즉시 식립 및 즉시 수복 계획을 수립하였다.

1. 수술용 가이드 제작을 위한 디지털 진단 왁스업

인상 채득 시 발생하는 치아의 변위 및 동요로 인한 통증을 방지하기 위해 알지네이트 인상재를 이용한 전통적인 인상채득 방법을 대신하여 디지털 구강 스캐너



Fig. 1. Intraoral photographs. (A) Labial view, (B) Occlusal view, (C) Palatal view.

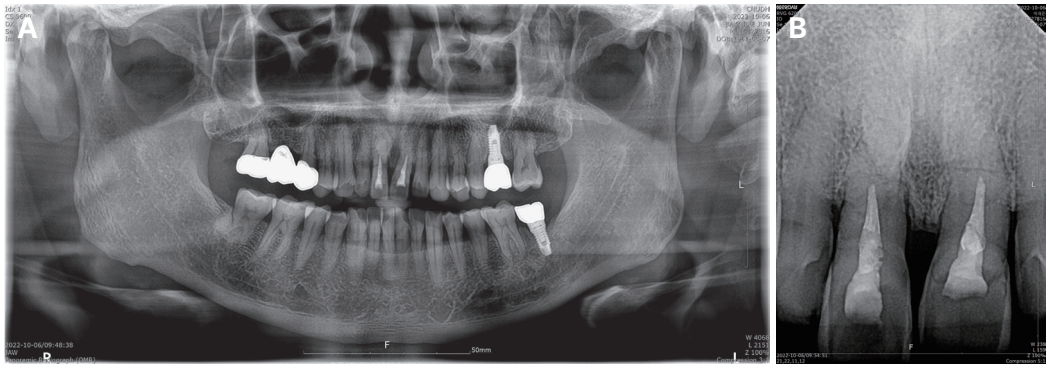

Fig. 2. Initial panoramic and periapical radiograph. (A) Panoramic radiograph, (B) Periapical radiograph.

(3Shape Trios 4, 3Shape, Copenhagen, Denmark)를 이용한 구내 스캔하였다(Fig. 3). 채득한 Stereolithography (STL) 파일 상에 CAD 프로그램을 이용하여 진단 왁스업을 시행하고 CBCT (Cone beam computed tomography) 파일을 중첩하여 이상적인 식립 위치에 대한 3D 프린팅 수술용 가이드(R2 gate, Seoul, Korea)를 제작하였다(Fig. 4).

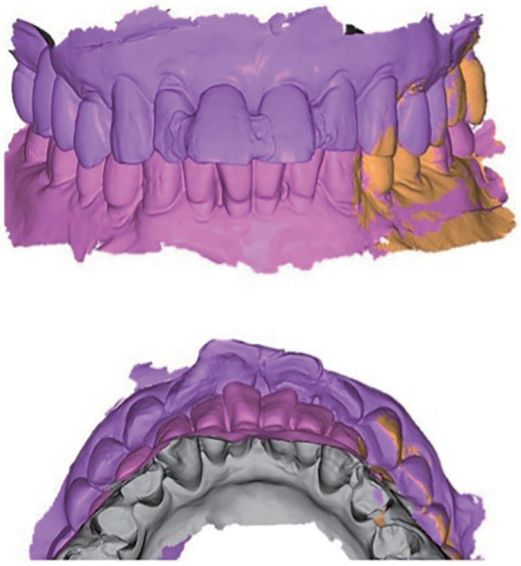

Fig. 3. Initial digital impression model (STL).

2. 수술용 가이드를 이용한 즉시 임플란트 식립

임플란트 즉시 식립을 위하여 잔존골의 파괴를 최소화하며 파절된 근단부 치근을 발거 하였다.임플란트 식립 전 수술용 가이드를 구내 시적하여 잔존 치아에 유격이나 동요 없이 안착됨을 확인하고 수술용 가이드를 이용하여 조심스럽게 드릴링을 시행하였다. 계획된 위치에 임플란트(Ø3.5, 10 mm length, MegaGen, Seoul, Korea)를 식립하고 즉시 부하를 위한 양호한 RFA (resonance frequency analysis) 값을 획득하였다. 초기 안정성을 확보함에 따라 치유 지대주(healing abutment)를 연결하였다(Fig. 5).

3. 임시 수복

임플란트 식립 48시간 후 연결되어 있던 치유 지대주를 제거하고 스캔 바디(Scan Abutment, MegaGen)를 체결하여 구내 스캔 시행하였다. 수술 전 진단 왁스업 파일과 새롭게 채득한 구내 스캔파일을 정합 소프트웨어(3Dme, Imagoworks Inc., Seoul, Korea)를 이용하여 중첩하였으며(Fig. 6), 수술 중 발생할 수 있는 미세한 식립 오차를 보상하여 왁스업 파일을 수정하고 기공소에 전달하였다.

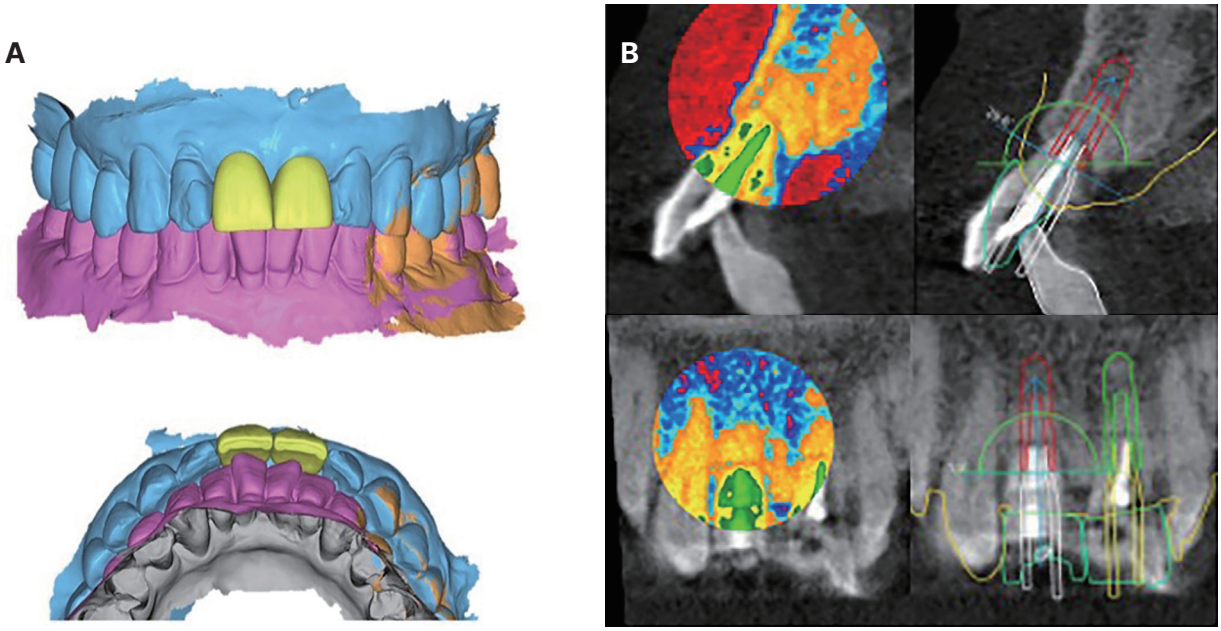

Fig. 4. Digital diagnostic wax-up and digital implant positioning for surgical guide fabrication. (A) Digital diagnostic wax-up model (STL), (B) Digital implant positioning process by superimposing cone beam CT and digital diagnostic wax-up models.

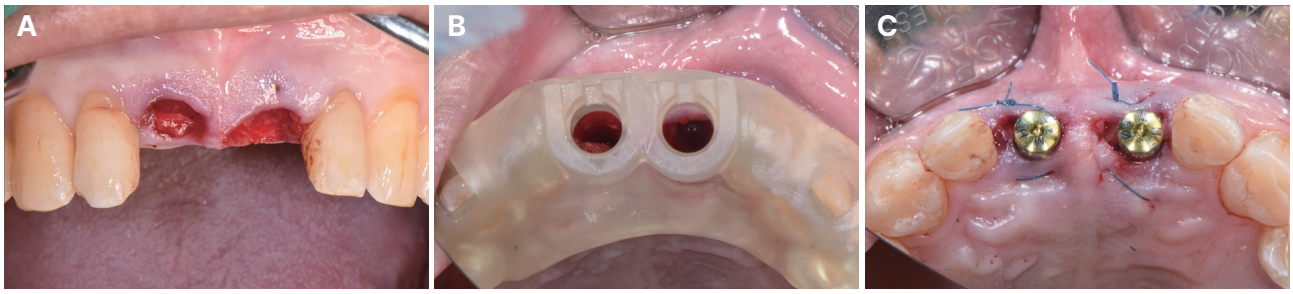

Fig. 5. Extraction of retained root and implant placement process using surgical guide. (A) After extraction of retained roots, (B) Application of surgical guide, (C) Healing abutment connection.

Fig. 6. Superposition of digital impression 48 hours after implant placement (STL) and diagnostic wax-up model (STL) to compensate for fine errors that occur during surgery. (A) Superposition of digital impression files, (B) Modified diagnostic wax-up model.

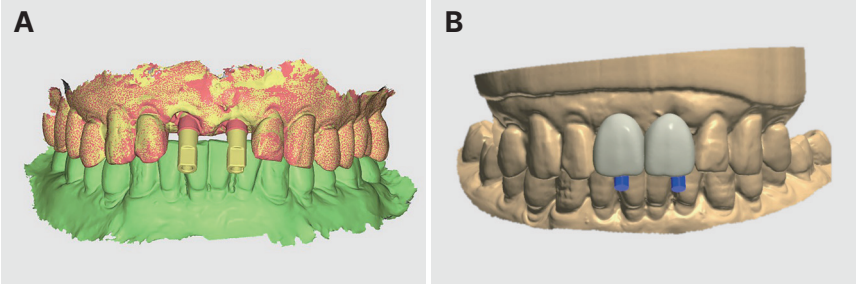

최종 보철물로부터 자연스럽게 이행되는 연조직 형태를 유도하기 위하여 치유기간 동안 사용할 임시 보철물을 맞춤 디자인하였다(Fig. 7). 임시 보철물의 형태는 최종적으로 수복하고자 하는 보철물의 형태와 동일하게 제작하고자 하였으며, 최종 보철물의 형태는 임플란트 플랫폼으로부터 치관 순면 경계까지의 경사를 중심 방향으로 잘록한(concave) 형태로 디자인하여 연조직 공간을 충분히 허락할 수 있도록 하였다. 치은에서 순면으로 이행되는 경계부는 확실한 능선을 이루어 치관이 치은에서부터 자연스럽게 출현하는 것처럼 보이도록 하였다. 최종 보철물의 교합은 중심교합 시 대합치와 접촉하지 않고 전방유도 시 치관 중앙부 1/3 지점에서 양측 중절치에 균등하게 접촉하여 과도한 측방력이 가해지지 않도록 설정하였다. 최종 보철물 디자인을 주형으로 임시 지대주에 레진 치관을 접착하여 만든 나사유지형 임시 보철물을 제작하였다. 임시 보철물의 교합은 미세 움직임(micro-movement)로 인한 초기 골유착 실패를 방지하기 위하여 3D 프린팅 모델을 제작한 후 모델 상에서 추가 조정하였으며, 중심교합 뿐만 아니라 전방유도 시에도 대합치와 접촉하지 않고 인접한 치아와의 인접면 접촉이 과하지 않도록 조정하였다.

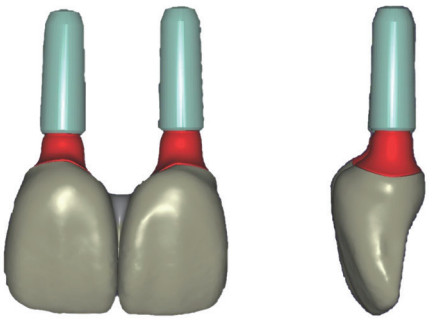

Fig. 7. Provisional prosthesis design for induction and preservation of natural soft tissue shape.

식립 5일 후 치유 지대주를 제거하고 제작한 맞춤형 임시 보철물을 장착하였다(Fig. 8). 중심교합 및 전방유도 시 대합치와 교합 접촉이 없음을 확인하고 연조직 적응 및 적절한 형태 유도를 위하여 약 3개월 동안 동일한 임시 보철물을 적용하였다. 술 후 각각 1개월과 3개월을 기준으로 임시 지대주를 분리하여 치은부착의 안정성을 평가하였다(Fig. 9). 1개월 관찰 시 임플란트 주변 치은의 봉쇄가 일어났으며, 임플란트 주변 결합조직이 안정적으로 부착되어 4 mm의 치은 두께를 유지하였다. 3개월 관찰 시에도 임플란트 주변 결합조직의 두께와 형태가 안정적으로 유지되고 있음을 확인하였으며, 최종 수복을 위한 안정적인 PTV(periotest value) 값을 획득하였다.



Fig. 8. Provisional prosthesis delivery. (A) Labial view, (B) Occlusal view, (C) Palatal view.

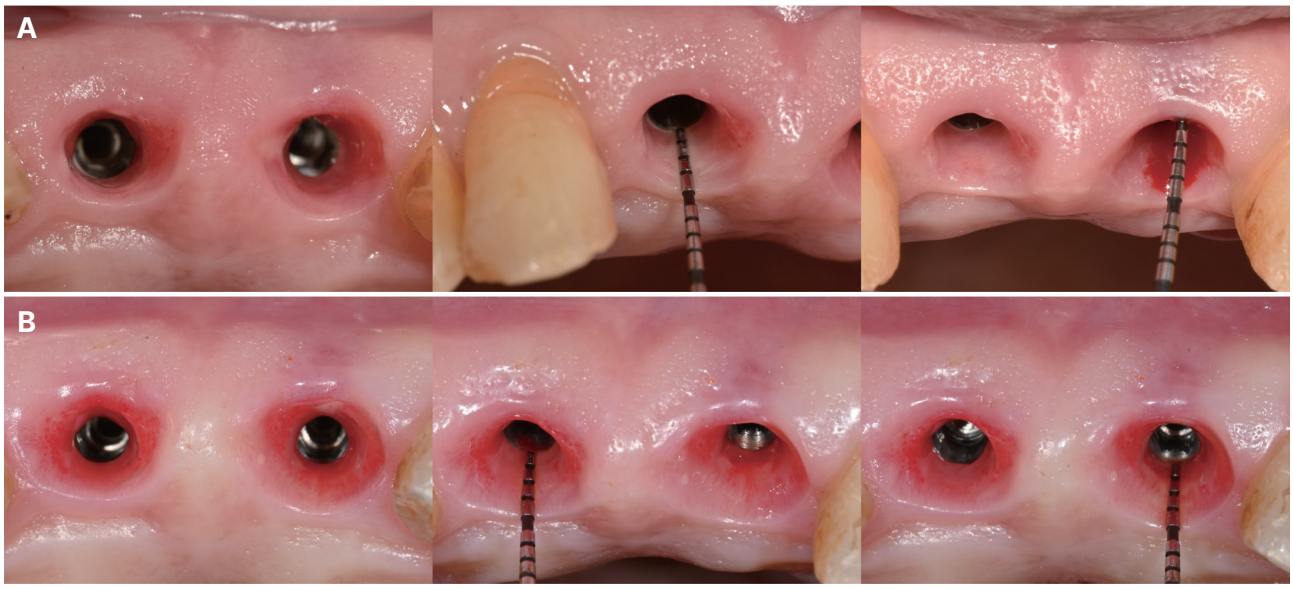

Fig. 9. Evaluation of stability of gingival attachment. (A) 1 month after implant placement, (B) 3 months after implant placement.

4. 식립 3개월 후 최종 수복

임시 수복물의 3개월 적용 후 환자의 요구사항을 반영하여 최종 디자인을 약간 수정하고 맞춤형 타이타늄 지대주 및 지르코니아 보철물을 제작하였다. 지대주의 형태는 임시 보철물의 형태와 동일하게 임플란트 중심 방향으로 잘록한 형태로 디자인하여 충분한 연조직 공간을 허용하도록 하였고, 보철물은 환자의 심미적인 요구에 따라 시멘트유지형으로 변경하였다. 최종 보철물의 교합은 기존 설정과 동일하게 중심교합에서 대합치와 접촉하지 않고 전방유도 시 치관 중앙부 1/3 지점에서 양측 중절치에 동시에 접촉하여 인접한 치아들과 함께 균일한 하중을 부담할 수 있도록 하였다. 제작한 최종 보철물의 구내 시적 시 특별한 교합조정이 필요하지 않았으며, 환자와 함께 최종 보철물의 형태 및 색상을 확인한 후 곧바로 최종 장착하였다. 환자는 최종 보철물의 형태, 색상, 심미적인 안모 및 발음의 회복에 만족하였다(Fig. 10).

고찰

임플란트 식립을 위한 진단 단계에서 CBCT와 구강 스캔 파일을 중첩하여 식립 위치를 계획할 경우 최종 보철물의 형태나 위치 뿐만 아니라 잔존골의 질과 양을 고려하여 보다 정확한 식립 위치의 설정이 가능하며, 따라서 연조직으로 반영되는 최종적인 임플란트 주위 조직의 형태 또한 예측 가능하고 보존적인 방법으로 회복할 수 있



Fig. 10. Definitive prosthesis delivery. (A) Labial view, (B) Occlusal view, (C) Palatal view.

다.[6] 이에 본 증례에서는 디지털 자료에 기반한 발치 후 즉시 식립 방법을 계획하였으며, 특히 심미적인 치은형성을 위해 필요한 순측 연조직이 충분히 보존될 수 있도록 임플란트를 순측 잔존골이 2 mm 이상 존재하고 가능한 구개측에 위치하도록 설계하였다.[7,8]

전치부와 같이 치은이 얇아 심미적인 임플란트 보철 수복이 까다로운 경우, 임시 수복 단계를 거치지 않고 곧바로 최종 수복하였을 때 치은 퇴축으로 인한 비심미적인 결과물을 초래할 수 있으므로 일반적으로 임시 수복물을 이용한 적응 및 평가 기간이 필요하다. 임시 보철물의 수복 시기는 임플란트의 초기 안정성이 확보된 경우 식립과 동시에 임시 보철물을 수복하는 방법이 임플란트 주위 연조직 두께와 높이를 보존하는 효과적인 방법으로 알려져 있다.[3,9] 본 증례의 즉시 임시 보철물은 최종 보철물의 형태를 그대로 가져오되 치유기간 동안 골유착을 방해하지 않도록 교합접촉만 제거한 상태로, 임시 보철물의 형태를 최종 보철물에 반영하는 것이 아닌 임플란트 주위 조직의 보존적 회복을 전제로 최종 보철물의 형태에 맞춘 계획적인 치은 형성을 유도하였기 때문에 보다 예측 가능하고 심미적인 최종 보철 수복이 가능하였다.

보철물의 형태는 연조직의 형태 및 안정성에 큰 영향을 미칠 수 있는 요인 중 하나이다. 보철물과 연조직 사이의 이행이 자연스럽게 나타나기 위해서는 때때로 출현윤곽의 적절한 형태 유도가 필요하다.[5] 본 증례에서는 임시 및 최종 보철물의 형태를 임플란트 주변 연조직 공간을 충분히 허용할 수 있도록 임플란트 플랫폼으로부터 치관 순면 경계까지의 경사를 중심 방향으로 잘록한 형태로 디자인하였다. 이로써 맞춤형 타이타늄 지대주가 얇은 치은 하방으로 어둡게 비치는 우산효과(umbrella effect)의 가능성을 낮추고, 과도하게 풍융한 출현윤곽으로 인한 치은 퇴축과 부자연스러운 연조직 윤곽을 예방하고자 하였다. 치은에서 순면으로 이행되는 경계부는 확실한 능선을 이루어 치관이 치은에서부터 자연스럽게 출현하는 것처럼 보이도록 하였다.

최종 보철물의 교합은 중심교합 시 대합치와 접촉하지 않고 전방유도 시 치관 중앙부 1/3 지점에서 양측 중절치에 균등하게 접촉하여 과도한 측방력이 가해지지 않도록 설정하였다. 이때, 앞선 과정을 통해 정확도를 확인한 디지털 자료 상에서 미리 설정한 교합양식을 그대로 가져옴으로써 진료실에서의 교합조정을 위한 시간을 최소화 할 수 있었다.

본 증례는 각각 초진 시, 발치 및 임플란트 식립 수술 48시간 후, 수술 3개월 후, 최종 보철 장착 1주일 후에 동일한 구강 스캐너를 이용하여 디지털 인상 채득을 시행하고 추출한 디지털 파일(STL)을 중첩하여 시기에 따른 조직의 부피와 형상의 변화를 비교 관찰하고자 하였다. 중첩된 모델 간의 부피 차이는 프로그램 상에서 0.025 mm 단위까지 심도에 따라 다른 색상으로 표현할 수 있으며, 부피가 증가한 경우 파란색, 감소한 경우 빨간색, 동일한 경우 초록색으로 나타나도록 파일의 중첩 순서를 설정하였다. 그 결과 초진 시에 비하여 임플란트 즉시 식립 후 순측에서 평균 0.2 mm의 부피 감소를 보였으나, 수술 48시간 후로부터 임시 보철물을 장착 3개월 후 약 0.15 mm의 부피 회복 양상을 보였으며, 최종 보철물 장착 1주일 후까지도 국소적으로 약 0.025 mm 부피를 회복하였다. 따라서 본 증례를 통해 발치 후 즉시 임플란트 식립 및 임시 보철물의 즉시 수복 방법을 사용하였을 때 약 88%의 부피 회복이 가능함을 간접적으로 확인하였다 (Fig. 11). 회복되지 않은 약 12%의 부피는 매 술식 과정에서 누적되는 오차 등을 고려하더라도 아직까지 방법적으로 극복하지 못한 부분이 반영된 결과로 보이며, 또한

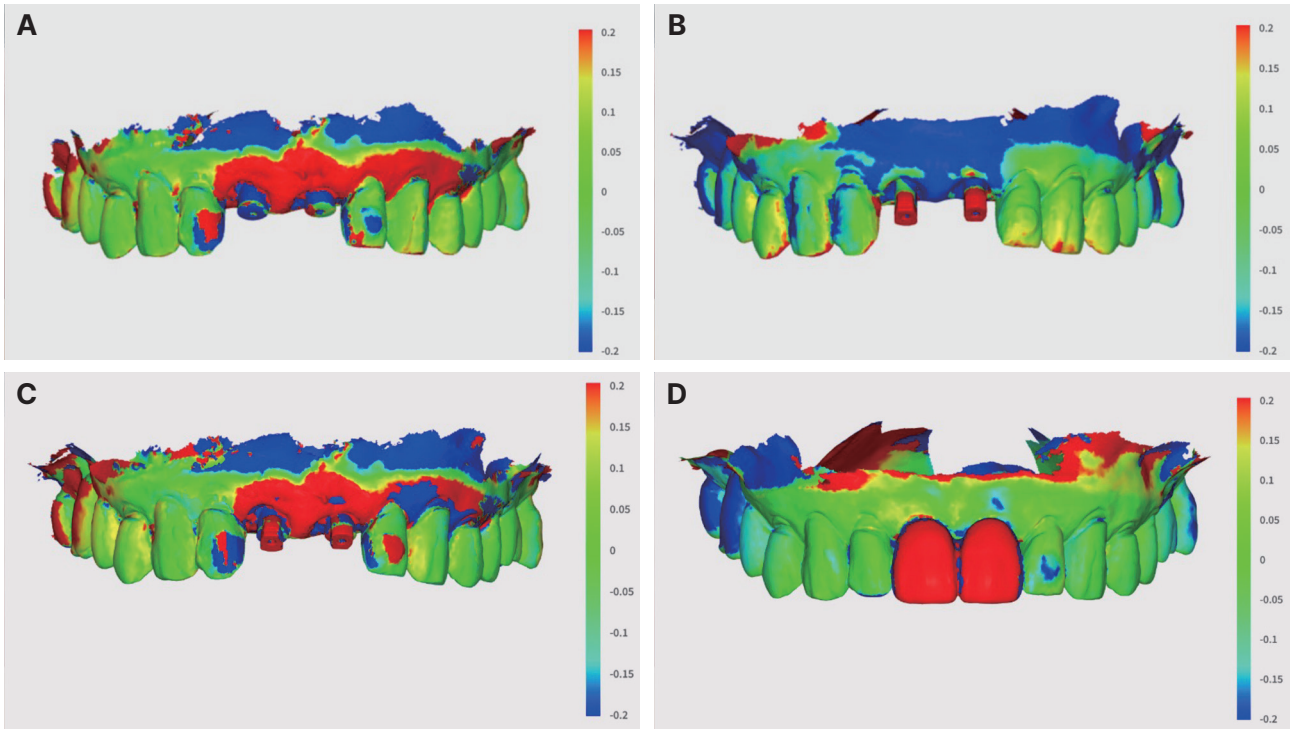

Fig. 11. Superimposition between digital impressions to compare and evaluate changes in volume and shape of labial tissue from the time of the initial examination to one week after the definitive restoration. (A) The difference in volume between the initial examination and 48 hours after immediate implant placement. The average volume decreased by about 0.2 mm, (B) The difference in volume between 48 hours after implant placement and 3 months after immediate provisional restoration. An average of about 0.15 mm in volume was recovered, (C) Total volume change at the initial examination, 48 hours after implant placement, and immediately after 3 months of provisional restoration, (D) Volume difference after 3 months of provisional restoration and 1 week after definitive restoration. Local volume recovery occurred.

회복된 부피가 골조직 혹은 연조직에 의한 것인지는 불분명하기 때문에 향후 더 다양한 술식과 방법의 고찰을 통해 극복해 나가야 할 부분이 있을 것으로 생각된다. 그러나 본 증례의 한계로 임시 보철물의 정밀한 제작과 술전후 부피 차이를 추적하기 위하여 임시 보철물을 사전 제작 및 당일 장착하지 않고 식립 5일 후 장착하였다는 점이 부피의 회복에 영향을 미쳤을 가능성을 완전히 배제할 수는 없다.

결론

본 증례는 디지털 자료만을 이용하여 임플란트 즉시 식립 및 수복을 계획하고, 즉시 제작한 맞춤형 임시 보철물을 이용하여 최종 수복을 위한 심미적인 치은 형성을 유도하였으며, 최종 보철물 수복에 이르기까지 기공 과정의 번거로움과 환자의 불편감을 최소화함으로써 환자의 만족도를 증진시켰다.

ORCID

Jieun Song https://orcid.org/0009-0005-8785-8855
Songyi Park https://orcid.org/0000-0003-2041-2814
Chan Park https://orcid.org/0000-0001-5729-5127
Kwidug Yun https://orcid.org/0000-0002-2965-3967
Hyun-Pil Lim https://orcid.org/0000-0001-5586-1404
Sangwon Park https://orcid.org/0000-0002-9376-9104

References

1. Fuentealba R, Jofré J. Esthetic failure in implant dentistry. Dent Clin North Am 2015;59:227-46.
2. Scotti R, Pellegrino G, Marchetti C, Corinaldesi G, Ciocca L. Diagnostic value of NobelGuide to minimize the need for reconstructive surgery of jaws before implant placement: a review. Quintessence Int 2010;41:809-14.

3. Lekovic V, Kenney EB, Weinlaender M, Han T, Klokkevold P, Nedic M, Orsini M. A bone regenerative approach to alveolar ridge maintenance following tooth extraction. Report of 10 cases. J Periodontol 1997;68:563-70.
4. Koutrach M, Nimmo A. Preservation of existing soft-tissue contours in the transition from a tooth to an implant restoration in the esthetic zone using a flapless approach: a clinical report. J Prosthodont 2010;19:391-6.
5. Gomez-Meda R, Esquivel J, Blatz MB. The esthetic biological contour concept for implant restoration emergence profile design. J Esthet Restor Dent 2021;33:173-84.
6. Jung RE, Schneider D, Ganeles J, Wismeijer D, Zwahlen M, Hämmerle CH, Tahmaseb A. Computer technology applications in surgical implant dentistry: a systematic review. Int J Oral Maxillofac Implants 2009;24 Suppl:92-109.
7. Spray JR, Black CG, Morris HF, Ochi S. The influence of bone thickness on facial marginal bone response: stage 1 placement through stage 2 uncovering. Ann Periodontol 2000;5:119-28.
8. Park YH, Ahn SG, Kim KA, Seo JM. Esthetic considerations for anterior implant-supported prostheses: focus on surgical and prosthetic treatment. J Dent Rehabil Appl Sci 2021;37:186-98.
9. Bhola M, Neely AL, Kolhatkar S. Immediate implant placement: clinical decisions, advantages, and disadvantages. J Prosthodont 2008;17:576-81.

치근파절로 변위된 상악 중절치의 디지털을 이용한 즉시 임플란트 식립 및 심미 수복 증례

송지은 전공의, **박송이** 전공의, **박찬** 부교수, **윤귀덕** 교수, **임현필** 교수, **박상원*** 교수
전남대학교 치의학전문대학원 보철학교실

디지털 자료를 이용한 진단 및 즉시 임플란트 식립, 그리고 보철 수복 방법은 전통적인 방법에 비하여 비교적 간단한 자료 채득을 통해 치료 과정을 간소화하고 정확도를 개선하며 데이터의 다양한 활용이 가능하다는 장점이 있다. 임플란트 즉시 식립 시 더 나은 심미적 결과를 얻기 위해서는 발치와의 치유 중에 임플란트 주변 연조직을 개선해야 한다. 이를 위하여 임시 보철물의 즉시 수복을 통해 출현윤곽의 형태를 적절하게 유도할 수 있으며, 향후 최종 수복시에 좋은 임상결과를 얻을 수 있어 환자 만족도가 높다. 본 증례는 상악 좌우 중절치에 외상 후 수평 치근파절이 발생함에 따라 심미성과 치조골 상태를 고려한 발치 후 임플란트 즉시 식립 및 부하를 계획하였다. 디지털 구강 스캐너를 이용한 인상 채득을 통해 외상 치아에 외력을 가하지 않으면서 보다 심미적인 보철물의 제작을 위한 디지털 진단 왁스업을 시행하였으며, 이를 토대로 이상적인 식립 위치를 결정하고 3D 프린팅 수술용 가이드를 이용한 임플란트 즉시 식립을 시행하였다. 식립 5일 후 임시 보철물을 수복하였으며, 3개월 동안 임시 보철물의 형태를 이용한 연조직 개선 및 형태 유도 과정을 거쳐 최종 지르코니아 보철물 수복하였다.

(구강회복응용과학지 2023;39(4):267-75)

주요어: 임플란트 식립; 즉시 임플란트 부하; 심미; 디지털 기술; 연조직 개선

*교신저자: 박상원
(61186)광주광역시 북구 용봉로 33 전남대학교 치의학전문대학원 보철학교실
Tel: 062-530-5631 | Fax: 062-530-5639 | E-mail: psw320@jnu.ac.kr
접수일: 2023년 9월 7일 | 수정일: 2023년 9월 25일 | 채택일: 2023년 11월 24일