https://doi.org/10.14368/jdras.2024.40.1.1
ISSN 2384-4353 eISSN 2384-4272

Original Article

Effect of calcium silicate-based sealer to bone tissue of mandible of rats

Jee-Seon Tae[1], Ki-Yeon Yoo[2], Jin-Woo Kim[1], Kyung-Mo Cho[1], Yoon Lee[1], Se-Hee Park[1]*
[1]*Department of Conservative Dentistry, College of Dentistry, Gangneung-Wonju National University, Gangneung, Republic of Korea*
[2]*Department of Anatomy, College of Dentistry, Gangneung-Wonju National University, Gangneung, Republic of Korea*

Purpose: To histologically evaluate the effects of three calcium silicate-based sealers on rat mandible tissue. **Materials and Methods:** Rats were randomly divided as follows: A group that sacrificed immediately after cavity preparation, a group that sacrificed two weeks after cavity preparation, a group that sacrificed two weeks after CeraSeal (CS), AH Plus Bioceramic (AHB), or One-Fil (OF) sealer injection, respectively. After tissue processing for all groups, the bone tissue area (%) and the number of osteoclasts in and around the cavity were measured under a microscope. The results of each group were compared and statistical analysis was performed using one-way ANOVA and Tukey's test. **Results:** The formation of bone tissue and the presence of osteoclasts in the cavity were observed in the group that sacrificed two weeks after cavity preparation and the group sacrificed two weeks after AHB sealer injection, and these groups showed significantly higher average bone tissue area (%) than the other groups. In the other groups, no inflammation or foreign body reaction occurred in the cavity, and no osteoclasts were observed. **Conclusion:** All calcium silicate-based sealers used in this study showed a favorable bone tissue response when injected into the rat mandible. In particular, higher bone formation in the cavity was observed in AHB. **(J Dent Rehabil Appl Sci 2024;40(1):1-12)**

Key words: bone regeneration; bone tissue area; calcium silicate-based sealer; osteoclast

서론

근관충전의 목적은 타액 또는 치근단조직의 세균과 그 산물 및 항원이 근관으로 미세누출되는 것을 방지하는 데에 있다.[1] 근관충전을 통한 근관계의 3차원적 밀폐는 비외과적 근관치료의 성공률에 영향을 미치는 중요한 요인으로 알려져 있다.[2,3] 근관충전 과정에서 근관 형태의 불규칙성으로 인해 gutta-percha 만으로는 충전되지 않는 공간의 폐쇄를 위해 실러가 사용된다.[4]

임상적으로 근관 내에 실러를 위치시키는 과정에서 근단공 밖으로 누출되는 경우가 종종 발생한다.[5,6] 실러의 누출은 명확한 근관장 설정의 어려움, 치근단 개통을 위한 기구 조작, 치근 흡수나 측방관의 존재 등 다양한 이유로 발생할 수 있다.[7] 최근에 보고된 임상 연구에서 칼슘 실리케이트 계열 실러를 이용한 단일 콘 충전 기술(single cone obturation technique)을 적용한 증례의 47%에서 실러의 근단공 밖 누출이 관찰되었다.[8] 실러가 누출될 경우 골조직을 포함한 치근 주위 조직과 직접적으로 접촉할 수 있기 때문에, 실러의 생체 적합성에 대한 평가가 중요하게 여겨진다.[9,10] 누출된 실러와 치근 주위 세포와의 상호작용은 치근단 치주염의 치유를 늦추거나[11,12] 반대로 치근단의 치유와 경조직 형성을 촉진할 수 있다.[13]

근관충전에는 산화 아연 유지놀, 에폭시 레진, 칼슘 실리케이트와 같은 다양한 물리화학적 및 생물학적 특성을

*Correspondence to: Se-Hee Park
Professor, Department of Conservative Dentistry, College of Dentistry, Gangneung-Wonju National University, 7, Jukheon-gil, Gangneung-si, Gangwon-do, 25457, Republic of Korea
Tel: +82-33-640-2760, Fax: +82-33-640-3103, E-mail: drendo@gwnu.ac.kr
Received: November 20, 2023/Last Revision: December 8, 2023/Accepted: December 12, 2023

Copyright© 2024 The Korean Academy of Stomatognathic Function and Occlusion.
It is identical to Creative Commons Non-Commercial License.

가진 여러 종류의 실러들이 사용되고 있다.[14] 이전까지 표준으로 여겨졌던 레진 계열 실러는 최근의 여러 연구에서 세포 독성을 나타낼 수 있다는 점이 밝혀진 바 있다.[15,16] 한편 최근에 널리 사용되고 있는 칼슘 실리케이트 계열 실러의 경우 치주 인대 줄기세포와 함께 배양한 연구에서 세포독성 및 유전 독성을 나타내지 않았으며[16] 쥐의 섬유모세포를 배양한 연구에서는 칼슘 실리케이트 계열 실러가 레진 계열 실러와 유사하거나 더 우수한 세포 생존율을 가진다고 보고했다.[17,18]

칼슘 실리케이트 계열 실러의 우수한 생체 적합성에 대한 in vitro 연구들이 다수 보고되었으나,[4] 최근 상품화된 실러들을 골조직에 직접 적용하여 조직 반응을 관찰한 연구는 보고된 바 없다. 따라서 본 연구에서는 흰쥐의 하악골에 와동을 형성하고 세 가지 칼슘 실리케이트 계열 실러를 직접 주입하여, 주변부 골조직의 병리학적 평가를 통해 실러들이 골조직에 미치는 영향을 평가하고자 하였다.

연구 재료 및 방법

본 연구를 위해 6주령 수컷 흰쥐(250 - 270 g SD rat, ORIENT Bio, Seongnam, Korea) 15마리를 구입하여 1주일간 적응 기간을 둔 뒤 실험에 이용하였다. 실험동물들은 12시간 낮/밤 주기로 물과 사료를 자유롭게 섭취할 수 있도록 하였으며, 온도(22°C), 습도(50%)가 조절되는 환경에서 사육되었다. 본 실험의 모든 절차는 강릉원주대학교 동물실험윤리위원회(Institutional Animal Care and Use Committee)의 승인 하에(Approval No. GWNU-2022-11) 표준 작업 지침서에 따라 수행하였다.

실험동물 15마리를 아래와 같이 무작위로 배정하였다.

- CTL 0W군: 실러 주입 없이 와동 형성 직후 희생한 군(n = 3)
- CTL 2W군: 실러 주입 없이 와동 형성 2주 후 희생한 군(n = 3)
- CS 2W군: 와동에 CeraSeal 주입 2주 후 희생한 군(n = 3)
- AHB 2W군: 와동에 AH Plus Bioceramic 주입 2주 후 희생한 군(n = 3)
- OF 2W군: 와동에 One-Fil 주입 2주 후 희생한 군(n = 3)

실험에 사용된 실러의 종류는 다음 Table 1에 제시된 것과 같다.

외과적 처치 및 실러의 적용

졸레틸(Virbac, Carros, France) 0.05 mg/kg을 대퇴근에 근육주사하여 모든 흰쥐를 마취한 후 하악 하방의 피부를 알코올 소독 및 면도하고 요오드 혼합물로 소독하였다. 피부를 정중 절개하고 저작근 및 결합조직을 하악골에서 박리하여 편측 하악골 하연을 드러낸 후, 멸균 생리식염수 주수 하에 #1/2 저속 카바이드 라운드 버로 하악골에 수직 와동을 형성하였다. 와동 형성 위치는 흰쥐 하악골의 해부학적 형태를 다룬 연구를 바탕으로 결정하였는데, 제1, 2대구치(붉은 실선)의 위치를 중심으로 각 실험동물 당 세 개의 와동을 형성하였다(Fig. 1A). 와동은 헤드가 잠길 정도의(0.6 × 0.6 mm) 너비와 깊이로 형성하였다(800 RPM, 1.0 Ncm).

와동 형성 후 CTL 0W군은 바로 동물을 희생하여 조직 처리를 진행하였고, CTL 2W군은 와동에 실러를 주입하지 않고 5-0 black silk로 연속 봉합을 시행하였다. 나머지 실험군의 경우 각 실러를 와동 변연 높이까지 주입한 후(Fig. 1B) 실러를 와동 내에 유지하기 위한 차폐막으로 Bio-Gide® (Geistlich Pharma AG, Wolhusen, Switzerland)를 2 × 5 mm로 잘라 적용한 뒤 같은 방법으로 봉합하였다. CTL 0W군을 제외한 나머지 군은 마취에서 완전히 깨어날 때까지 흰쥐의 상태를 확인하였으며

Table 1. Composition and setting time of the sealers according to the manufacturers or previous study[19,20]

Sealer	Manufacturer	Composition	Setting time
CeraSeal (CS)	Meta Biomed, Cheongju, Korea	Tricalcium silicates, dicalcium silicates, calcium aluminates, zirconium oxides, thickening agents	3.5 h
AH Plus Bioceramic (AHB)	Dentsply DeTrey GmbH, Konstanz, Germany	Zirconium dioxide, tricalcium silicate, dimethyl sulfoxide, lithium carbonate, thickening agents	2 - 4 h
One-Fil (OF)	Mediclus, Cheongju, Korea	Calcium aluminosilicate compound, zirconium oxide, hydrophilic polymer (thickening agent)	0.5 h (2.5 h in canal)

이전과 같은 환경에서 2주간 사육하였다.

흰쥐의 골절 치유에 관한 이전의 연구에서 흰쥐의 골 치유 과정은 5 - 6주 이내에 종료된다고 보고했으며[21,22] 치유의 초기 단계를 분석하는 가장 적절한 시점으로 골 손상 2주 후를 제안하였다.[23] 골 치유 과정 분석에서 치유 초기단계를 활용하는 점과, 본 연구에서 골 결손 부위인 와동의 크기가 이전 연구들보다 작은 점을 고려하여 실러가 골조직의 재생 과정에 미치는 영향을 관찰하기위해 실러 주입 2주 후 동물을 희생하여 조직 분석을 시행하였다.

조직학적 분석을 위한 조직 처리

CTL 0W군의 경우 실러 주입 없이 와동 형성 직후, CTL 2W군은 실러 주입 없이 와동 형성 2주 후, 나머지 실험군은 실러 주입 2주 후 흰쥐를 0.05 mg/kg 졸레틸 근육주사로 마취한 뒤 0.1 M 인산완충식염수(PBS; pH 7.4, Sigma-Aldrich, St. Louis, USA)로 방혈 및 관류세척하였다. 이어 4% paraformalde (Junsei chemical, Tokyo, Japan) 관류고정을 시행 후 하악골을 분리해 6시간 동안 동일 고정액으로 후고정을 시행하였다. 모든 군에서 방사선사진을 촬영하여 형성된 와동의 위치, 형태와 주입된 실러를 확인한 뒤(Fig. 1C) 와동과 와동 주위 골조직을 분리하여 적출하고 4% EDTA로 상온에서 4주간 탈회하였다. 탈회된 조직은 수돗물에 세척하고 실온에서 50, 70, 80, 90, 95, 100% 에탄올 수조에 2시간 동안 차례로 담가 탈수한 뒤 1시간씩 2회 xylene처리하였다. 이후 조직을 파라핀에 포매하고 절편기(Leica RM 2155, Leica biosystems, Wetzlar, Germany)를 이용하여 5 μm 두께로 절편화하였다. 46.4°C 수조에서 절편을 분리하고 각 와동의 중심부에 가장 근접한 단면을 보여주는 절편을 식염수 코팅 슬라이드에 부착하여 조직 염색에 이용하였다.

와동 및 주변부 골조직의 조직병리학적 변화를 확인하고자 Hematoxylin & Eosin (H&E) kit (Vector Laboratories, Newark, USA)를 사용하여 H&E 염색을 수행하였다. 파라핀 제거를 위해 Xylene 용액으로 5분씩 2회 처리한 뒤, 100% (2회), 90%, 80%, 70% 에탄올로 각 5분 처리하고 증류수로 5분간 세척하였다.

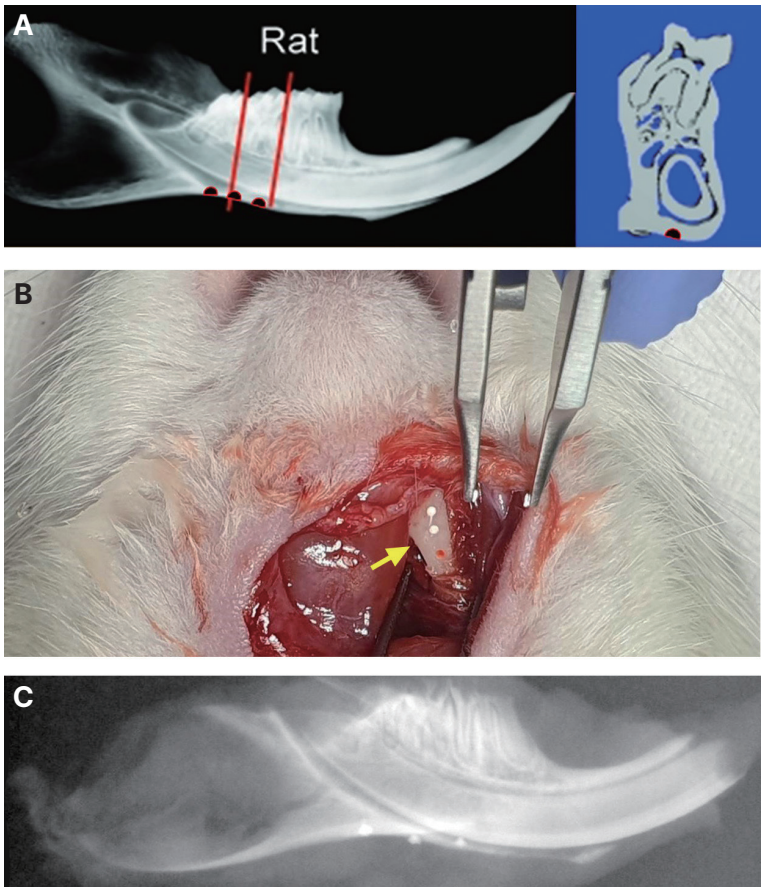

Fig. 1. Determination of cavity location and confirmation of the prepared cavity and injected sealer. (A) Digital radiography and cross-sectional micro-CT image of the rat mandible through the first or second molar as indicated by the red lines (Bagi, 2011).[24] Semicircles surrounded by a solid red line represent the location of the cavities. Three cavities were prepared within a slightly wider range than between the lines. (B) The photo of left mandible of the rat. Three cavities and the sealer filling them are observed (yellow arrow). (C) Digital radiography taken after sacrifice of the rats to confirm the cavity location and sealer injection.

Hematoxylin으로 4분 염색한 후 30초씩 2회 증류수로 세척하였다. 이후 0.1% ammonia water로 10초 청색화 처리 후 다시 30초씩 2회 증류수 세척하였다. 95% 에탄올로 10초간 세척한 뒤 Eosin Y 용액으로 2분간 염색하고, 95% 에탄올로 10초간 수세하였다. 100% 에탄올을 5분씩 2회 적용하여 탈수 후 xylene을 2분씩 2회 적용하였다. 마지막으로 Permount mounting medium (Thermo Fisher scientific, Hampton, USA)을 이용하여 봉입하였다.

와동이 명확하게 관찰되는 절편을 선정하여 파골세포 활성을 확인하기 위한 TRAP 염색을 수행하였다. 와동이 명확하게 관찰되는 조직 절편을 선정하여 Xylene을 각 5분씩 2회 적용한 뒤 100% (2회), 90%, 80%, 70% 에탄올로 순서대로 각 5분 처리하고 증류수에 5분간 두었다. 염색은 TRAP Staining Kit (Cosmo Bio, Tokyo, Japan)를 이용하였으며, Tartrate-containing Buffer 5 ml를 Chromogenic Substrate에 용해시킨 뒤 슬라이드에 100 μl씩 분무했다. 슬라이드를 37°C 수조에 60분간 보관한 뒤 증류수로 수세하고 50% 글리세롤을 이용하여 봉입하였다.

조직학적 분석

골 재생 및 파골세포 수 변화 분석을 위하여 광학 현미경(AxioImager A2, Carl Zeiss, Oberkochen, Germany)으로 조직을 관찰하면서 부착된 카메라(Axiocam 506 color, Carl Zeiss, Oberkochen, Germany)로 캡처 이미지를 획득하였다. H&E 염색 25배율 이미지 상의 와동 내 및 와동 주위 골에서 각각 세 측정 구역(200 × 200 μm 크기)을 무작위로 설정하였다. Scion ImageJ (National Institutes of Health, Bethesda, USA)를 사용하여 각 구역에서 결합조직이나 기질 등을 제외하고 골조직이 차지하는 면적을 백분율로 표시하였다. 와동 내 및 와동 주위 골조직에서의 골 면적 분율(%)을 측정하고 평균값 ± 표준편차로 표시하였다.

TRAP 염색으로 획득한 각 와동의 100배율 이미지 상의 와동 내 및 와동 주위 골에서 각각 세 측정 구역(200 × 200 μm 크기)을 무작위로 설정하였다. 각 구역에서 TRAP 양성으로 나타나는 파골세포 수(n)를 계수하고 평균값 ± 표준편차로 표시하였다.

통계 분석

실험군 별 골 면적 분율(%Area)과 파골세포의 수(n)에 대한 통계적 유의성 확인을 위하여 CTL 0W군을 제외한 나머지 네 군을 95% 신뢰구간에서 One-way ANOVA로 분석하고 Tukey's test로 사후 검정을 수행하였다.

결과

CTL 0W군의 경우 와동 내 섬유성 결합조직이나 염증성 세포들이 발견되지 않는 등 골조직 반응이 확인되지 않았다(Fig. 2A, Fig. 3A). 반면 CTL 2W군의 경우 와동 내에서 두꺼운 골소주가 다수 관찰되나 염증세포의 침윤은 관찰되지 않아 신생골이 형성되고 있음을 확인할 수 있었다(Fig. 2B, Fig. 3B). 실러를 주입한 실험군들에서는 실러들이 안정적으로 와동 내에 안착되어 검은색 영역으로 관찰되었다. CS 2W군과 OF 2W군에서는 실러 주변 골조직에 이물반응이나 염증반응 없이 실러의 형태가 유지되고 있었다(Fig. 2C, Fig. 2E, Fig. 3C, Fig. 3E). 하지만 AHB 2W군에서는 실러 주변으로 골소주가 관찰되어 신생골조직이 형성되고 있음을 확인할 수 있었다(Fig. 2D, Fig. 3D).

한편 와동 내 실러를 주입한 실험군들에서는 모든 실러들이 잘 유지되고 있었는데, CS 2W군과 OF 2W군의 경우 단면에서 실러 입자의 크기가 매우 작게 관찰되었으나 AHB 2W의 경우 입자의 크기가 커서 입자 사이 공간이 형성되어 있었다.

H&E 염색 25배율 사진을 바탕으로 골 면적 분율을 계산한 결과, CS 2W군, OF 2W군의 경우 와동 내에서 골 면적 분율이 0%에 가까운 낮은 수치를 나타내었다. CTL 2W군은 평균 57.697%, AHB 2W군은 평균 39.414%의 골 면적 분율을 보여주었다. CTL 2W군과 비교하여 CS 2W군과 OF 2W군의 와동 내 골 면적 분율은 유의하게 낮은 수치를 나타내어 두 실험군에서는 골 재생이 거의 일어나지 않은 것을 확인하였고, AHB 2W군의 경우 CTL 2W군 대비 68.312% 의 골 면적 분율을 나타내어 와동 내에서는 일반적인 수준에 가까운 골 재생이 일어나고 있음을 확인할 수 있었다(Table 2).

모든 실험군에서 와동 주위의 골 면적 분율은 CTL 2W군과 비교하여 유의한 차이가 나타나지 않아 실러 주입으로 인한 주위 골의 파괴 등 와동 형성을 제외한 골조직의 손상이나 결함은 관찰되지 않음을 확인하였다.

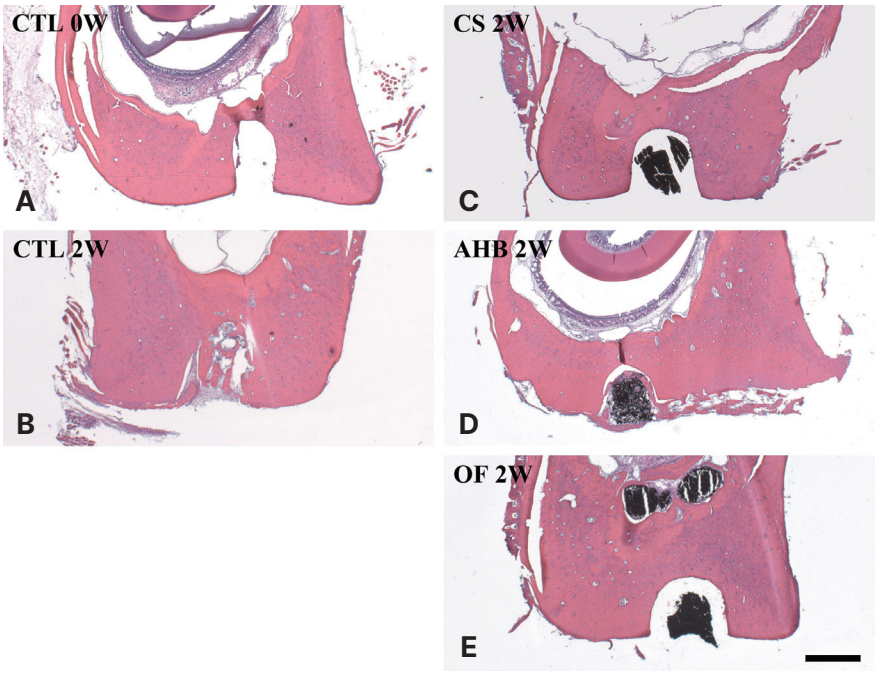

Fig. 2. H&E stained histological section of the rat mandibles of immediately after cavity preparation (A), two weeks after cavity preparation (B), two weeks after cavity preparation and CeraSeal injection (C), two weeks after cavity preparation and AH Plus Bioceramic injection (D), two weeks after cavity preparation and One-Fil injection (E) groups. The cavities are observed at the inferior border of the bone in each section. The scale bar = 500 μm.

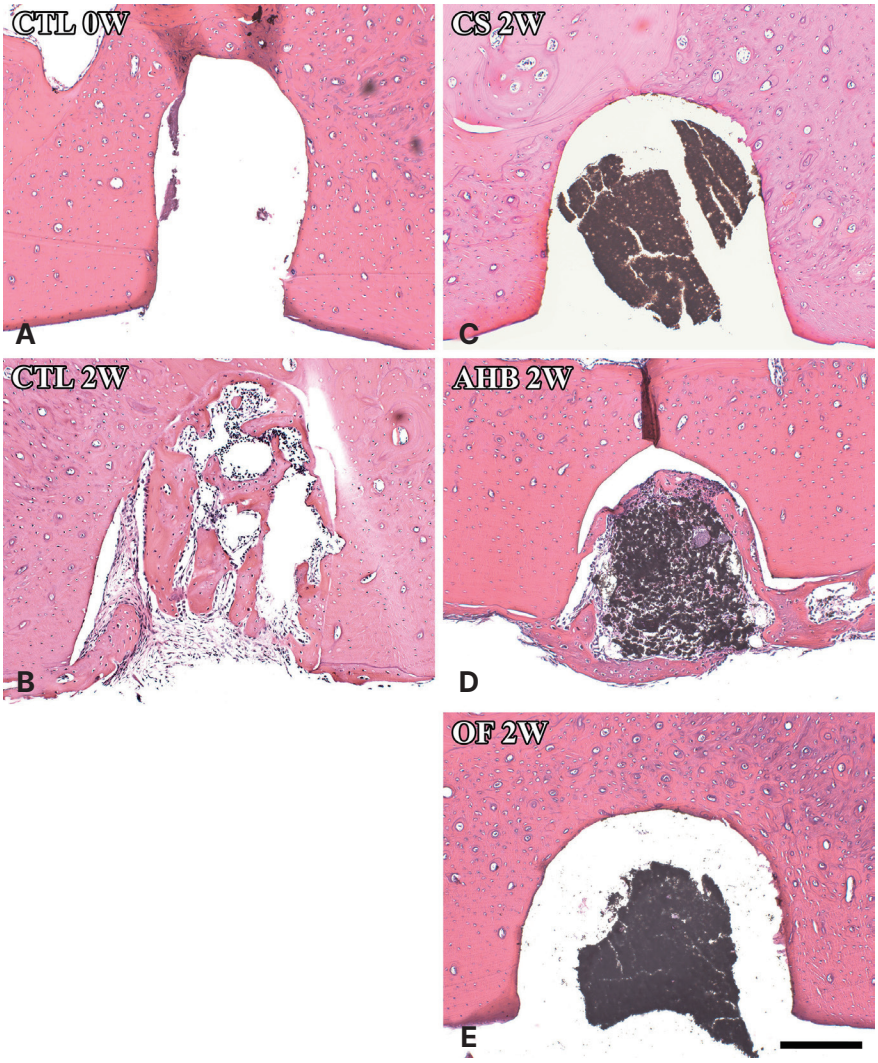

Fig. 3. H&E stained histological section of the rat mandibles immediately obtained after cavity preparation (A), two weeks after cavity preparation (B), two weeks after cavity preparation and CeraSeal injection (C), two weeks after cavity preparation and AH Plus Bioceramic injection (D), two weeks after cavity preparation and One-Fil injection (E) groups. The scale bar = 200 μm.

Table 2. The average bone tissue area (%Area) in randomly selected three zones from the histological sections

Group	In the cavity (%)	Around the cavity (%)
CTL 2W	57.697 ± 2.917^{c}	98.675 ± 0.924^{A}
CS 2W	1.237 ± 0.889^{a}	99.605 ± 0.1^{A}
AHB 2W	39.414 ± 8.018^{b}	99.712 ± 0.499^{A}
OF 2W	2.01 ± 1.054^{a}	99.315 ± 0.815^{A}

Significant differences are indicated by different letters within column according to statistical analysis. Letters were not indicated if there was no significant difference from any other group.

파골세포 활성 확인을 위한 TRAP 염색 결과 CTL 2W군에서 TRAP 양성 파골세포가 다수 관찰되었다. CTL 2W군에서 관찰된 파골세포들은 주로 와동 내 골소주의 표면에서 관찰되어 정상적인 골 재생 과정에서의 파골세포 활성을 확인할 수 있었으며, 와동 주위 골조직에서도 하버시안 관을 중심으로 드물게 관찰되었다(Fig. 4B). CS 2W군, OF 2W군의 경우 와동 내에서 TRAP 양성 세포가 전혀 관찰되지 않았으며, 와동 주위 골조직에서는 CTL 2W군과 유사한 TRAP 염색성을 나타내었다(Fig. 4C, Fig. 4E). 하지만 AHB 2W군의 경우 와동 내 골소주를 따라 TRAP 양성 파골세포가 관찰되었다(Fig. 4D).

파골세포를 계수한 결과 CTL 2W군 와동 내에서는 단위면적 당 평균 17.3개의 TRAP 염색 파골세포가 확인되었으며, AHB 2W군에서는 평균 2.3개의 파골세포가 관찰되었다. 하지만 CS 2W군, OF 2W군의 경우 TRAP 염색 파골세포가 관찰되지 않았다. 와동 주위 골조직에서는 TRAP 염색 파골세포의 수가 모든 실험군에서 유의한 차이를 보이지 않았다(Table 3).

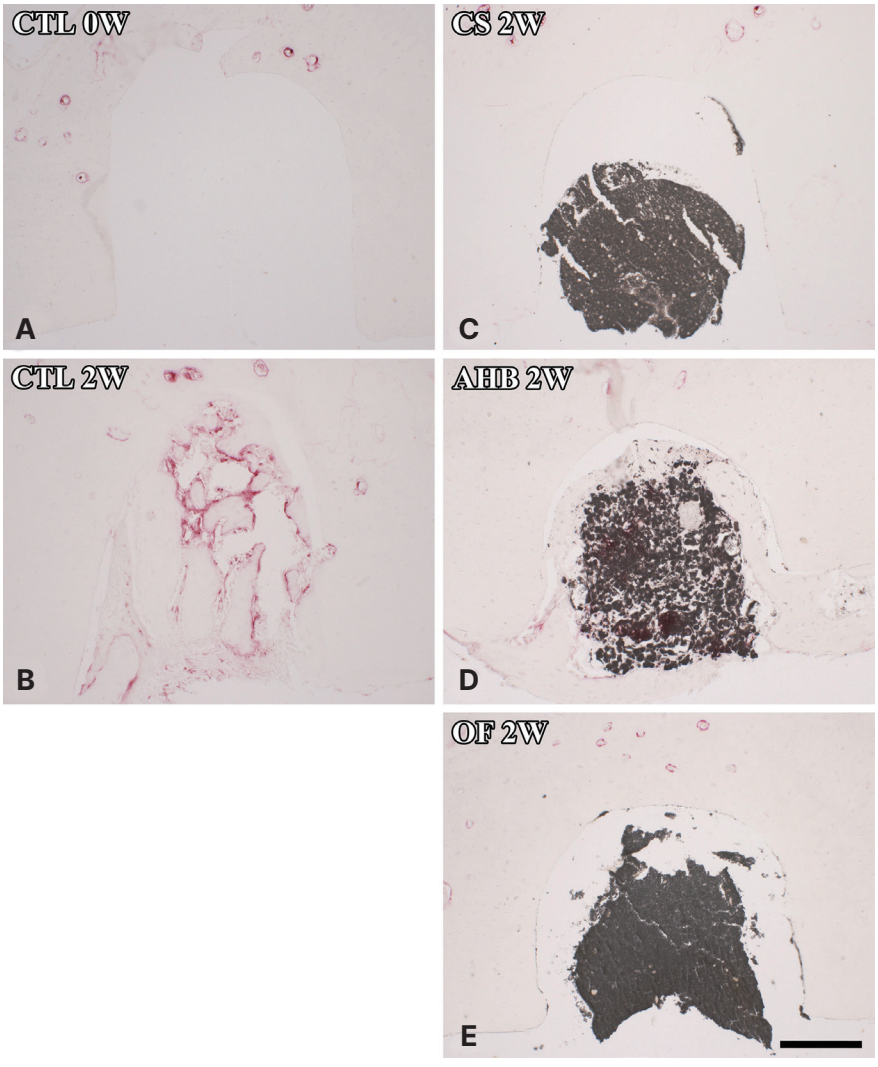

Fig. 4. TRAP stained histological section of the rat mandibles immediately obtained after cavity preparation (A), two weeks after cavity preparation (B), two weeks after cavity preparation and CeraSeal injection (C), two weeks after cavity preparation and AH Plus Bioceramic injection (D), two weeks after cavity preparation and One-Fil injection (E) groups. TRAP-positive osteoclasts appearing red are observed. The scale bar represents 200 μm.

Table 3. The average numbers of TRAP staining positive osteoclast (OC) in randomly selected three zones from the histological sections

Group	In the cavity (n)	Around the cavity (n)
CTL 2W	17.333[b]	2[A]
CS 2W	0[a]	2[A]
AHB 2W	2.333[a]	1.667[A]
OF 2W	0[a]	2[A]

Significant differences are indicated by different letters within column according to statistical analysis. Letters were not indicated if there was no significant difference from any other group.

고찰

근관 실러가 골조직에 미치는 영향에 대한 연구는 꾸준히 발표되고 있다.[25-27] 근관치료의 목적에는 치아를 지지할 건강한 치근단 주위 조직의 유지 또는 재생이 포함되기 때문에, 근관 실러가 골조직에 미치는 영향에 대한 연구는 근관치료와 임상적으로 매우 깊은 관련이 있다.[28] 이전 연구에서 골에 인위적 와동을 형성하여 실러를 직접 주입하는 방식이 실러가 조직과 접촉하는 임상 상황을 시뮬레이션하는 가장 좋은 방법으로 제시되었고, 실러 주입 후 와동 주위 골에서 관찰되는 염증과 신생골 형성은 근관충전 후 일어날 수 있는 골 치유 및 재생과 높은 연관성이 있다.[29] 따라서 본 연구에서도 치근단 영역으로의 실러 누출 상황을 고려하여 골에 인위적 와동을 형성하고 칼슘 실리케이트 계열 실러를 직접 주입하는 방식으로 골 치유 및 재생과 관련된 조직병리학적 변화를 확인하였다.

흰쥐 하악골에 와동을 형성한 후 골조직의 병리학적 변화를 확인한 결과, CTL 0W군에서 명확하게 형성된 와동 형태가 관찰되었으며 CTL 2W군의 경우 와동 내 신생골 형성 및 섬유아세포가 풍부한 치밀결합조직 형성이 확인되었다. 흰쥐 경골의 골절 치유에 관한 이전의 연구에서 흰쥐의 골 치유 과정은 5 - 6주 가량이 소요되며 2주 후부터는 골 재생과 관련된 조직학적 소견들이 보고되었다.[21,22] 흰쥐 하악골의 경시적 골 재생 평가 연구에서도 골 결손 2주 후부터 H&E 염색 상에서 조골세포 활성을 가진 신생골 형성이 확인되며, 4주 후에는 혈관이 형성된 골조직으로 결손 부위가 대부분 채워진다고 보고하였다.[30] 이와 같은 결과는 본 연구의 와동 형성에 따른 골 결손부에서 정상적 골 재생이 일어나고 있음을 의미한다.

칼슘 실리케이트 계열 실러가 세포독성, 유전 독성 및 조직 독성 등에서 우수한 생체적합성을 나타낸다는 수많은 연구 결과가 학계에 보고되어 있으며 정설로 받아들여지고 있다. 칼슘 실리케이트 계열 실러는 in vitro 연구에서 조골세포의 분화를 자극하고 골 또는 백악질 생성 유전자 발현을 촉진할 가능성이 있다고 밝혀졌다.[31,32] 또한 칼슘 실리케이트 계열 실러는 칼슘 이온 방출에 의해 수산화인회석의 형성과 골 형성 단백질 및 알칼리 인산분해효소의 방출을 자극하여 골조직의 광화에 기여한다.[33] 실러가 근관계 외로 누출되지 않고 유지되는 것이 바람직하다고 알려져 있으나 근단공 또는 측방관 등을 통한 실러 유래 생체 활성 분자의 장기간 방출은 조골세포 기능 촉진을 통한 경조직 치유에 중요한 역할을 할 수 있다.[34] 본 연구에서는 골에 실러를 직접 주입하였으며, 조직병리학적 평가 결과 CS 2W군 및 OF 2W군에서는 와동 내 신생골 형성이 거의 이루어지지 않았으나 AHB 2W군에서는 CTL 2W군에 근접한 신생골 형성이 확인되었다. 이렇듯 본 연구에서는 골 재생에 관한 이전의 in vitro 연구에서 보고한 CeraSeal 및 One-Fil실러의 생체적합성 실험 결과와는 일치하지 않는 결과를 보여주었다.

이전의 연구에서 CeraSeal이 다른 칼슘 실리케이트 계열 실러들과 마찬가지로 칼슘 이온을 방출하였는데, 칼슘 이온은 조골세포의 활성 개시 신호로 작용하므로 근단공 너머로 누출되었을 때 잠재적 이점을 제공할 수 있을 것이라고 주장하였다.[35] 또한 사람 치주인대세포를 배양해서 세포 생존율을 분석한 실험에서 One-Fil이 우수한 세포 반응을 보여주었다.[19] 실러의 근단공 밖 누출이 골 재생에 유리할 것으로 추정하는 이전 연구들이 있으나, 본 연구에서는 CeraSeal 및 One-Fil 실러가 생체 적용 시 골 반응을 거의 유발하지 않는 등 해당 연구들과 일치하지 않는 결과를 보였고 이는 보다 다양한 in vivo 연구가 필요함을 시사한다.

한편, 칼슘 실리케이트 계열 재료는 높은 알칼리성으로 인해 초기 염증을 일으키는 것이 일반적이다.[33] 그러나 본 연구에서는 CS 2W군과 OF 2W군의 경우 주위 골조직과 실러가 접촉한 계면에 염증이나 골 재생 등 어떠한 이물 반응도 관찰되지 않았다. 실러가 담긴 캡슐을 쥐의 피하조직에 이식한 이전의 연구에서는 8일차에서 관찰된 초기 염증이 30일차에서는 뚜렷하게 감소한 것을 보고하였다.[36] 또한 흰쥐 하악골 결손부의 골재생에 관한 연구에서 결손 7일차에서 관찰되는 염증 침윤과 대식세포들이 14일차와 그 이후에 희생한 실험군에서는 거

의 관찰되지 않았다.[30] 따라서 본 연구에서 실러 주입 2주 후 희생하였을 때 뚜렷한 염증 반응이 관찰되지 않았던 CeraSeal과 One-Fil 실러는 보다 지연된 시점에서 평가하였을 경우에도 염증 반응을 나타내지 않을 것으로 예상할 수 있다.

골 재생은 조골세포와 파골세포의 적절한 균형을 통한 교체 과정이다. 골 재생의 시작은 파골세포에 의한 골 흡수이며 이후 조골세포로 인한 골 생성을 통해 마무리된다.[27] 일반적으로 골 재생 초기 단계에서 파골세포의 생성과 염증 반응을 관찰할 수 있기 때문에[37,38] 조직학적 평가 과정에서 파골세포의 존재를 확인하였다. 본 연구에서 CTL 2W군과 AHB 2W군은 와동 내에서 실러 주위로 신생골이 형성된 모습을 관찰할 수 있었고 파골세포의 활성 또한 관찰되었다. AH Plus Bioceramic 실러의 생체적합성에 관한 이전의 연구에서 사람 치주인대 줄기세포를 배양하여 실러를 적용하였을 때 기존의 레진 실러보다 월등히 높은 세포 적합성 및 생체 활성 잠재력을 나타냈다.[39] 다른 연구에서 AH Plus Bioceramic이 골 형성에 필요한 충분한 양의 칼슘 이온을 방출하였으나 CeraSeal보다 적은 양이 방출되었는데, 인산칼슘 침전물의 양은 오히려 CeraSeal보다 많았다고 보고하였다.[35] 이와 같은 연구 결과를 통해 AH Plus Bioceramic 실러의 적용에 의한 신생골의 형성은 실러 적용에 의한 칼슘 이온 방출량과 일치하지 않음을 고려할 수 있다.

AHB 2W군의 H&E 염색 조직 사진에서(Fig. 3) 실러 입자의 크기가 CS 2W군이나 OF 2W군에 비해 크게 관찰되는 것을 확인할 수 있다. 이는 조골세포가 침투할 수 있는 공간을 허용하여 와동 내 골 형성이 용이한 환경을 제공하였을 가능성이 있다. 이전의 연구에서 AH Plus Bioceramic은 Ceraseal에 비해 다공성 구조로 나타났고[35] 조골세포와 간엽세포의 이동 및 증식, 혈관 형성을 가능하게 하는 이러한 다공성 구조가 골형성에 필수적이라고 보고되었다.[40] 따라서 본 연구에서 실러 입자의 크기가 골형성에 영향을 미치는 변수로 작용하였을 수 있다.

본 연구 결과를 이해하는 데에 몇 가지 제한 사항에 대한 고려가 필요하다. 먼저 in vivo 실험이지만 인체가 아닌 동물 실험이며, 실제 치아에 진행하지 않고 골조직에 직접 와동을 형성하였기 때문에 각 실러의 흐름성에 따라 실제 근관치료 중의 누출량이 다를 수 있음을 반영하지 못했다. 또한 실러 주입 후 단일 시점에서만 평가가 이루어져서 시간에 따른 골조직 반응의 변화에 대한 평가는 불가능하였다. 무엇보다 본 연구에서는 피질골에 와동을 형성했으나 실제로 실러는 치주인대와 가장 먼저 접촉하기 때문에 이에 대한 고려가 부족하였을 수 있다. 임상에서 실러를 선택할 때에는 생체적합성뿐 아니라 기타 물리화학적 특성에 대한 고려도 필요하다는 것을 염두에 두고 본 실험의 결과를 이해해야 한다.

향후 칼슘 실리케이트 계열 실러가 치주인대 및 골조직에 미치는 영향에 관하여 실제 근관충전 상황을 재현한 사람 치아에서 시행된 연구가 이루어져야 할 것이다. 실러 주입 후 기간에 따른 조직학적 및 방사선학적 평가를 포함한 다양한 분석이 임상에서의 실러 선택에 도움이 될 것이다. 또한 결과의 신뢰도를 높이기 위해 더 많은 표본을 확보하고 통제된 실험 환경을 갖춘 후속 연구가 필요하다.

결론

본 연구에서는 근관충전 과정에서 근관 실러가 근단공 너머로 누출되어 골조직과 접촉한 상황을 가정하여 흰쥐의 골조직에 인위적인 와동을 형성하고 실러를 주입하여 조직학적 분석을 시행하였다. 그 결과 실험에서 사용된 세 종류의 칼슘 실리케이트 계열 실러 모두 골조직에서 이물 반응이나 염증 반응을 나타내지 않아 우수한 생체적합성을 보였다. 따라서 이들 실러가 충전 과정에서 근단공 너머로 누출되어 치근단 골조직과 직접 접촉하는 상황에서 골조직에 유해한 반응을 일으키지 않을 것으로 보인다.

특히 AH Plus Bioceramic 실러의 경우 본 연구에 사용된 다른 실러들보다 월등한 와동 내 신생골 형성을 관찰할 수 있었으므로, 치근단 부위 골 재생을 유도할 필요가 있는 경우 AH Plus Bioceramic 실러가 좋은 선택지가 될 수 있을 것이다.

Acknowledgements

이 논문은 2022년도 강릉원주대학교치과병원 협동임상연구비(CR2202) 지원에 의하여 수행되었음.

ORCID

Jee-Seon Tae https://orcid.org/0009-0003-3157-7259
Ki-Yeon Yoo https://orcid.org/0000-0002-0575-275X
Jin-Woo Kim https://orcid.org/0000-0002-0004-0710

Kyung-Mo Cho https://orcid.org/0000-0003-3464-9425
Yoon Lee https://orcid.org/0000-0001-9813-8531
Se-Hee Park https://orcid.org/0000-0002-4052-4082

References

1. Friedman S, Torneck CD, Komorowski R, Ouzounian Z, Syrtash P, Kaufman A. In vivo model for assessing the functional efficacy of endodontic filling materials and techniques. J Endod 1997;23:557-61.
2. Ng YL, Mann V, Rahbaran S, Lewsey J, Gulabivala K. Outcome of primary root canal treatment: systematic review of the literature-Part 2. Influence of clinical factors. Int Endod J 2008;41:6-31.
3. Onay EO, Ungor M, Orucoglu H. An in vitro evaluation of the apical sealing ability of a new resin-based root canal obturation system. J Endod 2006;32:976-8.
4. Santos JM, Pereira S, Sequeira DB, Messias AL, Martins JB, Cunha H, Palma PJ, Santos AC. Biocompatibility of a bioceramic silicone-based sealer in subcutaneous tissue. J Oral Sci 2019;61:171-7.
5. Gluskin AH. Mishaps and serious complications in endodontic obturation. Endod Topics 2005;12:52-70.
6. Holland R, Sant'anna Júnior A, de Souza V, Dezan Junior E, Otoboni Filho JA, Bernabé BF, Nery MJ, Murata SS. Influence of apical patency and filling material on healing process of dogs' teeth with vital pulp after root canal therapy. Braz Dent J 2005;16:9-16.
7. Goldberg F, Cantarini C, Alfie D, Macchi RL, Arias A. Relationship between unintentional canal overfilling and the long-term outcome of primary root canal treatments and nonsurgical retreatments: a retrospective radiographic assessment. Int Endod J 2020;53:19-26.
8. Chybowski EA, Glickman GN, Patel Y, Fleury A, Solomon E, He J. Clinical outcome of non-surgical root canal treatment using a single-cone technique with endosequence bioceramic sealer: a retrospective analysis. J Endod 2018;44:941-5.
9. Dos Santos Costa FM, Fernandes MH, Batistuzzo de Medeiros SR. Genotoxicity of root canal sealers: a literature review. Clin Oral Investig 2020;24:3347-62.
10. Tanomaru Filho M, Leonardo MR, Silva L, Utrilla LS. Effect of different root canal sealers on periapical repair of teeth with chronic periradicular periodontitis. lnt Endod J 1998;31:85-9.
11. Fristad I, Molven O, Halse A. Nonsurgically retreated root filled teeth - radiographic findings after 20-27 years. lnt Endod J 2004;37:12-8.
12. Palma PJ, Ramos JC, Martins JB, Diogenes A, Figueiredo MH, Ferreira P, Viegas C, Santos JM. Histologic evaluation of regenerative endodontic procedures with the use of chitosan scaffolds in immature dog teeth with apical periodontitis. J Endod 2017;43:1279-87.
13. Donnermeyer D, Bürklein S, Dammaschke T, Schäfer E. Endodontic sealers based on calcium silicates: a systematic review. Odontology 2019;107:421-36.
14. Sfeir G, Zogheib C, Patel S, Giraud T, Nagendrababu V, Bukiet F. Calcium silicate-based root canal sealers: A narrative review and clinical perspectives. Materials 2021;14:3965.
15. Rodríguez-Lozano FJ, Collado-González M, Tomás-Catalá CJ, García-Bernal D, López S, Oñate-Sánchez RE, Moraleda JM, Murcia L. GuttaFlow Bioseal promotes spontaneous differentiation of human periodontal ligament stem cells into cementoblast-like cells. Dent Mater 2019;35:114-24.
16. Kim M, Hayashi M, Yu B, Lee TK, Kim RH, Jo DW. Cytotoxicity and Genotoxicity of Epoxy Resin-Based Root Canal Sealers before and after Setting Procedures. Life (Basel) 2022;12:847.
17. Silva Almeida LH, Moraes RR, Morgental RD, Pappen FG. Are Premixed Calcium Silicate-based Endodontic Sealers Comparable to Conventional Materials? A Systematic Review of In Vitro Studies. J Endod 2017;43:527-35.
18. Zoufan K, Jiang J, Komabayashi T, Wang YH, Safavi KE, Zhu Q. Cytotoxicity evaluation of Gutta flow and endo sequence BC sealers. Oral Surg Oral Med Oral Pathol Oral Radiol Endod 2011;112:657-61.
19. Park MG, Kim IR, Kim HJ, Kwak SW, Kim HC. Physicochemical properties and cytocompatibility

of newly developed calcium silicate-based sealers. Aust Endod J 2021;47:512-9.
20. Koo J, Kwak SW, Kim HC. Differences in setting time of calcium silicate-based sealers under different test conditions. J Dent Sci 2023;18:1042-6.
21. Schmidmaier G, Wildemann B, Melis B, Krummrey G, Einhorn TA, Haas NP, Raschke M. Development and characterization of a standard closed tibial fracture model in the rat. Eur J Trauma 2004;30: 35-42.
22. Claes L, Blakytny R, Göckelmann M, Schoen M, Ignatius A, Willie B. Early dynamization by reduced fixation stiffness does not improve fracture healing in a rat femoral osteotomy model. J Orthop Res 2009;27:22-7.
23. Histing T, Garcia P, Holstein JH, Klein M, Matthys R, Nuetzi R, Steck R, Laschke MW, Wehner T, Bindl R, Recknagel S, Stuermer EK, Vollmar B, Wildemann B, Lienau J, Willie B, Peters A, Ignatius A, Pohlemann T, Claes L, Menger MD. Small animal bone healing models: standards, tips, and pitfalls results of a consensus meeting. Bone 2011;49: 591-9.
24. Bagi CM, Berryman E, Moalli MR. Comparative bone anatomy of commonly used laboratory animals: implications for drug discovery. Comp Med 2011;61:76-85.
25. Moretton TR, Brown Jr CE, Legan JJ, Kafrawy AH. Tissue reactions after subcutaneous and intraosseous implantation of mineral trioxide aggregate and ethoxybenzoic acid cement. J Biomed Mater Res 2000;52:528-33.
26. Cintra LTA, de Moraes IG, Estrada BPF, Gomes-Filho JE, Bramante CM, Garcia RB, Bernardinelli N. Evaluation of the tissue response to MTA and MBPC: Microscopic analysis of implants in alveolar bone of rats. J Endod 2006;32:556-9.
27. Assmann E, Böttcher DE, Hoppe CB, Grecca FS, Kopper PMP. Evaluation of bone tissue response to a sealer containing mineral trioxide aggregate. J Endod 2015;41:62-6.
28. Almeida LH, Gomes APN, Gastmann AH, Pola NM, Moraes RR, Morgental RD, Cava SS, Felix AOC, Pappen FG. Bone tissue response to an MTA-based endodontic sealer, and the effect of the addition of calcium aluminate and silver particles. Int Endod J 2019;52:1446-56.
29. Figueiredo JA, Pesce HF, Gioso MA, Figueiredo MA. The histological effects of four endodontic sealers implanted in the oral mucosa: submucous injection versus implant in polyethylene tubes. Int Endod J 2001;34:377-85.
30. Trejo-Iriarte CG, Serrano-Bello J, Gutiérrez-Escalona R, Mercado-Marques C, García-Honduvilla N, Buján-Varela J, Medina LA. Evaluation of bone regeneration in a critical size cortical bone defect in rat mandible using microCT and histological analysis. Arch Oral Biol 2019;101:165-71.
31. López-García S, Baek MH, Lozano A, García-Bernal D, Forner L, Llena C, Guerrero-Gironés J, Murcia L, Rodríguez-Lozano FJ. Cytocompatibility, bioactivity potential, and ion release of three premixed calcium silicate-based sealers. Clin Oral Investig 2020;24:1749-59.
32. Rodríguez-Lozano FJ, López-García S, García-Bernal D, Tomás-Catalá CJ, Santos JM, Llena C, Lozano A, Murcia L, Forner L. Chemical composition and bioactivity potential of the new Endosequence BC Sealer formulation HiFlow. Int Endod J 2020;53:1216-28.
33. Pinheiro LS, Iglesias JE, Boijink D, Mestieri LB, Kopper PMP, de Poli Figueiredo JA, Grecca FS. Cell viability and tissue reaction of NeoMTA Plus: an in vitro and in vivo study. J Endod 2018;44:1140-5.
34. Giacomino CM, Wealleans JA, Kuhn N, Diogenes A. Comparative biocompatibility and osteogenic potential of two bioceramic sealers. J Endod 2019; 45:51-6.
35. Zamparini F, Prati C, Taddei P, Spinelli A, Di Foggia M, Gandolfi MG. Chemical-Physical Properties and Bioactivity of New Premixed Calcium Silicate-Bioceramic Root Canal Sealers. Int J Mol Sci 2022; 23:13914.
36. Santos JM, Coelho CM, Sequeira DB, Marques JA, Pereira JF, Sousa V, Palma PJ, Santos AC. Subcutaneous Implantation Assessment of New Calcium-Silicate Based Sealer for Warm Obturation. Biomedicines 2021;9:24.
37. Wada T, Nakashima T, Hiroshi N, Penninger JM. RANKL-RANK signaling in osteoclastogenesis

and bone disease. Trends Mol Med 2006;12:17-25.
38. Rufo A, Del Fattore A, Capulli M, Carvello F, De Pasquale L, Ferrari S, Pierroz D, Morandi L, De Simone M, Rucci N, Bertini E, Bianchi ML, De Benedetti F, Teti A. Mechanisms inducing low bone density in Duchenne muscular dystrophy in mice and humans. J Bone Miner Res 2011;26:1891-903.
39. Sanz JL, López-García S, Rodríguez-Lozano FJ, Melo M, Lozano A, Llena C, Forner L. Cytocompatibility and bioactive potential of AH Plus Bioceramic Sealer: An in vitro study. Int Endod J 2022;55:1066-80.
40. Kuboki Y, Takita H, Kobayashi D, Tsuruga E, Inoue M, Murata M, Nagai N, Dohi Y, Ohgushi H. BMP-induced osteogenesis on the surface of hydroxyapatite with geometrically feasible and nonfeasible structures: topology of osteogenesis. J Biomed Mater Res 1998;39:190-9.

칼슘 실리케이트 계열 실러가 흰쥐의 하악골 조직에 미치는 영향

태지선[1] 전공의, **유기연**[2] 교수, **김진우**[1] 교수, **조경모**[1] 교수, **이윤**[1] 교수, **박세희**[1]* 교수

[1]강릉원주대학교 치과대학 치과보존학교실

[2]강릉원주대학교 치과대학 해부학교실

목적: 세 가지 칼슘 실리케이트 계열 실러가 흰쥐 하악골 조직에 미치는 영향을 조직학적으로 평가하고자 하였다.

연구 재료 및 방법: 흰쥐의 하악골에 와동을 형성하고 즉시 또는 2주 후 희생한 군, 와동에 CeraSeal (CS), AH Plus Bioceramic (AHB), One-Fil (OF) 실러를 각각 주입하여 2주 후 희생한 군으로 무작위 배정하였다. 모든 군을 조직 처리하고 현미경 하에서 와동 내외 평균 골 면적 분율(%)을 계산하고 파골세포를 계수하였고, 각 군의 결과를 비교하고 일원분산분석 및 Tukey's test로 통계 분석하였다.

결과: 와동 형성 2주 후 희생한 대조군과 AHB 실러 주입 2주 후 희생한 군에서 와동 내 골조직 형성과 파골세포의 존재를 확인할 수 있었고, 다른 군들에 비해 유의하게 높은 와동 내 골 면적 분율(%)을 보여주었다. 다른 군들에서는 와동 내 어떠한 염증이나 이물 반응이 나타나지 않고 파골세포 또한 관찰되지 않았다.

결론: 실험에 사용된 칼슘 실리케이트 계열 실러는 흰쥐 하악골에 주입하였을 때 양호한 골조직 반응을 보였고, 특히 AHB에서 더 높은 와동 내 골조직 형성이 관찰되었다.

(구강회복응용과학지 2024;40(1):1-12)

주요어: 골 재생; 골 면적 분율; 칼슘 실리케이트 계열 실러; 파골세포

*교신저자: 박세희

(25457)강원도 강릉시 죽헌길 7 강릉원주대학교 치과대학 치과보존학교실

Tel: 033-640-2760 | Fax: 033-640-3103 | E-mail: drendo@gwnu.ac.kr

접수일: 2023년 11월 20일 | 수정일: 2023년 12월 8일 | 채택일: 2023년 12월 12일