https://doi.org/10.14368/jdras.2024.40.1.24
ISSN 2384-4353 eISSN 2384-4272

Case Report

Rehabilitation using endocrown for fracture of maxillary anterior teeth due to trauma in adolescence: a case report

So-Yeon Lee, Sung-Ae Son, Jeong-Kil Park*
Department of Conservative Dentistry, School of Dentistry, Pusan National University, Yangsan, Republic of Korea

Complicated crown fractures of maxillary anterior teeth caused by trauma in adolescence can cause functional and aesthetic problems. For crown fractures with pulp exposure, various restorative methods can be considered depending on the amount of remaining tooth structure. Direct resin restorations are the most traditional and effective method, but they are likely to discolor and break over time. Fixed prosthesis have a high possibility of re-restoration due to marginal disharmony due to tooth movement during the growth period, and restorations using post which are mainly performed for extensive crown fractures increase the risk of root perforation and root fracture. However, endocrown is an integrated structure that gains retention force from the pulp space, enabling effective reconstruction from a biomechanical perspective and providing advantages in restoring function and aesthetics. Therefore, endocrown can be considered as a restoration method for complicated crown fractures caused by trauma in adolescence.
(J Dent Rehabil Appl Sci 2024;40(1):24-30)

Key words: complicated crown fracture; endocrown

서론

청소년기는 외부 활동이 가장 활발한 시기로 외상으로 인한 치관 파절이 흔히 발생한다. 이 중 악궁의 위치적 특성으로 인하여 외상 시 상악 전치부의 치관 파절의 빈도가 가장 높다.[1] 상악 전치부의 치관 파절은 심미를 중시하는 청소년기에 심리적인 문제를 일으킬 수 있으며 더불어 주변 치주 조직과 치수에 부정적인 영향을 미칠 수 있으므로 즉시 치료 되어야 한다. 청소년기의 외상 후 치료 계획은 치아의 장기적인 수명을 위해 잔존 치아를 적절히 보존할 수 있도록 해야 하며 심미적인 요소를 함께 고려하여 수복 재료와 수복 방법의 면밀한 검토가 필요하다. 상악 전치부의 치관의 파절은 치수의 포함 여부에 따라 단순 및 복잡 치관 파절로 분류할 수 있다.[2] 복잡 치관 파절의 발생률은 전체 치아 손상의 2 - 13%로 상악 중절치에서 가장 흔하게 나타나며[3] 치수 노출을 동반하므로 적절한 치수의 처치 및 수복치료가 필요하다. 일반적으로 영구치에서 복잡 치관 파절은 근관치료를 요구한다. 과거에 치수를 제거 시 수분 감소에 의한 건조 및 영양 공급의 손실이 일어나 치아 파절의 가능성이 증가한다고 하였으나 근관치료 자체는 치아의 강도에 큰 영향을 미치지 않는다고 보고 되어진다.[4] 그러나 근관치료 과정 시 필연적으로 근관 형성 및 성형을 위한 치질의 삭제가 동반되며 외상으로 인한 치관 파절 시 건전한 치아와 비교하여 잔존 치질이 많이 남아있지 않는 상태이므로 수복 시 이를 고려하여야 한다. 따라서 광범위하게 치관 파절된 치아를 수복할 때에는 근관치료 후 잔존 치질을 파절의 가능성으로부터 보호해야 하며 최대한 보존적인 치료 접근 방식이 필요하다. 직접 레진 수복은 청소년기의 상악 전치부 외상 시 흔히 고려되는 전통적이며 효

*Correspondence to: Jeong-Kil Park
Professor, Department of Conservative Dentistry, School of Dentistry, Pusan National University, 20, Geumo-ro, Mulgeum-eup, Yangsan, 50612, Republic of Korea
Tel: +82-55-360-5221, Fax: +82-55-360-5214, E-mail: jeongkil@pusan.ac.kr
Received: October 23, 2023/Last Revision: November 14, 2023/Accepted: December 12, 2023

Copyright© 2024 The Korean Academy of Stomatognathic Function and Occlusion.
©It is identical to Creative Commons Non-Commercial License.

과적인 치료 방법이다.[5] 그러나 시간이 지남에 따라 계면의 변색과 chipping이 일어날 수 있다.[6] 전장관 수복은 재료의 선택에 따라 심미적인 회복이 가능한 치료 방법이다. 또한 파절된 치아의 잔존 치질을 또 다른 손상으로부터 보호할 수 있다. 그러나 청소년기와 같은 성장기에서 전장관 수복은 전장관의 변연이 치아가 맹출함에 따라 잇몸에 안착하지 않을 수 있으며 치아의 지속적인 이동으로 인해 미관상 좋지 않은 결과를 나타낼 수 있다. 이러한 이유로 심미적인 관점에서 전장관 수복은 일반적으로 성장기가 완료되기 전까지 수행하지 않는 것을 권장한다.[7] 상악 전치부는 일반적으로 전단 응력을 주로 받게 되며, 이 응력은 주로 순측 상아질에 의해 해소되어야 한다.[8] 외상 시 상악 전치부의 치질이 절반 이상 손실되었다면 순측 방향 응력에 대한 주위 치질의 지지를 얻을 수 없으며 코어 등의 수복 재료 탈락의 위험성이 있으므로 포스트를 시행한다. 그러나 포스트의 식립 및 코어 축조 과정이 복잡하므로 술식 과정의 자체의 어려움이 많다.[9] 또한 근관의 심부로 포스트 공간을 형성 시 치근 천공의 위험성이 높으며 과도한 치근 상아질의 삭제는 치근 파절의 위험성을 증가시킨다.[10] Endocrown은 치수강을 통해 적절한 유지력을 제공하며 청소년기의 상악 전치부 복잡 치관 파절의 수복을 위한 하나의 치료 방법이 될 수 있다. 1991년 Bindl과 Mörmann[11]에 의해 처음 명명된 Endocrown은 하나의 단일 구조로 치수강으로 돌출된 부분과 와동 변연으로 구성된다. 치수강 내부를 둘러싼 벽으로부터 기계적인 유지를 얻으며 접착성 재료에 의해 접착된다. 즉, Endocrown은 포스트와 코어 및 전장관의 복잡한 과정 없이 넓은 치수강벽 전체와 축벽에 접착제를 통해 상아질과 결합하여 충분한 유지력을 얻을 수 있다. 생역학적 관점으로도 Endocrown은 파괴된 치질 구조의 효과적인 복원이 가능하여 기능과 심미를 동시에 수복할 수 있는 장점이 있다.[12] 다음은 청소년기에서 외상으로 인한 복잡 치관 파절된 상악 전치부의 Endocrown 수복에 대한 증례이다.

증례보고

증례 1

16세 남자 환자가 낙상으로 인한 상악 우측 중절치, 상악 좌측 중절치의 치관 파절을 주소로 내원하였다(Fig. 1). 상악 우측 중절치, 상악 좌측 중절치 모두 치질의 1/2에 해당하는 사선의 치관 파절이 관찰되었다. 또한 치수 노출을 동반하였고 타진에 매우 민감한 반응을 보였다. 상악 우측 중절치, 상악 좌측 중절치를 각각 복잡 치관 파절로 진단하고 근관치료 후 Endocrown 수복을 계획하였다. 근관치료를 완료한 후 Endocrown을 위한 치아 삭제를 시행하였고 치은연상에 변연을 형성하였다. 치아색조는 VITAPAN 이용하여 A2 선택하였다(Fig. 2). 인상 채득 후 물 속에서 압력을 가한 상태에서 열중합과 광

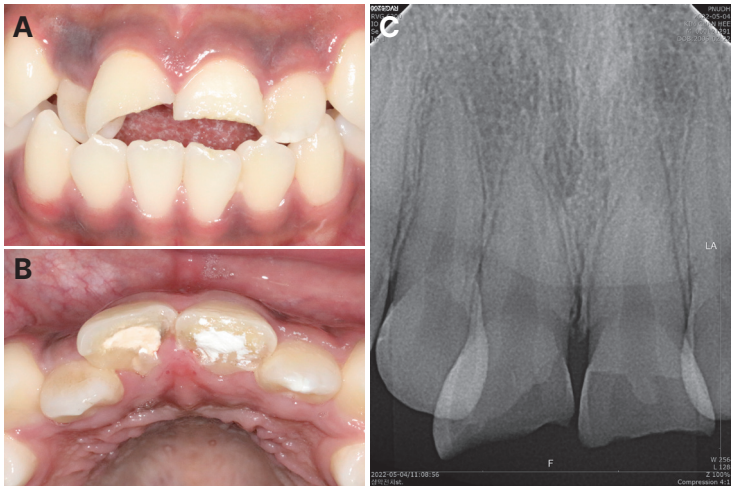

Fig. 1. Initial examination of maxillary right central incisor and maxillary left central incisor. (A) Preoperative photograph: frontal view, (B) Preoperative photograph: occlusal view, (C) Preoperative radiograph.

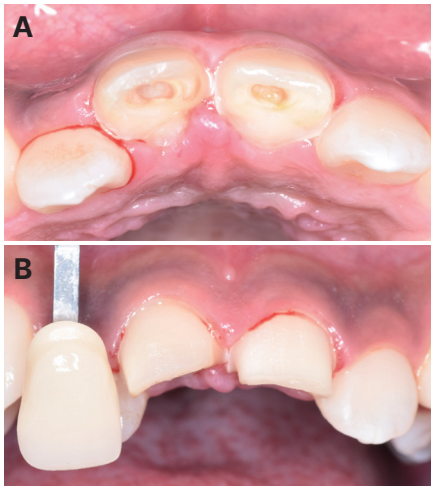

Fig. 2. The preparation design of Endocrown and selection of tooth shade with VITASPAN. (A) Tooth preparation, (B) Shade selection.

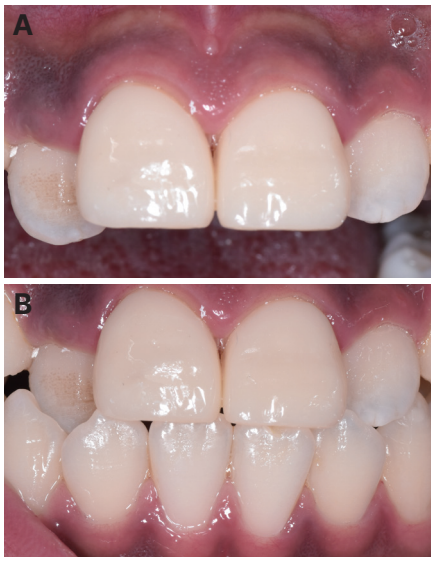

Fig. 3. Conventional resin cement was used to bond the Endocrown to the prepared tooth. (A) Postoperative photograph: frontal view of upper anterior teeth, (B) Postoperative photograph: frontal view.

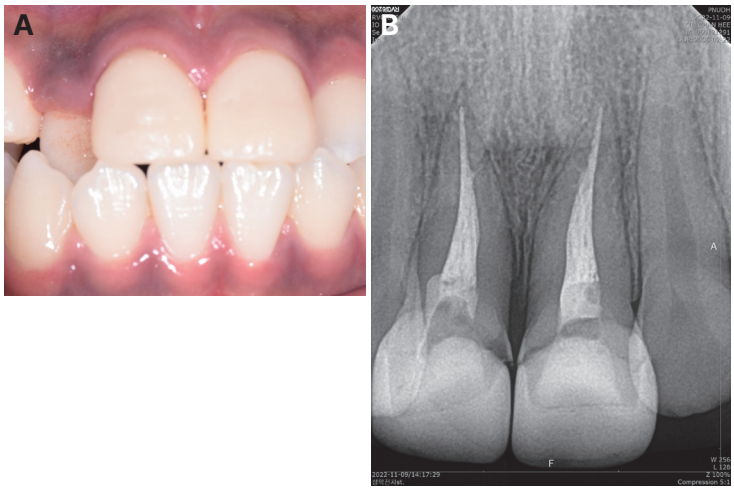

Fig. 4. 3-month follow-up. (A) 3-month follow-up photograph, (B) 3-month follow-up radiograph.

중합을 시행하는 미세입자 혼합형 복합레진 시스템인 테세라(Tescera, BISCOInc. Schaumberg, USA)를 이용하여 Endocrown을 제작하였다. 다음 내원 시 구강 내 제작된 Endocrown을 시적한 뒤 적합도를 검사하였고 환자가 심미적으로 만족하여 최종 접착을 진행하기로 하였다. 변연봉쇄성의 향상을 위해 법랑질에 37% 인산(Ultra-Etch, Ultradent Products Inc, South Jordan, USA)을 15초간 처리 후 자가 부식 접착제(single bond universal, 3M ESPE, St. Paul, USA)를 20초간 문지르면서 도포하였다. Endocrown을 샌드블라스팅으로 내면 처리 후 물로 세척하고 수복물 내부에 자가 부식 접착제를 적용 후 수복물에 레진 시멘트(Rely X ultimate, 3M ESPE, St. Paul, USA)를 담아 최종 접착하였다(Fig. 3). 3달 후 경과 관찰 시 심미적으로 환자가 매우 만족하였다. 또한 Endocrown과 상악 측절치 및 대합치와 유사한 색상을 유지하였고 방사선 사진에서 치근단 조직의 이상 소견이 관찰되지 않았다(Fig. 4).

증례 2

16세 남자 환자가 낙상으로 인한 상악 우측 중절치와 상악 좌측 중절치의 치관 파절을 주소로 내원하였다(Fig. 5A). 상악 우측 중절치는 치관부가 파절되어 탈락해 있었고 치수 노출 되지 않은 상태였다. 파절된 치관 부위를 가지고 내원하여 생리 식염수로 파절편을 세척, 재수화 후 내원 당일 파절편 재부착을 시행하였다(Fig. 5B). 상악 좌측 중절치는 치수 노출을 동반한 치관부 치질의 1/2이 파절된 복잡 치관 파절로 진단하였고 환자가 성장기임을 고려하여 효과적인 재건과 기능 및 심미적 부분에 유리

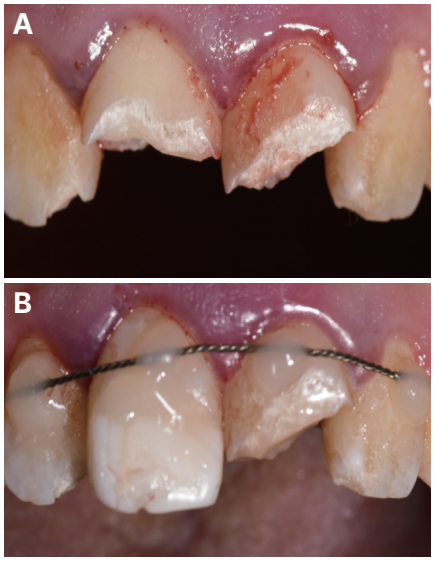

Fig. 5. Initial examination of maxillary right central incisor and maxillary left central incisor. (A) preoperative photograph: facial view, (B) fractured fragment reattachment to maxillary right central incisor.

한 치료 방법으로 Endocrown을 선택하였다. 근관 치료 후 Endocrown을 위한 치아 형성 및 인상 채득을 진행하였다(Fig. 6). VITAPAN으로 A2 색조 선택하고 테세라를 이용하여 Endocrown을 제작하였다(Fig. 7). 다음 내원 시 제작된 Endocrown을 구강 내 시적하여 변연의 적합 및 인접면 간 접촉을 평가하였고 환자의 만족도가 높아 최종 접착을 진행하기로 하였다. 37% 인산을 법랑질 변연에 처리 후 수세하고 접착제(single bond universal)를 도포하였다. 내면 처리를 위해 Endocrown 내부에 샌드블라스팅과 물로 세척한 후 치면과 마찬가지로 접착제(single bond universal)를 20초간 처리하였다. 최종적으로 수복물 내부에 레진 시멘트(Rely X ultimate)를 적용하여 손으로 부드럽게 치아에 접착하였다(Fig. 8A, 8D). 2달 후 경과 관찰 시 상악 우측 중절치와 상악 우측 측절치의 절단연에서 관찰되는 법랑질의 깨진 부분을 직접 레진 수복하였다(Fig. 8B). 방사선 사진 상 Endocrown의 변연이 적합하였으며 이차 우식 및 치근단 조직의 이상 소견이 관찰되지 않았다(Fig. 8E). 4달 후 경과 관찰 시 파절편을 재부착한 상악 우측 중절치의 치수 괴사가 진단되어 근관치료를 시행하였고 환자가 심미적 개선을 원하여 직접 레진 비니어 수복하였다. 환자는 심미적으로 매우 만족하였고 양쪽 상악 중절치의 대칭성과 색상의 유사성이 관찰되었다. 또한 방사선 사진 상 주변 치근단 조직의 이상 소견이 발견되지 않았다(Fig. 8C, 8F).

고찰

청소년기에서 외상으로 인한 치관 파절은 흔하게 나타나며 전체 치아 외상 환자의 25%를 차지한다.[13] 치관 파절의 유형 중 청소년기의 복잡 치관 파절은 장기적인 예후를 고려하여 남은 치아 구조를 보호하면서 최대한 보존적인 접근과 심미와 기능 회복할 수 있는 신중한 수복 치료의 선택이 필요하다. 일반적으로 중등도 또는 심한 손상을 보이는 경우 또는 치수강 크기가 작거나 깊이가 얕아서 전장관 수복시 유지력이 부족할 것으로 예상되는 경우 고려되는 치료법인 Endocrown의 적용은 다른 수복 방법에 비해 여러 가지 장점을 가진다. 첫째, Endocrown은 치근 내 치아 삭제를 줄여 치근 구조를 더 손상시키지 않도록 하여 치아의 생역학적인 안정성을 유지한다.[14] 둘째, 광범위하게 파괴된 치관 파절의 남은 치질을 Endocrown으로 수복함으로써 상악 전치부에 가해지는 전단 응력에 대한 파절 저항성을 증가시켜 잔존 치질을 보호할 수 있으며 수복물 탈락의 위험을 감소시킬 수 있다.[15] 셋째, Endocrown은 내부의 치수강벽을 이용하고 넓은 범위의 접착을 통해 유지력을 향상시켜 장기적인 수복물 유지가 가능하다. 따라서 성장기의 청소년기에는 최종 보철물을 수행하는데 한계점이 있으므로 Endocrown은 최종 보철 전까지 장기적인 임시 전장관의 개념으로 사용 할 수 있다.[16] 넷째, Endocrown은 하나의 단

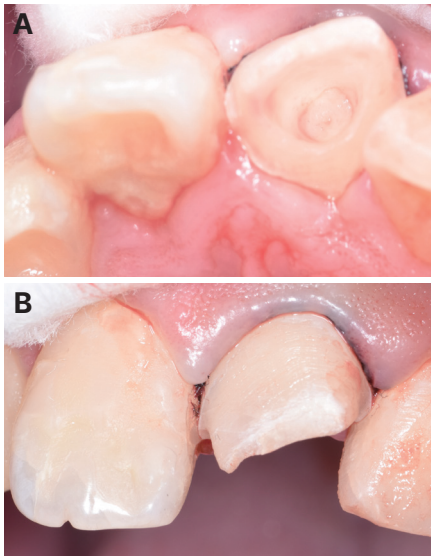

Fig. 6. The preparation design of Endocrown. (A) Tooth preparation, (B) Gingival retraction.

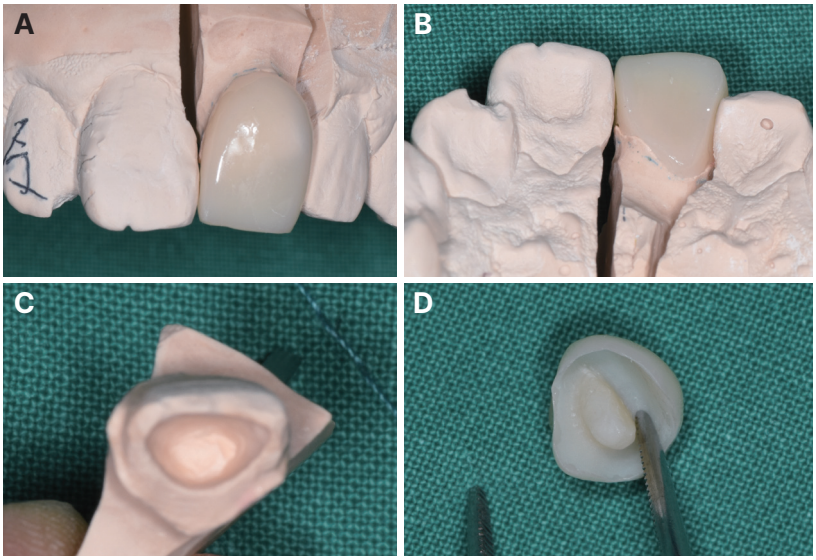

Fig. 7. The endocrown was fabricated with Tescera in laboratory. (A) Fabricated endocrown on master cast: frontal view, (B) Fabricated endocrown on master cast: occlusal view, (C) Master cast: internal view, (D) Fabricated endocrown.

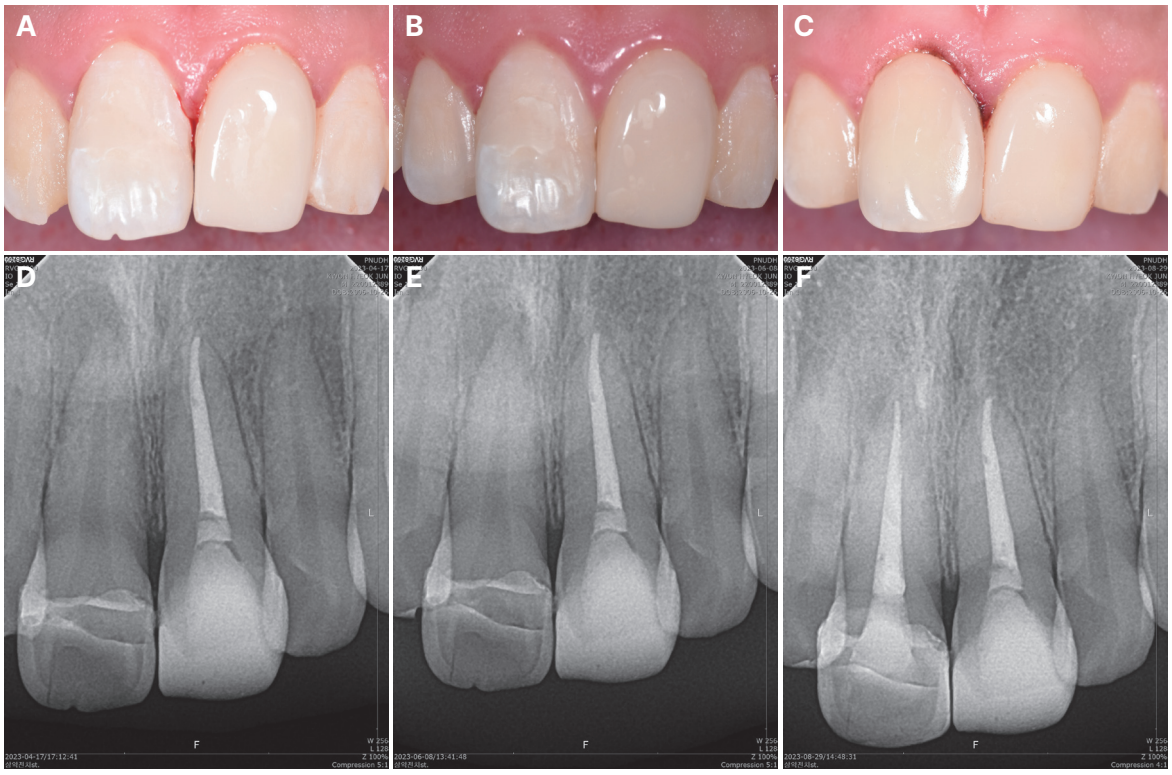

Fig. 8. Clinical and radiograph examination during follow up. (A) Postoperative photograph, (B) 2-month follow-up photograph, (C) 4-month follow-up photograph, (D) Postoperative radiograph, (E) 2-month follow-up radiograph, (F) 4-month follow-up radiograph.

일 구조로 이루어져 기존 포스트 식립과 코어 축조의 시술과 달리 수복물 사이와 치질 사이의 접착 계면의 수가 줄어듦으로 접착 실패에 따른 불리한 효과를 줄일 수 있다. 또한 Biacchi와 Basting의 연구에 의하면 Endocrown은 포스트와 레진 코어를 동반한 전통적인 전장관 수복에 비해 더 나은 파절 저항성을 보였다.[17] 본 증례에서 Endocrown을 제작하기 위해 압축강화형 간접 수복용 복합레진인 테세라를 사용하였다. 테세라의 경화 과정은 물 속의 가압된 환경에서 열과 빛이 적용되므로 높은 마모저항성, 인장강도, 압축강도와 같은 우수한 기계적 특성을 나타낸다.[18] 심미적 관점에서도 변색 및 착색에 탁월한 저항성을 가지며 치아의 본연의 성질과 색을 복제할 수 있는 장점을 가진다. Endocrown으로 수복한 상악 전치부의 유한 요소 분석에 의하면 다른 재료와 비교하여 복합 레진을 사용 시 낮은 응력 분포를 나타내므로 잔존 치질에 대한 생역학적인 장점을 가진다.[19] 그러나 환자가 구강 내 이상 기능 활동을 가지고 있거나 수분 오염으로부터 격리를 얻을 수 없으면 적절한 Endocrown의 적응증이 될 수 없다. 또한 치수강의 깊이가 3 mm 이하로 접착이 어려울 경우 Endocrown을 수행할 수 없는 한계점을 가진다. 따라서 정확한 임상적 검사 및 방사선학적 검사를 통한 증례의 선택이 필요하다.

결론

적절한 적응증에 해당한다면 앞서 설명한 여러 가지 장점을 고려했을 때 Endocrown은 청소년기에서 광범위한 치관 파절을 가진 상악 전치부 치아의 수복 시, 장기적인 임시 전장관으로 적합하며 파절된 치관의 심미와 기능을 적절히 회복할 수 있는 하나의 치료 방법으로 고려할 수 있다.

ORCID

So-Yeon Lee https://orcid.org/0009-0008-8671-5619
Sung-Ae Son https://orcid.org/0000-0002-8421-4000
Jeong-Kil Park https://orcid.org/0000-0001-6333-8138

References

1. Oz IA, Haytaç MC, Toroglu MS. Multidisciplinary approach to the rehabilitation of a crown-root fracture with original fragment for immediate esthetics: a case report with 4-year follow-up. Dent Traumatol 2006;22:48-52.
2. Bissinger R, Müller DD, Reymus M, Khazaei Y, Hickel R, Bücher K, Kühnisch J. Treatment outcomes after uncomplicated and complicated crown fractures in permanent teeth. Clin Oral Investig 2021;25:133-43.
3. Aggarwal V, Logani A, Shah N. Complicated crown fractures - management and treatment options. Int Endod J 2009;42:740-53.
4. Sedgley CM, Messer HH. Are endodontically treated teeth more brittle? J Endod 1992;18:332-5.
5. Elfadil S, Nassar HI, Elbeshbeishy RA, Annamma LM. Esthetic Rehabilitation of Pediatric Patients Using Direct Bonding Technique - A Case Series Report. Children (Basel) 2023;10:546.
6. Shah YR, Shiraguppi VL, Deosarkar BA, Shelke UR. Long-term survival and reasons for failure in direct anterior composite restorations: A systematic review. J Conserv Dent 2021;24:415-20.
7. Riverwalk Dental. What age do people get crowns? Available from: https://www.riverwalkdentalpotranco.com/what-age-do-people-get-crowns (updated 2023 Nov 11).
8. Schwartz RS, Robbins JW. Post placement and restoration of endodontically treated teeth: a literature review. J Endod 2004;30:289-301.
9. Biacchi GR, Mello B, Basting RT. The endocrown: an alternative approach for restoring extensively damaged molars. J Esthet Restor Dent 2013;25:383-90.
10. Sevimli G, Cengiz S, Oruc MS. Endocrowns: review. J Istanb Univ Fac Dent 2015;49:57-63.
11. Bindl A, Mörmann WH. Clinical evaluation of adhesively placed Cerec endo-crowns after 2 years - preliminary results. J Adhes Dent 1999;1:255-65.
12. Soares CJ, Versluis A, Tantbirojn D, Kim HC, Veríssimo C, Santos-Filho PCF. Biomechanical Principles of Root Canal-Treated-Teeth Restored with Fiber-Reinforced Resin Posts. In: Perdigão J, editor. Restoration of Root Canal-Treated Teeth. Zürich; Springer; 2016. p. 87-100.
13. Krishna A, Malur MH, Swapna DV, Benjamin S, Deepak CA. Traumatic dental injury-an enigma for adolescents: a series of case reports. Case Rep Dent 2012;2012:756526.
14. Deulkar PV, Bane SP, Rathi NV, Thosar NR. Rehabilitation of Traumatised Maxillary Anterior Teeth in Children Using Endocrown: A Case Series. Cureus 2022;14:e28102.
15. Bankoğlu Güngör M, Turhan Bal B, Yilmaz H, Aydin C, Karakoca Nemli S. Fracture strength of CAD/CAM fabricated lithium disilicate and resin nano ceramic restorations used for endodontically treated teeth. Dent Mater J 2017;3:135-41.
16. Jeong H, Kim S, Kim J, Choi N. Post-endodontic Restoration on Erupting Permanent First Molars Using Endocrown with a Polyglass Composite Resin: Report of Two Cases. J Korean Acad Pediatr Dent 2019;46:111-8.
17. Biacchi GR, Basting RT. Comparison of fracture strength of endocrowns and glass fiber post-retained conventional crowns. Oper Dent 2012;37:130-6.
18. Ozakar-Ilday N, Zorba YO, Yildiz M, Erdem V, Seven N, Demirbuga S. Three-year clinical performance of two indirect composite inlays compared to direct composite restorations. Med Oral Patol Oral Cir Bucal 2013;18:e521-8.
19. Zarone F, Sorrentino R, Apicella D, Valentino B, Ferrari M, Aversa R, Apicella A. Evaluation of the biomechanical behavior of maxillary central incisors restored by means of endocrowns compared to a natural tooth: a 3D static linear finite elements analysis. Dent Mater 2006;22:1035-44.

청소년기 외상으로 인한 상악 전치부 파절 시 Endocrown을 이용한 수복: 증례 보고

이소연 전공의, **손성애** 교수, **박정길*** 교수
부산대학교 치의학전문대학원 치과보존학교실

청소년기 외상으로 인한 상악 전치부의 복잡 치관 파절은 기능적, 심미적 문제를 야기할 수 있다. 치수 노출을 동반한 치관 파절은 남아있는 치질의 양에 따라 다양한 수복 방법을 고려할 수 있다. 직접 레진 수복은 가장 일차적으로 고려되는 전통적이고 효과적인 방법이나 시간이 지남에 따라 변색되고 깨질 가능성이 높다. 전장관 수복은 성장기의 치아 이동으로 변연 부조화에 의한 재수복 가능성이 높으며 광범위한 치관 파절 시 주로 시행하는 포스트 수복은 치근 천공 및 치근 파절의 위험성을 증가시킨다. 그러나 Endocrown은 치수강 공간으로부터 유지력을 얻을 수 있는 일체형 구조로 생체역학적 측면에서 효과적인 재건이 가능하고 기능과 심미성의 회복에 유리한 이점을 제공한다. 따라서 Endocrown은 청소년기 외상으로 인한 복잡 치관 파절의 수복 방법으로 고려할 수 있다.

(구강회복응용과학지 2024;40(1):24-30)

주요어: 복잡 치관 파절; Endocrown

*교신저자: 박정길
(50612)경상남도 양산시 물금읍 금오로 20 부산대학교 치의학전문대학원 치과보존학교실
Tel: 055-360-5221 | Fax: 055-360-5214 | E-mail: jeongkil@pusan.ac.kr
접수일: 2023년 10월 23일 | 수정일: 2023년 11월 14일 | 채택일: 2023년 12월 12일