https://doi.org/10.14368/jdras.2024.40.1.31
ISSN 2384-4353 eISSN 2384-4272

Case Report

Root canal therapy of anterior teeth with dens invaginatus

Ji-Soo Kim†, Kkot-Byeol Bae†, Yun-Chan Hwang, Won-Mann Oh, Bin-Na Lee*
Department of Conservative Dentistry, School of Dentistry, Dental Science Research Institute, Chonnam National University, Gwangju, Republic of Korea

Dens in dente is a developmental anomaly resulting from infolding of the enamel organ into dental papilla prior to calcification of dental tissue. The pulpal tissue of the tooth can be vulnerable for bacterial invasion through direct exposure to the oral cavity or through defective enamel and dentin of the infolding part, thereby increasing the possibility of pulpal necrosis and subsequent apical periodontitis. Treatment planning of teeth with dens invaginatus may be difficult due to the complex root canal morphology. Therefore, thorough knowledge of anatomical variations of dens invaginatus is of great importance for proper treatment planning. The focus of this case report is on Oehler's type II and III dens invaginatus. The infolding of type III dens invaginatus extends beyond the crown and CEJ. Bacterial invasion through the infolding can easily cause inflammation of the pulpal and periradicular tissue. This case report presents endodontic treatment of type II and III dens invaginatus with the aid of CBCT. **(J Dent Rehabil Appl Sci 2024;40(1):31-8)**

Key words: dens invaginatus; root canal therapy; CBCT

서론

치내치(Dens invaginatus)는 치아의 석회화가 완료되기 전에 법랑질이 치아 유두로 함입되는 발달성 기형이다. 함입(invagination)은 치관에서 시작하여 치근까지 확장될 수 있다.[1] 한 논문에서는 치내치의 유병률이 0.3% - 10%인 것으로 보고하였다.[2] 치내치의 함입 부위는 치관부에 방사선투과성의 낭으로 나타나거나, 치수와 연관된 복잡한 근관 구조의 균열(fissure) 형태로 나타날 수 있다.[3] 치내치는 다양한 구조적 변이를 나타내며, Oehlers (1957)가 제안한 치내치 분류법이 가장 널리 이용되고 있다(Fig. 1). 이 분류법은 치내치를 함입의 구조에 따라 세 가지 범주로 구분한다.[4] 병변이 생긴 치내치의 해당 범주와 증상을 파악하면 각 병변에 대한 적절한 치료방법을 정하는데 도움이 된다. Oehlers 분류 Type I 치내치는 함입이 백악-법랑 경계 상방으로 치관부에 국한되어 있으며, 법랑질로 이장되어 있다. Oehlers 분류 Type II 치내치는 함입이 백악-법랑 경계 하방으로 연장되어 치근 내로 함입되어 있으나, 치주인대와 교통하지 않으며 법랑질로 이장되어 있고 치수와의 교통이 있을 수 있다. Type III 치내치는 합입부 만곡이 심하고 치주인대와 교통하고 있는 구조로, 측방으로 치주인대와 교통하고 있을 시 Type IIIA, 치근단부로 교통하고 있을 시 Type IIIB 로 구분된다. Type III 치내치의 경우, 근관계의 모든 부분에 접근 및 세정하는 것이 불가능 하므로, 치근단 수술이 필요할 가능성이 높다.[5,6]

함입부 주변 치주염은 함입부 내 조직이 감염된 것이다. 이때 치료방법은 감염된 함입부를 근관 치료하는 것이다. 함입부의 근관 치료는 복잡하고 어려우며, 함입부와 근관계의 관계에 따라 함입부만 따로 치료하거나 주

*Correspondence to: Bin-Na Lee
Professor, Department of Conservative Dentistry, School of Dentistry, Chonnam National University, Youngbong-ro 77, Bukgu, Gwangju, 61186, Republic of Korea
Tel: +82-62-530-5868, Fax: +82-62-530-5629, E-mail: bnlee13@jnu.ac.kr
Received: November 11, 2023/Last Revision: January 2, 2024/Accepted: February 2, 2024
†Contributed equally to this work as first authors.

Copyright© 2024 The Korean Academy of Stomatognathic Function and Occlusion.
It is identical to Creative Commons Non-Commercial License.

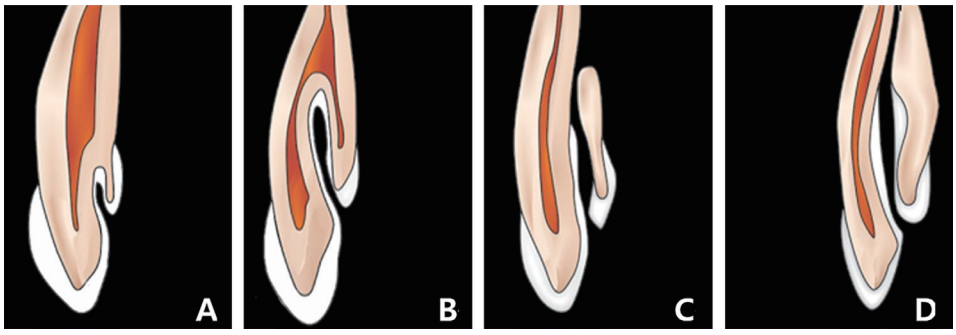

Fig. 1. Classification of Dens invaginatus by Oehlers (1957). (A) Type I. (B) Type II. (C) Type IIIa. (D) Type IIIb.

근관계와 함께 치료해야 할 수 있다. 이러한 복잡한 병변을 치료하기 위해서는 높은 수준의 방사선 사진과 치과용 현미경이 필수적이다.[7]

본 증례보고에서는 치과용 현미경과 CBCT를 이용한 제 2형 및 제 3형 치내치의 근관 치료 과정을 보고하고자 한다.

증례보고

증례 A

27세 여자 환자가 상악 좌측 측절치 상방의 염증을 주소로 내원하였다. 임상 검사 및 방사선 검사 상 상악 좌측 측절치가 치내치로 관찰되었으며, 치근단 병소 형성되어 있었다(Fig. 2). 또한 해당 치아 협측 치은에 구강 내 농루 관찰되었으며 타진 시 통증이나 동요도는 존재하지 않았으며, 냉검사에 반응을 보이지 않았다. 이에 치내치로 인한 만성 치근단 농양(Chronic apical abscess)으로 진단하고 치내치와 주근관의 근관 치료를 시행하기로 결정하였다. 내원 당일 치내치의 근관 형태를 파악하기 위해 콘빔 전산화 단층 촬영(CBCT, CS9300, Carestream Dental, Atlanta, USA)을 시행하였다. CBCT 촬영 결과, 상악 좌측 측절치의 치내치는 치근의 치관부 1/3에서 2개의 함입부와 치내치 근관을 가지고 중앙 1/3에서는 하나로 합쳐져 주근관에 감싸진 형태를 보이며, 근단부 1/3에서는 치내치가 사라지고 주근관만 단독으로 주행하는 것을 확인하였다(Fig. 3). 이러한 해부학적 근거를 토대로 근관 와동을 형성하여 근관 치료를 시행하였다(Fig. 4). 여러 번 내원을 거쳐 회전식 NiTi 파일(Protaper Next, Dentsply Sirona, Baillagues, Switzerland)을 이용한 근관 성형 및 5% 차아염소산나트륨(NaOCl)을 이용한 근관 세척을 시행하였다. 또한 4번째 내원부터 6번째 내원까지 약 한달 간 수산화칼슘(Calcipex II, Nippon Shika Yakuhin Co., Ltd. Shimonoseki, Japan) 첩약을 시



Fig. 2. Preoperative radiograph of maxillary left lateral incisor with Dens invaginatus (Case A).

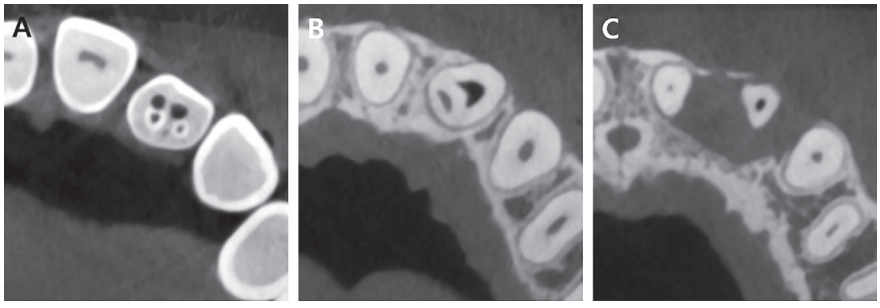

Fig. 3. Cone-beam Computed Tomography (CBCT) images (Case A). (A) Coronal, (B) Middle, (C) Apical.

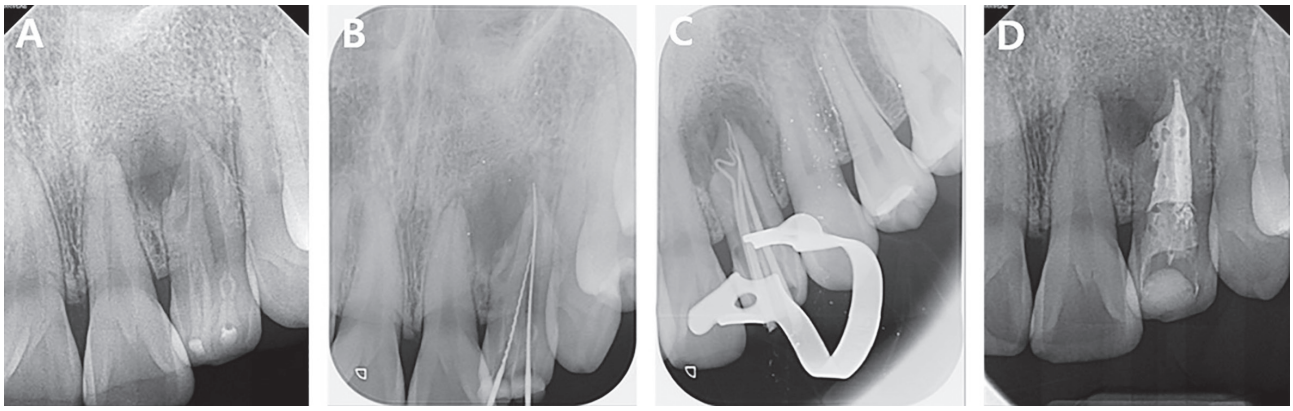

Fig. 4. Root canal therapy of maxillary left lateral incisor with Dens invaginatus. (A) Preoperative radiograph. (B) Radiograph during endodontic treatment. Initial apical file adaptation. (C) Master cone adaptation. (D) Radiograph of the last endodontic treatment. The canal filling was done.

행하였다. 술식 중에는 보조 수단으로 치과용 치과 현미경(OPMI Pico, Carl Zeiss, Germany)이 적절하게 사용되었다.

6번째 내원 시 임상검사 상 협측 치은에서 구강 내 농루가 사라졌으며, 타진 시 통증도 호소하지 않았고 불편감이 사라졌다고 하였다. 이에 #35 file 크기까지 근관 확대 후 #35 GP cone (DiaDent, Cheongju, Korea) 및 AH plus sealer (Dentsply Detrey GmbH, Konstanz, Germany)를 사용하여 Continuous wave technique으로 근관 충전 시행하였으며, 근관 와동부위는 복합레진(LuxaCoreZ Dual shade A3, DMG GmbH, Eldgaustrabe, Hamburg, Germany)으로 충전하였다(Fig. 4D).

복잡한 근관 형태를 가지는 치내치이므로, 추후 증상의 재발 가능성 등을 고려하여 추적 검사를 시행하기로 하였다. 그러나 환자가 검사 일정에 맞추어 내원하지 않아 추적 검사가 이루어지지 못하였다.

증례 B

18세 남자 환자가 상악 우측 측절치 상방의 염증을 주소로 내원하였다. 임상 검사 및 방사선 검사 상 상악 우측 측절치가 치내치로 관찰되었으며, 치근단 병소 형성되어 있었다(Fig. 5). 또한 해당 치아 협측 치은에 부종 관찰되었으며 타진 시 통증이나 동요도는 존재하지 않았으며, 냉검사에 반응을 보이지 않았다. 이에 치내치로 인한 만성 치근단 농양으로 진단하고 치내치와 주근관의 근관치료를 시행하기로 결정하였다. 치근단 방사선 사진에서



Fig. 5. Preoperative radiograph of maxillary right lateral incisor with Dens invaginatus (Case B).

확인한 해부학적 근거를 토대로 근관 와동을 형성하였으나, 근심측 주근관은 접근이 불가하였으며, 천공의 위험이 있어 근관 와동을 무리하게 확장하지 않고 원심측 주근관과 치내치 함입부위만 근관 치료를 진행하기로 하였다. 증례 A에서와 마찬가지로 여러 번 내원을 거쳐 회전식 NiTi 파일을 이용한 근관 성형 및 5% 차아염소산나트륨(NaOCl)을 이용한 근관 세척을 시행하였다. 4번째 내원 시 수산화칼슘 첩약을 시행하였고 술식 중에 치과용 치과 현미경을 사용하였다(Fig. 6). 5번째 내원 시 근관 내 삼출물 사라졌으며, 타진 시 통증을 호소하지 않았다. 이에 GP cone 및 AH plus sealer를 사용하여 Continuous

wave technique으로 근관 충전 시행하였으며(Fig. 6D), 근관 와동부위는 복합레진으로 충전하였다.

3개월 후 증상의 재발 가능성 등을 고려하여 추적 검사를 시행하였다(Fig. 6E). 3개월 후 내원 시 임상 증상 없었으며 초진 시와 비교해 방사선 투과상이 감소된 양상으로 관찰되었다. 그러나 1년 후 추적 검사를 위해 내원하였을 때, 구개측 치은에 부종이 발생하였고 방사선 투과상이 증가한 것으로 관찰되었다(Fig. 7A).

이에 따라 상악 우측 측절치의 정확한 근관계 구조 파악을 위해 CBCT 촬영하였다(Fig. 8). CBCT 촬영 결과 근관 치료시 접근이 불가능하였던 근심측 주근관은 C 형 주근관의 근심측 부분으로, 얇고 넓게 퍼져있으며 치근단 병소 및 치주인대와 개통하였다. 따라서 주근관의 근심측 치근단을 포함한 치근단 절제 및 역충전이 필요할 것으로 판단되어 치근단 절제술을 결정하였다. 치근단 절제술 시행 시 치근단 부위에 육아종을 포함한 낭구조의 병소가 발견되어 낭종 적출술(Cyst enucleation) 시행하였으며, 골이식은 시행하지 않았다. 치근단 절제 후 치과용 현미경으로 절단면 관찰 시 중앙에는 함입부를 둘러싼 치내치의 치근단 부위와 그 주변으로 비어있는 근관계 구조가 발견되었고, 이 부분은 ProRoot MTA (Dentsply Maillefer, Ballaigues, Switzerland)로 역충전 시행하였다. 치근단 절제술 완료 후 3개월 및 6개월 뒤에 추적 검사 시행하였으며(Fig. 8B, 8C), 임상 검사 시 특이사항 관찰되지 않았고 치근단 방사선 사진상에서는 방사선 투과상이 점차 소실됨을 보았다.

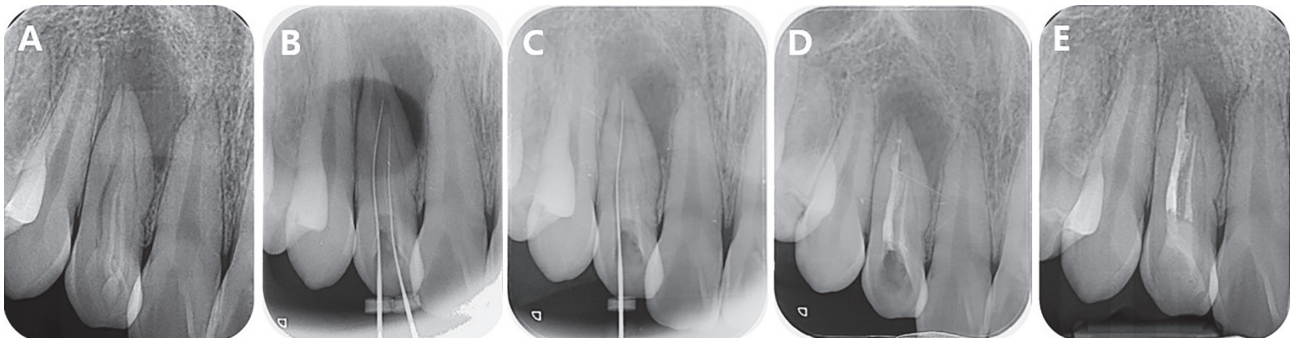

Fig. 6. Root canal therapy of maxillary right lateral incisor with Dens invaginatus. (A) Preoperative radiograph. (B, C) Radiograph during endodontic treatment. Initial apical file adaptation. Canal negotiation. (D) The canal filling was done. (E) Radiograph of 3 month recall check after endodontic treatment.

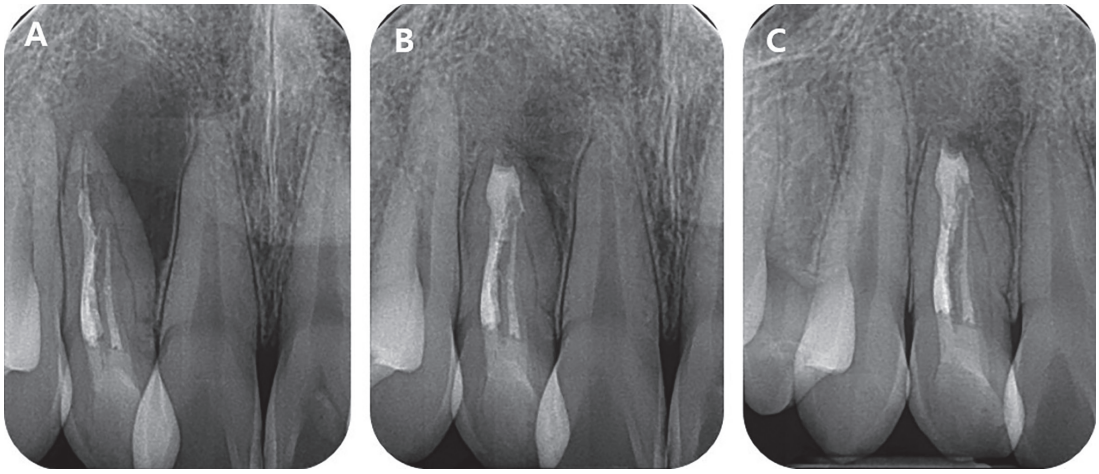

Fig. 7. Periradicular surgery of maxillary right lateral incisor with Dens invaginatus. (A) Preoperative radiograph. (B) Radiograph of 3 month recall check after periapical surgery. (C) Radiograph of 6 month recall check after periapical surgery.

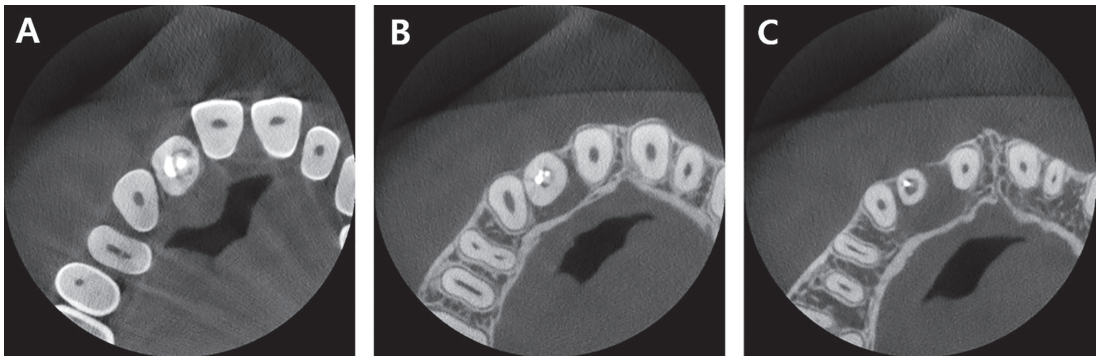

Fig. 8. Cone-beam Computed Tomography (CBCT) images (Case B). (A) Coronal, (B) Middle, (C) Apical.

고찰

치내치의 유병률은 0.3% - 10%인 것으로 보고되었으며, 상악에서 발생률이 높으며 특히 상악 측절치에서 발생 빈도가 높고 하악에서는 드물게 발생한다고 알려져 있다.[2,8] 치내치는 함입된 구조에 따라 3가지로 분류할 수 있고 다양한 구조적 변이를 보이며, 이러한 변이는 미생물의 침입을 용이하게 하므로 치아우식증과 치수감염의 위험성을 높인다. 치수조직에 문제가 생긴 경우 치내치와 근관계의 복잡한 해부학적 형태 때문에 근관 세정과 근관 충전이 어려워 근관 치료의 성공률이 떨어질 수 있으며, 함입부와 근관계의 관계에 따라 함입부만 따로 치료하거나 주근관계와 함께 치료해야 할 수 있다. 혹은 치내치와 주근관계가 복잡하게 얽혀 근관 치료가 불가능한 치아인 경우, 발거를 결정해야 할 수 있다.

치내치에 있어 가장 우선적인 치료법은, 치수 감염 및 증상이 발생하기 전에 예방적 처치를 하는 것이다. 정상 치수 및 치수와 교통하지 않는 치은 상방 함입부를 가지는 치내치에서, 치수 노출을 예방적으로 막아 치수 생활력을 보존하는 처치가 필요하다.[2] 이때 함입부는 치면열구 전색제나 흐름성 복합레진으로 수복할 수 있다. 그러나 치내치로 인해 증상이 발생하여 치과병원에 내원하였을 경우에는 이미 치수가 괴사되었거나 치근단 및 치근 주위 병소가 생겼을 경우가 많다. 이럴 때에는 근관 치료가 필수적으로 시행되어야 한다.

법랑질로 이장된 함입된 부위는 초음파 기구와 차아염소산염을 사용하여 완전히 소독해야 한다. 치아가 치수염의 징후를 나타내지 않으면 근관계에 접근하지 않고도 함입부위를 수복할 수 있다. 함입부위는 치수와 매우 근접해 있을 수 있으므로 MTA (Mineral Trioxy Aggregate)와 같은 경조직 형성을 촉진하는 재료로 수복 후 복합레진으로 밀봉할 수 있다.[1] 함입과 그에 따른 우식으로 인해 치수 괴사가 발생한 경우에는 치내치와 주근관의 근관 치료가 필요하다.

치내치 근관계의 복잡한 해부학적 형태를 근관 치료할 때에는 전문가의 숙련된 기술이 필요하며, 높은 수준의 방사선 사진, CBCT와 같은 3차원 영상기술 및 치과용 현미경이 필수적이다. 내원 사이에 수산화칼슘을 첩약하면 근관 내 삼출물 조절하는데 도움이 되며,[9] 또한 초음파기구를 사용하여 세정제가 함입부에 침투할 수 있도록 촉진할 수 있다.[10]

두 증례에서 치료된 치내치는 Oehlers 분류 Type II와 Type III에 속하는 치내치로, 증례 A의 경우가 Type III, 증례 B의 경우가 Type II에 속한다. Type II 치내치는 함입이 백악-법랑 경계 하방으로 연장되어 치근 내로 함입되어 있으나, 치주인대와 교통하지 않으며 법랑질로 이장되어 있고 치수와의 교통이 있을 수도 있다. Type III 치내치는 합입부 만곡이 심하고 치주인대와 교통하고 있는 구조로, 측방으로 치주인대와 교통하고 있을 시 Type IIIA, 치근단부로 교통하고 있을 시 Type IIIB 로 구분된다. Type III 치내치의 경우, 근관계의 모든 부분에 접근 및 세정하는 것이 불가능 하므로, 치근단 수술이 필요할 가능성이 높다.[5,6]

증례 A의 경우, 근관 치료를 시행하기 전 CBCT 촬영을 시행하여 근관계의 해부학적 구조를 정확하게 파악하고 치료를 시작할 수 있었다. 또한 근관 성형과정에서 치내치와 주근관 사이의 격벽이 제거되어 완전한 근관 세정을 이룰 수 있었고, Continuous wave technique으로 근관 충전 시행하여 적절한 근관계 폐쇄를 얻을 수 있었다. 이러한 과정들은 성공적인 치료 결과를 얻게 하였다. 부

가적인 도구로서, 근관계를 세정하고 수산화칼슘을 제거할 때 초음파기구를 사용하였다면 함입부 내를 더 완전히 세정할 수 있었을 것이다.

증례 B의 경우, 치근단 방사선 사진만으로 함입부의 위치를 비교적 명확히 파악할 수 있는 것으로 판단되어 근관 치료 시작 전에 CBCT를 촬영하지 않았다. 또한 증례 B의 치내치는 Oehlers 분류 Type II로, 함입부가 치근내로 함입되어 있으나 치수와 교통하지 않아 함입부 또한 주근관과 함께 통상적인 근관치료를 시행하였다. 그러나 근관 치료 완료 후 1년 뒤 경과관찰을 위해 내원하였을 때 구개측 치은 부종과 치근단 부위 방사선 투과상 증가된 소견을 보여, 좀 더 정확히 근관계 구조를 파악하고 외과적 근관 치료의 필요성을 결정하기 위해 CBCT 촬영하였다. CBCT 촬영 결과 치근단 방사선 사진 상으로는 원심측 주근관과 독립적으로 주행할 것으로 예상하였던 근심측 주근관이, 원심측 주근관과 이어진 C형 근관의 근심측 부분임을 확인할 수 있었다. 또한 주근관이 얇고 넓게 퍼져있으며 치근단 병소 및 치주인대와 개통함을 확인할 수 있었다. 이에 비외과적 근관 치료로는 접근이 어려운 C형 근관의 근단부를 폐쇄하기 위하여 외과적 근관치료를 결정하였다. 결과적으로, CBCT를 활용한 외과적 근관 치료를 통해 적절한 근관 폐쇄를 얻을 수 있었고, 술 후 3개월 및 6개월의 추적 관찰에서 성공적인 결과를 볼 수 있었다. 만약, 첫 내원시에 CBCT 촬영을 시행하였다면, 치내치와 근관계의 해부학적 구조를 정확히 파악하여 조기에 좋은 결과를 얻을 수 있었을 것이다.

따라서 임상가는 치내치를 보이는 치아를 다룰 때 보조적 수단으로 CBCT를 활용하여 근관계의 구조를 보다 정확히 파악하고 비외과적 또는 외과적 근관 치료를 시행하는 것이 바람직할 것이다. 또한 근관 치료가 완료된 이후에도, 병소의 치유 상태에 대한 장기간의 추적 관찰이 필요할 것이다.

또한 두 증례에서는 모두 Continuous wave technique으로 근관 충전을 시행하였으나, 최근 Calcium Silicate Sealer를 이용한 Sealer-based Obturation이 새로운 근관 충전의 방법으로 떠오르고 있다. Calcium Silicate Sealer 및 AH Plus Sealer로 근관 충전한 하악 대구치의 근관 충전의 질을 Micro CT를 통해 연구한 한 논문에서는, 충전 부피, 충전 공극 및 간격에서 두 실러를 사용한 그룹 간에 유의미한 차이가 없었다.[11] 또한 Calcium Silicate Sealer를 사용한 Sealer-based Obturation의 임상적 유효성에 대하여 무작위 임상 시험을 한 연구에서도 Continuous wave technique으로 충전한 경우와 Sealer-based Obturation 시행한 경우 모두 높은 성공률을 나타냈으며, 그룹 간 통계적 차이는 관찰되지 않았다.[12] 5가지 실러의 물리적 특성을 비교한 논문에서는 Calcium Silicate Sealer의 흐름성이 AH plus Sealer보다 높은 것으로 나타났으며[13] 이는 치내치와 같은 복잡한 근관계를 갖는 치아에서 근관 충전을 좀 더 유리하게 할 수 있을 것으로 보인다. 또한 다른 연구에서는 Calcium Silicate Sealer가 AH Plus보다 더 높은 생체 적합성을 보이는 것으로 나타났다.[14] 그러나 치내치에 있어 어떠한 근관 충전 방법이 좀 더 유리한 지에 대해 결정하기 위해서는 보다 다양한 연구가 필요하다.

결론

본 증례에서는 낮은 유병률을 보이지만 근관 치료의 난이도가 높은 치내치를 치과 현미경과 CBCT를 활용하여 비외과적 및 외과적 근관 치료로 만족할 만한 치료 결과를 얻을 수 있음을 보여주었다. 치내치의 함입부위는 주근관의 치수와 교통하거나 치주인대와 교통할 수 있어 다양한 치료법이 제시될 수 있고, 높은 난이도의 근관 치료를 요한다. 임상가는 이러한 증례를 치료할 때에 높은 수준의 방사선학적 도구와 함께 적절한 진단 도구를 사용하여 해부학적 구조를 정확히 파악하는 것이 중요하며, 전문가 수준의 숙련된 근관 치료 기술이 필요하다.

Acknowledgements

This study was supported by the National Research Foundation of Korea (NRF) grant funded by the Korean government (MSIP)(Nos. 2022R1A2C1010249 and 2022R1A4A1029312).

ORCID

Ji-Soo Kim https://orcid.org/0009-0001-5806-7748
Kkot-Byeol Bae https://orcid.org/0000-0002-6061-4253
Yun-Chan Hwang https://orcid.org/0000-0002-7891-9565
Won-Mann Oh https://orcid.org/0000-0001-6480-6191
Bin-Na Lee https://orcid.org/0000-0001-8017-1835

References

1. Gallacher A, Ali R, Bhakta S. Dens invaginatus: diagnosis and management strategies. Br Dent J 2016;221:383-7.
2. Hülsmann M. Dens Invaginatus: aetiology, classification, prevalence, diagnosis, and treatment considerations. Int Endod J 1997;30:79-90.
3. Gonçalves A, Gonçalves M, Oliveira DP, Gonçalves N. Dens invaginatus type III: report of a case and 10-year radiographic follow-up. Int Endod J 2002;35:873-9.
4. Oehlers FA. Dens invaginatus (dilated composite odontome). I. Variations of the invagination process and associated anterior crown forms. Oral Surg Oral Med Oral Pathol 1957;10:1204-18.
5. Fregnani ER, Spinola LFB, Sônego JRO, Bueno CES, De Martin AS. Complex endodontic treatment of an immature type III dens invaginatus. A case report. Int Endod J 2008;41:913-9.
6. Hata G, Toda T. Treatment of dens invaginatus by endodontic therapy, apicocurettage, and retrofilling. J Endod 1987;13:469-72.
7. Jung M. Endodontic treatment of dens invaginatus type III with three root canals and open apical foramen. Int Endod J 2004;37:205-13.
8. Mupparapu M, Singer SR. A rare presentation of dens invaginatus in a mandibular lateral incisor occurring concurrently with bilateral maxillary dens invaginatus: case report and review of literature. Aust Dent J 2004;49:90-3.
9. Kharangate N, Figueiredo NR, Fernandes M, Lambor R. Bilateral dens invaginatus in the mandibular premolars - Diagnosis and treatment. Contemp Clin Dent 2015;6:428-31.
10. Skoner JR, Wallace JA. Dens invaginatus: another use for the ultrasonic. J Endod 1994;20:138-40.
11. Roizenblit RN, Soares FO, Lopes RT, Dos Santos BC, Gusman H. Root canal filling quality of mandibular molars with EndoSequence BC and AH Plus sealers: A micro-CT study. Aust Endod J 2020; 46:82-7.
12. Kim JH, Cho SY, Choi Y, Kim DH, Shin SJ, Jung IY. Clinical Efficacy of Sealer-based Obturation Using Calcium Silicate Sealers: A Randomized Clinical Trial. J Endod 2022;48:144-51.
13. Zhou HM, Shen Y, Zheng W, Li L, Zheng YF, Haapasalo M. Physical properties of 5 root canal sealers. J Endod 2013;39:1281-6.
14. Yu YH, Kushnir L, Kohli M, Karabucak B. Comparing the incidence of postoperative pain after root canal filling with warm vertical obturation with resin-based sealer and sealer-based obturation with calcium silicate-based sealer: a prospective clinical trial. Clin Oral Investig 2021;25:5033-42.

치내치를 동반한 상악 전치의 근관치료

김지수† 레지던트, **배꽃별**† 펠로우, **황윤찬** 교수, **오원만** 교수, **이빈나*** 교수
전남대학교 치의학전문대학원 치과보존학교실

치내치(dens in dente)는 치아 조직이 석회화되기 전에 발생하는 발달 이상이다. 치내치의 치수 조직은 구강에 직접 노출되거나 함입 부위의 법랑질 및 상아질 결함을 통해 노출될 수 있으며, 세균 감염에 취약하다. 이에 따라 치내치는 치수 괴사와 그에 따른 치근단 치주염의 가능성이 높아 진다. 치내치가 있는 치아의 치료는 복잡한 근관 형태로 인해 어려움이 있을 수 있다. 그러므로, 치내치의 해부학적 변이에 대한 세부적인 파악은 적절한 치료계획을 위해 상당히 중요하다. 본 증례보고는 Oehler의 제 2형과 제 3형 치내치(dens invaginatus)에 대해 다룬다. 2형 치내치는 함입이 백악-법랑 경계 하방으로 연장되어 치근 내로 함입되어 있으나, 치주인대와 교통하지 않으며, 3형 치내치는 함입부가 치관에서 백악법랑경계(CEJ)를 넘어 연장된다. 함입부를 통한 세균 침입은 치수 및 치근 주위 조직의 염증을 쉽게 일으킬 수 있다. 본 증례보고는 CBCT를 이용한 제 2형 및 제 3형 치내치의 근관 치료 과정을 보고하고자 한다.

(구강회복응용과학지 2024;40(1):31-8)

주요어: 치내치; 근관 치료; CBCT

*교신저자: 이빈나
(61186)광주광역시 북구 용봉로 77 전남대학교 치의학전문대학원 치과보존학교실
Tel: 062-530-5868 | Fax: 062-530-5629 | E-mail: bnlee13@jnu.ac.kr
접수일: 2023년 11월 11일 | 수정일: 2024년 1월 2일 | 채택일: 2024년 2월 2일
†이 연구의 제1저자로 동일한 기여를 하였음.