https://doi.org/10.14368/jdras.2024.40.2.39
ISSN 2384-4353 eISSN 2384-4272

Review Article

# Clinical considerations for complete denture relining

Young-Eun Cho*
*Department of Prosthodontics, School of Dentistry, Dankook University, Cheonan, Republic of Korea*

The residual alveolar ridge below the denture base undergoes physiologic changes over time, which results in the existing dentures becoming less accurate with the residual alveolar ridge. In addition, changes of the occlusal plane, decreasing in vertical dimension and loss of denture retention and facial support can occur. Consequently, denture relining may be required to accommodate these changes and ensure an ongoing close fit. Relining a denture can be performed directly on the chairside using autopolymerizing relining materials or indirectly in the laboratory using heat-cured relining materials. A direct relining method is not only simple but also time and cost effective. However, irritation or burning sensation of the mucosa can occur, and poor bonding of the relining material to the denture base can be cited as disadvantages. The indirect relining method exhibits relatively high bonding strength between the relining material and the denture base, but the patient might experience discomfort during relining process period. This report will examine the characteristics of relining materials, including those used in the relining of CAD-CAM dentures, and explore the clinical considerations for relining procedures. **(J Dent Rehabil Appl Sci 2024;40(2):39-45)**

**Key words:** CAD-CAM denture; denture relining; denture relining material

## 서론

의치 지지 조직의 흡수는 시간이 지남에 따라 불가피하게 일어나는 현상이다. 잔존 치조제의 흡수 방향은 상악의 경우 내상방, 하악 전치부는 내하방, 하악 구치부는 외하방으로 일어나는 것으로 알려져 있다.[1,2] 그러나 치조제의 흡수는 개인에 따라 다양하게 일어나고 흡수 속도 또한 차이가 있다. 잔존치조제의 흡수가 일어나게 되면 구강 조직 변화에 따라 의치가 헐거워지고 교합 관계와 외모도 변화하게 된다.[2-4] 따라서 환자는 의치의 유지와 안정 소실, 수직 고경의 감소, 안면 조직의 지지, 교합 평면의 변화, 동통의 발생 등의 증상으로 내원하게 되고, 술자는 관찰된 증상과 변화량에 따라 첨상이나 개상을 할 것인지, 혹은 새로운 의치를 제작 할 것인지를 결정하게 된다. 조직 변화의 양이 적을 경우 의치상에 새로운 의치상 재료를 첨가하는 첨상을 시행하게 되고, 조직 변화 양이 광범위한 경우, 상실된 지지조직에 대한 보상 뿐 아니라 의치의 수직적 수평적 관계, 안면 지지 등을 회복시켜 주어야 하기 때문에 전체 의치상을 교체하는 개상을 고려하게 된다.[5] 그러나 개상 과정은 의치를 새로 만들 때의 모든 고려사항을 생각해야하나 치아의 위치 변화는 제한되기 때문에, 경우에 따라 새로운 의치를 제작하는 것 보다 어렵고 조절하는 시간도 더 많이 걸릴 수 있다.

본 연구에서는 첨상에 사용하는 재료들과 각각의 특징을 살펴보고, 첨상시 임상적으로 고려해야 하는 사항에 대해 알아보고자 한다.

*Correspondence to: Young-Eun Cho
Assistant professor, Department of Prosthodontics, School of Dentistry, Dankook University, 119 Dandaero, Dongnam-gu, Cheonan, 31116, Republic of Korea
Tel: +82-41-550-1924, Fax: +82-41-559-7898, E-mail: yecho77@hanmail.net
Received: May 2, 2024/Last Revision: May 5, 2024/Accepted: May 5, 2024

Copyright© 2024 The Korean Academy of Stomatognathic Function and Occlusion.
©It is identical to Creative Commons Non-Commercial License.

## 문헌고찰

### 첨상시 사용하는 재료

오랜 기간 사용한 의치의 표면은 오염, 외인성 침착 등 처음 장착 당시와는 질적으로 다른 상태가 된다. 첨상을 시행하기 위해서는 비교적 깨끗한 레진 표면이 노출될 수 있도록 내면 삭제를 반드시 시행해야 하고, 새로운 첨상재로 교체되는 의치의 내면에는 프라이머를 도포하여 추가되는 첨상재와 화학적 결합이 원활하도록 해주어야 한다. 특히 금속 의치상을 포함하는 경우 자가 중합 레진과의 결합이 현저히 떨어지기 때문에 금속 표면과 결합하는 기능적 산성 단량체(functional acidic monomer)를 함유하는 금속 프라이머(metal primer)를 사용하여 화학적 결합을 도모하는데, 금속 프라이머는 성분에 따라 carboxylate 유도체, phosphate 유도체, sulfuric acid유도체 등으로 구분된다(Fig. 1).

금속 프라이머는 기능적 단량체(functional monomer)로 레진과 결합하는 부분, 금속과 결합하는 분자를 함유하고 있고, carboxylate와 phosphate는 비귀금속 산화층에, sulfuric acid는 귀금속 표면에 결합한다. 또한 2가지 부착촉진기를 모두 가지는 범용성 프라이머(universal primer)는 비귀금속과 귀금속에 모두 적용가능하다. 여러 연구들에서 금속 의치상과 레진 첨상재와의 결합력이 프라이머 적용 시 적용하지 않은 경우에 비해 증가하였으며, 20000번 이상의 thermocycling후에도 정도의 차이는 있으나 향상된 결합력이 유지된다고 보고하였다.[6-9]

첨상재는 적용하는 재료의 성상에 따라 연성 이장재와 경성 이장재로 분류할 수 있다. 연성 이장재는 기능과 적용하는 기간에 따라, 단기간 적용하는 조직조정재(tissue conditioner)와 장기간  적용할 수 있는 soft liner로 분류할 수 있다.[10] 조직조정재는 점막의 치유, 임시 이장 등을 목적으로 적용하는 재료로 점막이 변화함에 따라 재료의 형상이 변화한다. 반면 soft liner는 점막의 형상에 따라 재료의 형상이 변화하는 것은 아니며, 재료 자체가 부드러운 성질을 가지는 것으로 조직조정재와는 차이가 있다.

조직조정재는 점탄성적인 성질을 가지는데 점성적인 성질은 시간이 지나도 점막이 치유됨에 따라 변화하여 구강 점막에 적합되게 하고, 탄성적인 성질은 저작력에 의한 하중을 탄성적으로 흡수하는 역할을 한다. 조직조정재는 분말과 용액으로 구성되며, 분말은 PEMA (poly-

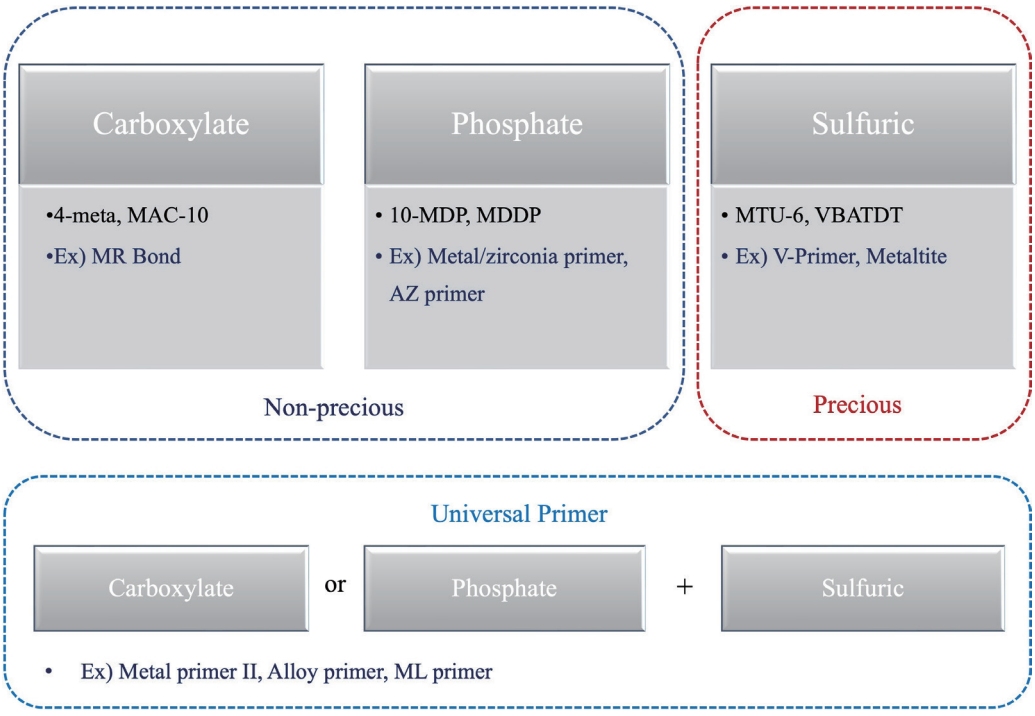


**Fig. 1.** Adhesion primer group.
4-meta: 4-Methacryloxyethyl trimellitic anhydride; MAC-10: 1-methacryloxy-1,1-undecanecarboxylic acid; 10-MDP: 10-Methacryloyloxydecyl dihydrogen phosphate; MDDP: methacryloyloxydodecyl dihydrogen phosphate; MTU-6: 6-methacryloyloxyhexyl 2-thiouracil 5-carboxylate; VBATDT: 6-(4-vinylbenzyl-n-propyl) amino-1,3,5-triazine-2,4-dithiol.

ethyl methacrylate) 공중합체(copolymers)이고, 용액은 ethanol과 dibutylphthalate 혹은 butyl-phthalate-butyl-glycolate 등의 aromatic ester 가소제(plasticizer)로 구성되며, 몇일 내에 가소성이 사라지기 때문에 1주일 내에 새로운 재료로 교체해주어야 한다(Table 1). 조직조정재는 점막을 치유하는 용도로 사용할 수도 있고, 임시로 재이장을 하거나 혹은 기공실 재이장을 위한 동적 인상을 채득하는 용도로 사용할 수 있다.[11] 조직조정재는 단량체 성분의 alcohol이나 가소제가 소실되면서 경화되는데 이러한 단계가 진행되는 정도는 조직조정재의 종류에 따라 차이가 있다. 점막을 치유하는 용도로 사용시 지속적으로 유동적이고 유연한 물성을 지속해야 하며, 동적 인상 채득의 용도로 사용하는 경우, 초기에는 기능압에 유동적이어야 하나 모형을 제작하는 시기에는 유동성이 적어야 하므로, 겔(gel)화 시간을 고려하여 각 용도에 알맞는 조직조정재를 선택하여 사용하여야 한다.[11,12]

Soft liner의 기본적인 조성은 조직조정재와 동일하여 PEMA 분말과 ethyl alcohol, dimetyl phtalate의 용액으로 구성되고 아크릴릭 레진계와 실리콘계, 자가중합형과 열중합형으로 분류 할 수 있다. 아크릴릭 레진계는 PEMA 와 공중합체의 분말과 MMA (methyl methacrylate) 단량체로, 실리콘계는 dimethyl siloxane polymer로 구성된다. Soft liner는 의치상과 잔존치조제 사이에서 완충효과를 나타내어 잔존치조제에 전달되는 기능력을 감소시키고, 특정 부위에 과도한 압박이 가해지는 것을 방지하고 교합력을 균일하게 분산시켜준다. 그러나 의치상과의 결합력이 약해 분리될 수 있다는 단점이 있고, 이러한 접착 실패는 세균의 번식 및 내구성을 저하시키는 원인이 된다. 의치상과의 결합력은 재료의 인장 강도과 관련이 있으며 결합에 영향을 미치는 원인으로는 표면의 기하학적 형태, etching, bonding제의 사용 및 이장하는 재료의 두께와 관련이 있다.[10] 여러 연구들에서 결합력을 증가시키기 위해 레이저나 alumina airborne-particle abrasion (APA)을 통해 계면에 rough surface를 만드는 방법,[14] MMA, acetone 또는 methylene chloride를 이용한 화학적 etching 방법이 제안되었다.[15,16]

경성 이장재는 대부분 아크릴릭 레진계열이며, 분말상태의 중합체와 액체상태의 단량체가 중합 반응이 일어나 경화된다. PEMA 분말과 methacrylate와 tertiary amine의 용액으로 구성된다(Table 2). 과거에 사용되었던 MMA 성분의 레진 단량체는 중합반응에 의한 발열과 구강 점막에 자극이 있다는 단점이 있었으나 현재는 발열이 적은 high cross-linking agent가 포함된 dimethacrylate를 사용하여 MMA로 인한 문제점들이 개선되었다.

진료실에서 직접법으로 사용되는 경성 이장재는 자가중합형(self-curing)의 특성을 가지므로 임상적으로 편리하게 사용할 수 있지만 경화 후 강도가 약하고 기포가 잘 발생하며 변색에 취약하다는 단점이 있다.[17,18] 따라서 주

**Table 1.** The composition of tissue conditioners[13]

| Material | Composition of powder | Composition of Liquid | | Recommended P/L ratio (wt) | Manufacturer |
|---|---|---|---|---|---|
| | | Plasticizer | Solvent | | |
| Coe-Comfort | PEMA (Polyethyl methacrylate) | BB (Benzyl benzoate) DBP (dibutyl phthalate) | Ethyl alcohol | 0.9 | GC |
| Visco-gel | PEMA (Polyethyl methacrylate) | BPBG (butyl phthalyl butyl glycolate) DBP (dibutyl phthalate) | Ethyl alcohol | 1.25 | Dentsply |
| Soft-liner | PEMA (Polyethyl methacrylate) | BPBG (butyl phthalyl butyl glycolate) DBP (dibutyl phthalate) | Ethyl alcohol | 1.22 | GC |

**Table 2.** The composition of autopolymerizing hard relining materials

| Material | Composition of powder | Composition of Liquid | | Manufacturer |
|---|---|---|---|---|
| Denture Liner | PEMA (Polyethyl methacrylate) | Methacrylate acid ester | Dimethacrylate acid ester | Shofu |
| Rebase II | PEMA (Polyethyl methacrylate) | Methacrylate acid ester | Dimethacrylate acid ester | Tokuyama |

기적인 유지관리로 첨상해야 하는 양이 적고 의치의 상태가 양호하다면 진료실 첨상이 선호되나 유지 관리가 잘 안되어 의치의 상태가 불량하고 첨상해야하는 양이 많다면 인상 채득 후 기공실에서 진행하는 기공실 첨상을 시행하여야 한다. 기공실 첨상시에는 환자의 무치악 점막 및 주위 근육과의 조화를 극대화 하기 위해 조직조정재를 이용한 동적 인상법을 이용할 수 있으며 첨상시 레진 온성 후 교합의 변화는 필연적이므로 반드시 진료실 재부착 과정을 통해 교합 조정을 시행해야 한다.[12,19]

### CAD-CAM 의치

가철성 보철물 제작을 위한 각종 디지털 장비가 개발되고 임상에 도입되면서 CAD-CAM (computer aided design-computer aided manufacturing)을 이용하여 의치를 제작 할 수 있게 되었다. 디지털 방식을 이용하면 환자 내원 횟수를 줄이고, 술자의 진료 시간을 단축시킬 수 있어 보다 효율적인 치료가 가능하다.[20,21] 절삭 가공(milling) 방식이나 적층 가공(printing) 방식으로 제작되는데, 디지털 방식으로 제작된 의치가 환자에게 상용화되기 위해서는 전통적인 의치와 같은 유지관리가 가능해야 하나, 디지털 방식으로 제작된 의치는 첨상이 어렵다는 것이 단점이 지적되어 왔다.[22] 현재 보고되는 연구들은 의치상와 첨상재의 결합력에 관한 in-vitro 연구가 대부분이고, 연구 결과, 전통적인 방법으로 제작한 의치상이나 절삭방식으로 제작된 의치상 보다는 적층방식으로 제작된 의치상이 첨상재와의 결합력이 떨어진다고 보고하고 있다.[22-26] 이는 적층시 사용되는 레진은 대부분 광중합형 의치상 레진으로 PMMA기질에 무기필러, 광촉매제가 작용하는데 무기필러가 수분에서 분해되기 때문에 수분의 흡수력이 커서 가소성 효과가 레진에 작용하게 되어 전반적으로 전단결합 강도가 낮아지기 때문으로 추정된다.[23]

적층방식으로 제작한 의치에 직접법으로 첨상을 시행할 경우 isobutyl methacrylate 성분의 첨상재를 사용하는 것이 전단 결합강도면에서 유리한데, 이는 isobutyl methacrylate을 함유한 첨상재는 의치상의 PMMA와 cross-linking에 유리하기 때문이다.[25] 또한 첨상재와의 결합력을 향상시키기 위한 방법으로 의치상의 표면처리를 시행할 수 있는데, APA를 시행하고 프라이머를 적용한 경우 결합력을 향상 시킬 수 있다.[26]

### 첨상시 임상적 고려사항

첨상전 반드시 교합 평가를 시행하여 문제가 있다면 교합조정을 먼저 시행해야 한다. 의치의 유지력과 안정성이 저하된 경우, 내면 적합의 문제인지, 교합의 문제인지를 감별해야 하는데, 내면 적합의 문제인 경우 의치 내면 조정 및 첨상을 시행해야 하고, 교합이 원인인 경우에는 교합조정을 시행해야 한다. 새 의치를 장착 한 후 비교적 단시간에 나타나는 동통이나 의치의 안정성 문제들은 대부분 교합 오차가 원인이며, 특히 아침에 의치 장착시에는 착용감이 좋으나 시간이 지나면서 의치가 헐거워지고 점막에 통증이 발생되고 편측 악궁에서만 sore spot이 발생된다면 교합 조정을 우선적으로 시행해야 한다.[27]

첨상 과정에서 원칙적으로는 교합고경이 변화하지 않아야 하나 첨상이 필요한 많은 환자의 경우 국소 부위 수정 뿐만 아니라 수직 고경의 증가가 필요한 경우가 많다. 첨상으로 수직고경을 증가시켜주려고 첨상재를 채우려면, 기존 의치에 연성 이장재를 이용하여 주기적으로 교체하여 안정위 수직고경까지 증가시키는 방법을 사용할 수 있다. 만약 첨상시 환자의 교합 관계를 이용하지 않는다면, 교합 재구성을 전제로 첨상을 시행해야 하고 시행 후에는 반드시 선택 삭제를 시행하여 교합 조정을 실시해야 한다. 5분 동안 cotton roll을 물린 후 교합 조절 과정을 시행하게 되는데, 기본적인 원칙은 기능 교두는 보존하고, 비기능교두는 삭제하는 것으로 교합 조정을 통해 교합 안정을 얻고 의치의 유지와 안정성에 도움을 주어야 한다.

조직조정재가 이장되어 있던 의치의 경우, 조직조정재에서 방출되는 가소제가 기존 레진 의치상에 흡수되어 강도의 감소 등의 물성 변화를 일으킬 수 있다. 이러한 경우 경성 이장재로 이장할 때 기존의 조직조정재를 제거한 후 첨상을 진행할 표면을 충분히 삭제해 주어야 한다. 또한, 경성 이장재는 6개월까지는 안정적이나, 연성 이장재(soft liner)는 시간이 지나면 변연에서 분리가 일어나고 변색과 악취가 발생하기 때문에 1달에 1번 이장재의 교체가 필요하다.[28]

## 결론

의치의 유지 관리를 위해 의치의 첨상은 필수적이며, 첨상시 적절한 첨상재의 선택과 적용방법은 치료 결과에 직접적인 영향을 미친다. 성공적인 첨상을 위해서는 교합

검사 및 조정이 필수적이며, 적층 방식으로 제작된 의치의 경우 첨상재가 적용되는 의치상면에 APA 등 표면처리 후 프라이머를 적용하여 의치상과 첨상재의 결합력을 향상시킬 수 있다.

## Acknowledgements

이 연구는 2022학년도 단국대학교 대학 연구비 지원으로 연구되었음.

## ORCID

**Young-Eun Cho** https://orcid.org/0000-0003-0341-2150

## References

1. Lekholm U, Zarb GA. Patient selection and preparation. In: Brånemark PI, Zarb GA, Albrektsson T. editors. Tissue integrated prostheses: Osseointegration in clinical dentistry. Chicago; Quintessence; 1985. p. 199-209.
2. Bergman B. Carlsson GE. Clinical long-term study of complete denture wearers. J Prosthet Dent 1985; 53:56-61.
3. Atwood DA. Some clinical factors related to rate of resorption of residual ridges. 1962. J Prosthet Dent 2001;86:119-25.
4. Tallgren A. The continuing reduction of the residual alveolar ridges in complete denture wearers: a mixed longitudinal study covering 25 years. J Prosthet Dent 1972;27:120-32.
5. Bowman JF, Javid NS. Relining and rebasing techniques. Dent Clin North Am 1977;21:369-78.
6. Yoshida K, Taira Y, Sawase T, Atsuta M. Effects of adhesive primers on bond strength of self-curing resin to cobalt-chromium alloy. J Prosthet Dent 1997;77:617-20.
7. Kreve S, Dos Reis AC. Denture liners: A systematic review relative to adhesion and mechanical properties. Scientific World Journal 2019;2019:6913080.
8. Tanoue N, Matsuda Y, Yanagida H, Matsumura H, Sawase T. Factors affecting the bond strength of denture base and reline acrylic resins to base metal materials. J Appl Oral Sci 2013;21:320-6.
9. Lee JS. The Effects of Thermocycling on the Shear Bond Strength between Metal Denture Base and Relining Resin. J Dent Rehabil Appl Sci 2005;21:95-103.
10. Hashem MI. Advances in Soft Denture Liners: An Update. J Contemp Dent Pract 2015;16:314-8.
11. Chander S, Hill M, Moore D, Morrow L. Tissue conditioning materials as functional impression materials. Eur J Prosthodont Restor Dent 2007;15:67-71.
12. Bowman JF, Javid NS. Relining and rebasing techniques. Dent Clin North Am 1977;21:369-78.
13. Kim KS, Moon HS, Shim JS, Jung MK. Changes of the surface roughness depending on immersion time and powder/liquid ratio of various tissue conditioners. J Korean Acad Prosthodont 2009;47:108-18.
14. Usumez A, Inan O, Aykent F. Bond strength of a silicone lining material to alumina-abraded and lased denture resin. J Biomed Mater Res B Appl Biomater 2004;71:196-200.
15. Mutluay MM, Ruyter IE. Evaluation of bond strength of soft relining materials to denture base polymers. Dent Mater 2007;23:1373-81.
16. Hatamleh MM, Maryan CJ, Silikas N, Watts DC. Effect of net fiber reinforcement surface treatment on soft denture liner retention and longevity. J Prosthodont 2010;19:258-62.
17. Wyatt CC, Harrop TJ, MacEntee MI. A comparison of physical characteristics of six hard denture reline materials. J Prosthet Dent 1986;55:343-6.
18. Mutluay MM, Ruyter IE. Evaluation of adhesion of chairside hard relining materials to denture base polymers. J Prosthet Dent 2005;94:445-52.
19. Utz KH, Schneider D, Feyen J, Grüner M, Bayer S, Fimmers R, Müller F. Complete denture displacement following open mouth reline. J Oral Rehabil 2012;39:838-46.
20. Kattadiyil MT, Goodacre CJ, Baba NZ. CAD/CAM complete dentures: a review of two commercial fabrication systems. J Calif Dent Assoc 2013; 41:407-16.
21. Goodacre BJ, Goodacre CJ, Baba NZ, Kattadiyil MT. Comparison of denture base adaptation between CAD-CAM and conventional fabrication

techniques. J Prosthet Dent 2016;116:249-56.
22. Awad AN, Cho SH, Kesterke MJ, Chen JH. Comparison of tensile bond strength of denture reline materials on denture bases fabricated with CAD-CAM technology. J Prosthet Dent 2023;129:616-22.
23. Wemken G, Burkhardt F, Spies BC, Kleinvogel L, Adali U, Sterzenbach G, Beuer F, Wesemann C. Bond strength of conventional, subtractive, and additive manufactured denture bases to soft and hard relining materials. Dent Mater 2021;37:928-38.
24. Mert D, Kamnoedboon P, Al-Haj Husain N, Özcan M, Srinivasan M. CAD-CAM complete denture resins: Effect of relining on the shear bond strength. J Dent 2023;131:104438.
25. Cho SY, Song YG. A comparison study on shear bond strength of 3D printed resin and conventional heat-cured denture base resin to denture relining materials. J Dent Rehabil Appl Sci 2021;37:232-43.
26. Park SJ, Lee JS. Effect of surface treatment on shear bond strength of relining material and 3D-printed denture base. J Adv Prosthodont 2022;14: 262-72.
27. Boucher CO. The relining of complete dentures. J Prosthet Dent 1973;30:521-6.
28. Limpuangthip N, Tumrasvin W, Pinyowattanasilp T. Evaluation of dynamic impression lining material effects on masticatory function and the oral health-related quality of life of complete denture wearers: A six-month randomized controlled trial. J Prosthodont Res 2023;67:214-21.

# 의치상 첨상재의 종류와 임상적 고려사항

**조영은*** 조교수
단국대학교 치과대학 치과보철학교실

의치상 하방의 잔존 치조제는 시간이 지남에 따라 생리적인 흡수가 일어난다. 이로 인하여 기존의 의치는 잔존 치조제와의 적합성이 떨어지게 되며, 임상적으로 교합평면의 변화, 수직고경의 감소, 의치의 유지력과 안정성의 소실로 인한 구강기능의 상실 및 심미적인 손상이 나타난다. 따라서 의치상과 잔존 치조제 사이의 첨상은 의치의 유지관리면에서 필수적이며 잔존 치조제와 의치상의 정확한 적합은 의치 치료의 성공을 결정하는 중요한 요인이 된다. 통상적인 첨상의 방법으로는 진료실에서 시행하는 직접법과 기공실에서 시행하는 간접법이 있다. 직접법은 진료실에서 시행하기 때문에 간편하고 쉽게 시행할 수 있는 장점이 있으나, 의치상 레진과 첨상재의 결합강도에 따라 영향을 받을 수 있는 단점이 존재한다. 반면, 간접법은 기공실에서 시행하며 첨상재와 의치상 레진간의 결합력을 제공한다는 장점이 있으나, 기공실 작업 기간 동안에 환자가 의치를 사용할 수 없다는 단점이 있다. 본 연구에서는 CAD-CAM의치를 포함하여 첨상에 사용하는 재료들과 각각의 특징들을 살펴보고, 첨상시 임상적으로 고려해야 하는 사항에 대해 알아보고자 한다.

(구강회복응용과학지 2024;40(2):39-45)

주요어: CAD-CAM 의치; 첨상; 첨상재

*교신저자: 조영은
(31116)충청남도 천안시 동남구 단대로 119 단국대학교 치과대학 치과보철학교실
Tel: 041-550-1924 | Fax: 041-559-7898 | E-mail: yecho77@hanmail.net
접수일: 2024년 5월 2일 | 수정일: 2024년 5월 5일 | 채택일: 2024년 5월 5일