https://doi.org/10.14368/jdras.2024.40.2.82
ISSN 2384-4353 eISSN 2384-4272

Case Report

Fabrication of surveyed crown and repairing the artificial teeth for existing removable partial denture using digital technology: a case report

Ina Kim, Eunji Oh, Sang-Won Park, Hyun-Pil Lim, Kwi-dug Yun*, Chan Park
Department of Prosthodontics, School of Dentistry, Chonnam National University, Gwangju, Republic of Korea

It often happens that a removable partial denture needs to be repaired due to tissue changes in the remaining alveolar ridge, fracture of the denture, or fracture of the abutment tooth. There are several advantages to retrofitting a customized surveyed crown under the existing RPD. Retrofitting a crown to the RPD decreases the economic burden to the patient and avoids the need for several appointments to fabricate a new RPD. It is difficult for artificial teeth used to repair dentures due to fractured natural teeth to have a shape similar to that of natural teeth, and to repair aesthetic artificial teeth, it is necessary to manufacture customized artificial teeth similar to the shape of each patient's teeth. Recently, CAD/CAM technology has been used to fabricate customized prosthetics on existing RPD to achieve high retention and fitness accuracy, and by manufacturing customized artificial teeth, more aesthetic and harmonious artificial tooth repair is possible. This is a case in which a denture was repaired using a digital method to fabricate a customized prosthesis on an existing partial denture and customized artificial teeth that mirrored the adjacent dentition, saving time and cost, simplifying the process, and achieving aesthetically and functionally satisfactory results. **(J Dent Rehabil Appl Sci 2024;40(2):82-90)**

Key words: retrofitting; computer-aided design and computer-aided manufacturing (CAD/CAM); milled artificial teeth

서론

국소의치의 지대치로 사용하던 보철물의 2차 우식이나 지대치의 파절 또는 치근단 염증으로 인해 지대치가 발거된 경우 사용 중인 국소의치를 수리하거나 다시 제작하게 된다. 그러나 기존 국소의치가 임상적으로 사용하기에 적합하고 재제작이 필요하지 않은 경우 기존 국소의치의 클라스프를 개조하고 새로운 보철물을 제작해야 한다. 기존 국소의치를 계속 사용함으로써 환자의 경제적 부담과 병원 방문 횟수를 줄일 수 있다.[1] 그러나 이러한 retrofitting 보철물을 제작하는 기존의 방법은 자가중합형 아크릴릭 레진(Pattern Resin; GC Corp, Tokyo, Japan) 등을 사용하여 치아 삭제 및 국소의치의 정보를 인기하는 방법으로 시간이 많이 걸리고, 임상 및 기공실 내 절차가 복잡하며 재료 조작이 어렵고 변형의 위험이 있다.[2,3] 최근에는 computer-aided design/computer-aided manufacturing (CAD/CAM)이 치과 영역에 도입된 이후, 이러한 기존 의치에 맞춤형 보철물 제작에 사용할 경우 편리하다는 증례가 보고되고 있다.[4,5]

더불어 상실된 자연치로 인해 기존 의치를 수리하는 경우, 기성 인공치는 환자 개개인의 치아 형태의 특성을 재현하기 어렵다는 단점이 있다. 자연치아와 유사한 형태

*Correspondence to: Kwi-dug Yun
Professor, Department of Prosthodontics, School of Dentistry, Chonnam National University, 33 Yongbong-ro, Buk-gu, Gwangju, 61186, Republic of Korea
Tel: +82-62-530-5631, Fax: +82-2-62-530-5639, E-mail: ykd@jnu.ac.kr
Received: January 26, 2024/Last Revision: February 15, 2024/Accepted: March 2, 2024

Copyright© 2024 The Korean Academy of Stomatognathic Function and Occlusion.
©It is identical to Creative Commons Non-Commercial License.

를 가지며 환자 개개인의 무치악 공간에 맞게 치아를 수정하기 위해 CAD/CAM 기술을 이용할 수 있다. 본 증례는 CAD/CAM 기술을 이용해 기존 국소의치에 맞춤형 보철물을 제작하여 높은 유지력과 적합성을 얻고, 상실된 부위에 맞춤형 인공치를 제작하여 인공치를 수리함으로써 보다 심미적이며 조화로운 의치를 수리한 경우로 이를 보고하고자 한다.

증례보고

본 증례 환자는 2008년 좌측 상악 구개부의 악성흑색종(Malignant melanoma)으로 부분 상악골절제술(Partial maxillectomy)을 시행한 후 15년째 국소의치를 사용중인 53세 남환으로, 2017년에 지대치로 사용했던 상악 좌측 중절치의 치관 파절로 인해 발치 후 기성 인공치로 상실부를 수리하여 사용하다 최근 지대치인 상악 우측 중절치가 추가로 파절되면서 내원하였다(Fig. 1).

상악 우측 중절치는 치관 중앙부 1/2에서 파절이 발생했으며 근관 치료 및 보철 수복이 필요한 상황이었다. 환자가 경제적인 문제로 재제작을 원하지 않았으며, 사용중인 국소의치도 양호하게 기능하고 있었다. 하지만 부러진 클라스프 암이 그대로 잔존한 채 기성 인공치를 식립하여 수리한 상태로 불필요하고 비심미적인 부분이 존재했고, 그 부분에 대한 개선을 원하였다. 따라서 환자의 편의성, 시간 단축 및 심미성 개선을 위해 디지털 방법을 이용하여 기존 국소의치에 맞는 보철물 제작과 인공치 수리를 계획하였다(Fig. 2).

파절된 상악 우측 중절치는 근관치료와 지대치 변연 형성 후 인상채득을 시행하였다. 인상채득은 구강스캐너(Trios4, 3Shape, Copenhagen, Denmark), 모델스캐너(Medit T-510, Medit, Seoul, Republic of Korea)를 이용하였으며, 환자의 기존 국소의치, 지대치, 국소의치를 착용한 상태에서의 지대치를 구강스캐너를 이용하여 구내스캔을 진행하였다(Fig. 3).

CAD software (3Shape)를 이용하여 국소의치의 디지털 스캔 파일과 의치를 착용한 지대치의 디지털 스캔파일을 중첩하여 구개판에 0.05 mm 이내로 relief 되도록 상악 우측 중절치에 대한 보철물을 디자인하였다(Fig. 4). 또한 기존 국소의치의 삽입철거로를 기준으로 wrought wire 클라스프 하방에 10 게이지 언더컷을 가지도록 설정하였다(Fig. 5). 지르코니아(Perfit ZR UT; Vatechmcis, Hwaseong, Republic of Korea)를 밀링(ARUM 5x-450, Arum dentistry, Seoul, Republic of Korea)하여 보철물을 제작하였다.



Fig. 1. Initial intraoral photographs. (A) Right view, (B) Frontal view, (C) Left view.



Fig. 2. Intraoral photographs with old denture. (A) Right view, (B) Frontal view, (C) Left view.

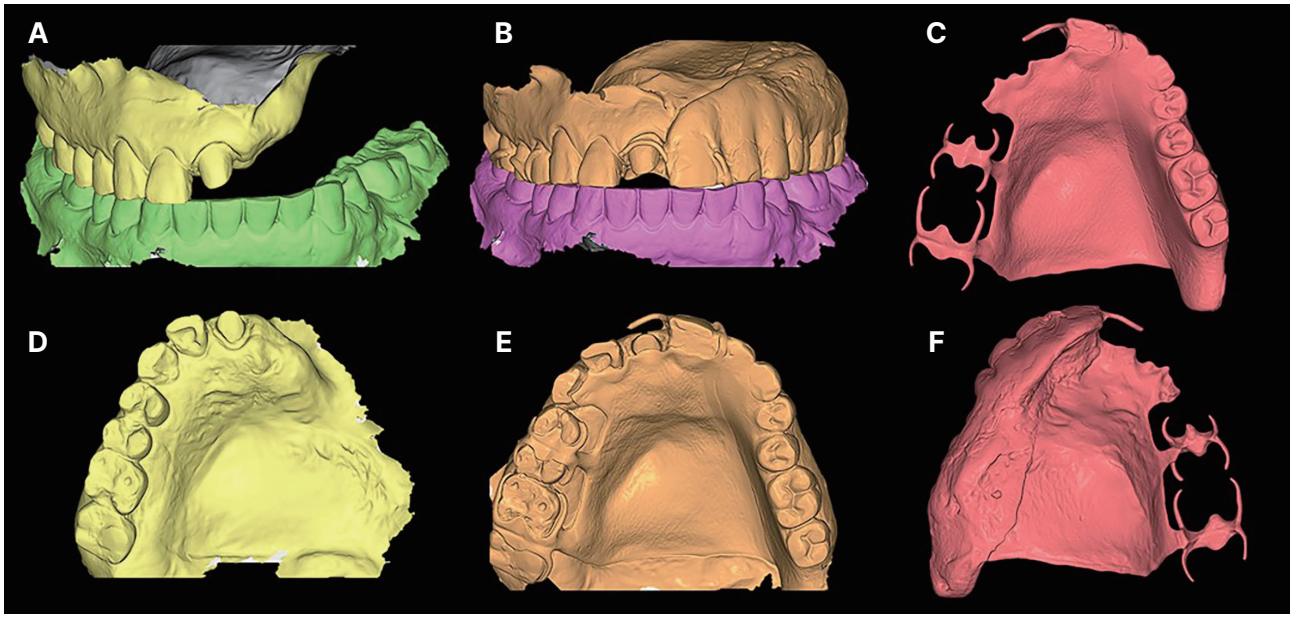

Fig. 3. Intraoral scan. (A, D) Abutment tooth, (B, E) Abutment tooth with RPD, (C, F) RPD.

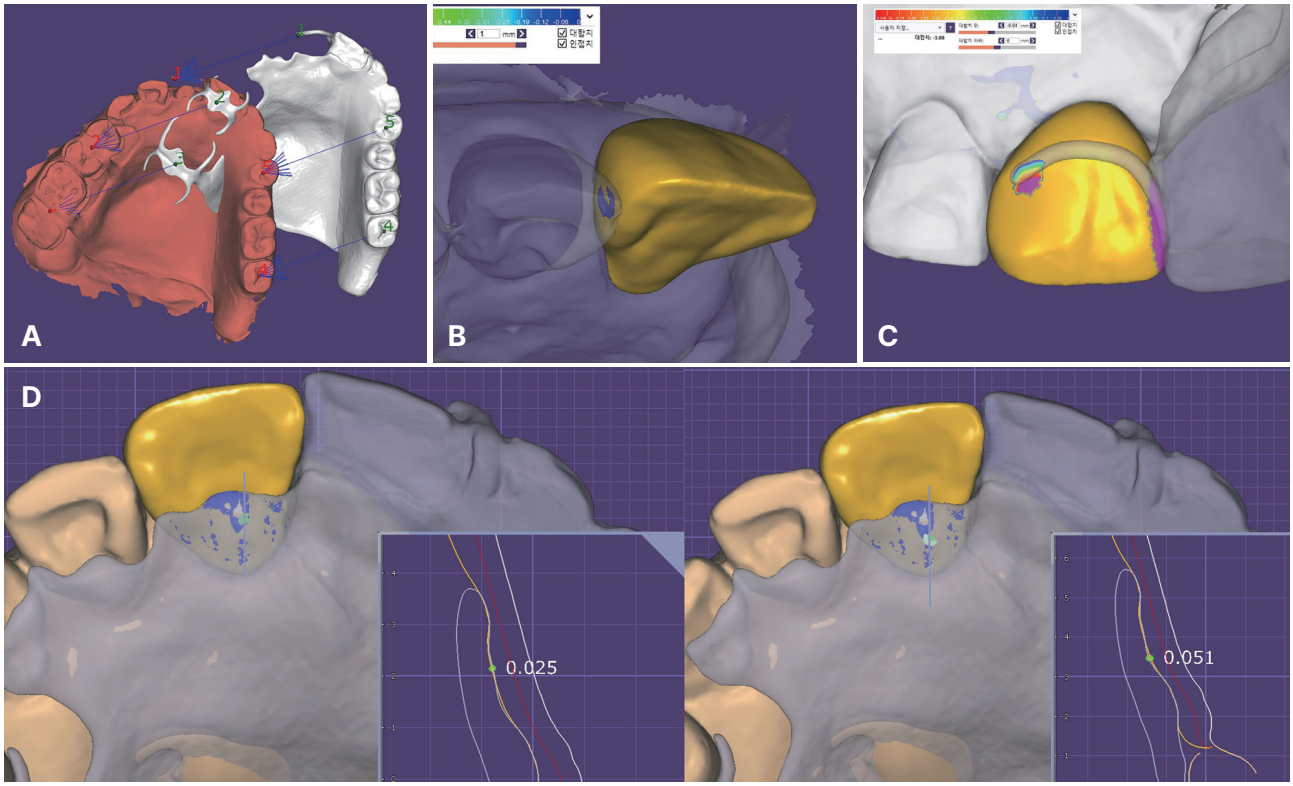

Fig. 4. Design the crown using CAD software program. (A) Merging the STL files, (B) Contact point, (C) Clasp tip, (D) Crown fitness with palatal plate (0.025 - 0.050 mm).

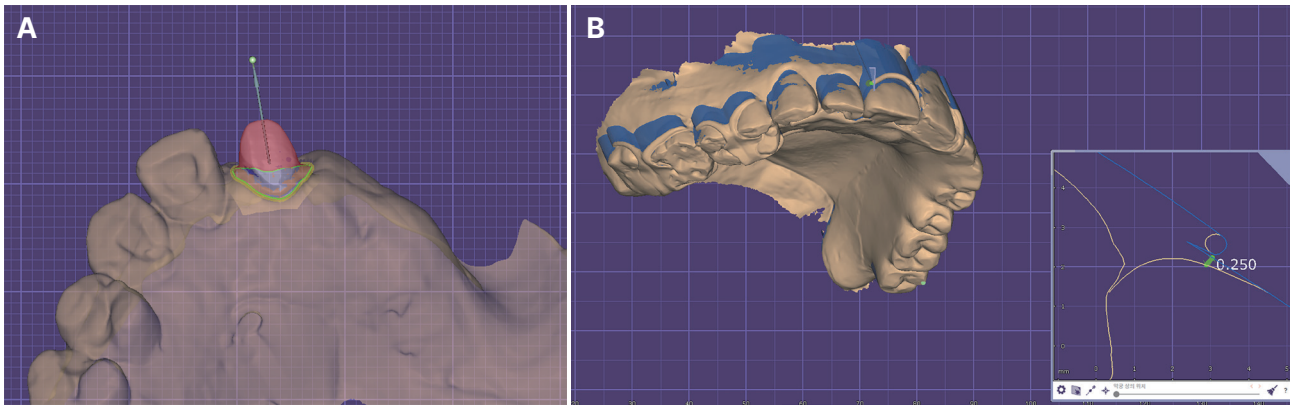

Fig. 5. (A) Setting path of insertion, (B) Giving 10 G undercut below the Wrought wire clasp.

환자 구강 내에 제작한 보철물을 시적 후 기존 국소의치와의 적합도를 평가하였다. 보철물의 변연, 교합, 형태 그리고 기존 국소의치의 금속판, 클라스프와의 적합도가 양호하여 자가 중합 레진시멘트를 이용해 합착하였다(Fig. 6).

디지털로 제작한 보철물의 적합도가 우수한지 확인하기 위해 합착 후 구강스캐너(Trios4, 3Shape)로 국소의치 착용 전과 후를 스캔한 후 두 파일을 중첩하여 국소의치의 구개판과 보철물 사이의 간격이 인접치아와 유사한지 확인하였다. 인접치아인 상악 우측 측절치 및 견치와 기존 국소의치의 설면 구개판의 간격과 새로 제작한 보철물과 구개판의 간격이 유사한 것을 3Dme studio (Imagoworks lnc, Seoul, Republic of Korea)를 이용하여 확인하였다(Fig. 7).

기존 국소의치의 상악 좌측 중절치 인공치의 원심측에 남아있는 부러진 클라스프 암은 비기능적, 비심미적인 요소로 불필요하게 남아있으므로 #21, 22, 23 인공치와 함께 제거하였다. 드러난 레진상에 유지구를 부여하여 인공치 수리 시 유지력을 높였다(Fig. 8). 모델스캐너(Medit T-510, Medit)를 이용하여 인공치를 제거한 국소의치를 스캔하였고, CAD software (3Shape)상에서 상악 우측 중절치 보철물과 #12, 13 자연치를 동일하게 미러링하여 대칭적으로 #21, 22, 23 인공치를 디자인하였다(Fig. 9). 디자인된 파일을 PMMA (VIPIBlock, Seoul, Republic of Korea)로 밀링(ARUM 5x-450, Arum dentistry, Seoul, Republic of Korea)하고, 기존 국소의치의 의치상에 부여된 유지구에 적합시켜 의치상과 인공치의 결합 강도를 증가시켰다. 수리한 국소의치를 환자 구강 내 시적 후 적합도를 평가하였으며 유지력과 심미성이 개선되었음을 확인하였다(Fig. 10).



Fig. 6. Intraoral photographs with old denture after final cementation. (A) Right view, (B) Frontal view, (C) Left view.

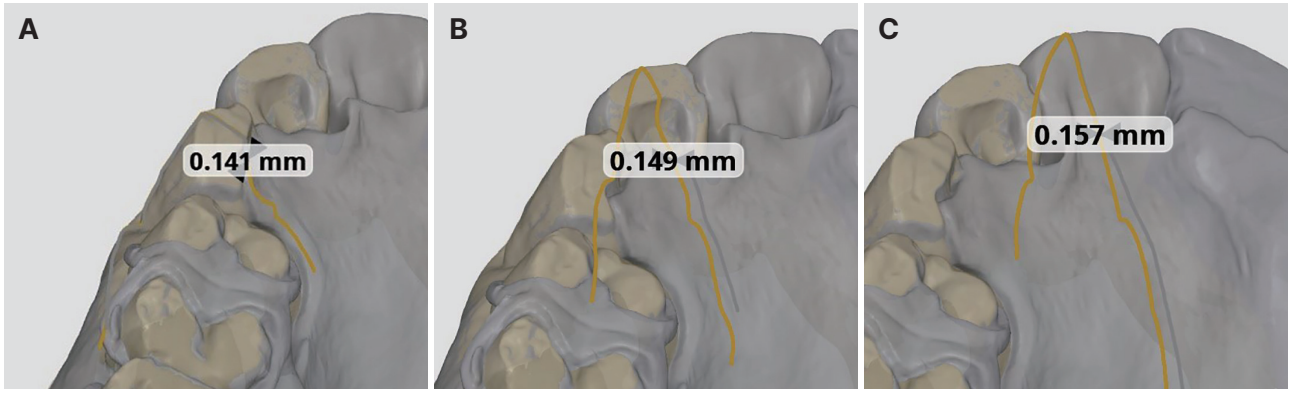

Fig. 7. Measuring the gap distance between the crown and the palatal plate as a fitness check using 3Dme studio (Imagoworks Inc, Seoul, Republic of Korea). (A) Distance between maxillary right canine and palatal plate (0.141 mm), (B) Distance between maxillary right lateral incisor and palatal plate (0.149 mm), (C) Distance between maxillary right central incisor and palatal plate (0.157 mm).

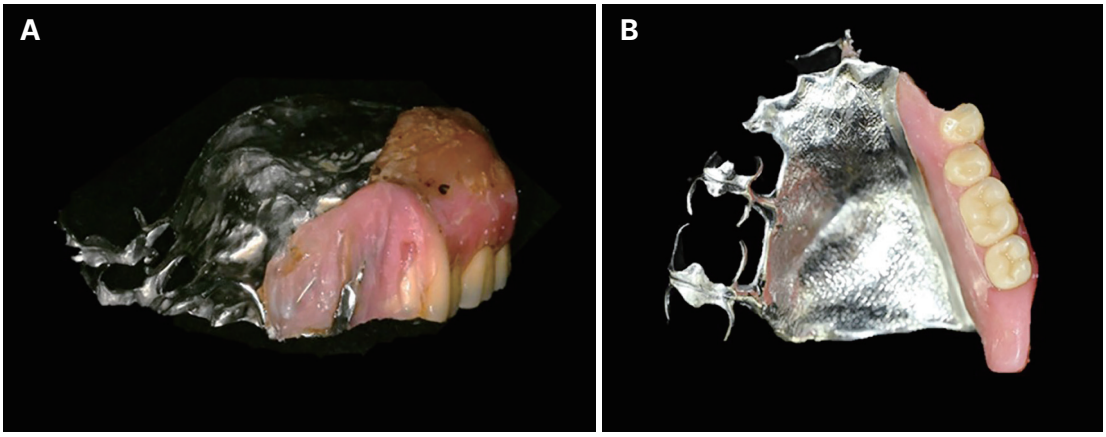

Fig. 8. Removal of artificial teeth and clasp arm. (A) Frontal view, (B) Maxillary occlusal view.

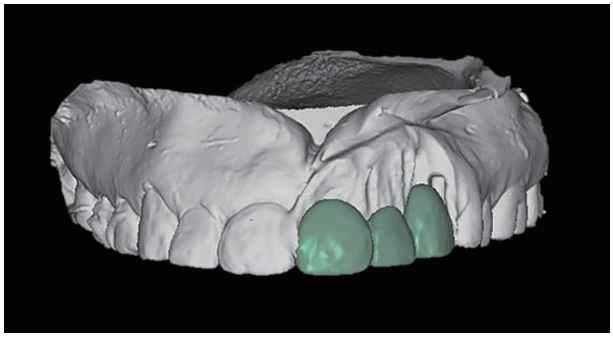

Fig. 9. Design the Artificial teeth by mirroring adjacent dentition (exocad; exocad GmbH, Darmstadt, Germany).

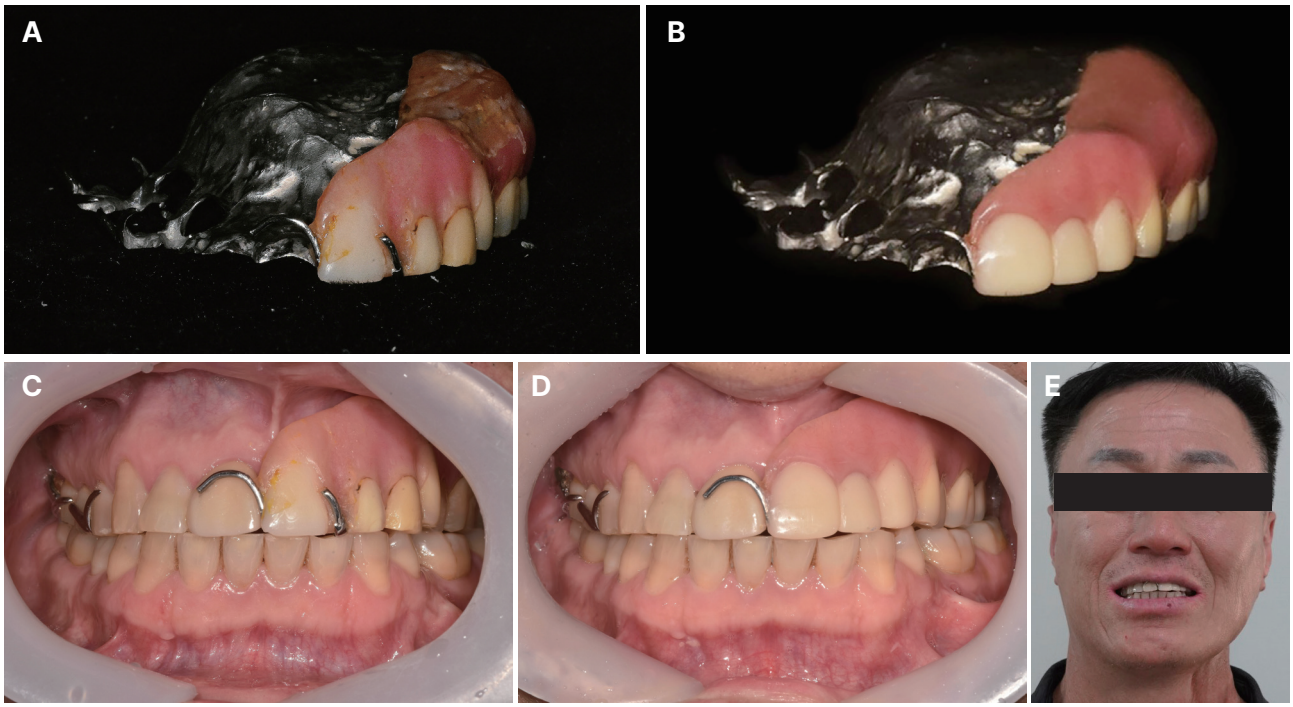

Fig. 10. Comparison of Initial & Final denture. (A, C) Before, (B, D) After, (E) Extraoral photograph with final denture.

고찰

의치의 손상 및 지대치의 파절로 재제작이 필요한 경우에도 환자는 오랜 시간 적응된 의치를 그대로 사용하는 것을 원하는 경우가 종종 발생한다. 이런 경우 의치의 수리가 필요하며, 여러 가지 방법이 존재한다. 주요 부분인 클라스프가 부러진 경우라면 남아있는 기존 클라스프 암의 나머지 부분을 클라스프 시작 부위까지 깨끗이 잘라내야 한다. 또한 인접한 의치 치아 바로 아래에 구멍을 뚫어 이 구멍에서 충분한 길이의 의치 치아를 수용할 수 있을 만큼 길게 레진 베이스에 홈을 만들어 유지를 부여한다.[6]

지대치의 손상이 있을 경우 의치를 수리하고 지대치에 새로운 보철물을 수복하는 방법은 예전부터 진행되어 왔으며 새롭게 의치를 제작하지 않더라도 기존 의치에 맞춰 서베이드 크라운을 수복할 수 있다. 전통적인 방법의 경우 패턴레진을 이용하는 방법이 주로 사용되어 왔으며 열가소성, 탄성 중합체를 사용하여 치아 삭제 및 국소의치에 결합된 정보를 캡쳐 하는 기술 등이 필요하다. 전통적인 방법은 숙련된 인력이 필요하고 시간이 많이 걸리며, 임상 및 기공실 내 절차가 복잡하고 재료 조작이 어렵다는 단점이 있다. 반면, CAD/CAM을 이용하여 기존 국소의치에 맞는 새로운 보철물을 제작하는 것은 시간과 비용을 절약할 수 있고 유지력과 적합도 등 여러 방면에서 유리하다.[7,8] 본 증례의 경우에서도 기존 의치에 맞춘 보철물을 CAD/CAM을 이용하여 양호한 적합도를 가지도록 효율적으로 제작할 수 있었고, 보철물의 장착 과정 중 소량의 조정만이 필요할 정도로 정확도가 높았다.

CAD/CAM을 이용하여 기존 국소의치에 맞는 보철물을 제작하는 경우 적합도와 유지력이 적절하다는 연구와 여러 증례들이 보고되고 있다.[9] Ozawa 등[1]에 의하면, 기존의 왁스 주조법과 CAD/CAM을 사용하여 기존 클라스프에 맞춰 크라운을 제작하였는데, CAD/CAM을 이용하여 제작한 크라운이 클라스프와의 적합도에서 기존 왁스 주조법을 사용한 크라운보다 간격이 좁고 적합했으며, 약 1.5 - 1배 더 높은 유지력을 보였다고 하였다. 이는 디지털 방식을 이용했을 때 주조시 수축 요인이 없기 때문에 그 차이가 발생했을 것으로 사료된다. 또한 언더컷 값이 증가함에 따라 유지력도 비례적으로 증가했고, 유지력 관점에서 보았을 때 CAD/CAM 크라운은 적절한 유지력을 유지하기 위해 이상적으로 0.2 - 0.3 mm 언더컷 값을 제공해야 한다고 하였다. 따라서, 본 증례에서도 복제한 보철물에 디지털 상에서 삽입 철거로를 설정하여 wrought wire 클라스프 하방에 10G 언더컷을 부여

함으로써 지대치에 가해지는 하중을 줄이면서 유지력을 유지시키기 위해 노력하였다.[10] 하지만, 이러한 보철물이 포함된 국소의치의 임상적 예후에 관한 보고는 아직 부족하여 이에 대한 추가적인 연구가 필요할 것으로 사료된다. 또한 CAD/CAM을 사용하여 보철물을 디자인할 경우 기존 국소의치, 지대치, 국소의치를 착용한 상태의 지대치에 대한 스캔 파일을 중첩해야 하므로, 중첩에 대한 오차가 존재할 수 있을 것으로 사료되어 이에 대한 수정이 반드시 필요하다.

디지털 방식을 이용하여 미러링한 PMMA 인공치는 기성 인공치에 비해 여러 장점이 존재한다. 치아 상실 부위의 간격 및 치아 형태, 대칭성 등의 차이가 심한 경우 인접치열과 유사한 형태와 대칭성을 부여할 수 있으며, 충분한 강도와 레진상과의 결합이 우수한 방법이다. 본 증례에서는 #21, 22, 23 인공치의 폭경이 #11, 12, 13 자연치의 폭경에 비해 감소되어 있었고, 인공치의 모양과 형태도 #11 보철물의 경우 ovoid form 인 것에 비해 triangular form으로 다르며, 치은 변연의 외형 및 정점의 차이가 현저히 낮게 형성되어 있었다. 따라서 전치부 치아의 비대칭성이 도드라져 보였으며 이를 해결하기 위해서는 대칭적인 형태의 인공치 식립이 필요하며, 디지털 방식을 이용할 경우 보다 간편하게 PMMA 인공치를 디자인할 수 있다. Prpic 등[11]은 인공치의 PMMA 결합방식에 따라 마모 저항성이 다르다고 보고했으며, 기성의 인공치 강도가 PMMA block 과 유사하였으므로 본 증례에 사용된 PMMA block을 인공치 재료로 사용하기에 적합하다고 볼 수 있다.[12]

결론

본 증례는 디지털 기법을 이용하여 기존에 사용 중인 국소의치에 맞도록 적합도와 유지력이 우수한 지대치의 보철물을 제작하고, 보다 심미적인 요소를 갖춘 국소의치 수리를 위해 인접치열을 미러링한 인공치를 이용하여 환자의 경제적 부담을 줄이고 양호한 적합도와 이전 국소의치에 비해 우수한 심미성을 얻을 수 있었다. 환자가 심미적, 기능적으로 만족하였기에 이를 보고하는 바이다.

ORCID

Ina Kim https://orcid.org/0009-0006-4832-6319
Eunji Oh https://orcid.org/0009-0003-6790-8451
Sang-Won Park https://orcid.org/0000-0002-9376-9104
Hyun-Pil Lim https://orcid.org/0000-0001-5586-1404
Kwi-dug Yun https://orcid.org/0000-0002-2965-3967
Chan Park https://orcid.org/0000-0001-5729-5127

References

1. Ozawa D, Suzuki Y, Kawamura N, Ohkubo C. Fabrication of crown restoration retrofitting to existing clasps using CAD/CAM: fitness accuracy and retentive force. J Prosthodont Res 2015;59:136-43.
2. Fujisawa M, Adachi K, Tsuruta S, Ishibashi K. A procedure for fitting a fixed partial denture to an existing removable partial denture. J Prosthet Dent 2004;91:392-4.
3. Hill GM. Construction of a crown to fit a removable partial denture clasp. J Prosthet Dent 1977;38:226-8.
4. Teppo KW, Smith FW. A technique for restoring abutments for removable partial dentures. J Prosthet Dent 1978;40:398-401.
5. Marchack BW, Chen LB, Marchack CB, Futatsuki Y. Fabrication of an all-ceramic abutment crown under an existing removable partial denture using CAD/CAM technology. J Prosthet Dent 2007;98:478-82.
6. Renne W. Chairside repair of worn or lost denture teeth using nanofilled composite resin bonded to the denture base. J Prosthet Dent 2010;103:129-30.
7. Petre AE, Macris A, Spinu TC, Smarandache AM. Fully digital workflow for retrofitting a new crown to an existing removable partial denture. J Prosthet Dent 2023:S0022-3913(23)00133-6.
8. Hosney S, Carranza MG, Geminiani A, Ercoli C, Papaspyridakos P, Chochlidakis K. A combined analog and digital workflow for retrofitting a monolithic ceramic crown to an existing removable partial denture. J Prosthet Dent 2021;125:585-7.
9. Lee JH. Completely digital approach to fabricating a crown under an existing partial removable dental prosthesis by using an intraoral digital scanner in a single appointment. J Prosthet Dent 2016;115:668-71.
10. Owen CP, Naidoo N. Guidelines for the choice of

circumferential wrought wire and cast clasp arms for removable partial dentures. Int Dent J 2022;72: 58-66.
11. Prpic V, Catic A, Simunkovic SK, Bergman L, Cimic S. The Shear Bond Strength between Milled Denture Base Materials and Artificial Teeth: A Systematic Review. Dent J 2023;11:66.
12. Jeong DG, Oh KC, Shim JS, Park JM. Rehabilitation with implant-supported fixed dental prostheses using digital duplication technique on customized artificial tooth, interim denture and implant surgical template: A case report. J Korean Acad Prosthodont 2019;57:397-404.

디지털 방식을 이용한 기존 국소의치 맞춤 보철 제작과 심미적인 인공치 수리 증례

김인아 전공의, **오은지** 전공의, **박상원** 교수, **임현필** 교수, **윤귀덕*** 교수, **박찬** 부교수
전남대학교 치의학전문대학원 보철학교실

치조제의 조직 변화, 의치 또는 지대치의 파절 등으로 인해 국소의치의 수리가 필요한 경우가 종종 발생한다. 기존 국소의치의 금속 구조물에 맞는 보철물을 제작하면 몇 가지 장점이 존재한다. 환자의 경제적 부담이 줄어들고, 새로운 의치를 제작하기 위해 여러 번 내원할 필요가 없다. 자연치아가 파절되어 의치를 수리할 때 사용되는 인공치는 자연치아와 유사한 형태를 갖기 어려우며, 심미적인 인공치 수리를 위해서는 환자 개개인의 치아 형태와 유사한 맞춤형 인공치 제작이 필요하다. 최근에는 CAD/CAM 기술을 이용한 기존 국소의치에 맞는 보철물을 제작하여 높은 유지력과 적합도를 확보할 수 있으며, 맞춤형 인공치아를 디자인하여 더욱 심미적이고 조화로운 의치 수리가 가능하다. 디지털 방식을 이용하여 기존 국소의치에 맞춤형 보철물과 인접치열을 미러링한 맞춤형 인공치를 제작하여 의치를 수리한 증례로 시간과 비용을 절약하고 과정을 단순화하면서 심미적, 기능적으로 만족스러운 결과를 얻었기에 이를 보고하는 바이다.

(구강회복응용과학지 2024;40(2):82-90)

주요어: retrofitting; 국소의치; 인공치 수리

*교신저자: 윤귀덕
(61186)광주광역시 북구 용봉로 33 전남대학교 치의학전문대학원 보철학교실
Tel: 062-530-5631 | Fax: 062-530-5639 | E-mail: ykd@jnu.ac.kr
접수일: 2024년 1월 26일 | 수정일: 2024년 2월 15일 | 채택일: 2024년 3월 2일