https://doi.org/10.14368/jdras.2024.40.2.91
ISSN 2384-4353 eISSN 2384-4272

Case Report

Complete denture fabrication of a skeletal class III edentulous patient considering anterior neutral zone: a case report

Su-Hun Kim, Hyung-Jun Kim, Sang-Won Park*, Hyun-Pil Lim, Chan Park, Woo-hyung Jang
Department of Prosthodontics, School of Dentistry, Chonnam National University, Gwangju, Republic of Korea

In the case of skeletal class III edentulous patients, the stability of dentures can be achieved by using a crossbite by considering the residual ridge relationship when fabricating complete dentures. Forming the anterior teeth in a normal occlusal relationship in a skeletal class III ridge relationship may reduce the stability of the denture by increasing the anterior cantilever. However, when patients use complete dentures, not only functional aspects but also aesthetic aspects are important. The aesthetics of complete dentures depends on how the anterior artificial teeth are arranged, and cases of complete denture fabrication using normal occlusion or edge-to-edge bite in edentulous patients with skeletal class III ridge relationships have been reported. In this case, complete dentures were fabricated for an edentulous patient with a skeletal class III edentulous patients by forming anterior edge-to-edge bite considering neutral zone in maxillary anterior teeth, and good aesthetic and functional results were obtained. **(J Dent Rehabil Appl Sci 2024;40(2):91-9)**

Key words: complete denture; skeletal class III; neutral zone; edge-to-edge bite

서론

최근 임플란트의 발달로 많은 완전무치악 환자들이 전악 임플란트 수복 치료를 선택할 수 있게 되었으나, 여전히 총의치는 전신질환, 경제적 문제 등으로 많은 완전무치악 환자들이 선택하는 보편적인 치료방법이다. 총의치 보철치료는 간단하고, 상대적으로 경제적인 치료방법으로서 실질적으로 보편적인 적용이 가능하다.

잔존자연치가 완전히 소실된 완전무치악 환자들은 저작기능 저하, 안면윤곽이 지지받지 못하여 생기는 심미의 저하를 겪게 된다. 안모의 하부 1/3의 지표들은 자연치의 존재와 직접적인 관련을 가지며, 자연치가 상실되면 이러한 지표와 주변 안모조직의 변형이 초래된다. 따라서 안모조직을 적절히 지지할 수 있도록 의치를 제작해야 하며, 부적절한 안면조직 지지를 제공하는 의치를 장착할 경우 안모의 심미가 저하된다.[1] 많은 환자들에게는 심미적 문제가 가장 중요하며, 의치의 심미성은 계속해서 환자의 전반적인 만족도에 중요한 요소가 되고 있다.[2,3] 환자가 정상적인 안모의 표정을 유지할 수 있는 능력은 의치를 수용함에 있어 가장 중요한 심리적 요인일 것이다.

총의치 제작 시 전치부는 심미적인 관점에서 배열하게 되며, 전치부에 위치하는 인공치들이 어떻게 배열되느냐에 따라 총의치의 심미성이 좌우된다고 할 수 있다. 그러나 심미적으로 배열시킨 전치가 기능적으로 문제의 원인이 될 수 있다. 성공적인 의치 제작을 위해서는 유지, 지지, 안정이 매우 중요하며,[4] 치면에 대한 설압, 협압이 균형을 이루는 중립대(Neutral zone)에 치아를 배열함으로써 의치의 안정을 얻을 수 있다.[5] 중립대를 고려하지 않고 치아를 배열할 경우 의치의 안정성과 유지력 저하, 부적절한 안면조직 지지로 인한 심미성 저하 등이 나타날 수 있다.[6]

*Correspondence to: Sang-Won Park
Professor, Department of Prosthodontics, School of Dentistry, Chonnam National University, 33 Yongbong-ro, Buk-gu, Gwangju, 61186, Republic of Korea
Tel: +82-62-530-5631, Fax: +82-62-530-5639, E-mail: psw320@jnu.ac.kr
Received: January 26, 2024/Last Revision: February 21, 2024/Accepted: March 21, 2024

Copyright© 2024 The Korean Academy of Stomatognathic Function and Occlusion.
©It is identical to Creative Commons Non-Commercial License.

본 증례는 3급 악간관계를 갖는 무치악 환자에서 전치부 인공치의 심미적, 기능적 위치관계를 결정하기 위해 상악 전치부에 중립대 개념을 이용하여 절단교합을 형성함으로써 우수한 심미적, 기능적 결과를 얻었기에 본 증례를 보고하는 바이다.

증례보고

본 증례 환자는 58세 여환으로, 아래 송곳니를 발치해서 상하악 의치를 새로 제작하고 싶다는주소로 내원하였다. 지적장애 외에 특별한 의과적 병력은 없었다. 20여 년 전 제작한 상하악 의치를 착용 중이었으며, 하악 우측 견치 잔존치근을 발거한 후 내원하였다.

초진 시 환자의 안모는 하악이 전돌된 양상을 보였다. 기존의치 착용 시 불충분한 수직 악간거리와 부적절한 안모지지로 인해 하악이 더 전돌되며 양 구각부가 아래로 쳐지고 상순이 얇아지는 양상을 보였다(Fig. 1). 하악 기존의치의 적합이 매우 불량하였으며, 전치부에 개방 교합이 부여되어 있었다(Fig. 2).

방사선 및 임상검사 결과 상악과 하악의 잔존치조제흡수 양상을 보이고 있으며 상악궁의 크기가 하악궁의 크기보다 작았고 하악의 경우 좌측의 비대칭적인 잔존치조제 흡수가 확인되었다(Fig. 3). 적절한 수직고경 상에서 환자의 안모를 평가하기 위해 교합제를 제작하여 장착한 상태로 측방두부규격 방사선영상을 촬영하였고 하악 과성장 양상을 보이는 Angle의 골격성 3급 악간관계로 확인되었다(Fig. 4).

환자는 의치부적합으로 기존의치 사용에 불편감을 나타내어, 저작기능의 빠른 회복을 위해 임시의치 제작을 진행하였다. Goyal과 Bhargava[7]에 의하면 인공치 위치는 상하악 잔존치조제 관계에 달라져야 하며, Gysi[8]는 교차교합을 통해 저작효율이 증대되고 의치의 탈락이나 전복을 최소화할 수 있다고 하였다. 본 환자는 하악궁의 크기가 상악궁의 크기보다 크며 골격성 3급 악간관계를 갖는다는 점을 고려하여 임시의치는 전치부, 구치부에서 모두 교차교합으로 인공치를 배열하여 제작하였다(Fig. 5). 임시의치를 착용하며 경과관찰 한 결과 환자는 치아배열에 편안함을 느꼈으나 안모가 푹 꺼져 보인다는 불만을 나



Fig. 1. Initial extraoral photographs. (A) Frontal view without old denture, (B) Lateral view without old denture, (C) Frontal view with old denture, (D) Lateral view without old denture.



Fig. 2. Old denture photographs. (A) Right view, (B) Frontal view, (C) Left view.

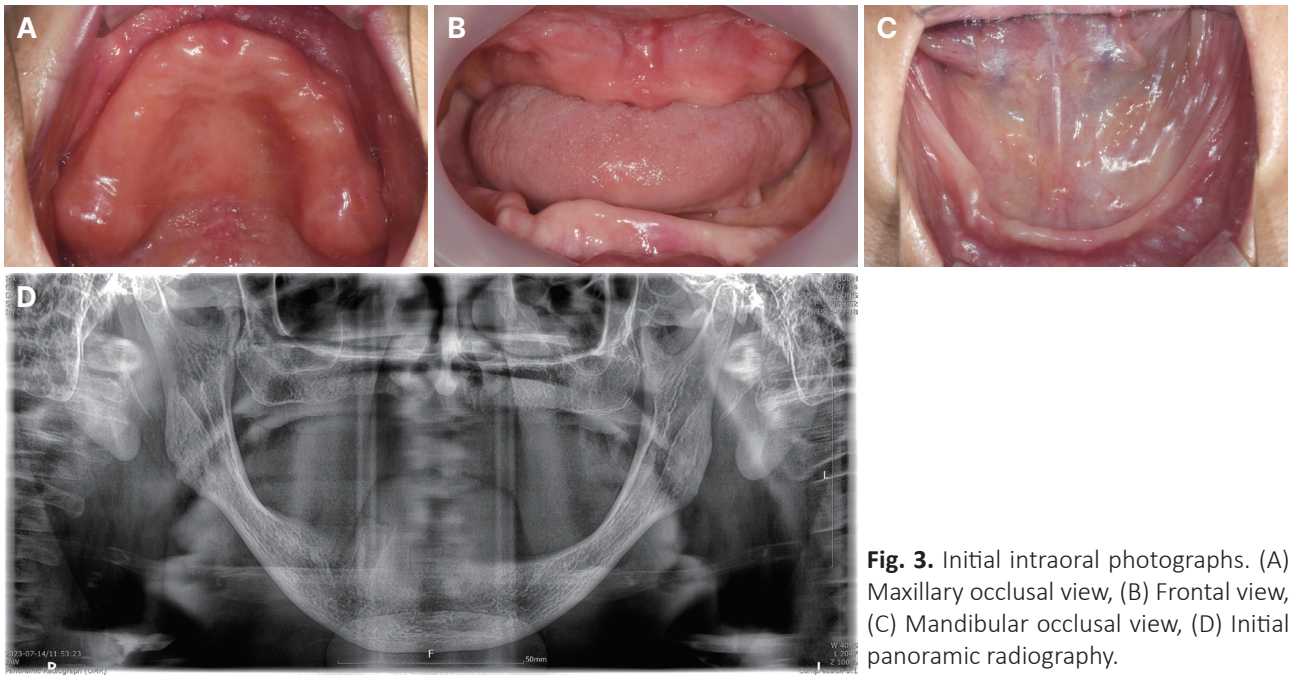

Fig. 3. Initial intraoral photographs. (A) Maxillary occlusal view, (B) Frontal view, (C) Mandibular occlusal view, (D) Initial panoramic radiography.

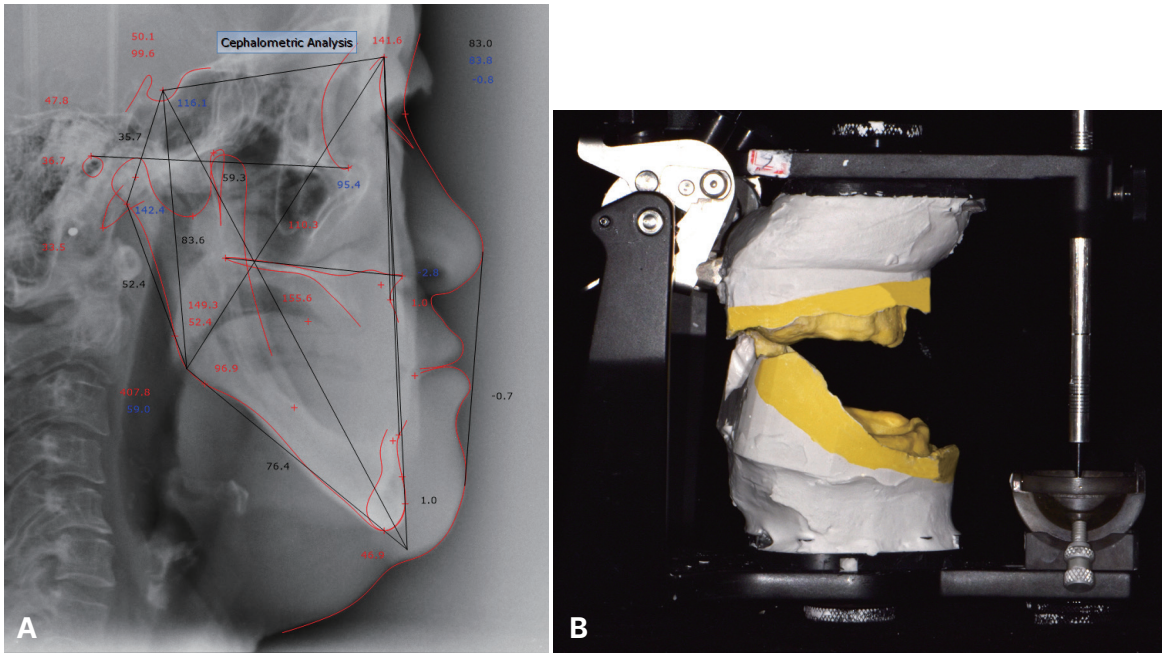

Fig. 4. Skeletal class III relationship with mandibular prognathism was observed. (A) Lateral cephalometric radiograph, (B) Mounted diagnostic cast.



Fig. 5. Temporary denture delivery. (A) Right view, (B) Frontal view, (C) Left view, (D) Overbite.

타내었다. 따라서 의치가 안모를 적절히 지지할 수 있도록 전치부 인공치를 배열하는 것이 필요하였고, 순측과 설측 근육의 압력을 최적화하여 균형을 이루는 범위 내에서 전치부 정상교합이 가능한 지 판단하기 위해 상악 전치부에 중립대 인상 기법을 통해 최종 의치를 제작하는 치료계획을 수립하였다.

임시의치를 장착을 통한 경과관찰 후, 예비인상을 채득하여 진단 모형을 제작하였으며 진단 모형 상에서 개인 트레이를 제작하였다. 그 후 변연형성을 시행하고 유동성이 뛰어난 실리콘 인상재(Exadenture, GC Corp., Tokyo, Japan)를 사용하여 통법으로 상하악의 기능 인상을 채득하여 최종 모형을 제작하였다(Fig. 6). 후구치 삼각융기 등을 참고하여 교합제를 제작하였으며, 동공간선과 캠퍼 평면 등을 참고하여 상악의 교합평면을 설정하고 freeway space를 고려하여 적절한 수직고경을 설정하였다. 임시의치 사용 시 환자가 편안함을 느꼈음을 고려하여 하악 임시의치 치아배열에 맞추어 하악 교합제를 설정하였다. 정해진 수직고경 상에서 상악 전치부의 중립대를 인기하기 위해 상악 전치부 교합제를 수정하여 중립대 인기재료 공간을 형성하였다. 중립대 인기재료 공간에 연성 이장재(Coe-comfort, GC Co.)를 적용하여 '이(E)'와 '오(O)' 발음, 연하 운동 등의 기능 운동을 통해 상악 전치부 중립대를 인기하였다. 중립대 범위 내에서 상악 전치부 인공치를 배열하였을 때 절단교합을 형성하는 것이 가능할 것으로 생각되었다(Fig. 7). 수직 및 수평 악간관계를 채득하고 안궁이전하여 교합기에 부착하였다(Fig. 8).

교합기에 부착된 모형상에서 구치부의 치조제 관계를 디지털 방식을 이용하여 분석하고자 하였다. 이를 위해 모델 스캐너(Medit T710, Medit, Seoul, Korea)를 이용하여 교합기에 부착된 주모형 및 교합제를 스캔하였고, 이를 디지털 이미지인 STL (stereolithography file)형태로 추출하였다. 캐드 소프트웨어(EXO CAD, Exocad, Darmstadt, Germany) 상에서 교합제와 주모형 STL file을 정렬시킨 뒤, 교합제가 치조정간선을 구하고자 하는 부분의 하악 치조정과 닿을 때까지 평행이동 하였다(Fig. 9).[9] 제1대구치 위치에서 단면을 나누어 교합평면과 치조정간선 간의 각도를 구한 결과 우측은 64.9도, 좌측은 73.9도로 측정되어 치조정간선의 법칙에 의해 구치부 양측 교차교합 배열을 결정하였다.[10]

전치부 정상교합 가능 여부 판단을 위한 상악 전치부 중립대 인기 결과에 따라 전치부는 절단교합으로, 디지

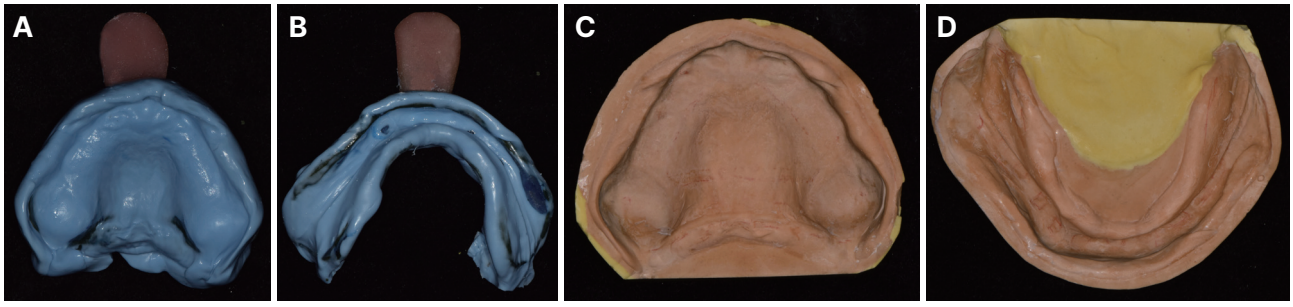

Fig. 6. Final impression of (A) Maxilla, (B) Mandible and definitive casts of (C) Maxilla, (D) Mandible.

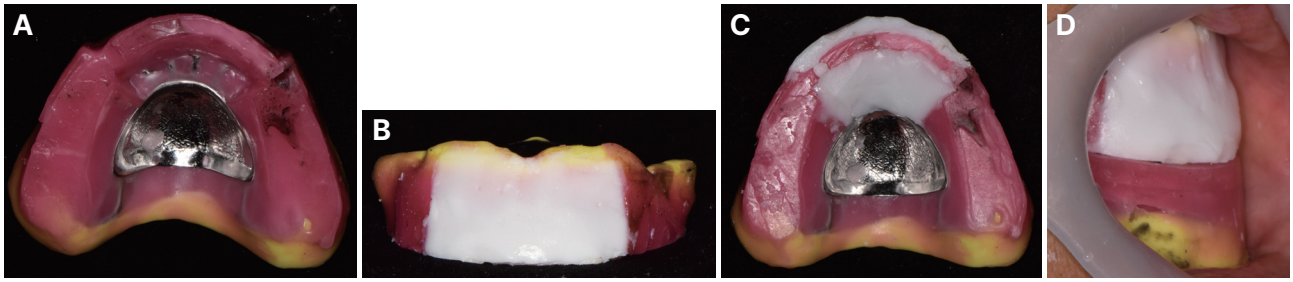

Fig. 7. (A) Modifying occlusal rim for space gaining for neutral zone impression material. Neutral zone impression with tissue conditioner of maxillary anterior region, (B) Frontal view, (C) Occlusal view, (D) Overjet.

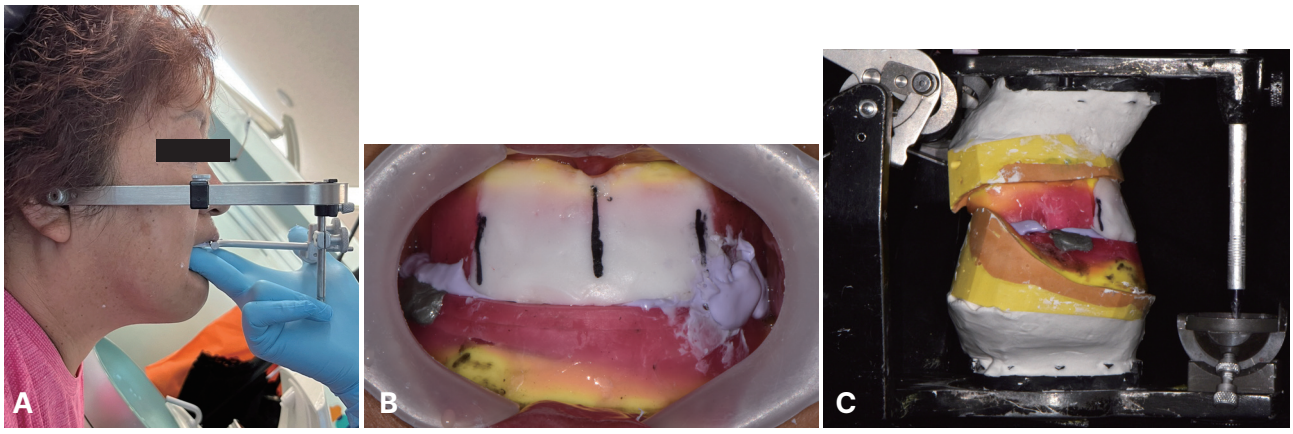

Fig. 8. (A) Facebow transfer, (B) Jaw relation record, (C) Mounting of master casts on articulator.

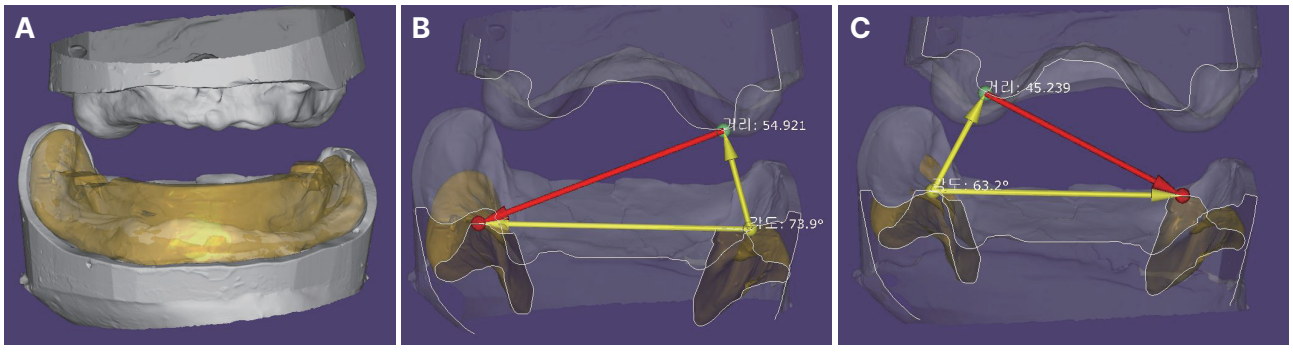

Fig. 9. Captured images of (A) Master casts & occlusal rim scanning, Cross sectional view on 1st molar & interalveolar crest line analysis (B) Right, (C) Left.

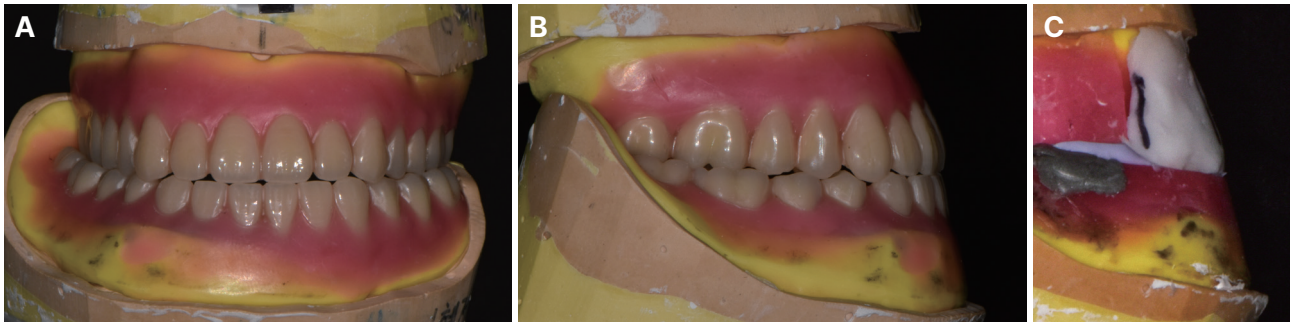

Fig. 10. Wax denture fabrication (A) Frontal view, (B) Overjet, (C) Occlusal rim after neutral zone impression (magnified image of Fig. 8C).

털 방식을 이용해 구치부 치조제 관계를 분석한 결과에 따라 구치부는 양측 교차교합으로 인공치 배열을 시행하여 납의치를 제작하였다(Fig. 10). 납의치를 구강 내 시적하여 환자의 편안함, 심미적인 만족도, 중심교합 및 양측성 균형교합에서 균일한 교합접촉을 확인하였다. 의치 온성 후 기공실 재부착을 통해 레진 중합 시 발생한 교합 오차를 수정하고 최종 의치를 제작하여 환자에게 전달하였다(Fig. 11). 최종 의치 제작 후, 기존 의치와 비교하여 분석하기 위해 캐드 소프트웨어 프로그램(3D me Studio, Imagoworks Inc., Seoul, Korea)을 사용하여 단면분석을 시행하였다(Fig. 12). 인상면을 기준으로 최종 의치와 기존 의치를 비교한 결과 수직고경이 낮고 상악 전치부 절단연 순측이 과도하게 전방으로 돌출되어 과도한 입술지지로 비순각이 감소했던 기존의치와 비교하여, 수직고경



Fig. 11. Definitive denture delivery. (A) Right view, (B) Frontal view, (C) Left view.



Fig. 12. Captured image of comparison of final & old denture (red line: old denture, yellow line: final denture).

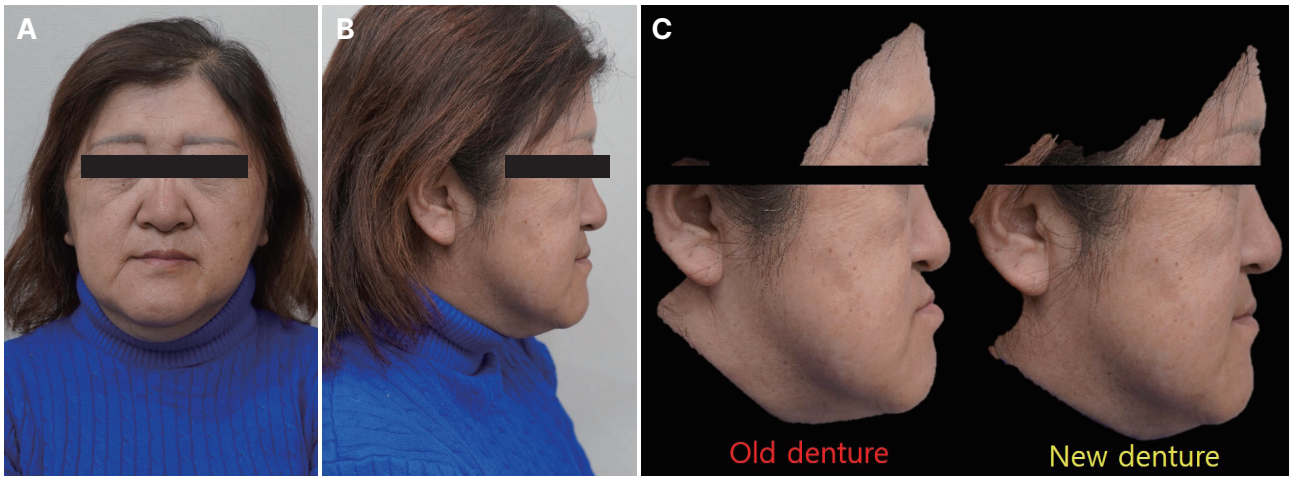

Fig. 13. Post insertion extraoral photographs. (A) Frontal view, (B) Lateral view, (C) Lateral view comparison with old denture insertion.

을 새로 설정하고 상악 전치부에 중립대 개념을 적용하여 제작한 최종 의치는 전치부가 적절한 위치에 배열되어 연조직을 지지함으로써 안모가 개선되었다(Fig. 13). 환자는 최종의치 장착 후 안모의 개선 및 의치를 이용하여 저작 시 만족하였다.

구강 내 의치 장착 후 첫 번째 검사에서 상하악 의치의 소대 부위를 조정하였고, 두 번째 검사에서 하악 전치부 치조제에 발생한 동통 부위를 조정하였다. 전치부 절단교합 형성으로 인한 입술 씹힘 현상에 대해 설명하였으나 해당 증상은 관찰되지 않았다. 환자는 기존의치, 임시의치에 비해 최종의치 장착 후 심미적, 기능적으로 만족하였다. 향후 전치부 절단교합으로 인해 전치부 치조제 동통이 발생할 가능성이 있으므로 환자에게 양측 구치부 후방 저작 및 정기적인 의치 검사를 강조하였다.

고찰

현대의 총의치의 가장 주요한 흐름은 가급적 심미성을 살리면서 환자의 기호를 반영한 총의치의 제작이라고 할 수 있다. 최근 환자들은 기능적인 총의치 보다는 심미적인 총의치를 선호하며, 환자들이 저마다의 강조하고 싶은 미적인 요소들을 의치에 나타내고 싶어하는 경향이 증가하고 있다. 심미적인 총의치를 제작하는데 있어서 전치부 인공치의 배열에 따라 총의치의 심미성이 좌우된다고 할 수 있다. 따라서 전치부 배열 시 심미와 기능이 조화를 이루는 것이 중요하다.

총의치 장착 시 만족스러운 안모의 표정을 이루기 위해서 치과의사는 정상적인 안모의 지표에 대해 알고 있어야 한다. 특히 입술주연, 인중, 이순구, 비순구, 구륜근 등 안모의 하부 1/3의 지표들은 전치의 배열과 밀접한 관련을 갖는다. 근육의 긴장성이 적절히 유지되는 위치에 인공치가 배열되어야 하며, 안면 근육에 대해 적절한 지지가 없을 경우 안면 근육들은 부자연스러운 위치로 내려 앉아 입술 주위 수직 주름이 나타난다. 수직고경이 불충분한 의치를 장착한 경우 얇고 늘어진 홍순, 구각부 처짐 등이 나타난다.[1]

오랜 무치악 기간을 가진 환자에서 상악과 하악 사이의 부조화는 흔히 나타나는데, 이는 무치악 치조제에서 상악은 정중선을 향해 내측방향으로 흡수되고 하악은 악골의 외방으로 흡수되기 때문이다.[11] Goyal과 Bhargava[7]은 인공치 위치는 상하악 잔존치조제 관계에 달라져야 하며, 잔존치조제 관계가 허용되지 않는 경우 정상피개 교합을 시도해서는 안 된다고 하였다. 골격성 3급 악간관계에서 통법으로 상악 치아가 하악 치아를 피개하는 형태로 의치를 제작 할 경우 캔틸레버로 의치 안정성이 저하될 수 있다. 특히 골격성 3급 악간관계에서 전치부를 정상교합 관계로 형성하는 것은 전방 캔틸레버를 가중시켜 전치교합 시 변연봉쇄를 깨뜨릴 수 있다. 따라서 의치의 안정을 위해 골격성 3급 악간관계의 경우 전치부 반대교합이나 절단교합을 고려할 수 있다.[7]

이와 같은 점들을 고려하여 본 증례에서는 골격성 3급 악간관계에서 전치부 정상교합 가능성을 판단하기 위해 상악 전치부 부위에 중립대 개념을 이용하였다. 중립대는 기능하는 동안 구강 안에서 밖으로 향하는 혀의 압력과 밖에서 안으로 향하는 볼과 입술의 압력이 평형을 이루는 잠재적인 영역으로 정의된다.[12] 중립대 범위 내에 인공치아를 배열하게 되면 잔존치조제를 기준으로 치아를 배열함으로써 발생하는 오류를 피하여 의치의 안정과 유지가 향상된다. 본 증례에서는 중립대 인상기법을 이용하여 채득한 중립대의 범위 내에서 상악 전치부 배열 시 전치부 절단교합 형성이 가능할 것임을 판단하였다. 골격성 3급 악간관계에서 전치부에 충분한 clearance를 부여하여 전치부가 접촉되지 않도록 함으로써 전방부 캔틸레버를 방지할 수 있지만, 시간이 경과함에 따라 전치부 clearance가 상실되어 전치부 접촉이 생겨 의치가 전복 탈락할 가능성이 있어 전치부를 절단교합으로 형성함으로써 전치부 치아배열 시 심미성과 기능이 조화를 이룰 수 있도록 의치를 제작하였다. 따라서 상악과 하악 사이의 부조화를 보이는 골격성 2급, 3급 환자에게서 전치부 중립대를 고려하여 전치부 정상교합, 절단교합 가능 여부를 판단한다면 심미적, 기능적으로 보다 더 나은 의치 제작을 할 수 있을 것이다.

또한 상하악 사이의 부조화가 있는 상태인 골격성 3급 증례에서는 대구치부의 치조정간선의 각도가 80도 이하가 될 때가 많아 교차교합 배열로 의치의 역학적 안정을 고려할 것을 권장하고 있으며,[13] 따라서 본 증례에서는 교합기에 모형을 부착한 상태로 환자의 악간 관계를 스캔하여 캐드 프로그램 상에서 디지털 방식으로 환자의 상하악 치조정간선의 각도를 측정하였고, 그 결과 구치부를 양측 교차교합으로 형성하여 의치의 안정 증가를 도모하였다.

결론

본 증례에서는 적절한 안모 지지를 위해 연성 이장재를 사용하여 상악 전치부 중립대를 인기하여 중립대 범위 내에서 상악 전치부 인공치아를 절단교합으로 배열하였다. 또한 캐드 프로그램 상에서 치조제 관계를 분석한 결과 양측 구치부 교차교합으로 치아배열을 시행하였다. 상하악 악궁 크기 차이가 존재하는 골격성 3급 악간관계 환자에서 상악 전치부 중립대를 고려하여 의치를 제작하여 우수한 심미적, 기능적 결과를 얻었기에 본 증례를 보고하는 바이다.

ORCID

Su-Hun Kim https://orcid.org/0009-0003-1159-457X
Hyung-Jun Kim https://orcid.org/0009-0004-1959-052X
Sang-Won Park https://orcid.org/0000-0002-9376-9104

Hyun-Pil Lim https://orcid.org/0000-0001-5586-1404
Chan Park https://orcid.org/0000-0001-5729-5127
Woohyung Jang https://orcid.org/0000-0001-8077-6877

References

1. Boucher CC, Hickey JC, Zarb GA, Bloender CL. Boucher's Prosthodontic Treatment for Edentoulous Patients. 9th ed. St. Louis; Mosby Inc; 1985. p. 373-7.
2. Ellis JS, Thomason JM, McAndrew R. A pilot study examining the effects of enhanced aesthetics on oral health related quality of life and patient's satisfaction with complete dentures. Eur J Prosthodont Restor Dent 2010;18:116-22.
3. Silva JM, Santos JFF, Marchini L. Factors influencing patients' satisfaction with complete dentures: a qualitative study. Braz Dent Sci 2014;17:83-8.
4. Jacobson TE, Krol AJ. A contemporary review of the factors involved in complete denture retention, stability, and support. Part I: Retention. J Prosthet Dent 1983;49:5-15.
5. Beresin VE, Schiesser FJ. The neutral zone in complete dentures. J Prosthet Dent 1976;36:356-67.
6. Massad JJ, Cagna DR, Goodacre CJ, Wicks RA, Ahuja SA. Application of the neutral zone in prosthodontics. 1st ed. New Jersey; Wiley Blackwell; 2017.
7. Goyal BK, Bhargava K. Arrangement of artificial teeth in abnormal jaw relations: Mandibular protrusion and wider lower arch. J Prosthet Dent 1974:32: 458-61.
8. Gysi A. Special teeth for cross-bite cases. Dent Dig 1927;33:167-71.
9. Kim JH, Kim JE, Park YB, Lee KW. Use of digital scan data for evaluation of edentulous ridge relationship: A case report for removable prosthesis with unilateral cross bite. J Korean Acad Prosthodont 2019;57:304-11.
10. LaVere AM, Freda AL. Artificial tooth arrangement for prognathic patients. J Prosthet Dent 1972;28: 650-4.
11. Pietrokovski J, Massler M. Alveolar ridge resorption following tooth extraction. J Prosthet Dent 1967; 17:21-7.
12. Aidsman IK. Glossary of prosthodontic terms. J Prosthet Dent 1977;38:66-109.
13. Sanghvi SJ, Bhatt NA, Bhargava K. An evaluation of cross-bite ridge relationships. A study of articulated jaw records of 150 edentulous patients. J Prosthet Dent 1981;45:24-9.

골격성 III급 무치악 환자에서 전치부 중립대를 고려한 총의치 제작 증례

김수헌 전공의, **김형준** 전공의, **박상원*** 교수, **임현필** 교수, **박찬** 부교수, **장우형** 조교수
전남대학교 치의학전문대학원 보철학교실

골격성 3급 무치악 환자의 경우 총의치 제작 시 잔존치조제 관계를 고려하여 교차교합을 형성해 줌으로써 의치의 안정을 얻을 수 있다. 골격성 3급 악간관계에서 전치부를 정상교합 관계로 형성하는 것은 전방 캔틸레버를 가중시켜 의치의 안정을 저하시킬 수 있다. 하지만, 환자들은 총의치를 사용할 때 기능적인 면 뿐 아니라 심미적인 면 또한 중요시한다. 전치부 인공치들이 어떻게 배열되느냐에 따라 총의치의 심미성이 좌우되어, 골격성 3급 악간관계를 갖는 무치악 환자에서 정상교합이나 절단교합을 활용한 총의치 제작 증례가 보고되고 있다. 본 증례에서는 3급 악간관계를 갖는 무치악 환자에게 상악 전치부에 중립대를 고려하여 전치부 절단교합을 형성하여 의치를 제작하였고, 우수한 심미적, 기능적 결과를 얻었다.

(구강회복응용과학지 2024;40(2):91-9)

주요어: 총의치; 골격성 3급; 중립대; 절단교합

*교신저자: 박상원
(61186)광주광역시 북구 용봉로 33 전남대학교 치의학전문대학원 보철학교실
Tel: 062-530-5631 | Fax: 062-530-5639 | E-mail: psw320@jnu.ac.kr
접수일: 2024년 1월 26일 | 수정일: 2024년 2월 21일 | 채택일: 2024년 3월 21일