https://doi.org/10.14368/jdras.2024.40.3.142
ISSN 2384-4353 eISSN 2384-4272

Original Article

Accuracy of interocclusal record established by different occlusal scans

Minjee Kang[1], Cheong-Hee Lee[1], Kyu-Bok Lee[1,2], So-Yeun Kim[1], Du-Hyeong Lee[1,3]*

[1]*Department of Prosthodontics, School of Dentistry, Kyungpook National University, Daegu, Republic of Korea*
[2]*Advanced Dental Device Development Institute, Kyungpook National University, Daegu, Republic of Korea*
[3]*Institute for Translational Research in Dentistry, Kyungpook National University, Daegu, Republic of Korea*

Purpose: The purpose of this study was to investigate the accuracy of digital mounting with occlusal scans in the interocclusal record for a full-mouth fixed prosthetic treatment condition. **Materials and Methods:** The entire maxillary teeth were prepared in a dentiform model and attached to an articulator in maximum intercuspation. Temporary crowns were fabricated and occlusion was adjusted. After scanning the arch with tooth preparation, digital mounting was performed using an occlusion scan of the anterior or posterior teeth areas. The accuracy of the positioned jaw relation was evaluated three-dimensionally through positional deviation and angular error of the occlusal plane. Afterwards, the same procedure was repeated on the partially edentulous model to evaluate the accuracy of digital interocclusal record. Kruskal-Wallis test and Mann-Whitney U test were used for statistical analysis, and the significance level was set at 0.05. **Results:** There was no significant difference in the positional error at the center of the arch in the digitally established jaw relation depending on the scan area used and remaining tooth conditions (P = 0.53). The angular error of the occlusal plane was larger when the anterior teeth were used as the overlapping area, and a smaller error value was observed when both posterior teeth were used as the overlapping area (P < 0.001). **Conclusion:** The use of bilateral posterior occlusal scans is recommended when digitally mounting the jaw relation established with temporary teeth during full-mouth fixed prosthetic treatment. **(J Dent Rehabil Appl Sci 2024;40(3):142-8)**

Key words: full mouth prosthesis; occlusal scan; interocclusal record, oral scan, image matching

서론

전악 고정성 보철치료는 상악 또는 하악의 모든 치아를 고정성 치과 보철물로 수복하는 것으로 임플란트 식립과 보철 기공 기술이 발전함에 따라 전악 보철물을 수복하는 빈도가 증가하고 있다. 전악 치료의 장기적인 성공과 환자 만족도의 향상을 위해서는 정확한 보철물의 제작이 중요하다. 임시 보철물은 최종 보철물로 이행되기 전 회복 기간에 사용되는 것으로 전악 보철 수복 치료에서는 수직고경의 확립과 심미성 검증 등을 위해 필수이며, 확립된 교합 양상을 복제하는 것 또한 중요하다.[1] 교합 평면은 전치부 심미성과 저작 등의 기능에 영향을 미친다. 전악 수복에서 조화로운 교합 평면을 설정하는 것은 어려운 과정이며 전치부에서의 기울어짐은 비심미적인 결과를 초래할 수 있다.[2] 이러한 교합평면의 부조화는 석고모형만 위치된 교합기상에서는 확인이 어렵고, 얼굴과 함께 비교하였을 때 인식될 수 있는 부분이다.[3,4]

전악 고정성 보철치료에서 최종 보철물로 진행을 위해 교합면간기록을 계측할 때 임시 보철물로 수직고경을 유지한 상태에서 교합인기재로 채득할 수 있다. 이러한 방식은 임시 보철물로 확인된 수직고경을 안정된 조건에서 채득하므로 교합면간기록 과정에서의 오차를 줄일 수 있다.[5,6] 전체 악궁을 한 번에 교합인기재로 채득하는 방식에 비해 상대적으로 적은 양의 재료가 단계적으로 사용

*Correspondence to: Du-Hyeong Lee
Professor, Department of Prosthodontics, School of Dentistry, Institute for Translational Research in Dentistry, Kyungpook National University, 2175 Dalgubeoldaero, Jung-gu, Daegu, 41940, Republic of Korea
Tel: +82-53-600-7676, Fax: +82-53-426-7661, E-mail: deweylee@knu.ac.kr
Received: June 13, 2024/Last Revision: June 26, 2024/Accepted: July 2, 2024

Copyright© 2024 The Korean Academy of Stomatognathic Function and Occlusion.
©It is identical to Creative Commons Non-Commercial License.

되고, 진료실에서의 작업시간도 단축될 수 있다.[5] 전통적 방식의 교합인기는 실리콘 혹은 왁스 교합인기재를 이용하여 시행되고 교합기에서 석고모형 부착에 사용된다. 이러한 교합면간기록이 정확하게 수행되기 위해서는 임시 보철물이 안정되고 교합인기재료의 정확성이 높아야 한다.

구강스캐너가 치과 진료에 도입되면서 디지털 스캔방식을 통해 교합면간기록을 채득할 수 있게 되었다.[7] 따라서 석고 및 교합인기재의 사용에 수반되는 재료의 체적변화와 부정확한 장착으로 인한 오류를 배제할 수 있게 되었다. 디지털 방식의 교합면간기록과 디지털 마운팅이 임상에서 점차 많이 시도되고 있지만 이 기법의 정확성에 대한 연구는 많지 않다. 본 논문의 목적은 전악 고정성 보철치료 조건에서 임시 보철물로 확립된 상하악의 관계를 구강스캐너를 통하여 교합스캔 채득하고 디지털 방식으로 마운팅할 때 교합면간기록의 정확성을 평가하는 것이다. 본 연구의 귀무가설은 디지털 방식의 교합면간기록에서 이용되는 스캔 영역과 잔존치아 조건은 가상교합기상의 디지털 구강모형의 위치 설정의 정확성에 영향을 미치지 않는다는 것이다.

연구 재료 및 방법

전체 유치악 상황의 전악 고정성 보철치료 연구모형 설정

상하악의 28개 인공치아가 장착된 구강모형(Nissin dental, Tokyo, Japan)을 교합기(Artex CR; Amann girrbach, Koblach, Austria)에 최대 교두간 접촉위(maximum intercuspation)로 부착하였다. 교합기에 부착된 현 상태를 치료 전 구강으로 가정하였다. 전악 고정성 보철을 위해 상악 전체 치아에 대하여 전부관을 위한 치아삭제를 시행하고(Fig. 1), 치아삭제모형을 데스크탑 스캐너(IDC S1; Amann girrbach)로 스캔한 후(치아삭제스캔모형) 고정성 보철물을 computer-aided design (CAD) 소프트웨어(Exocad DentalCAD 3.0 Galway; Exocad, Darmstadt, German)을 이용하여 설계하였다. 아크릴릭 임시 보철물은 세 개의 영역(#13-23, #14-17, #24-27)으로 나누어 밀링 장비(IDC Mill 5X; Amann girrbach)을 이용하여 제작하였다. 임시 보철물의 변연부 정확도를 위해 구강모형에서 인공치은을 제거한 후 임시 보철물 제작하였다. 제작된 임시 보철물은 치아 삭제 모형에 장착 후 전체 치아에 대하여 긴밀한 교합이 형성될 수 있도록 교합조정을 시행하였다. 그 후 그 상태의 수직고경을 교합기의 전방핀을 고정하여 표준 위치(reference)로 확보하였다(Fig. 2). Ceramill사의 CAD소프트웨어에서 Artex가상교합기 모듈은 교합기의 높이가 정해진 경우 치아삭제스캔모델의 마운팅 플레이트를 인식하여 치아삭제모델을 해당되는 위치로 정확히 불러올 수 있다.

구강스캔과 디지털 마운팅을 이용한 치아삭제스캔모델의 교합면간 기록

교합기에서 교합 조정을 통해 재확립된 석고모형의 교합면간기록이 적절하고 최종 보철치료 단계로 진행한다



Fig. 1. Tooth preparation in a full dentate model.

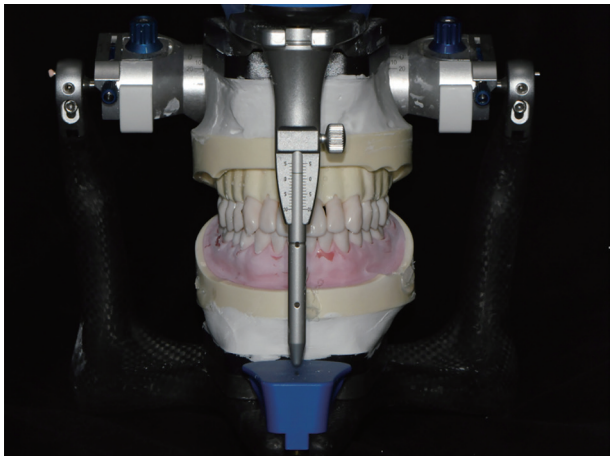

Fig. 2. Mounting with temporary crowns.

는 것을 가정하고 디지털 방식으로 치아삭제모델을 디지털 마운팅하기로 하였다. 우선, 구강스캐너(i700; Medit, Seoul, Korea)를 이용하여 임시 보철물이 장착된 상태로 전악 스캔을 시행하였다. 그리고 디지털 마운팅 기법을 재현하기 위하여 구강스캐너(i700)를 이용하여 두 가지 방법으로 교합면간기록을 위한 교합 스캔을 수행하였다. 첫 번째 방법(조건1)은 전치부(#13-23) 임시 보철물만 장착한 상태에서 상하악의 구치부의 협측부를 촬영하는 것이고, 두 번째 방법(조건2)은 우측 구치부(#14-17)의 임시 보철물만 장착한 상태에서 상하악의 전치부와 좌측 구치부의 협측부를 촬영하는 것이다. 교합 스캔 후 스캐너 소프트웨어(Meditlink v3.3.1; Medit)에서 스캔된 상악 모델을 마운팅하였다. 조건1의 교합 스캔을 이용할 때는 양측 구치부의 삭제된 치아 영역을 이용하였고, 조건2의 교합 스캔을 이용할 때는 전치부의 삭제된 치아 영역을 이용하였다(Fig. 3). 하악 구강모형을 배열할 때는 구치부와 전치부의 모든 협측 영역을 이용하였다. 영상 정합은 점기반 반자동 영상 정합(point-based semiautomatic image matching) 방식을 사용하여 7회 수행되었다. 그 후 상기 모든 스캔 파일들을 STL 파일로 변환 후 3차원 영상 컴퓨터 소프트웨어(Geomagic DesignX, 3D Systems, Rock Hill, USA)로 전송하였다.

디지털 마운팅된 교합면간기록의 오차 측정

디지털 스캔과 영상 정합으로 설정된 교합면간기록의 정확성은 표준 위치와 3차원적으로 위치 편차를 비교함으로써 평가하였다. 첫 번째 결과변수는 치아 정중선의 선상 편위로 상악 전치부의 정중부에 계측점을 설정 후 표준위치와의 편차를 측정하였다. 두 번째 결과변수는 전치부에서의 교합 평면의 각도 오차로 상악 견치 절연을 연결한 선을 형성하고 각도 편차를 측정하였다.

부분 무치악 모델 설정 및 교합면간기록 적용

상악에 모든 치아가 존재하는 상황에서의 평가를 완료 후 추가적으로 부분 무치악의 상황에서 디지털 교합면간기록의 정확성을 평가하였다. 덴티폼 치아 모형에서 일부 치아를 제거하여 #13, 14, 17, 23, 24, 27만 잔존시킨 후 상기 완전 유치악에서의 실험 절차와 동일하게 실험을 진행하여 결과를 수집하였다.

통계 분석

SPSS 25.0 for Windows 소프트웨어(SPSS Inc., Chicago, USA)를 이용하여 디지털 마운팅에 이용된 스캔 영역과 잔존 치아 정도의 조건에서 산술적 통계와 분석적 통계 분석을 시행하였다. Kruskal-Wallis와 Mann-Whitney U 비모수 검정이 결과변수에 대한 군간 유의한 차이를 검증하는 데 사용되었다. 유의수준은 0.05로 설정하였다.

결과

디지털 방식으로 설정된 교합면간기록의 3차원적 위치오차의 평균과 표준편차는 Table 1에 기술되어 있다. 치아 정중부에서의 평균 선상 오차값은 전체적으로 0.2 mm에서 0.4 mm 로 나타났다(Fig. 4). 영상 매칭에 이용된 스캔 영역과 잔존 치아 조건의 군 간의 차이는 정중부에서 위치 오차에 통계적으로 유의한 영향을 미치지 않았다(P = 0.53). 한편, 교합평면의 각도 오차값은 완전 유

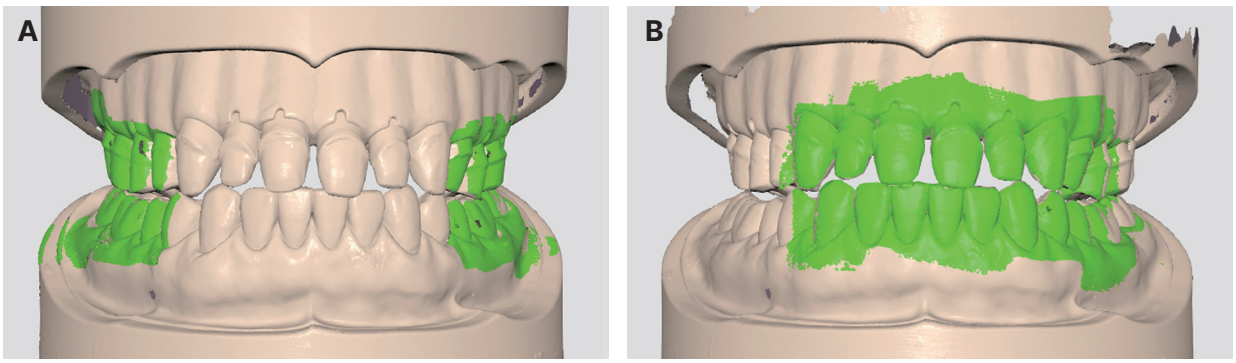

Fig. 3. Digital mounting using (A) posterior regions, (B) anterior region.

Table 1. Mean & standard deviation of positional deviation of aligned digital cast in each condition of digital mounting

Group	Midline deviation (mm)		Occlusal cant (°)	
	Mean	SD	Mean	SD
FA	0.3	0.1	0.6	0.3
FP	0.3	0.2	1.2	0.1
PA	0.4	0.3	0.4	0.2
PP	0.2	0.2	0.7	0.3

FA: Full dentate with anterior interim restoration, FP: Full dentate with posterior interim restoration, PA: Partial edentulism with anterior interim restoration, PP: Partial edentulism with posterior interim restoration.

치악에서 전치부를 중첩영역으로 사용했을 때 1.2 ± 0.1 degree로 크게 나타났고 다른 군과 비교했을 때 유의한 차이를 보였다($P < 0.001$). 양측 구치부를 중첩 영역으로 사용한 경우에는 완전 유치악과 부분 무치악 모두에서 작은 오차값을 나타내었다(각각 0.4 ± 0.2°, 0.4 ± 0.2°). Fig. 5에서 완전 유치악 군과 부분 무치악 군 간의 각도 오차값의 유의한 차이를 볼 수 있다.

고찰

본 논문에서는 전악 고정성 보철물을 제작하는 과정에서 임시 보철물로 유지되는 수직고경을 구강스캔과 디지털 교합스캔을 이용하여 가상 교합기로 교합면간 관계를 기록하는 디지털 기법의 정확성을 평가하였다. 본 논문의 결과에서 교합면간기록에 사용된 스캔 영역의 차이는 교합 평면의 각도에 유의한 영향을 미쳤다. 안궁에서 잔존 치아의 상황은 교합면간기록의 정확성에 유의한 영향을 주지 않았다. 따라서 디지털 방식의 교합면간기록에서 스캔 영역과 잔존치아 조건은 가상교합기 상의 디지털 구강모형의 위치 설정의 정확성에 영향을 미치지 않는다는 귀무가설은 일부 기각되었다.

전통적인 보철물 제작 방식과 달리 디지털을 이용한 교합면간기록의 장점은 기존의 방식에서 오차를 야기할 수 있는 요소인 석고의 팽창, 실리콘의 변형 등이 배제된다는 점이다.[8] 실리콘 교합인기재는 압축 하중 하에서 임상적으로 유의미한 왜곡을 보인다.[9] 또한 탄성체 인상 재료의 두께가 증가하면 장착 불일치가 증가하는 것으로 보고되었다.[9] 체적 안정성은 시간이 증가함에 따라 감소했으며 재료 요인과 시간 요인의 영향을 받았다.[10] 따라서 폴리에테르 재료는 48시간 이내에, 부가 중합형 실리콘 재료는 24시간 이내에, 산화아연유지놀 재료는 1시간 이



Fig. 4. Midline deviation with different interocclusal registration methods and different dentitions. FA: Full dentate with anterior interim restoration, FP: Full dentate with posterior interim restoration, PA: Partial edentulism with anterior interim restoration, PP: Partial edentulism with posterior interim restoration.

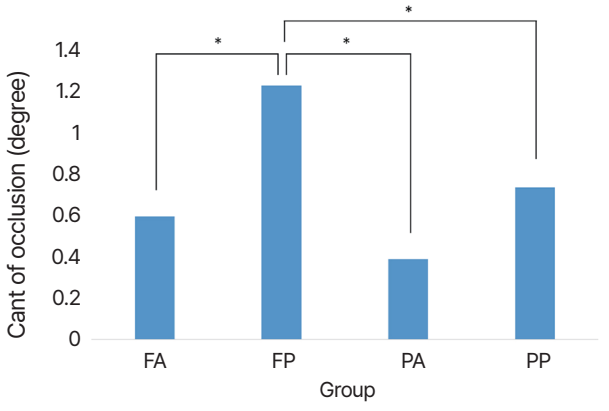

Fig. 5. Occlusal cant deviation on with different interocclusal registration methods and different dentitions. FA: Full dentate with anterior interim restoration, FP: Full dentate with posterior interim restoration, PA: Partial edentulism with anterior interim restoration, PP: Partial edentulism with posterior interim restoration. *$P < .001$.

내에 마운팅에 이용되어야 교합이 잘 형성된 보철물을 제작할 수 있다.[10] 지연이 발생하는 경우 오차의 가능성이 높아진다.[5] 교합인기 재료들은 재료의 종류와 상관없이 석고 모형에서 교합의 수직적 높이 불일치의 가능성을 내포하고 있다.[11] 한편 Johannes 등은 디지털 기법인 구강스캐너를 이용하여 교합을 채득한 경우 상악과 하악 사이의 교합 관계가 더욱 정확하게 채득됨을 시사하였다.[11]

전통적 방법에서 사용되는 석고 모형의 팽창 또한 부정확성의 요소가 될 수 있다.[12] 치과에서 주로 사용되는 석고는 calcium sulfate hemihydrate로 구성되어 있고, American Dental Association (ADA) Specification 25에 따라 5가지 유형으로 분류된다.[13] 모든 치과용 석고는 2시간에서 보다 120시간에서 더 높은 평균 선형 팽창값을 보이는데, 팽창량은 석고마다 다르며, 2시간이 지난 후에 22 - 71%의 팽창이 발생한다고 한다.[14] 본 논문에서는 석고의 사용에 의한 오차를 최소화하기 위해 인상채득 후 석고모형을 제작하지 않고 인체유사 덴티폼 모델을 이용하여 실험을 시행하였다. 이러한 전통적인 보철물 제작 방식의 오차 요소들로 인해 디지털 방식을 이용한 보철물 제작이 증가하고 있다.

구강 스캔은 이미지를 붙여 연결하는 특성(stitching)으로 인해 스캔 영역의 형상과 크기가 중요하다. 잔존 치아의 수가 적은 경우 스캔이 어렵고 정확도가 낮아질 가능성이 있다.[15] 본 연구에서 부분 무치악의 조건이 포함되었는데 교합면간기록의 오차가 완전 유치악 조건과 비교하여 통계적으로 유의한 차이가 없었다. 부분 무치악의 경우에서도 안정적이고 신뢰할 수 있는 스캔 영역이 연속적으로 확보되는 경우 구강 스캔의 정확도는 높은 것으로 사료된다. 교합평면은 4도 이상 기울어지게 되면 임상적으로 인식된다고 알려져 있다.[16] 본 논문의 연구에서는 교합평면이 최대 1.2 도의 기울어짐이 관찰되었는데 이는 임상적으로는 인식되지 않을 것으로 생각된다.

전악 치료에서 편측으로만 교합스캔을 얻는 경우 교합스캔한 부위 쪽으로 교합 접촉이 기울어지는 결과가 나타날 수 있다. 따라서 전악 스캔에서 널리 분산된 복수의 교합스캔을 채득하고 이용하면 단일 교합스캔을 이용할 때 발생하는 기울어짐 효과(tilting effect)를 줄일 수 있다.[3] 본 논문의 연구에서는 전치부에 임시 보철물을 장착하고 양측 구치부의 교합스캔을 채득하여 이용한 경우 편측 구치부에 임시 보철물을 장착하고 전치부와 반대측 구치부의 교합스캔을 채득한 경부보다 교합면간기록의 정확성이 높게 나타났다. 본 결과에 의거할 때 전악 치료시 교합 스캔은 양측 구치부에서 시행하는 것이 정확성에 유리함을 한번 더 확인할 수 있었다.

본 연구의 한계는 In vitro 연구로 덴티폼 모형을 이용하여 진행되었기에 구강 내 상황을 완전히 재현하지는 못한다는 것이다. 또한, 한 종류의 스캐너와 소프트웨어 프로그램이 사용되었다. 향후 연구에서는 다양한 구강스캐너를 포함하여 환자를 대상으로 하는 임상연구가 필요할 것으로 사료된다. 다양한 구강 형상과 잔존 치아의 조건에서 디지털 교합채득 방식의 정확성 검증이 필요할 것이다.

결론

전악 고정성 보철 치료를 위해 임시 보철물로 확립된 상하악의 관계를 구강스캐너를 통하여 교합스캔을 채득하고 영상 정합을 통해 디지털 마운팅을 할 때 양측 구치부 교합스캔 자료를 이용하는 것이 추천된다.

Acknowledgements

This work was supported by the Korea Medical Device Development Fund grant funded by the Korea government (the Ministry of Science and ICT, the Ministry of Trade, Industry and Energy, the Ministry of Health & Welfare, Republic of Korea, the Ministry of Food and Drug Safety) (Project Number: 202011A02).

ORCID

Minjee Kang https://orcid.org/0009-0007-9679-5635
Cheong-Hee Lee https://orcid.org/0000-0002-2005-0801
Kyu-Bok Lee https://orcid.org/0000-0002-1838-7229
So-Yeun Kim https://orcid.org/0000-0001-6714-8315
Du-Hyeong Lee https://orcid.org/0000-0003-2803-7457

References

1. Venezia P, Torsello F, D'Amato S, Cavalcanti R. Digital cross-mounting: a new opportunity in prosthetic dentistry. Quintessence Int 2017;48:701-9.
2. Kavitha M. Cant in the interpupillary line. Br Dent J 2019;227:762.

3. Sasbri R. The eight components of a balanced smile. J Clin Orthod 2005;39:155-67.
4. Mai HN, Win TT, Duong CP, Kim J, Lee DH. Reliable Reference Areas for Three-dimensional Smiling Facial Model Alignments: Posed Versus Natural Smile Expressions. Int J Prosthodont 2023 May 30. doi: 10.11607/ijp.8364. Online ahead of print.
5. Luu D, Kan E, Kim SW, Lee JD, Lee SJ. Comparison of accuracy in digital and conventional cross-mounting. J Prosthet Dent 2022 Dec 3:S0022-3913(22)00693-X. doi: 10.1016/j.prosdent.2022.11.001. Online ahead of print.
6. Joda T, Katsoulis J, Brägger U. Clinical fitting and adjustment time for implant-supported crowns comparing digital and conventional workflows. Clin Implant Dent Relat Res 2016;18:946-54.
7. Güth JF, Runkel C, Beuer F, Stimmelmayr M, Edelhoff D, Keul C. Accuracy of five intraoral scanners compared to indirect digitalization. Clin Oral Investig 2017;21:1445-55.
8. Sun J, Pu T, Ding Q, Xu H, Kang Y, Zhang L. Digital replication and transfer of interim to definitive complete arch implant-supported fixed prostheses by using a laboratory scanner. J Prosthet Dent 2023 Jul 13:S0022-3913(23)00361-X. doi: 10.1016/j.prosdent.2023.05.020. Online ahead of print.
9. Mullick SC, Stackhouse JA Jr, Vincent GR. A study of r materials. J Prosthet Dent 1981;46:304-7.
10. Tejo SK, Kumar AG, Kattimani VS, Desai PD, Nalla S, Chaitanya KK. A comparative evaluation of dimensional stability of three types of inter-occlusal recording materials an in-vitro multi-centre study. Head Face Med 2012;8:27.
11. Tripodakis AP, Vergos VK, Tsoutsos AG. Evaluation of the accuracy of interocclusal records in relation to two recording techniques. J Prosthet Dent 1997;77:141-6.
12. Ries JM, Grünler C, Wichmann M, Matta RE. Three-dimensional analysis of the accuracy of conventional and completely digital interocclusal registration methods. J Prosthet Dent 2022;128:994-1000.
13. American National Standards/American Dental Association, Specification 25 for dental gypsum products. New York; American National Standards Institute; 2000. p. 244-53.
14. Heshmati RH, Nagy WW, Wirth CG, Dhuru VB. Delayed linear expansion of improved dental stone. J Prosthet Dent 2002;88:26-31.
15. Edher F, Hannam AG, Tobias DL, Wyatt CCL. The accuracy of virtual inter-occlusal registration during intraoral scanning. J Prosthet Dent 2018;120:904-12.
16. Padwa BL, Kaiser MO, Kaban LB. Occlusal cant in the frontal plane as a reflection of facial asymmetry. J Oral Maxillofac Surg 1997;55:811-6.

교합스캔의 이용 방식에 따른 교합면간기록의 정확성

강민지[1] 전공의, **이청희**[1] 교수, **이규복**[1,2] 교수, **김소연**[1] 조교수, **이두형**[1,3]* 교수

[1]경북대학교 치과대학 치과보철학교실

[2]경북대학교 첨단치과의료기기개발연구소

[3]경북대학교 치의학중개연구소

목적: 본 연구의 목적은 전악 고정성 보철치료 조건에서 임시 보철물로 확립된 상하악의 관계를 구강스캐너를 통하여 교합스캔을 채득하고 디지털 방식으로 마운팅할 때 교합면간기록의 정확성을 조사하는 것이다.

연구 재료 및 방법: 덴티폼 모형을 사용하여 교합기에서 최대 교두간 접촉위로 부착한 후 상악 전체 치아를 삭제하였다. 임시 보철물을 제작하고 교합 조정을 시행하였다. 삭제한 악궁을 스캔한 뒤, 전치부 혹은 구치부 교합스캔을 통해 디지털 마운팅을 시행하였다. 위치된 교합면간기록의 정확성을 3차원적인 위치 편차와 교합평면의 각도 오차를 통해 평가하였다. 이후 부분 무치악 모델에서도 동일한 절차를 반복하여 디지털 교합면간기록의 정확성을 평가하였다. 통계에는 Kruskal-Wallis 검정과 Mann-Whitney U 검정이 이용되었고, 유의수준은 0.05로 설정하였다.

결과: 디지털 방식으로 설정된 교합면간기록에서 치아 정중부의 위치 오차는 스캔 영역과 잔존 치아 조건에 따라 유의한 차이가 없었다($P = 0.53$). 교합평면의 각도 오차는 전치부를 중첩 영역으로 사용했을 때 크게 나타났으며, 양측 구치부를 중첩 영역으로 사용한 경우 작은 오차값을 보였다($P < 0.001$).

결론: 전악 고정성 보철 치료 시 임시 보철물로 확립된 상하악 관계를 디지털 방식으로 마운팅을 할 때 양측 구치부 교합스캔 자료를 사용하는 것이 추천된다.

(구강회복응용과학지 2024;40(3):142-8)

주요어: 전악보철; 교합스캔; 교합면간기록; 구강스캔; 영상 정합

*교신저자: 이두형

(41940)대구광역시 중구 달구벌대로 2177 경북대학교 치과대학 치과보철학교실, 치의학중개연구소

Tel: 053-600-7676 | Fax: 053-426-7661 | E-mail: deweylee@knu.ac.kr

접수일: 2024년 6월 13일 | 수정일: 2024년 6월 26일 | 채택일: 2024년 7월 2일