https://doi.org/10.14368/jdras.2024.40.3.159
ISSN 2384-4353 eISSN 2384-4272

Case Report

Combined use of direct and indirect digital impression in temporary denture fabrication

Ji-Su Park, Cheong-Hee Lee, Kyu-Bok Lee, Du-Hyeong Lee, Hyun-Ji Yu, So-Yeun Kim*
Department of Prosthodontics, School of Dentistry, Kyungpook National University, Daegu, Republic of Korea

Through the use of intraoral scanners, it is possible to obtain intraoral scan impressions and produce prostheses. This approach is also being attempted not only in dentate patients but also in edentulous patients. However, obtaining scans of edentulous areas can be more challenging than scanning dental areas, and there may be limitations, especially in capturing the details of the mucosal tissues. On the other hand, when obtaining impressions with intraoral scanners, simultaneous recording of the occlusal relationship of the maxilla and mandible can reduce the number of patient visits and expedite the restoration process. In this case, we aimed to combine the advantages of direct intraoral scanning and indirect digital impressions obtained after traditional impression-taking by merging two types of scan files. Consequently, in patients with partially edentulous arches, we sought to provide effective interim prostheses through direct and indirect digital model impressions and report our findings accordingly. **(J Dent Rehabil Appl Sci 2024;40(3):159-68)**

Key words: intraoral scanner; interocclusal record; temporary denture; digital dentistry; digital impression

서론

디지털 덴티스트리(digital dentistry)로의 전환이 급속도로 이루어지고 있는 가운데 임상가가 진료실에서 디지털에 가장 쉽게 접근할 수 있는 방법은 구강 스캐너(intraoral scanner, IOS)의 도입이다.[1] 구강 스캐너를 이용한 구강내 디지털 인상은 의사소통의 향상, 실시간 시각화, 데이터의 영구 저장, 전송 용이성, 환자 불편 감소, 치료 시간의 절약 등의 다양한 장점이 있다.[2,3] 구강 스캐너의 정확도는 수년간의 검증을 통해 어느 정도 확립되었으며 특히 소수 치아의 고정성 보철물의 경우에는 완전한 디지털 워크플로를 통해 제작된 수복물이 정확도 측면에서 기존 방법과 동일하거나 심지어 이를 능가하는 수준으로 발전했다.[4]

최근에는 유치악 뿐 아니라 무치악에서도 구강 스캐너를 통해 인상채득과 의치 제작을 위한 protocol 들이 소개되고 있다.[5] 그러나 의치 제작에 있어서 구강 스캐너의 효용성에 대해서는 아직 논란의 여지가 있다.[6,7] 무치악을 스캔하는 것은 인지 가능한 구조물의 형태(landmark)가 부족하고 조직의 움직임과 변형으로 인해 잠재적인 스티칭 오류(stitching error)로 이어지기 때문에 스캔 정확도가 떨어진다.[8] 또한 디지털 스캔을 통하여 얻는 인상은 무압(mucostatic)인상이므로, 기능력이 가해질 경우의 적절한 압력상태를 형성할 수 없기에 기존의 물리적 재료를 이용한 인상법과 결과의 차이가 존재한다. 또한 변연부가 스캔 인상 채득 중에 일정한 위치와 모양을 유지하기 어려우므로 이 부분의 적절한 두께와 길이를 얻기가 어렵다.[9]

*Correspondence to: So-Yeun Kim
Assistant Professor, Department of Prosthodontics, School of Dentistry, Kyungpook National University, 2175 Dalgubeol-daero, Jung-gu, Daegu, 41940, Republic of Korea
Tel: +82-53-600-7677, Fax: +82-504-398-3227, E-mail: soyeunkim179@gmail.com
Received: May 2, 2024/Last Revision: May 8, 2024/Accepted: May 23, 2024

Copyright© 2024 The Korean Academy of Stomatognathic Function and Occlusion.
©It is identical to Creative Commons Non-Commercial License.

본 증례는 기존 잔존치에 의한 안정적인 교합을 가진 부분 무치악 환자의 임시 의치 제작에 있어 구강 스캐너로 스캔과 악간관계를 동시에 구강 내에서 직접 디지털 인상채득(direct digitalization)하여 기존 방법보다 내원 횟수와 진료 과정을 간략히 하였다. 더불어 추가적으로 기존 인상을 통해 실물 모형을 얻어 이를 간접적으로 디지털화(indirect digitalization)하여 부족한 부분의 인상 형태를 보상하였다(Fig. 1). 이로써 시간과 노력을 절약하는 동시에 환자에게는 좀 더 나은 형태의 보철물을 제작해주고 임상가에게는 빠른 임시 보철물의 구내 장착으로 진료의 효율성을 높였기에 이를 보고하고자 한다.

증례보고

증례 1

본 환자는 90세 여자 환자로 상악 대구치와 아래 치아가 아프다는 주소로 본원에 내원하였다. 구강 내 상하악 국소의치 사용 중이었고 의과 병력으로는 고혈압과 골다공증이 있었다. 구내 검사 시, 기존 국소의치 지대치였던 #43, 33, 34, 35 치아의 우식으로 인한 파절과 치근단 병변, #27 치아의 치근 우식 및 깊은 치주낭이 관찰되었다. 이에 해당 치아의 발거 및 새로운 국소의치 제작을 계획하였으며 구강악안면외과에 통증을 호소하는 치아의 발거를 우선 의뢰하였다(Fig. 2). 치아의 발거 후 봉합사 제거 상태에서 임시의치 제작을 위해 본과에 다시 내원하였으며 알지네이트(Aroma Fine Plus Normal Set, GC Korea, Seoul, Republic of Korea)로 상하악의 인상을 채득하여 연구모형(study cast)을 제작하였다(Fig. 3, 4).

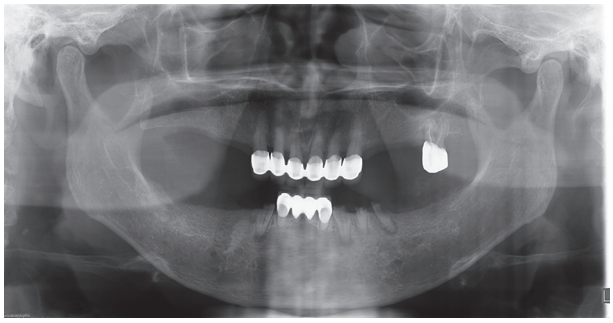

Fig. 2. Initial panoramic radiograph.

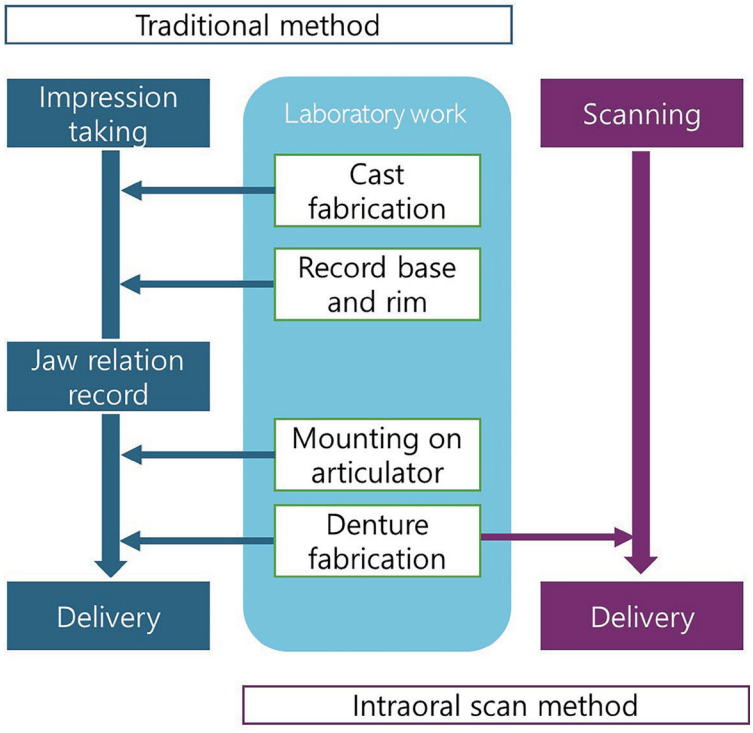

Fig. 1. Comparison of the prosthetic manufacturing process between the traditional impression method and the intraoral scan method for partially edentulous patients.



Fig. 3. Intraoral photographs after teeth extraction. (A) Frontal view with maxillary and mandibular incisors maintaining stable jaw relation, (B) Maxillary occlusal view with extraction socket of left maxillary second molar, (C) Mandibular occlusal view with extraction sites showing asymmetrical resorption of alveolar bone.

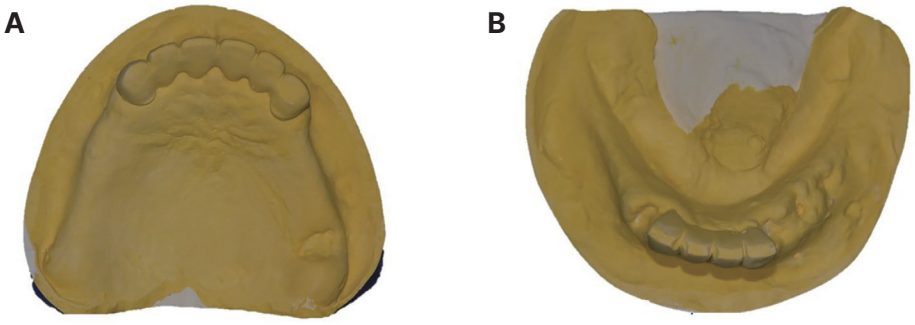

Fig. 4. Study casts. (A) Occlusal view of maxilla, (B) Occlusal view of the mandible.

동시에 구강 스캐너(Medit i700, Medit, Seoul, Republic of Korea)로 부분 인상채득과 악간관계를 채득하였다. 구강내 스캔 시 치아와 형태가 특징적으로 두드러지는 부착 치은 부위를 우선으로 스캔하였다. 기존 수직 고경을 그대로 보존할 계획이었고 잔존한 전치부의 교합 접촉이 매우 안정적이었으므로 이것을 이용하여 악간관계 또한 획득하였다.

전치부 잔존치 교합관계(bite reginstration)에 맞추어 상악과 하악을 정렬하였다. 구내 스캔에서 정확한 악간관계를 얻기 위해서는 우측 협측면을 스캔하여 얻는 첫 번째 교합(first occlusion)과 좌측 협측면을 스캔하여 얻는 두 번째 교합(second occlusion)의 정보를 얻도록 되어 있으나, 본 증례의 경우에는 상악과 하악의 구치부 치아가 존재하지 않았기 때문에 전치부의 잔존 치아의 교합 관계만을 스캔하여 악간관계를 채득하였다.

환자는 귀가하였고, 알지네이트 인상을 이용하여 제작된 연구 모형을 이용하여 후방 무치악 치조제 부위를 추가로 스캔하였다. 이때 같은 형상을 가지는 최후방 잔존 치아부터 무치악 방향으로 스캔을 이어나갔다. 상악은 6전치의 설면에서 시작하여 후방 구개부의 모든 연조직을 스캔하였으며, 하악은 양측 절치부터 시작하여 후방 무치악부를 이어서 스캔하였다(Fig. 5). 특히 점막 경계부에서 구강 내 스캔 시 입술, 혀와 뺨을 당기면서 생긴 조직의 움직임과 그에 따른 조직 형태의 변형에 의한 스티칭 오류로 인해 알지네이트 인상을 이용하여 제작된 연구모형과 스캔 데이터 상에서 일치하지 않는 부분을 스캔 원본 데이터에서 확인할 수 있었다(Fig. 6) 이는 스캔 데이터 최적화 과정 후 석고 모형 인상을 기준으로 일치하지 않는 유동성 조직 인상이 제거되는 방식으로 최종 정리되었다.

의치의 기공 작업은 구강 내 스캐너로 스캔한 Standard Tessellation Language (STL) 데이터를 CAD software (Exocad DentalCAD 2.4 Plovdiv; Exocad GmbH, Darmstadt, Germany)에 가지고 와서 진행하였다. 언더컷을 고려하여 의치의 삽입 철거로를 결정하였으며, 교합평면은 전방부에서는 잔존 치아, 측방에서는 좌측 구후융기부를 기준으로 설정하였다. 설정한 교합평면에 따라 치아의 크기와 위치 및 각도를 세부 조절하여 인공치를 배열하였다(Fig. 7). 조직면과 연마면을 형성하여 최종적인 의치의 형태를 완성하여 DLP 3D 프린터(ASIGA UV Max; ASIGA, Sydney, Austrailia)과 의치상 레진(Tera Harz TFDH; Graphy, Seoul, Republic of Korea)으로

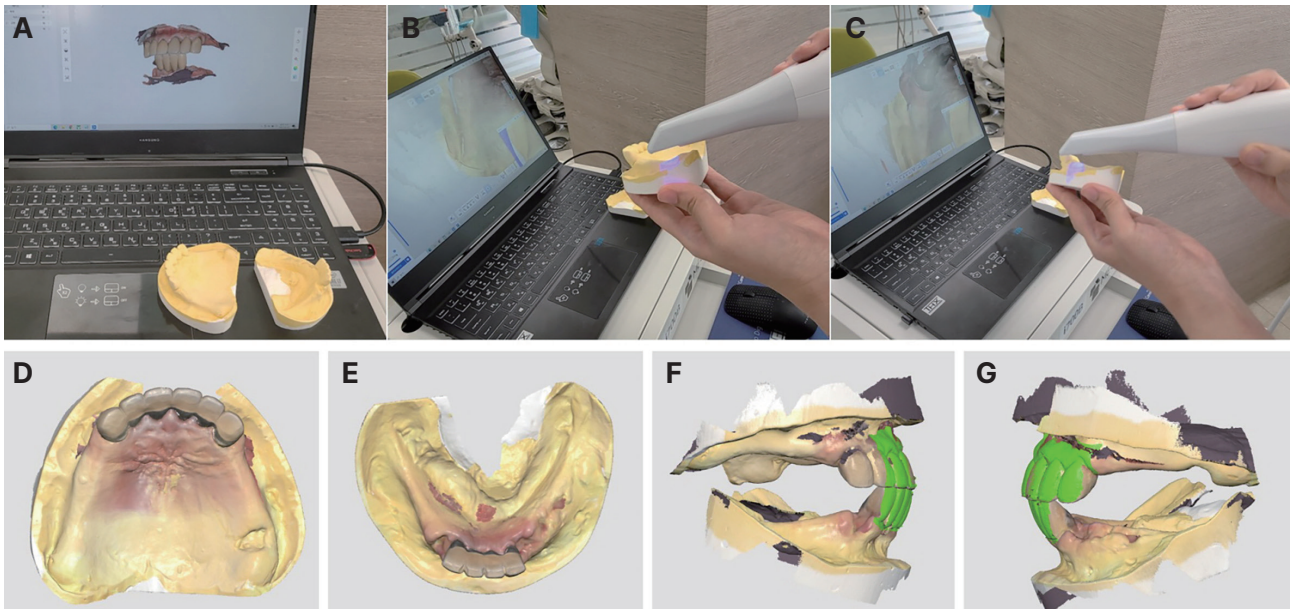

Fig. 5. Scan procedure. (A) Preparation for subsequent scans of casts after an intraoral scan, (B) Scanning of maxillary cast, (C) Scanning of mandibular cast, (D) Definite maxillary scan image, (E) Definite mandibular scan image, (F) Right view after jaw relation registration, (G) Left view after jaw relation registration.

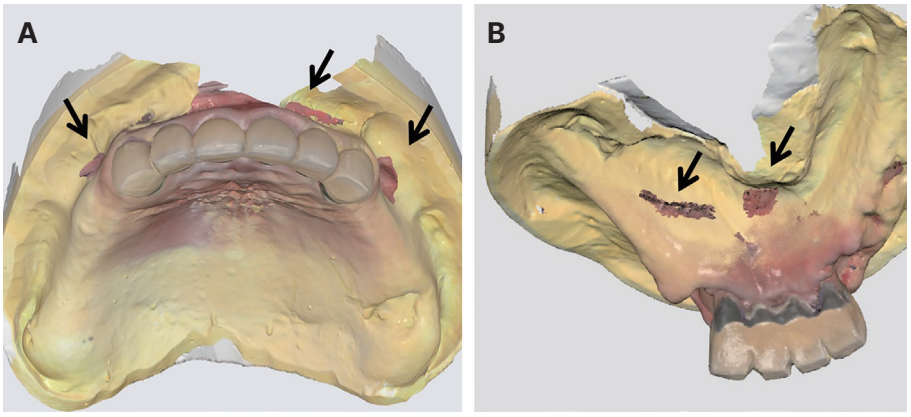

Fig. 6. Discrepancies (Arrows) in vestibule morphology between study model and intraoral scan data. (A) Maxilla, (B) Sublingual vestibule of mandible.

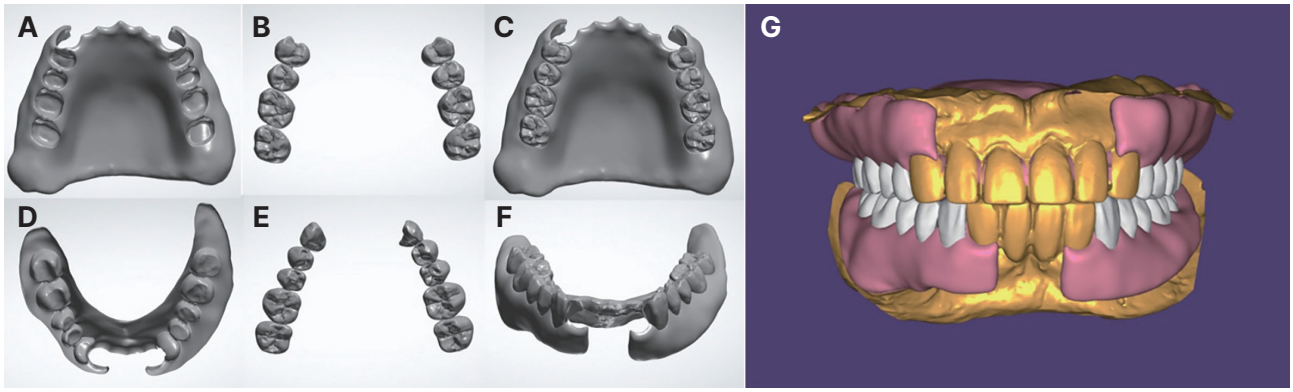

Fig. 7. Denture design on the CAD software. (A) Denture base of maxilla, (B) Maxillary teeth, (C) Denture base combined with maxillary teeth, (D) Denture base of mandible, (E) Mandibular teeth, (F) Denture base combined with mandibular teeth, (G) CAD design of dentures on the virtual casts.

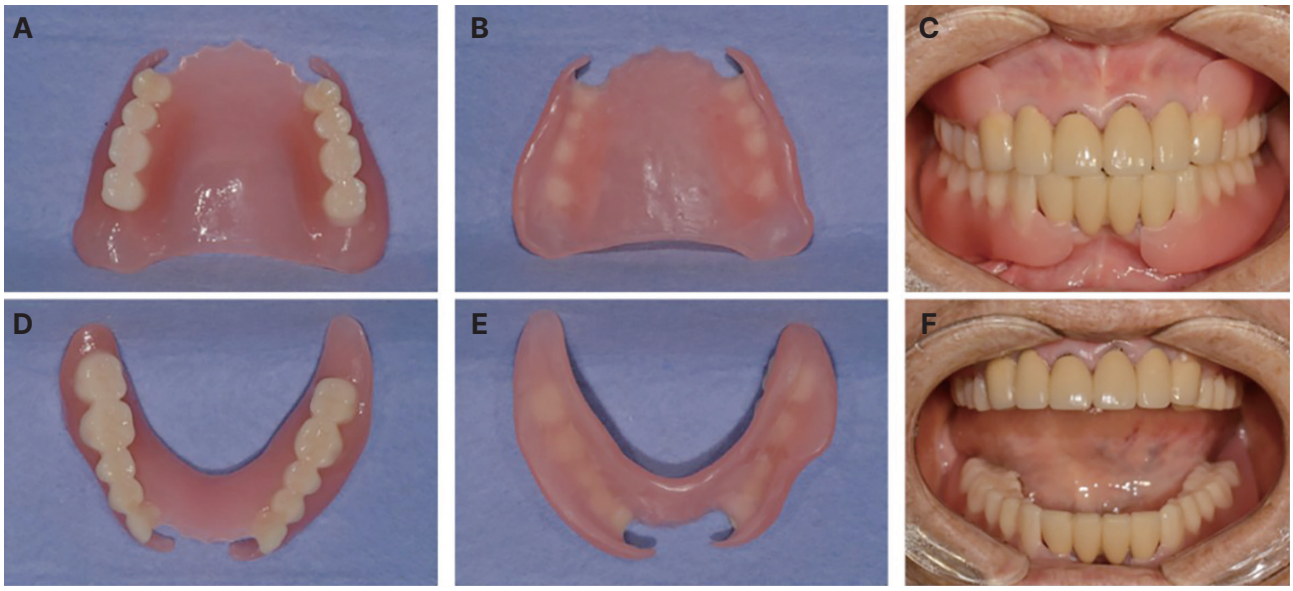

Fig. 8. Temporary denture and delivery. (A) Maxillary occlusal view, (B) Mandibular occlusal view, (C) Maxillary inner surface of denture, (D) Mandibular inner surface of denture, (E) Frontal view with dentures, (F) Open state with dentures.

프린팅하고 좌우 인공 치열을 치관용 레진(C&B Hybrid, ARUM DENTISTRY, Daejeon, Republic of Korea)을 이용하여 프린팅 하였다. 이후 서포터를 제거하고 아이소프로필 알코올(iso-propyl alcohol, IPA)로 세척하였다. 서포터가 부착되었던 부위를 연마하고 의치상과 인공치 연결 부위는 액상의 의치상 레진을 적용 후 광중합하여 부착하였다. 완성된 의치는 섭씨 60도의 글리세린이 함유된 수조에 담가 광경화기(ARUM Dentistry) 내에서 내면과 외면을 각각 20분 동안 후경화했다.

의치 내면의 거칠고 날카로운 부위를 손가락으로 촉진하여 제거 후, 압박지시연고(Pressure indicating paste, Mizzy, Myerstown, USA)와 덴쳐버를 사용하여 구강 내에 적합 시 압박 부위를 조정했다. 이후 최대감합위 상태에서 양측 구치부의 균일한 교합 접촉을 확인하였고 측방 운동 시 교합 간섭이 없도록 조정하였다. 그리고 환자의 구강 내에서 안모와의 조화, 발음을 확인했다(Fig. 8). 임시 의치의 변연 연장은 조정은 많지 않았고 내면의 추가 이장은 시행하지 않았다. 마지막으로 환자에게 임시 의치의 착용 기간과 주기적인 경과 관찰의 중요성에 대하여 설명하고 의치 착용법에 관하여 교육하였다.

증례 2

본 환자는 63세 여자 환자로 하악 전치부가 아프고 흔들린다는 주소로 본원에 내원하였다. 양측 하악 구치부의 소실로 전치로만 저작을 하여 교합성 외상으로 인해 생긴 동요도와 통증을 호소하였고, 심한 치주염이 관찰되었다. 의과 병력으로는 조절 가능한 당뇨와 고혈압이 있었다. 구내 검사 시 주소와 관련하여 다수 치아의 우식 및 전반적인 치주염이 관찰되었다. 우선 예후 불량한 치아의 발거 및 최종 의치 제작 시 방해가 될 것으로 보이는 날카로운 상악 구치부 발치와의 날카로운 골융기 제거를 위한 치조골 성형술을 의뢰하였다(Fig. 9).



Fig. 9. Initial panoramic radiograph.

치아의 발거 및 치조골 성형술 후 봉합사 제거 상태에서 구강 내 스캔 및 예비 인상을 채득하였다. 환자의 기존의 양측 소구치에 의한 안정적인 교합을 스캔하여 악간관계를 획득하였다. 이후 연구 모형을 이어 스캔하여 최종 가상 모형을 제작하였다. 이후 증례 1과 동일하게 같은 날 구강 내 스캔을 진행하여 가상 모형을 제작하였다(Fig. 10). 상악 스캔 시, 좌측 구치부의 치아가 늦게까지 잔존하여 골이 풍융하고 협측 전정이 깊으며 협점막에 가려져 구강스캐너 팁(tip)이 접근하기 어려웠다. 하악은 양측 무치악 치조골의 흡수가 심하여 치조정 양측 전정의 움직임이 심하여 스캔이 어려웠다. 이 부분을 알지네이트 인상을 이용해 제작한 석고 모형을 추가적으로 스캔하여 상하악 최종 인상을 얻었다.

증례 1과 동일한 방법으로 3D 프린팅 임시 의치를 제작하였다. 이때 스캔한 환자의 악간관계를 이용하여 비조절성 교합기에 모형부착(mounting)된 형태로 프린팅한 모형에 임시 의치를 미리 시적하여 적합과 교합을 미리 확인, 조정하였다(Fig. 11). 이후 환자 내원 시 임시 의

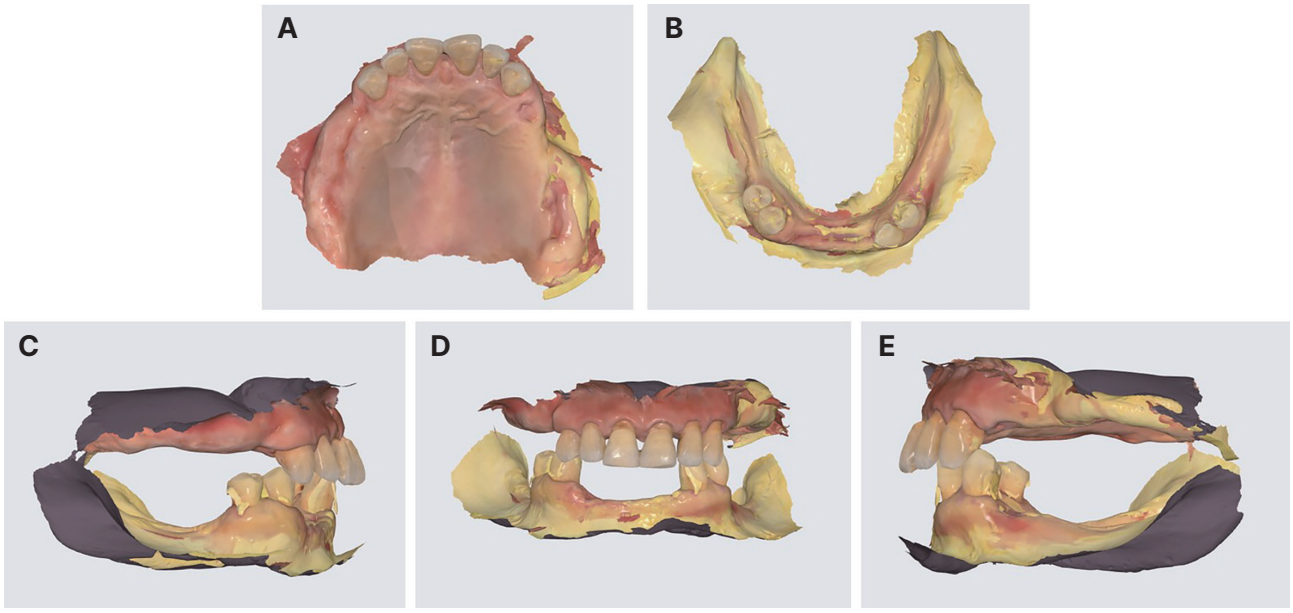

Fig. 10. Acquired scan file. (A) Maxillary scan view with complemented left posterior buccal vestibular impression by a gypsum model. (B) Mandibular scan view with complemented posterior edentulous ridge by a gypsum model. (C) Right occlusion, (D) Frontal occlusion, (E) Left occlusion.

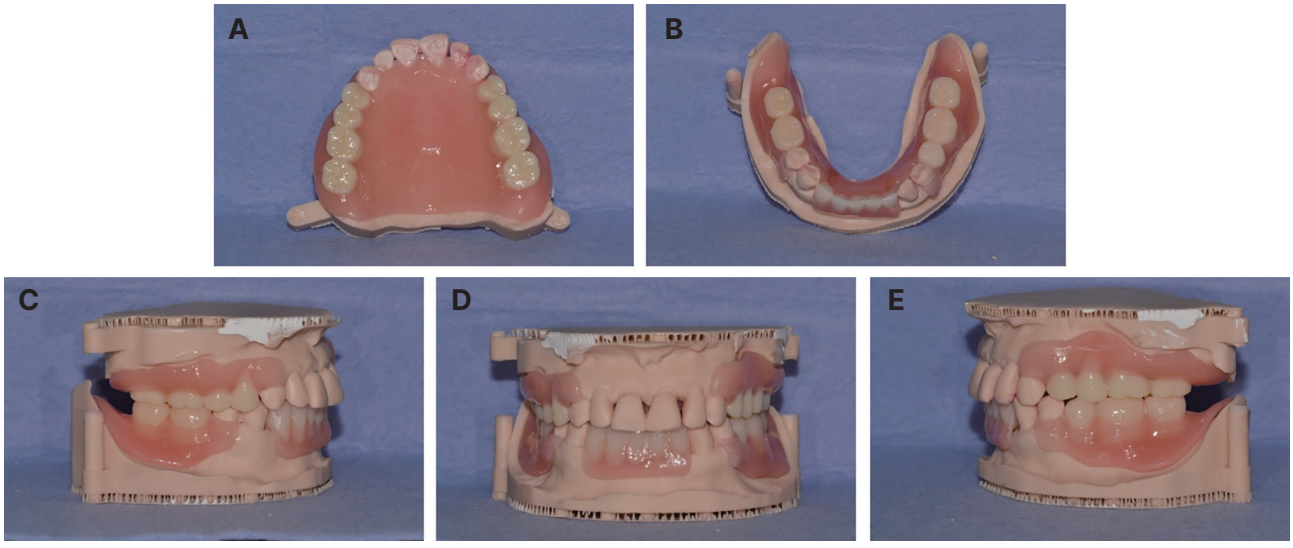

Fig. 11. Printed dentures try-in and adjustment in the 3D printed model. (A) Maxilla, (B) Mandible, (C) Right occlusion, (D) Frontal occlusion, (E) Left occlusion.

치를 구내에 시적하였으며 양호한 상순 지지와 교합평면을 이루고 중심 교합과 측방 운동 시 안정된 교합을 이루는 것을 확인하였다. 의치의 이장이나 심한 교합면 조정은 하지 않았으며 발치와 부위의 내면 조정을 주로 시행하였다. 의치 사용법 교육을 시행하고 추후 치료를 위한 약속을 진행하였다(Fig. 12).

고찰

구내 스캔과 CAD-CAM 시스템을 이용한 가철성 국소의치의 제작은 기존의 전통적인 국소의치 제작 시 필요한 인상채득, 석고 모형 제작, 교합기 부착, 인공치 배열과 같은 수작업을 디지털 시스템을 통해 거치기 때문에 기공 단계를 단축할 수 있다. 하지만 이 과정에서 무치악부 치은과 전정 부위는 스티칭 방식을 이용한 스캐너의 원리로 인해 오차가 발생할 수밖에 없다는 단점이 존재한다. 구강 스캐너를 사용하여 무치악의 직접적인 디지털 인상을 획득하지 못하는 주요 요인은 점막 특성이다. 특히 전정 부위의 점막은 변위가 커서 경계를 결정하기 어렵다. 또 입술, 뺨, 혀의 유동성 조직이 디지털 인상채득 동안 끊임없이 움직인다. 이를 보완하기 위해 스캔 전용 견인기(scan retractor)를 사용하는 법도 소개되었으나 과도한 견인으로 인하여 의치의 변연이 짧게 설정될 수 있고 이는 추가적 의치 이장 및 수리과정으로 이어지게 된다.[10] 하지만 구강 스캐너를 이용한 부분 무치악의 인상채득은 기존 인상 방법에 비해 더욱 유리한 장점들을 가지고 있다. 우선 다수의 부분 무치악을 가진 환자의 경우 치주가 불량하거나 마모나 우식으로 인한 비정상적 치아형태를 갖는 경우가 많다. 이때 기존 물리적인 인상채득 시에는 치아의 탈락 가능성이 있고 인상재의 압력으로 치아 배열이 달라질 수 있다. 또한 큰 와동에 인상재가 끼었다가 빠지면서 석고 모형에 재현이 안되거나 치면이 망가진 형태를 얻을 수 있고 이는 결국 부정확한 모형부착으로 인한 부정확한 기공과정으로 이어진다.[11] 이때 구강 스캐너를 사용하면 치아 위치와 형태를 그대로 얻을 수 있다. 또한 구강 스캐너의 보다 중요한 장점은 기본적으로 인상채득 시 악간관계도 같이 채득한다는 점으로, 이로 인해 환자의 내원을 줄이고 여러 기공 제작 과정이 생략된다는 것이다. 본 증례에서는 알지네이트 인상을 이용하여 가동성이 있는 연조직 인상이 충분하게 채득된 모형을 간접적으로 디지털화하여 직접 구강 스캔하여 디지털화된 구강스캔 파일과 중합(merging)하여 가상 모델을 완성하였다. 이를 통해 의치의 적절한 변연 형성을 할 수 있었으며 가동성이 있는 연조직의 형태를 보다 정확하게 구현해내었다. 또한 불량한 치아형태와 치열 등에 관계없이 현재 구강내의 악간관계를 그대로 스캔하여 사



Fig. 12. Delivery of temporary dentures. (A) Frontal view, (B) Open state, (D) Smile view, (D) Frontal view showing intraoral state with dentures.

용할 수 있었다.

기존 알지네이트를 이용한 인상은 인상 재료와 석고에 의한 팽창과 수축으로 기공 오차가 발생할 여지가 있다. 연구들에서 석고 모형을 스캔한 간접적 디지털 인상과 직접적 디지털 스캔인상이 차이가 있을 수 있으며 디지털 인상이 좀 더 정확하다고 밝히고 있다.[12,13] 스캔 시에는 스캐너의 빛이 구강 또는 모형의 표면에서 반사되면 그 거리에 따라 포인트 클라우드가 생성되고 이에 따라 물체의 3차원 형상인 디지털 메시(mesh)를 얻게 된다. 디지털 메시의 밀도가 높으면 정밀도가 올라가고 낮으면 정밀도가 감소하면서 부드러운 표면으로 표현된다.[12] 디지털 정합(registration)은 포인트 클라우드 내 특정 참조점(reference points)을 이용하여 이루어진다. 서로 다른 시간이나 위치에서 획득된 포인트 클라우드를 정합하여 하나의 일관된 3D 모델을 생성할 때, 공통의 참조점을 사용하여 각각의 클라우드를 정렬할 수 있다.[14] 본 증례에서는 직접 디지털 인상과 간접 디지털 인상을 중첩하였다. 표면의 성상이 다르고 크기나 표면 정밀도의 차이가 있을 수 있으나 같은 3차원적 형상을 갖는 구강내 스캔과 석고 모형의 스캔은 특징적인 치아의 형태를 참조로 하여 두 스캔의 정합을 쉽게 이룰 수 있었다.

의치 제작 과정에서 구내 스캐너를 통하여 악간관계를 채득하여 그 정보를 토대로 디지털 마운팅(digital mounting)을 하였다. 디지털 마운팅의 정확도는 협측 교합 스캔 영역의 양이나 위치, 누락된 치아 수, 사용된 스캐너의 정확도에 의해 영향을 받는다. 즉, 좀 더 정확한 상하악의 관계로 디지털 마운팅을 위해서는 전치부의 단일 악간 스캔보다 양측 구치 악간 스캔이 정확하며 오른쪽 및 왼쪽 협측 부분 모두에서 가능한 한 큰 영역을 스캔하는 것이 좋다.[15,16] Cha 등[17]은 모형을 이용한 실험연구 결과, 스캐너에 따라 채득되는 악간관계가 달라질 수 있고 전치부보다 구치부에서 악궁 간 거리가 줄어드는 경향이 있다고 하였다. 이는 기존의 방식으로 모형부착을 하였을 경우에는 구치부의 악궁 간 거리가 멀어지는 경향이 있어 과교합이 우려되는 반면 디지털 스캔으로 모형부착을 할 경우 저위 교합을 고려해야 함을 시사한다.[18] 본 증례의 경우 대부분의 구치부를 상실하였기 때문에 좌우로 넓은 협측 영역을 인기하지 못하여 구치부에서 교합이 다소 낮아졌을 가능성 있으나 임시 의치의 특성상 임상적으로 유의미한 교합 접촉 상실은 관찰되지 않았다. 협측 스캔을 활용한 디지털 방식으로 교합채득과 디지털 마운팅 과정이 기존 방법과 비슷하거나 더 정확하다고 밝히는 연구도 있다.[19] 악간관계 채득을 위한 추가 기공 및 추가 약속이 없으므로 시간과 자원이 절약되고 이는 하루라도 빨리 구강 내에 보철물을 넣고자 하는 환자의 입장에서는 가장 중요한 덕목으로 볼 수도 있다. 다수 무치악자에게 임시 의치의 장착은 구강 회복의 첫 단계로서 기능, 심미 그리고 차후 치료 방향의 예측을 위해서 중요하다.

본 증례에서는 디지털 기술을 이용하여 의치 제작 시 인상과 악간 관계 채득의 과정을 한 번에 진행함으로써 환자의 내원 횟수를 감소시킬 수 있었다. 디지털 가상 모형을 획득하였기 때문에 의치 재제작이 필요한 경우 언제든지 저장된 정보를 통해 기존의 의치와 동일한 형태를 가진 의치를 새로이 제작할 수도 있다. 임시 의치 사용 중 추가 발치 및 치료 계획 변경 시 기존의 디자인을 그대로 이용하여 쉽게 의치의 재제작 또한 가능하다. 이런 디지털 가상 모형을 얻는 과정에서 부분 무치악 인상의 부족한 부분을 간접 디지털 인상을 통해 보강할 수 있었다. 이에 환자에게 구강 스캔을 이용한 디지털 덴티스트리의 이점을 가져다줌과 동시에 기존 방법의 이점을 함께 제공할 수 있었고 환자의 내원 횟수를 줄이고 좀 더 정확한 임시 의치의 전달을 통한 구강환경의 빠른 안정화와 함께 추후 진료에 도움이 될 것으로 사료된다.

결론

본 증례에서는 구강 스캐너를 이용하여, 악궁의 인상채득에서 전통적인 인상채득을 이용한 간접 디지털 인상방법과 구강내 스캔 방식을 병용하여 두 가지 방식의 단점을 보완하고자 하였다. 구강 스캐너로 구강 내 스캔과 악간관계를 채득하는 동시에 전통적 방식의 인상 채득도 함께 진행하였으며, 두 모형의 스캔 정보를 중합하여 가상 모형을 얻고 임시 의치를 제작하였다. 치아를 상실한 환자에서 의치상의 형태가 좀더 나은 의치를 빠른 시일 내에 장착하여 심미, 저작기능을 회복하고 차후의 보철치료의 진행에 도움이 되도록 하였다.

Acknowledgements

This work was supported by Kyungpook national University Dental Hospital Institute for Dental Research (2022).

ORCID

Ji-Su Park https://orcid.org/0009-0006-1583-4595
Cheong-Hee Lee https://orcid.org/0000-0002-2005-0801
Kyu-Bok Lee https://orcid.org/0000-0002-1838-7229
Du-Hyeong Lee https://orcid.org/0000-0003-2803-7457
Hyun-Ji Yu https://orcid.org/0009-0008-5020-5027
So-Yeun Kim https://orcid.org/0000-0001-6714-8315

References

1. Abad-Coronel C, Valdiviezo OP, Naranjo OB. Intraoral scanning devices applied in fixed prosthodontics. Acta Sci Dent Sci 2019;3:44-51.
2. Sawase T, Kuroshima S. The current clinical relevancy of intraoral scanners in implant dentistry. Dent Mater J 2020;39:57-61.
3. Alghazzawi TF. Advancements in CAD/CAM technology: Options for practical implementation. J Prosthodont Res 2016;60:72-84.
4. Tabesh M, Nejatidanesh F, Savabi G, Davoudi A, Savabi O, Mirmohammadi H. Marginal adaptation of zirconia complete-coverage fixed dental restorations made from digital scans or conventional impressions: A systematic review and meta-analysis. J Prosthet Dent 2021;125:603-10.
5. Skinner EW, Chung P. The effect of surface contact in the retention of a denture. J Prosthet Dent 1951;1:229-35.
6. D'Ambrosio F, Giordano F, Sangiovanni G, Di Palo MP, Amato M. Conventional versus Digital Dental Impression Techniques: What Is the Future? An Umbrella Review. Prosthesis 2023;5:851-75.
7. Al Hamad KQ, Al-Kaff FT. Trueness of intraoral scanning of edentulous arches: A comparative clinical study. J Prosthodont 2023;32:26-31.
8. Patzelt SB, Vonau S, Stampf S, Att W. Assessing the feasibility and accuracy of digitizing edentulous jaws. J Am Dent Assoc 2013;144:914-20.
9. Chebib N, Imamura Y, El Osta N, Srinivasan M, Müller F, Maniewicz S. Fit and retention of complete denture bases: Part II - conventional impressions versus digital scans: A clinical controlled crossover study. J Prosthet Dent 2024;131:618-25.
10. Fang Y, Fang JH, Jeong SM, Choi BH. A Technique for Digital Impression and Bite Registration for a Single Edentulous Arch. J Prosthodont 2019;28:e519-23.
11. Goldstein GR. An alternative immediate complete denture impression technique. J Prosthet Dent 1992;67:892-3.
12. Abad-Coronel C, Atria PJ, Romero Muñoz C, Conejo J, Córdova NM, Pendola M, Blatz M. Analysis of the mesh resolution of an .STL exported from an intraoral scanner file. J Esthet Restor Dent 2022;34:816-25.
13. Vecsei B, Joós-Kovács G, Borbély J, Hermann P. Comparison of the accuracy of direct and indirect three-dimensional digitizing processes for CAD/CAM systems - An in vitro study. J Prosthodont Res 2017;61:177-84.
14. Lai JY, Ueng WD, Yao CY. Registration and data merging for multiple sets of scan data. Int J Adv Manuf Technol 1999;15:54-63.
15. Ren S, Morton D, Lin WS. Accuracy of virtual interocclusal records for partially edentulous patients. J Prosthet Dent 2020;123:860-5.
16. Edher F, Hannam AG, Tobias DL, Wyatt CCL. The accuracy of virtual interocclusal registration during intraoral scanning. J Prosthet Dent 2018;120:904-12.
17. Cha C, Pyo SW, Chang JS, Kim S. Digital mounting accuracy of 2 intraoral scanners with a single anterior or bilateral posterior occlusal scan: A three-dimensional analysis. J Prosthet Dent 2023;130:612.e1-8.
18. Yee SHX, Esguerra RJ, Chew AAQ, Wong KM, Tan KBC. Three-Dimensional Static Articulation Accuracy of Virtual Models-Part II: Effect of Model Scanner-CAD Systems and Articulation Method. J Prosthodont 2018;27:137-44.
19. Ries JM, Grünler C, Wichmann M, Matta RE. Three-dimensional analysis of the accuracy of conventional and completely digital interocclusal registration methods. J Prosthet Dent 2022;128:994-1000.

직접 및 간접 디지털 인상을 병용한 임시 의치 제작 증례

박지수 전공의, **이청희** 교수, **이규복** 교수, **이두형** 교수, **유현지** 전공의, **김소연*** 조교수
경북대학교 치과대학 치과보철학교실

구강 스캐너를 통해 구내 스캔 인상을 획득하여 보철물을 만들 수 있으며 이는 유치악 뿐 아니라 무치악 환자에서도 시도되고 있다. 그러나 무치악 부위는 치아 부위보다도 인상채득이 까다로우며 특히 변연부의 인상채득은 스캔의 한계가 있다. 한편 구강 스캐너를 통한 인상채득 시에는 상하악의 인상채득과 동시에 악간관계를 동시에 채득하여 환자의 내원 횟수를 줄일 수 있어 저작의 회복을 더 빠른 시일 내에 이룰 수 있다는 장점이 있다. 이에 본 증례에서는 구강 내의 직접 스캔과 전통적 인상채득 후 얻은 모형의 간접 디지털 인상을 이어서 중합하는 방식으로 양측의 장점을 얻고자 하였다. 결과적으로 부분 무치악으로 저작을 상실한 환자에게 직간접 디지털 모형 인상채득을 통해 효과적으로 임시의치를 제공하여 이를 보고하고자 한다.

(구강회복응용과학지 2024;40(3):159-68)

주요어: 구강스캐너; 악간관계기록; 임시의치; 디지털 덴티스트리; 디지털 인상

*교신저자: 김소연
(41940)대구광역시 중구 달구벌대로 2175 경북대학교 치과대학 치과보철학교실
Tel: 053-600-7677 | Fax: 0504-398-3227 | E-mail: soyeunkim179@gmail.com
접수일: 2024년 5월 2일 | 수정일: 2024년 5월 8일 | 채택일: 2024년 5월 23일