https://doi.org/10.14368/jdras.2024.40.3.169
ISSN 2384-4353 eISSN 2384-4272

Case Report

Single-unit fixed restoration using the automated crown shaping artificial intelligence program

Eun-Bi Park, Young-Eun Cho*
Department of Prosthodontics, School of Dentistry, Dankook University, Cheonan, Republic of Korea

Recently, several attempts have been made to integrate AI into the field of dentistry. To overcome the limitations of traditional fixed prosthetic fabrication methods such as CAD-CAM (computer-aided design-computer-aided manufacturing), AI programs are being developed for automated crown fabrication, and various studies are underway to applicate in clinical situation. In these case studies, single-unit fixed prostheses were fabricated using an AI program (Dentbird Crown, Imagoworks Inc, Seoul, Korea) in both the anterior and posterior regions and the fabrication time and accuracy were compared with previously used CAD-CAM method. The first case is a 44-year-old woman who presented for re-fabrication of a zirconia prosthesis due to a prosthesis fracture on the lingual side of the upper right lateral incisor. The second case is a 53-year-old male patient who presented for a crown restoration on an upper left first molar following root canal treatment, where he received a final zirconia restoration. In both cases, the first prosthesis was designed manually using a CAD program, the second prosthesis was designed using AI alone, and the third prosthesis was designed using AI and then modified by CAD program, and the three designs were superimposed to compare suitability. When evaluated after temporary placement, the final prosthesis demonstrates adequate stability, retention and support, resulting in functional and esthetic satisfaction. **(J Dent Rehabil Appl Sci 2024;40(3):169-78)**

Key words: artificial intelligence; CAD-CAM; zirconia

서론

인공지능이란 기계에 의해 정보를 인지 및 취합하고 추론에 도달하여 인간을 모방하는 것으로, 치의학에서 인공지능은 다양한 분야에서 접목될 수 있으며, 각 분야에서 의료 영상 분석, 질병의 진단 및 치료 결과에 대한 예측 등에 사용되어 향후 더욱 보편화 될 것으로 여겨진다. 특히 치과 보철학 영역에서는 디지털 임플란트 치료 계획 수립이나, 맞춤형 보철물 제작 및 보철물 제작의 자동화 등에 사용되어 보철물의 정밀도, 적합성, 및 효율성을 향상시키고 환자에게 더 나은 보철 치료를 제공할 것으로 기대된다.[1]

전통적인 고정성 보철물 제작 방식의 한계점은 치과의사가 치기공사의 숙련도에 따른 보철물의 오차를 예측하기 어렵다는 점과 이로 인해 술식 시간이 길어진다는 점이다. 또한 제작 시간을 위해 환자의 내원 간격이 길어지고 이로 인해 임시 보철물의 장착 시간이 장기화되어 환자의 불편감도 커진다.[2,3] 그러나 인공지능을 이용한 자동 치관 형성 프로그램을 이용하면 학습된 데이터를 기반으로 기존의 제작 과정들을 자동으로 제공해 줌으로써 비교적 적은 수작업으로 짧은 기간내에 일정한 수준의 보철물을 제작할 수 있게 된다.

인공지능을 이용하여 제작한 보철물을 임상적으로 적용하기 위해 인공지능을 이용한 보철물 제작에 관한 활

*Correspondence to: Young-Eun Cho
Assistant Professor, Department of Prosthodontics, School of Dentistry, Dankook University, 119 Dandaero, Dongnam-gu, Cheonan, 31116, Republic of Korea
Tel: +82-41-550-1924, Fax: +82-41-559-7898, E-mail: yecho77@hanmail.net
Received: May 20, 2024/Last Revision: June 17, 2024/Accepted: July 12, 2024

Copyright© 2024 The Korean Academy of Stomatognathic Function and Occlusion.
©It is identical to Creative Commons Non-Commercial License.

발한 연구가 진행되고 있다.[1,4] 인공 지능을 통한 보철물의 색조 선택이 육안에 의한 선택보다 더 심미적인 결과를 나타내었고, 디자인 프로세스의 향상과 제작 시간이 감소하였음이 보고되었다. 또한 변연 적합도도 임상적으로 받아들일 만하다고 보고되었다.[4]

본 증례들에서 사용된 AI 프로그램(Dentbird Crown, Imagoworks Inc, Seoul, Korea)은 GAN (Generative Adversarial Network) deep learning을 기반으로 하며, 현재 임상적으로 사용되고 있는 중인 자동 치관 형성 인공지능에 가장 많이 사용되는 방식이며 두 개의 신경망이 서로 경쟁하면서 데이터를 생성하는 머신 러닝의 한 유형으로 임상적으로 적용 가능한 정도의 높은 정확도를 보인다고 보고되고 있다.[5]

실제 임상적으로 AI 디자인을 이용하여 수복한 증례 보고는 부족하므로, 본 증례들에서는 AI를 이용한 보철물의 적합성을 비교하고자 하였다. CAD 프로그램을 이용하여 기존 방식대로 제작한 보철물과 AI 프로그램만을 이용하여 자동 디자인된 보철물, 그리고 AI 프로그램 적용 후 수작업으로 디자인을 수정한 보철물을 제작한 뒤, 3 종류의 보철물의 중첩을 통해 내면 적합도, 변연 적합도, 인접면 적합도, 교합 관계 및 외형을 비교하였다.

증례보고

증례 1

첫번째 환자는 44세 여성으로 개인 치과의원에서 수복한 보철물이 깨져 재수복하고 싶다는 주소로 내원하였다. 의과적 병력은 없었으며, 치과적 병력으로는 15년 전 상악 우측 측절치 전부도재관으로 수복하였다(Fig. 1, 2).

방사선적 검사 시 이상 소견은 관찰되지 않았고 보철물 파절 원인을 파악하기 위해 구강 내를 평가하였다. 대합치인 하악 우측 측절치의 회전으로 상악 우측 측절치의 보철물 파절 부위에 과도한 교합 양상을 보였고 상악 우측 측절치 원심부에 치간 이개가 있었다(Fig. 1).

최종 보철물 제작을 위해 기존 보철물 제거하고 임시 보철물을 자가 중합 레진(Alike, GC Co, Tokyo, Japan)으로 제작하여 임시 접착하였다. 임시 보철물의 교합은 중심위 교합시 모든 상악 전치부가 균일하게 닿도록 하고 전방 유도 시 상악 전치부에 과도하게 닿는 부위 없이 균일하게 유도되도록 제작하였다.

지대치 삭제시 chamfer 변연 형성하였고 인상 채득 전 치은 압배를 시행하였다. 폴리비닐실록산 인상재(Honigum mono & light, DMG, Hamburg, Germany)를 사용하여 이중 혼합법을 이용한 최종인상을 채득하였다. 실리콘 교합인기재(I-Sil bite, Spident, Incheon, Koera)를 이용하여 악간관계를 채득하고 초경석고를 이용하여 작업 모형 및 다이를 제작하였다.

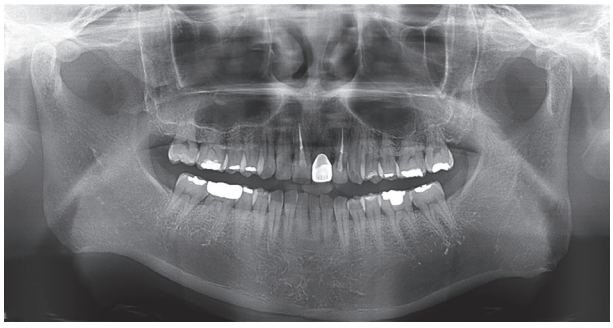

Fig. 2. Initial panoramic radiographic image. No specific abnormalities are observed in #12 on the panoramic radiograph.



Fig. 1. Intraoral photograph before treatment. Fracture of prosthesis on the lingual side of the maxillary anterior teeth and rotation of the mandibular central incisors are observed. (A) Upper view, (B) Frontal view, (C) Right view.

보철물 제작 위해 스캐너(Medit T500, Medit Co., Seoul, Korea)를 이용하여 모델 스캔하였다. 첫번째 보철물은 CAD 프로그램(Exocad DentalCAD, ExocadGmbH, Darmstadt, Germany)을 이용하여 수작업으로 디자인한 보철물로 변연 형성 후 인접면, 교합면 및 외형 디자인하였다. 두번째 보철물은 AI 프로그램(Dentbird Crown, Imagoworks Inc, Seoul, Korea)만으로 제작한 보철물로, 스캔한 데이터를 불러온 후 상악과 하악을 인식한 후에 자동으로 치관을 형성하였다. 세번째 보철물은 AI 프로그램으로 제작 후 외형, 변연, 인접면 접촉 및 교합 접촉을 AI 소프트웨어 웹상에서 수정하여 세번째 디자인을 제작하였다. 3 종류의 보철물을 Exocad를 이용하여 중첩한 후 내면 적합도, 변연 적합도, 인접면 적합도, 교합 관계 및 외형을 비교하였다(Fig. 3 - 5).

완성된 세 디자인은 환자의 구내에서 수정 후 임시접착제(Temp-Bond NE, Kerr Corporation, Orange, USA)를 이용해 환자의 동의 하에 각각 1주일간 임시 접착하였다(Fig. 6). 인접면 접촉의 경우 치실이 가벼운 압력에 통

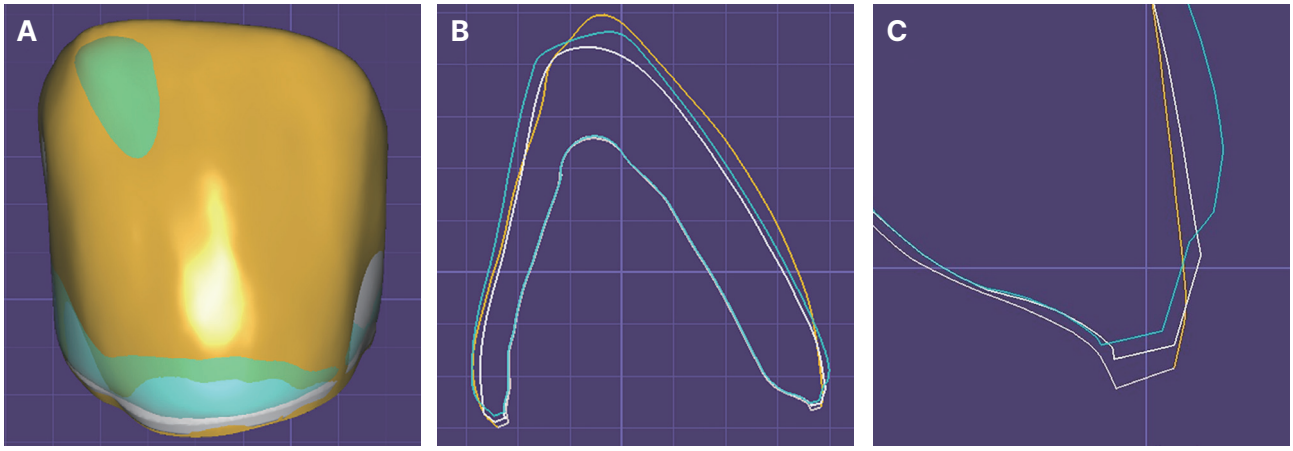

Fig. 3. Comparative analysis of CAD design, AI design and AI design with CAD design modification. The yellow is the AI design, the blue is CAD design, and the white is the AI design modified through CAD. (A) Overlapping, (B) Internal fit, (C) Margin.

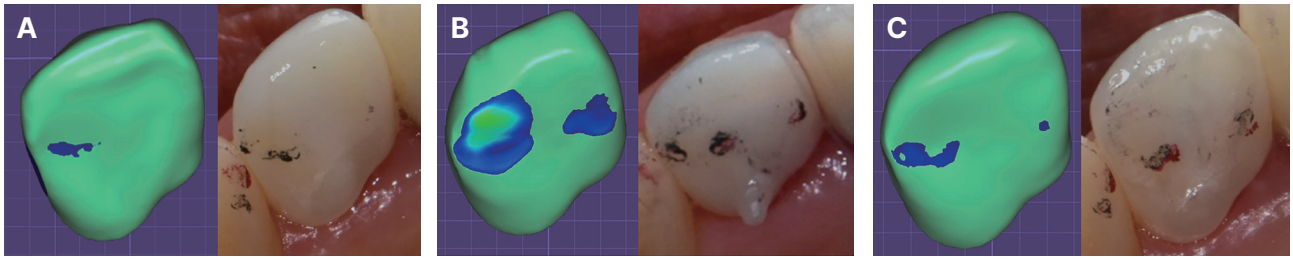

Fig. 4. Designed occlusal contacts and actual occlusal contacts found in the mouth. (A) CAD design, (B) AI design, (C) AI design with CAD design modification.

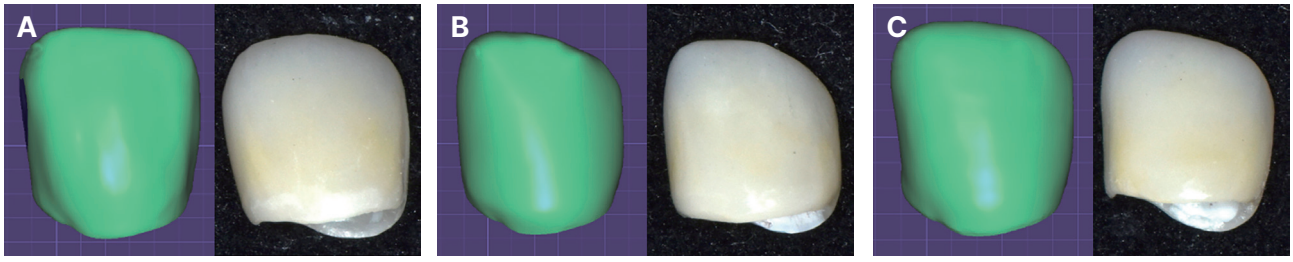

Fig. 5. Designed morphology. (A) CAD design, (B) AI design, (C) AI design with CAD design modification.

과할 정도의 접촉을 형성해 주었고 변연의 경우 탐침 시 걸리는 부분이 없는 것을 확인하였으며 교합면의 경우 최대교두간 접촉위와 전방 유도 시 고르게 닿을 수 있도록 조정하였다. 3주 후 환자의 외형에 따른 심미적 선호도와 기능적 편리함에 따라 CAD 프로그램으로 제작된 보철물로 최종 접착 진행하였다. 프라이머(Z-Prime Plus, Bisco Inc., Schaumburg, USA)와 레진 시멘트(RelyX™ U200, 3M Oral Care, St. Paul, USA)를 이용해 최종 접착하였다(Fig. 7).

세 가지 방식으로 제작한 보철물을 비교한 결과 순측에서 관찰시 첫번째 방식으로 제작한 보철물의 경우 동일 악궁의 반대측 치아와 유사한 형태로 제작하여 심미적인 외형을 보여주었으나, 두번째 제작 방식인 AI만으로 제작한 보철물의 경우 선각 및 풍융부의 형태가 반대측 치아와 대칭적이지 못해 환자의 구강 상태를 반영하지 못한 외형으로 제작되었다. 또한 교합면에 있어서도 전치부의 경우 최대교두간 접촉위 뿐만 아니라 전방 유도를 고려한 교합점 형성이 필요한데 이런 고려가 부족하여 세 디자인 중 가장 많은 교합 조정이 필요하였다. 설면에서도 하악 전치부와의 접촉점에서만 움푹 패인 양상을 나타내 주변부와 매끄러운 면을 형성하지 못하여 부족한 완성도를 보여주었다(Fig. 4).

내면 적합도의 경우 CAD 상에서 중첩시 차이가 거의 발견되지 않을 정도로 유사하였고 실제 환자 구강에 적용시에도 안정적으로 안착되었으며 탈착 시 유사한 정도의 유지력을 나타내었다. 그러나 인접면 접촉점에 있어서 AI로 제작한 보철물의 경우 전치부의 형태적 특징상 인접면의 형태가 구치에 비해 불명확하여 CAD로 제작한 보철물과는 약간 벗어난 위치에 인접면 접촉점이 형성되었고 구강내에 적용 후 치실 적용시 약간 헐거운 경향이 있었다. 환자도 장착 후 첫번째 제작 방식에 비해 헐거운 느낌으로 어색함을 호소하였다. 변연을 비교시 세 종류



Fig. 6. Provisional cementation of final prosthesis. (A) CAD design, (B) AI design, (C) AI design with CAD design modification.



Fig. 7. Final cementation of CAD design. A prosthesis designed with the CAD system according to the patient's requirements was finally cemented and showed a satisfactory esthetic result. (A) Upper view, (B) Frontal view, (C) Right view.

의 보철물 간에 0.1 mm 이내의 오차가 있었으나 모두 탐침 시 걸리는 부분 없이 치아와 부드럽게 연결된 형태를 나타내었다.

최종적으로 환자는 외형적으로 자연스럽고 교합이 편하다는 이유로 첫번째 제작 방식의 보철물을 선택하였고 최종 접착하였다. 전치부의 경우 AI로 제작한 보철물은 인접면 접촉이나 교합점에 있어 약간의 조정으로 적용 가능한 수준이었으나 외형적으로는 아쉬운 부분이 있었다.

증례 2

두번째 증례 환자는 53세 남환으로 본원 보존과에서 상악 좌측 제1 대구치 근관치료 완료 후 보철물 수복을 위해 의뢰된 환자였다. 의과적 병력으로 강직성 척추염 관련하여 Celecoxib 복용 중이었다. 치과적 병력으로 약 15년 전 동네병원에서 상악 좌측 제1대구치에 인레이를 제작하였으나 3개월 전 상악 좌측 치성 농양으로 본원 구강악안면외과에서 절개 및 배농 시행 후 본원 보존과에서 근관치료를 완료하였다. 구강내 소견 및 방사선 사진 상에서 특별한 이상은 발견되지 않았으며 상악 좌측 제1대구치 수복 위해 기존에 남아있던 인레이 제거하였고 최종 수복물을 지르코니아로 수복하기로 하였다(Fig. 8, 9).

치아 삭제를 시행하고 Chamfer 변연 형성한 후 자가중합 레진(Alike, GC Co)을 이용하여 직접법으로 임시보철물을 제작하였다. 최종 인상 채득 전 치은 압배를 시행하였고 폴리비닐실록산 인상재(Honigum, DMG, Hamburg, Germany)를 사용하여 이중 혼합법으로 최종인상을 채득하였다. 실리콘 교합인기재(I-Sil bite, Spident)를 이용하여 악간관계를 채득한 후 초경석고를 이용하여 작업 모형 및 다이를 제작하였다. 모델 스캔하여 첫번째 증례와 같이 3 가지 방식으로 보철물을 디자인하였다(Fig. 10, 11).

보철물 완성 후 임시접착제(Temp-Bond NE, Kerr Corporation)를 이용해 세 디자인의 보철물을 각각 1주일씩 임시 접착하였다(Fig. 12). 3주 후 평가 시 환자는 3종류 보철물의 차이를 알 수 없을 정도로 비슷하다고 하였고 외형도 모두 만족한다고 하였다. 최종적으로 교합조정 및 인접면 조정을 가장 적게 한 첫번째 방식으로 제작한 보철물로 최종 접착 진행하였다. 수복물 처리제(Z-Prime Plus, Bisco Inc., Schaumburg, USA)와 레진 시멘트(RelyX™ U200, 3M Oral Care, St. Paul, USA)를 이용해 최종 접착하였다(Fig. 13).

구치부 보철물의 경우 전치부에 비해 개선된 심미성과 인접면 접촉점을 보여주었다. 교합면 관찰 시 육안으로 세 디자인의 차이를 구분하기 어려웠으며 실제 최대교두간 접촉위에서 교합점 확인 시에도 큰 차이는 없었다.

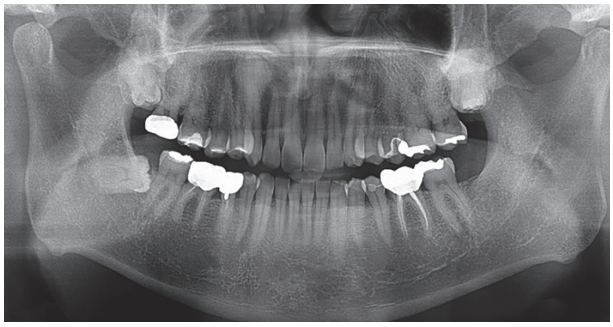

Fig. 9. Initial panoramic radiographic image. No specific abnormalities are observed in #26 on the panoramic radiograph.



Fig. 8. Intraoral photograph before treatment. The upper left first molar has completed root canal treatment. (A) Upper view, (B) Frontal view, (C) Left view.

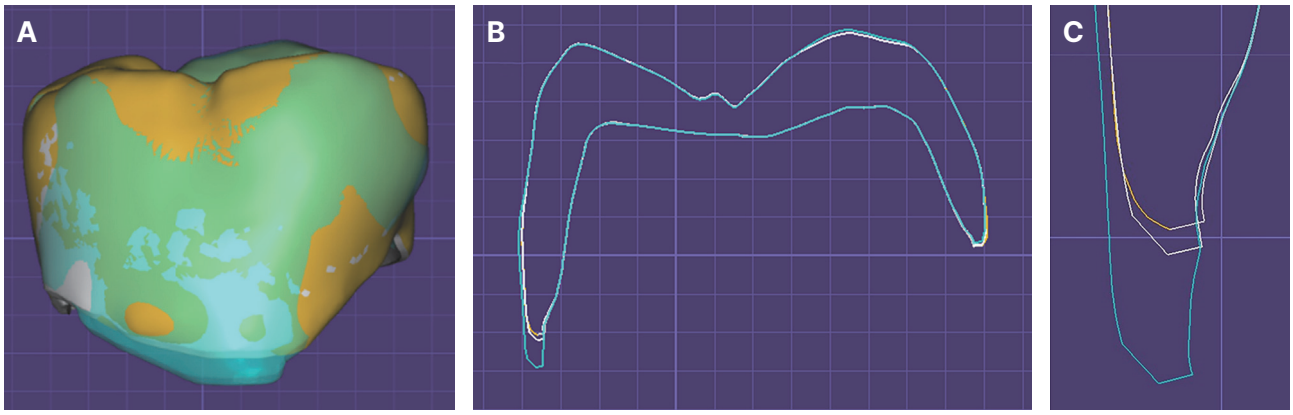

Fig. 10. Comparative analysis of CAD design, AI design and AI design with CAD design modification. The yellow is the AI design, the blue is the CAD design, and the white is the AI design modified through CAD. (A) Overlapping, (B) Internal fit, (C) Margin.

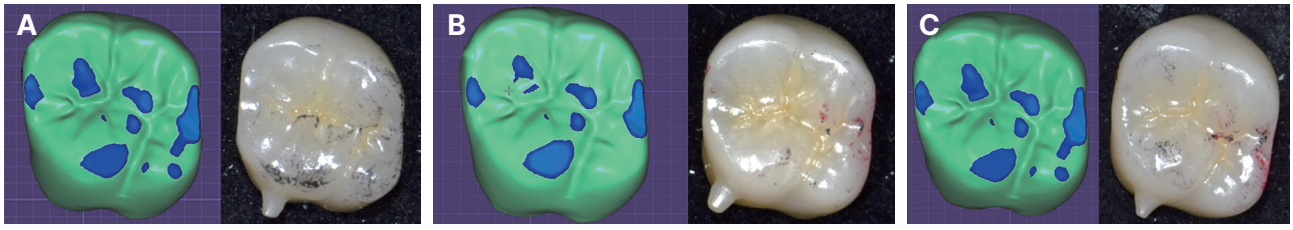

Fig. 11. Occlusion and morphology designed and found in the mouth. (A) CAD design, (B) AI design, (C) AI design with CAD design modification.

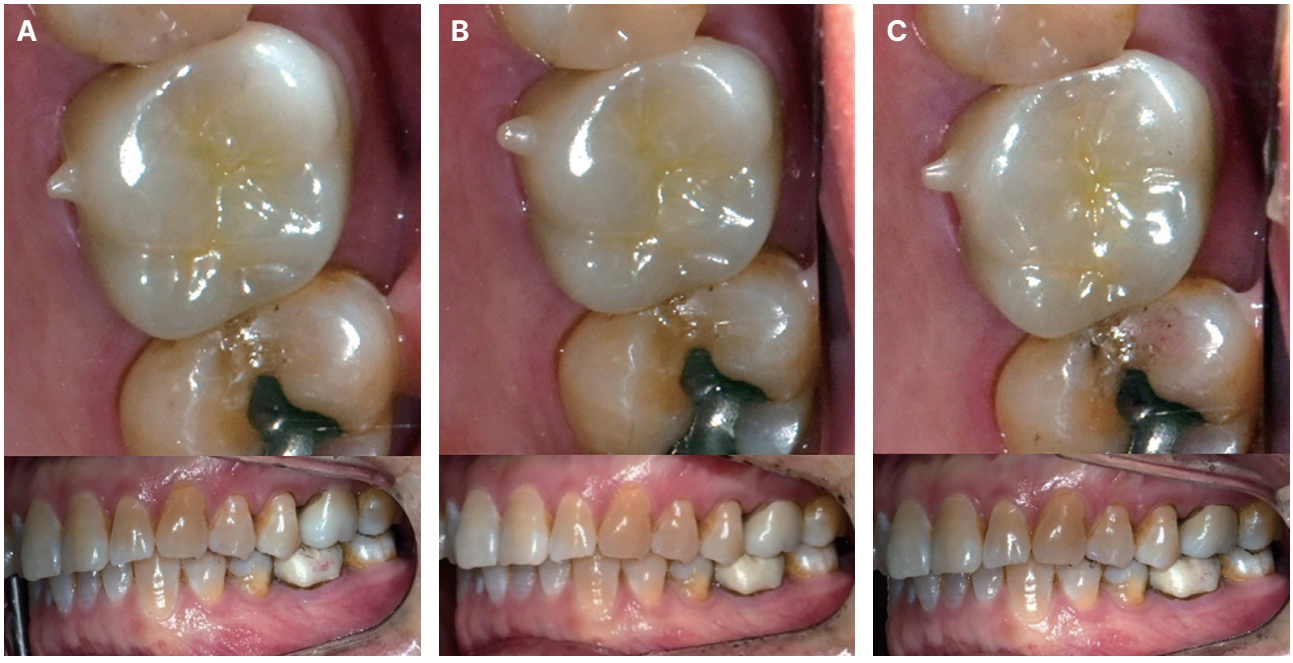

Fig. 12. Provisional cementation of final prosthesis. (A) CAD design, (B) AI design, (C) AI design with CAD design modification.



Fig. 13. Final cementation of CAD design. In the posterior region, the results of the AI design and the CAD design were visually indistinguishable and unlike those in the anterior region. (A) Upper view, (B) Frontal view, (C) Left view.

고찰

현재까지는 인공지능의 과제들은 인간도 수행이 가능하지만 인간들의 부담을 줄여줄 수 있는 훌륭한 도구이다.[6] 치과계에도 이런 이유로 인공지능을 활용하고자 다양한 연구가 진행되었고 자동 치관 형성 프로그램은 현재 활발히 연구되고 있는 분야 중 하나이다. 현재 시중에 존재하고 있는 자동 치관 형성 프로그램의 경우 자동 삭제량 탐지, 변연 인식 및 보철물 형태 디자인까지 가능한 수준으로 알려져 있다.[7]

1997년 Gürke 등이 지식 기반 시스템인 GDM (Geometrically deformable model) 방식을 이용하여 인레이 제작을 위한 자동 치관 형성 프로그램의 정확도를 연구한 이례로 AI가 자동 디자인한 고정성 수복물의 정확도에 관한 연구가 현재까지 지속되고 있다.[4,5,8-14] 이 연구에는 CAD 프로그램상에서 삼각형의 mesh를 사용하여 위치를 인식하고 가장 알맞은 보철물을 제작하였고 그 결과 GDM에 의한 오차 범위는 1.20에서 6.48 μm로 나타났다.[8] 이후 Paulus와 Blanz 및 Mehl 등 많은 연구들에서 AI의 정확도가 우수함을 확인하였다.[8-12] Ender 등은 AI와 기존 CAD-CAM방식을 비교하였고 교합점 형성은 두 가지 방식에서 유사한 결과를 보였으나 전반적인 외형 형성은 AI를 이용하여 제작한 보철물이 더욱 우수하다고 보고하였다.[13] Zheng 등은 기준이 되는 치아와 보철물 제작을 위한 우식치를 일대일 대응을 통해 특징점을 식별하였고 이러한 방식이 기존의 제작 방식에 비해 적은 비용으로 효율적인 보철물의 제작이 가능하다고 하였다.[14] 최근 Chau 등의 연구에 따르면 AI가 63%에서 70%의 정확도로 보철물을 제작하였고 deep learning을 통해 더욱 개선될 가능성이 있다고 하였다.[5]

Deep learning이란 인공 신경망(Artificial Neural Networks)을 기반으로 한 기계 학습의 한 분야로, 대량의 데이터로부터 학습하여 복잡한 패턴과 구조를 인식하고 예측할 수 있는 모델을 만드는 기술이며 딥 러닝은 특히 다층 신경망을 사용하는 것이 특징이다.[15,16] 다양한 Deep learning의 방식 중 자동 치관 형성 프로그램에 가장 많이 사용되는 GAN (Generative Adversarial Network) 시스템은 Goodfellow 등이 2014년에 처음 제안한 딥 러닝 모델로 두 개의 신경망인 생성자(Generator)와 판별자(Discriminator)가 경쟁하며 학습하는 방식으로 이는 의료 영상의 해상도 향상, 노이즈 제거, 병변 검출 등을 수행할 수 있으며 매우 높은 정확도와 뛰어난 학습능력을 특징으로 한다.[17,18]

전치부의 경우 기능뿐 아니라 심미적으로 매우 중요한 부위이고 외형 형성시 다양한 요소를 고려할 필요가 있다. 숙련된 기공사의 경우 경험적인 학습을 통해 주변치아 및 치은 형태 등을 고려하여 환자가 만족할 만한 외형을 형성하였으나 AI디자인의 경우 이러한 점에 부족한 결과를 보였다. 이는 구치부에 저장된 데이터에 비해 전치부의 학습된 데이터 양이 부족하기 때문인 것으로 보인다. 따라서 한계점을 보완하기 위해 정상적인 전치부 형태에 대한 데이터가 추가적으로 필요할 것으로 보이며 추후 다양한 전치부 보철물 제작을 통해 데이터를 수집할 수 있으나, 현재까지 다양한 심미적인 요소를 고려하기에는 AI의 한계가 존재하며 추후 개선 방향에 대해서는 추가적인 연구가 필요하다.

구치부의 경우 세 디자인 모두 동일한 위치에서 인접면 접촉점을 형성하였고 치실 통과시 접촉 강도도 유사하였다. 다만 변연 형성 시 약간의 차이가 있었는데 순측 다이 작업 중 치은연과 변연이 약간 불분명하였다. CAD프

로그램을 이용하여 제작한 보철물의 경우 기공사의 경험에 의해 치은연과 변연을 구분할 수 있었으나 AI의 경우 치은연을 변연으로 인식하여 순측 변연이 CAD디자인에 비해 길게 제작되었고 길이 측정시 0.3 mm 이내의 차이를 보여 주었다(Fig. 10C). 환자 구강내에서 탐침해 보았을 때 세 디자인 모두 부드럽게 연결된 것으로 보아 치아삭제 시 명확한 변연 형성이 AI 프로그램의 변연 인식에 중요한 것으로 추론되었다. 내면은 전치부와 마차가지로 세 디자인 모두 유사한 결과를 보여주었다.

최종적으로 본 증례들에서 비교한 결과, 내면 적합도에 있어서는 조정이 필요하지 않을 정도였고, 변연 형성에 있어서 AI 소프트웨어가 1 mm 이내의 차이가 있는 변연을 형성하는 경향을 보여 CAD를 이용해 수작업으로 디자인한 보철물과 완전히 일치하지는 않았다. 교합점의 경우 전치부에서 AI 디자인은 전방 유도를 고려한 제작에 어려움이 있어 보였으나, 구치부의 경우 디자인 간에 큰 차이가 존재하지 않았고 실제 임상에서 환자에게 적용시에도 구치부의 경우 비슷한 수준의 조절이 필요했다. 인접면 접촉점은 약간의 차이는 있었으나 3가지 디자인 모두 구강내 조절이 필요하였다.

결론

본 증례들은 전치부 및 구치부의 단일치를 인공지능을 이용하여 제작한 지르코니아 고정성 보철물로 수복하고자 하였다. 보철물 제작시 개인의 구강 환경을 고려하면서 정확도가 높고 기존에 비해 단시간에 편리한 방식으로 오차범위가 일정한 결과물을 제작하기 위해 AI를 이용한 디자인을 하였다. 기존 방식으로 제작한 보철물에 비해 AI를 이용하여 제작한 보철물은 외형에 있어 전치부에 비해 구치부에서 만족할 만한 결과를 보여주었으며, 구치부에서 특히 인접면 접촉이나 교합 등의 양상이 기존 방식으로 제작된 보철물과 유사한 결과를 보여주었다. 전치부에서는 외형적으로나 교합에 있어 구치부에 비해 아쉬운 결과를 보여주었다. 안정적인 임상 적용을 위해서는 더 많은 임상 데이터 수집과 장기간의 보철물 예후에 대한 연구가 필요하며 추후 브릿지나 임플란트 수복을 위한 후속 연구가 필요할 것으로 사료된다.

ORCID

Eun-Bi Park https://orcid.org/0009-0006-7023-8796
Young-Eun Cho https://orcid.org/0000-0003-0341-2150

References

1. Nguyen TT, Larrivée N, Lee A, Bilaniuk O, Durand R. Use of Artificial Intelligence in Dentistry: Current Clinical Trends and Research Advances. J Can Dent Assoc 2021;87:l7.
2. Li L, Chen H, Li W, Wang Y, Sun Y. The effect of residual dentition on the dynamic adjustment of wear facet morphology on a mandibular first molar crown. J Prosthodont 2021;30:351-5.
3. Li L, Chen H, Zhao Y, Wang Y, Sun Y. Design of occlusal wear facets of fixed dental prostheses driven by personalized mandibular movement. J Prosthet Dent 2022;128:33-41.
4. Revilla-León M, Gómez-Polo M, Vyas S, Barmak AB, Gallucci GO, Att W, Özcan M, Krishnamurthy VR. Artificial intelligence models for tooth-supported fixed and removable prosthodontics: A systematic review. J Prosthet Dent 2023;129:276-92.
5. Chau RCW, Hsung RT, McGrath C, Pow EHN, Lam WYH. Accuracy of artificial intelligence-designed single-molar dental prostheses: A feasibility study. J Prosthet Dent 2024;131:1111-7.
6. Shan T, Tay FR, Gu L. Application of Artificial Intelligence in Dentistry. J Dent Res 2021;100:232-44.
7. Chen YW, Stanley K, Att W. Artificial intelligence in dentistry: current applications and future perspectives. Quintessence Int 2020;51:248-57.
8. Gürke S. Restoration of teeth by geometrically deformable models. In: Girod B, Niemann H, editors. Seidel H-P: 3D Image Analysis and Synthesis '97. Infix: Proceedings Sankt Augustin; 1997.
9. Paulus D, Wolf M, Meller S, Niemann H. Three-dimensional computer vision for tooth restoration. Med Image Anal 1999;3:1-19.
10. Blanz V, Mehl A, Vetter T, Seidel HP. A statistical method for robust 3D surface reconstruction from sparse data. In: Aloimonos Y, Taubin G, editors. Proceedings of the 2nd International Symposium

on 3D Data Processing, Visualization, and Transmission. Los Alamitos; IEEE; 2004. p. 293-300.
11. Mehl A, Blanz V. New procedure for fully automatic occlusal surface reconstruction by means of a biogeneric tooth model. Int J Comput Dent 2005;8: 13-25.
12. Sporring J, Jensen KH. Bayes reconstruction of missing teeth. J Mathematical Imag Vision 2008;31: 245-54.
13. Ender A, Mörmann WH, Mehl A. Efficiency of a mathematical model in generating CAD/CAM-partial crowns with natural tooth morphology. Clin Oral Investig 2011;15:283-9.
14. Zheng SX, Li J, Sun QF. A novel 3D morphing approach for tooth occlusal surface reconstruction. Comput Aided Des 2011;43:293-302.
15. James G, Witten D, Hastie T, Tibshirani R. An introduction to statistical learning with applications in R. New York; Springer; 2013.
16. Goodfellow I, Bengio Y, Courville A. Deep learning. 1st ed. Cambridge; MIT Press; 2016.
17. Goodfellow I, Pouget-Abadie J, Mirza M, Xu B, Warde-Farley D, Ozair S, Courville A, Bengio Y. Generative adversarial networks. Commun ACM. 2020;63:139-44.
18. Tian S, Wang M, Dai N, Ma H, Li L, Fiorenza L, Sun Y, Li Y. DCPR-GAN: Dental Crown Prosthesis Restoration Using Two-Stage Generative Adversarial Networks. IEEE J Biomed Health Inform 2022;26:151-60.

자동 치관 형성 인공지능 프로그램을 이용한 단일 고정성 보철물 수복 증례

박은비 전공의, **조영은** 조교수*
단국대학교 치과대학 치과보철학교실

최근 인공지능을 치의학 분야에 접목하려는 다양한 시도들이 제안되었다. 기존의 고정성 보철물 제작방식인 CAD-CAM (computer-aided design-computer-aided manufacturing)의 한계를 극복하기 위해 자동 치관 형성 인공지능 프로그램이 발전 중에 있고 최근 상용화를 위해 관련된 다양한 연구들이 진행되고 있다. 본 증례들은 전치부 및 구치부의 단일치를 AI (Artificial intelligence) 프로그램(Dentbird Crown, Imagoworks Inc, Seoul, Korea)을 이용하여 고정성 보철물을 제작하였고 기존의 방식들과 적합도를 비교하고자 하였다. 첫번째 증례는 44세 여환으로, 상악 우측 측절치 설측에 보철물 파절을 주소로 보철물 재제작을 위해 내원하였다. 두번째 증례는 53세 남환으로 상악 좌측 제1대구치 근관 치료 후 크라운 수복 위해 내원하였고 두 증례 모두 지르코니아로 최종 수복하였다. 본 증례들에서 CAD 프로그램을 이용해 수작업으로 디자인한 보철물, AI만을 활용하여 디자인한 보철물, AI를 활용한 후 수작업으로 디자인을 수정한 보철물을 제작 후, 세 가지 디자인을 중첩하여 적합도를 비교하였다. 임시 장착 후 평가 시 안정적인 교합양상을 보였으며, 심미적 및 기능적으로 만족할만한 결과를 보였기에 이를 보고하고자 한다.

(구강회복응용과학지 2024;40(3):169-78)

주요어: 인공지능; CAD-CAM; 지르코니아

*교신저자: 조영은
(31116)충청남도 천안시 동남구 단대로 119 단국대학교 치과대학 치과보철학교실
Tel: 041-550-1924 | Fax: 041-559-7898 | E-mail: yecho77@hanmail.net
접수일: 2024년 5월 20일 | 수정일: 2024년 6월 17일 | 채택일: 2024년 7월 12일