https://doi.org/10.14368/jdras.2024.40.4.249
ISSN 2384-4353 eISSN 2384-4272

Case Report

Use of mineral trioxide aggregate in the treatment of horizontal root fracture with a 4-year follow-up: case report

Eun-Sook Kang*
Department of Dentistry, College of Medicine, Kosin University, Busan, Republic of Korea

Root fracture is a rare case of dental trauma, occurring mainly in the maxillary anterior teeth, and comprise only 0.5 - 7% of traumas affecting permanent tooth. When a horizontal root fracture is diagnosed through radiological examinations, a splint is placed on the adjacent teeth and the progress is observed. If pulp necrosis of the fractured coronal fragment occurs, root canal treatment is performed. Calcium hydroxide or mineral trioxide aggregate (MTA) can be used at this time. In this case report, a maxillary central incisor with a horizontal root fracture was filled with MTA and followed up for 4 years. The tooth was maintained without any clinical symptoms or loss during the 4-year follow-up period. **(J Dent Rehabil Appl Sci 2024;40(4):249-56)**

Key words: denta trauma; horizontal root fracture; MTA; CBCT

서론

치근 파절은 "백악질, 상아질 그리고 치수를 포함하는 파절"로 정의할 수 있다.[1] 수평 치근 파절은 직접적인 외상으로 발생하며,[2] 상악 중절치에서 호발한다. 상악 중절치는 악궁에서의 위치로 인해, 외상성 치아 손상이 발생할 가능성이 더 크다(약 68%). 그 다음으로 상악 측절치(27%)와 하악 측절치(5%)의 빈도 순이다.[3] 모든 외상성 치아 손상 중 치근 파절의 발생율은 0.5% - 7%에 불과하며, 수평 치근 파절은 coronal 및 apical 1/3에 비해 middle 1/3에서 많이 발생한다.[3] 치근 파절은 남성 환자에서 호발하며, 이는 자동차 사고, 스포츠 부상, 싸움 등과 관련된 외상으로 인한 것일 수 있다. 수평 치근 파절은 치근형성이 완료된 전치에서 가장 호발하는데, 이는 치조골의 탄성 때문인 것으로 보고된다.[4]

Andreasen & Hjorting-Hansen (1967)에 의해 정의된 치근 파절 치유 양상의 네 가지 분류는 다음과 같다.[5]

(i) 경조직 결합에 의한 치유,
(ii) 결합 조직의 개재에 의한 치유,
(iii) 뼈와 결합 조직의 개재에 의한 치유,
(iv) 육아 조직의 개재를 특징으로 하는 nonhealing.

수평 치근 파절의 치유 유형은 환자의 나이, 치근의 형성 단계, 파절 위치, 치관부 파절편의 변위 정도, 외상과 치료 사이의 시간 간격과 같은 여러가지 요소의 영향을 받는다.[6]

수평 치근 파절을 보이는 치아의 예후는 파절편의 치유 양상에 따라 달라진다.[7] 비록 수평 치근 파절의 결과는 일반적으로 양호하지만(60% - 80%의 경우),[8] 치수 괴사, 치근 흡수, 근관 폐쇄와 같은 합병증이 발생할 수 있다.[9]

치근 파절의 진단은 방사선 검사를 통해 확인할 수 있으며, 임상적으로는 파절된 치아가 종종 정출되거나 구개로 변위된 것을 관찰할 수 있다.[6] 치근 파절을 정확하게 진단하기 위해서는, 구강 내 치근단 방사선 사진 및 cone-beam computed tomography (CBCT)를 촬영할 수

*Correspondence to: Eun-Sook Kang
Assistant Professor, Department of Dentistry, College of Medicine, Kosin University, 262, Gamcheon-ro, Seo-gu, Busan, 49267, Republic of Korea
Tel: +82-51-990-5150, Fax: +82-51-241-5458, E-mail: prosth-kang@hanmail.net
Received: August 1, 2024/Last Revision: August 29, 2024/Accepted: September 9, 2024

Copyright© 2024 The Korean Academy of Stomatognathic Function and Occlusion.
©It is identical to Creative Commons Non-Commercial License.

있으며, angular displacement imaging technique은 파절의 정확한 각도를 식별하기 위한 여러 가지 진단 방법 중 하나로 사용될 수 있고, 방사선 검사에서 치관부와 치근단부 파절편을 구분하는 방사선 투과선이 보일 수 있다.[3]

치수 생활력과 치관부 파절편의 동요도도 평가되어야 하며, 치수 괴사가 발생하더라도 일반적으로 파절된 치아의 근단 부분은 변위되지 않고, 근단공의 신경 혈관 다발이 손상되지 않은 채로 유지되어 이 부분의 치수는 생활력을 유지한다.[5,10] 따라서 근관 치료는 치관부 파절편에만 시행하며, 종종 apical stop을 형성하는 것이 불가능하기 때문에 치관부 파절편을 seal하는 것이 어렵고, 이러한 유형의 치아에 대한 치료 선택을 결정하는 것은 중요하다.[4]

Mineral trioxide aggregate (MTA)는 Loma Linda 대학에서 개발되었으며 repair 재료로 사용하도록 권장된다.[11] 혈액이 있는 상태에서도 경화할 수 있고, 살균 효과 및 생체 적합성이 있을 뿐만 아니라 우수한 밀봉력 등 임상적 잠재력을 갖고 있으므로 괴사된 치수와 열린 치근단이 있는 치아의 치료에도 권장되고 성공적으로 사용되었다.[4] 다양한 연구에서 수산화칼슘과 MTA를 사용한 치근단 폐쇄를 비교하였고, 임상적으로 그리고 방사선학적으로 관찰했을 때 MTA가 파절 저항성, 경조직 형성 및 염증 측면에서 더 높은 성공률을 보이는 것으로 관찰되었다.[3] 따라서 본 증례에서는 MTA를 사용하여 치수가 괴사된 치관부 파절편을 충전하였고, 치유가 되는 결과를 얻었기에 이를 보고하는 바이다.

증례보고

16세 여성 환자가 낙상으로 인한 상악 좌측 중절치(#21)의 파절을 주소로 내원하였다. 외상을 입은 직후 타 치과에서 스플린팅 치료를 받았고, 외상 한 달 후 내원하였다. 방사선 사진에서 치근의 middle 1/3에서 수평 치근 파절이 관찰되었고, 치관부 파절편과 치근부 파절편 사이에 1 mm 이상의 분리가 관찰되었다(Fig. 1). 이전 연구에 따르면 상악 중절치의 치근 완성 시기는 평균 10세로[12] 환자의 나이 및 방사선 사진을 고려했을 때 치근단 형성은 완성된 상태로, 환자는 자발통 및 타진 시 통증을 호소하였고 전기치수검사 결과 음성을 나타냈다. #21 치아는 수평 치근 파절, 치관부 파절편의 symptomatic apical periodontitis을 동반한 치수 괴사로 진단되어 근관 치료를 계획하였고, 근단부 파절편은 치료하지 않고 유지하기로 하였다.

치관부 파절편에 근관 와동을 형성하고, 괴사된 치수를 제거한 후 근관장을 측정했다. 근관장 측정 시 2개의 file을 사용했는데 순측 근관벽으로 접근한 #45 K-file은 17 mm, 구개측 근관벽으로 접근한 #110 K-file은 13.5 mm로 측정되었다(Fig. 2). Circumferential filing으로 근관을 형성 후 2.25% 차아염소산나트륨으로 충분히 세척하였고, 근관 와동을 Cavit (3M ESPE, Seefeld, Germany)으로 임시 가봉하였다. 이후 내원 시 2.25% 차아염소산나트륨으로 세척하였고, 근관 충전 전 최종 세척은 saline을 사용하였다.

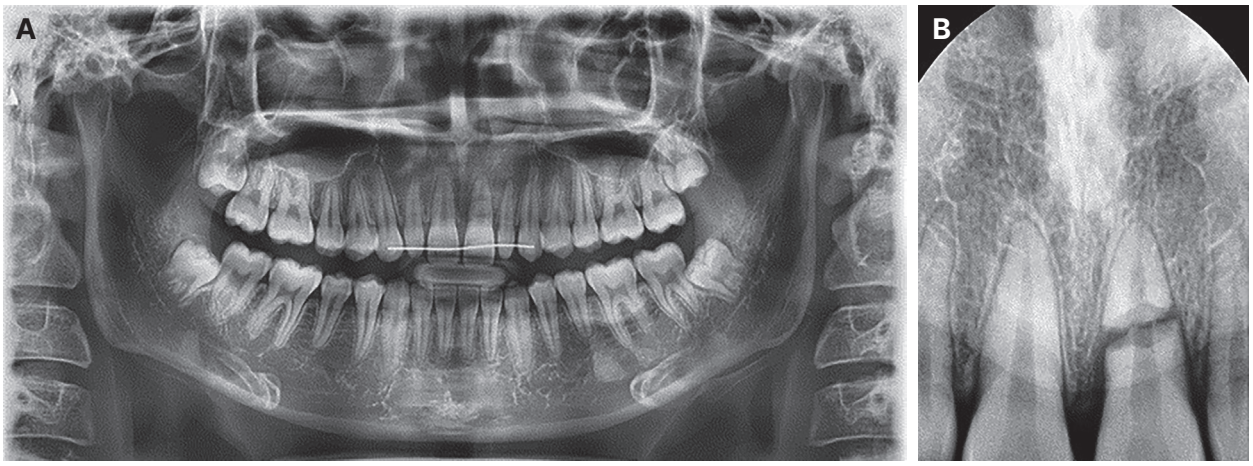

Fig. 1. Initial radiographs. (A) Panorama view. (B) Periapical radiograph showing the horizontal root fracture.

제조사의 지시에 따라 MTA (Endocem, Maruchi, Wonju, Korea)를 준비하였다. 근관장에 적합한 근관 플러거를 선택하고, 근관장보다 1 mm 짧게 stopper위치를 설정하였다. MTA는 Messing gun으로 근관내에 삽입하고 플러거로 압축했다. 방사선 사진을 촬영하여 MTA가 적절하게 위치되고 있는지를 확인한 후(Fig. 3), 젖은 코튼을 넣고 임시가봉하고 치근단 방사선 사진 및 CBCT를 촬영하여 충전상태 및 파절선의 양상을 확인하였다(Fig. 3, 5A). 1주일 후 MTA가 경화된 것을 확인하고, 접착성 복합 레진(Filtek Z250, 3M ESPE)으로 최종 수복하였다(Fig. 3).

MTA로 충전하고 2년 후 follow-up에서 치아는 증상이 없고 동요도도 없었다. 치근단 사진에서 치관부 파절편과 치근부 파절편 사이의 치유가 관찰되었을 뿐 아니라 연속적인 lamina dura도 관찰할 수 있었다(Fig. 4).

MTA로 충전하고 4년 후 Follow-up에서는 치근단 사진 촬영 후 CBCT를 촬영하였다. May et al.은 (1) 기존 방사선 사진의 결과가 불확실한 경우 및 (2) 기존 방사선 사진에서 middle 1/3에 치근 파절이 보이는 경우(비스듬한 골절을 평가하기 위해) CBCT를 사용할 것을 제안하였고,[13] 본 증례에서 수평 치근 파절이 middle 1/3에 위치하였으며 2차원적인 치근단 방사선 사진만으로는 협설로 경사진 파절선을 추가적으로 진단하는 것이 어려울 것으로 사료되어 CBCT를 촬영하기로 하였다(Fig. 4, 5B). 치아의 동요도나 환자의 불편감은 없었고, 치근단 사진에서 파절 부위의 방사선 투과상이 감소한 것이 관찰되었다. 또한 파절선의 근심 및 원심 모두에서 분리부로 방사선 불투과성이 증가한 것으로 관찰되어 치유가 개선되었음

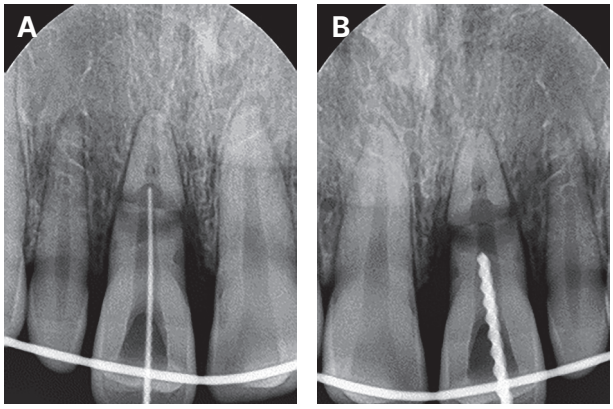

Fig. 2. Working Length determination radiograph for evaluation of the level of labial fracture line with #45-K file (A) and the level of palatal fracture line with #110-K file (B).

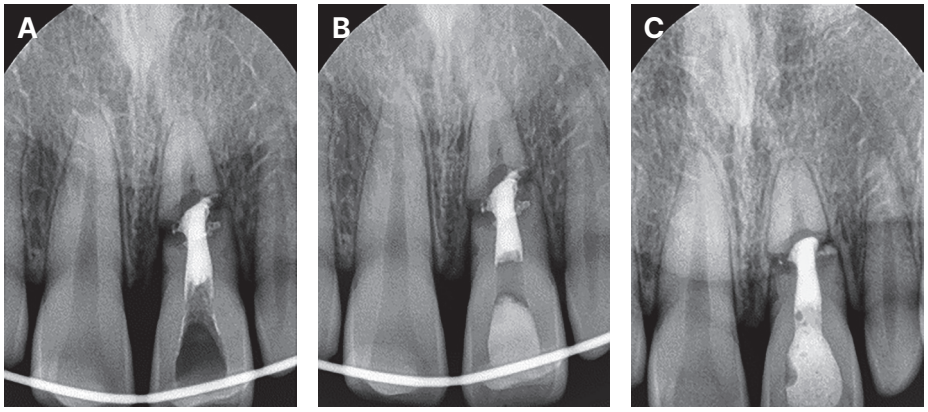

Fig. 3. Digital periapical radiographs of MTA obturation in coronal root fragment. (A) Checking the MTA obturation status, (B) Immediately after MTA obturation, (C) Core builds-up after a week of MTA obturation.

을 보여주었고, 근단부 파절편은 치근단 방사선 투과상이 없이 연속적인 lamian dura가 관찰되었다. 하지만 sagittal CBCT slice에서는 완전한 골절선이 순측의 middle 1/3에서 구개측의 cervical 1/3을 거쳐 비스듬히 뻗어 있는 것이 관찰되었고, oblique fracture 분리 부위로 경조직이 침투하지는 않았으며, 방사선 투과상이 관찰되어 결합조직이 개입되어 치유된 것으로 의심되었다(Fig. 5).

고찰

수평 치근 파절은 외상으로 인해 발생하며, 진단은 방사선학적, 임상적으로 시행한다. 이때 골절선은 방사선 투과선으로 나타나며, 치근부로부터 변위된 치관부 파절편이 분리되는 양상으로 관찰할 수 있다. 하지만 central x-ray beam이 좁은 분리부를 직접 통과하지 않으면 파절

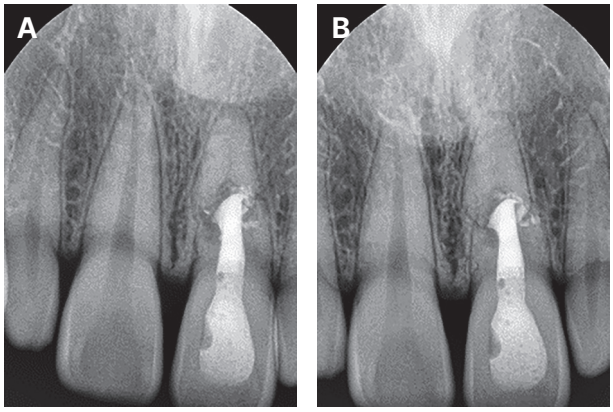

Fig. 4. (A) Periapical radiograph after two-years of MTA obturation, (B) Periapical radiograph after four-years of MTA obturation.

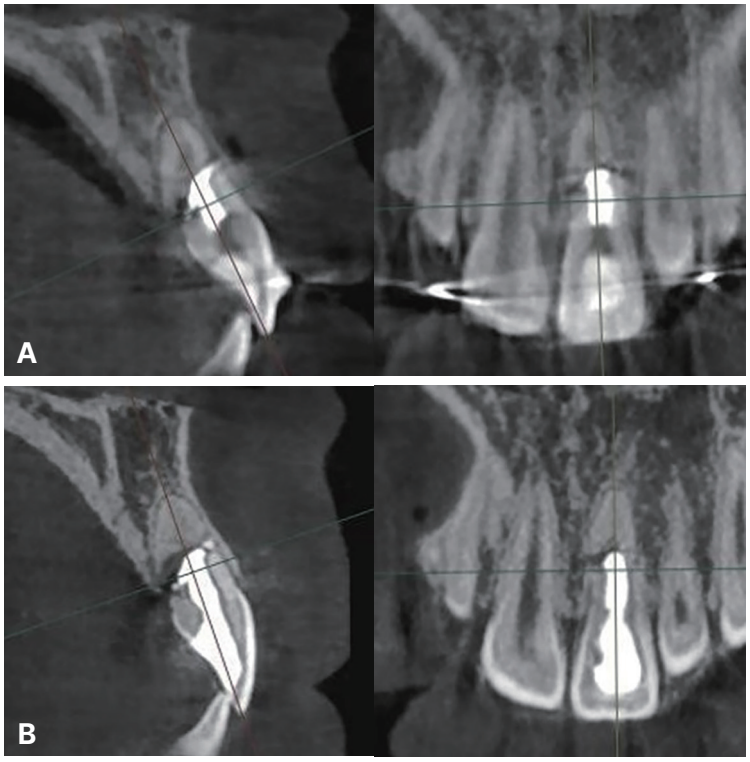

Fig. 5. The sagittal (left) and frontal (right) CBCT slices of maxillary left central incisor. (A) CBCT images immediately after MTA obturation, (B) CBCT images after four-years of MTA obturation.

을 인식하지 못할 수 있으므로, 수직 각도를 15도 증가시키거나 감소시킨 추가 방사선 사진이 수평 치근 파절을 진단하는 데 유용할 수 있고, CBCT의 사용이 치근 파절을 포함한 치조골 외상의 진단 및 처치를 위한 영상 촬영 방법으로 권장되고 있다.[14]

일반적으로 수평 치근 파절 직후에 근관 치료를 바로 시행하는 것은 권장되지 않으며 근관 치료는 치수 괴사가 확인된 경우에만 시작해야 한다.[15] 치근 파절 후 3개월까지 치수 생활력 검사에서 음성이 나타날 수 있으므로 치관부가 붉은색 또는 회색으로 변색되거나, 파절 후 3개월이 지나도 치수 반응이 없는 경우, 파절선 주위로 치주염이나 abscess 등의 임상적 증상이 나타나는 경우에는 신경치료를 고려해야 한다.[15] Apical 및 middle 1/3의 수평 치근 파절은 항상 증상이 있는 것은 아니며, 정기 검진 중에 우연히 발견될 수도 있다.[8] 수평적 치근 파절에서 치수 괴사는 20 - 40%에서 발생하는 것으로 보고되었으며, 치관부 파절편에서 치수 괴사가 발생하더라도 일반적으로 근단측 파절편은 생명력을 유지한다.[13] 이 결과에 따르면 근관 치료는 치관부 파절편에서만 권장된다. 치관부 파절편의 동요도나 변위가 없는 경우, Görduysus 등은 환자가 치과 치료를 받지 않아도 될 수 있다고 제안하였다.[12] 수평 파절된 치아들은 탈구된 치아에 비해 큰 치유 잠재력을 가지고 있다. 대부분의 치근 파절 경우에서, apical 1/3과 middle 1/3에 발생한 치근파절은 자연적으로 치유되지만 치관부의 치수가 괴사된 경우에는 근관 치료가 필요할 수 있다.[16]

International Association of Dental Traumatology의 권장 사항에 따르면, 치근이 파절된 치아의 초기 치료는 치관부 파절편을 재위치 시키고 flexible 스플린트를 사용하여 주변 치아에 고정한 후 4주 동안 유지하며, 치수 반응은 외상이후 1년까지 관찰하는 것이다.[8,15] 하지만 불행하게도, Andreasen 등에 따르면 수평 치근 파절의 경우 5 - 25%에서 치수가 괴사되고 근관 치료가 필요할 수 있다고 하였지만,[17] Cvek 등은 대부분의 경우 치근단부 파절편은 치수가 건강한 상태를 유지하므로, 치관부 파절편의 근관 치료만로도 충분한 치료가 될 수 있다고 하였다.[18]

외상을 받은 치아는 치수의 생활력을 평가하기 위해 주기적으로 치아를 검사해야 한다. 그러나 이러한 경우 치수 생활력을 평가하는 것이 어려울 수 있다. Feiglin이 언급했던 것과 같이 실제 치수 생활력은 수 개월 후에도 결정될 수 있다. 최근에 외상을 받은 치아는 치수 생활력 검사에서 위음성을 나타낼 수 있는데, 치수 생활력은 sensory fiber가 아니라 혈류 공급의 건강함에 따라 결정되므로,[19] 외상으로 신경공급이 손상되어 기능을 하지 않더라도 혈액 공급은 그대로 유지되어 치수 생활력 검사는 치수의 실제 상태를 나타내지 않을 수도 있기 때문이다.[3]

치관부 파절편의 치수 괴사로 근관 치료를 시행해야 하는 경우, 수산화 칼슘이 이러한 목적으로 가장 많이 사용되는 재료이다. 수산화칼슘은 근첨이 개방된 치아에서 근관의 끝부분에서 osteocementum tissue에 의해 apical barrier의 형성을 유도하는 환경을 만든다. Apexification에서 이 과정은 3 - 21개월이 걸리고,[20] 이 기간동안 근관은 임시수복 상태이므로 재감염이 되기 쉽다. 더욱이 또다른 문제는 파절 위험이 있을 수 있다. Hatibovic-Kofman 등과 Andreasen 등은 수산화칼슘의 파절 저항성이 시간이 지남에 따라 감소한다고 보고하였다.[4,21] 이러한 이유로, 파절된 치아에서 수산화칼슘을 사용하는 것은 의심스러울 수 있다. Torabinejad와 Chivian은 치수 괴사와 개방된 근첨에서 MTA의 사용을 권장했으며, MTA가 신생 백악질 형성으로 둘러싸였다고 보고했다.[4] 또한 Hatibović-Kofman 등은 1년 동안 MTA의 파절 강도가 수산화칼슘과 비교하여 유의할만하게 높았다고 보고하였다.[21] 치관부 파절편의 치근단 부분은 개방된 근단공을 가진 치아와 유사하므로, MTA를 사용하여 상처 부위를 폐쇄할 수 있다. 또한 MTA는 상아질 벽에 매우 정밀하게 적응하는 생체적합성 재료이고 hydraulic seal을 제공한다.[22]

기존의 방사선 사진 연구에 따르면 치근 파절의 가장 흔한 치유 유형은 결합 조직의 개재였고, 그 다음으로 석회화된 조직과 육아 조직의 개재로 치유되었고, 가장 덜 흔한 유형은 뼈와 결합 조직의 개재였다.[13] Andreasen 등에 따르면 결합 조직 치유에서 생존율은 파절의 위치에 따라 감소했지만 석회화된 조직 치유에서는 파절 위치와 8년의 추적 조사 후 치아 상실이 없었다.[23]

본 증례에서 MTA 충전 직후 및 4년의 경과 관찰에서 CBCT를 촬영하였고, Rothom과 Chuveera의 증례와 마찬가지로 본 증례의 경우에도 기존 치근단 방사선 사진과 CBCT로 평가한 치유 유형은 차이가 있었다.[13]

CBCT 기술의 장점은 해부학적 구조의 3차원 시각화를 제공한다는 것이다. 다른 구조물과의 중첩 없이 파절의 존재, 정확한 위치, 범위, 방향 및 각도를 관찰하는 데 유용할 수 있다. 그러나 CBCT는 제한된 가용범위, 높은

비용, 높은 수준의 방사선 조사와 같은 몇 가지 한계가 있다.[24]

Bornstein 등의 연구에서 CBCT와 구강 내 방사선 사진을 기반으로 한 골절의 위치와 각도가 상당히 다르다는 것을 보고하였다.[25] 구강 내 방사선 사진에서 관찰된 가장 일반적인 위치는 middle 1/3 (63.6%)이었다. CBCT에서는 middle 1/3 치근파절은 순측에서 70.45%, 구개측에서 29.55%으로 관찰되었다. 치근단 방사선 사진에서 관찰되는 transverse middle 1/3 파절은 실제로 비스듬하며 대부분의 경우에서 순측은 middle 1/3, 구개측은 cervical 1/3에서 관찰되는 것으로 추측해 볼 수 있다.[13] 본 증례에서도 수평 치근 파절의 위치는 기존의 치근단 방사선 사진에서 관찰되었던 치근 middle 1/3에 있었지만, 시상면 CBCT 이미지에서는 비스듬하게 관찰되었다. 한쪽 끝은 순측 middle 1/3에, 다른 쪽 끝은 구개측 cervical 1/3에 있었다. 따라서 본 증례의 결과는 Bornstein 등과 Rothom과 Chuveera[13]의 결과와 일치했다.

파절의 위치는 치아의 예후와 장기 생존에 영향을 미치는 중요한 요소이다. Andreasen과 Cowokers의 연구에 따르면 수평 치근파절의 10년 생존율은 apical 1/3에서 89%, middle 1/3에서 78%, cervical-middle 1/3에서 67%, cervical 1/3에서 33%였다.[23] 따라서 CBCT에 따른 예후나 생존율은 통상적인 방사선 사진에서 예상했던 것보다 더 나쁠 수 있고,[13] 통상적인 치근단 사진과 함께 CBCT를 촬영하여 파절선의 위치 및 방향을 예측하고 3차원적으로 평가함으로써 예후를 좀 더 정확하게 예측해 볼 수 있을 것이다.

결론

외상으로 상악 중절치에 수평 치근 파절이 발생한 경우에 MTA를 이용한 치관부 파절편의 근관 치료를 통해, 4년의 follow-up 기간 동안 임상적인 후유증이나 상실 없이 치아를 유지할 수 있었다.

ORCID

Eun-Sook Kang https://orcid.org/0000-0002-4495-4135

References

1. Andreasen FM, Andreasen JO. Crown fractures. In: Andreasen JO, Andreasen FM, Andreasen L, editors. Textbook and Color atlas of Traumatic Injuries to the Teeth. 4th ed. Copenhagen; Munksqaard; 2007. p. 219-56.
2. Saoud TM, Mistry S, Kahler B, Sigurdsson A, Lin LM. Regenerative Endodontic Procedures for Traumatized Teeth after Horizontal Root Fracture, Avulsion, and Perforating Root Resorption. J Endod 2016;42:1476-82.
3. Taori P, Nikhade P, Chandak M, Ikhar A, Mahapatra J. Management of Untreated Horizontal Root Fracture: A Case Report. Cureus 2022;14:e28133.
4. Yildirim T, Gençoğlu N. Use of mineral trioxide aggregate in the treatment of horizontal root fractures with a 5-year follow-up: report of a case. J Endod 2009;35:292-5.
5. Andreasen JO, Hjorting-Hansen E. Intra alveolar root fractures: radiographic and histologic study of 50 cases. J Oral Surg 1967;25:414-26.
6. Roig M, Espona J, Mercadé M, Duran-Sindreu F. Horizontal root fracture treated with MTA, a case report with a 10-year follow-up. Dent Traumatol 2011;27:460-3.
7. Calişkan MK, Pehlivan Y. Prognosis of root-fractured permanent incisors. Endod Dent Traumatol 1996;12:129-36.
8. Giudice RL, Lizio A, Cervino G, Fabiana N, Francesco P, Ausiello P, Cicciù M. The horizontal root fractures. diagnosis, clinical management and three-year follow-up. Open Dent J 2018;12:687-95.
9. Majorana A, Pasini S, Bardellini E, Keller E. Clinical and epidemiological study of traumatic root fractures. Dent Traumatol 2002;18:77-80.
10. Andreasen JO, Andreasen FM, Andersson L. Textbook and Color Atlas of Traumatic Injuries to the Teeth. 5th ed. New jersey; John Wiley & Sons; 2018.
11. Torabinejad M, Chivian N. Clinical applications of mineral trioxide aggregate. J Endod 1999;25:197-205.
12. Kim KB, Kim SM, Choi NK, Yang KH. Treatment for root fracture on the immature maxillary permanent central incisor. J Korean Acad Pediatr Dent 2007;34:454-60.
13. Rothom R, Chuveera P. Differences in Healing of a

Horizontal Root Fracture as Seen on Conventional Periapical Radiography and Cone-Beam Computed Tomography. Case Rep Dent 2017;2017:2728964.
14. Molina JR, Vann Jr WF, McIntyre JD, Trope M, Lee JY. Root fractures in children and adolescents: diagnostic considerations. Dent Traumatol 2008;24:503-9.
15. Diangelis AJ, Andreasen JO, Ebeleseder KA, Kenny DJ, Trope M, Sigurdsson A, Andersson L, Bourguignon C, Flores MT, Hicks ML, Lenzi AR, Malmgren B, Moule AJ, Pohl Y, Tsukiboshi M; International Association of Dental Traumatology. International Association of Dental Traumatology guidelines for the management of traumatic dental injuries: 1. Fractures and luxations of permanent teeth. Dent Traumatol 2012;28:2-12.
16. Görduysus M, Avcu N, Görduysus Ö. Spontaneously healed root fractures: two case reports. Dent Traumatol 2008;24:115-6.
17. Andreasen FM, Andreasen JO. Root fractures. In: Andreasen JO, Andreasen FM, editors. Textbook and Color Atlas of Traumatic Injuries to the Teeth. 3rd ed. Copenhagen; Munksgaard; 1994. p. 279-311.
18. Cvek M, Mejàre I, Andreasen JO. Conservative endodontic treatment of teeth fractured in the middle or apical part of the root. Dent Traumatol 2004;20;261-9.
19. Abd-Elmeguid A, Yu DC. Dental pulp neurophysiology: Part 2. current diagnostic tests to assess pulp vitality. J Can Dent Assoc 2009;75:139-43.
20. Camp JH, Barett EJ, Pulver F. Pediatric endodontics: Endodontic treatment for the primary and young, permanent dentition. In: Cohen S, Burns RC, editors. Pathways of the Pulp. 8th ed. St. Louis; Mosby; 2002. p. 797-844.
21. Hatibović-Kofman S, Raimundo L, Zheng L, Chong L, Friedman M, Andreasen JO. Fracture resistance and histological findings of immature teeth treated with mineral trioxide aggregate. Dent Traumatol 2008;24:272-6.
22. Kusgoz A, Yildirim T, Tanriver M, Yesilyurt C. Treatment of horizontal root fractures using MTA as apical plug: report of 3 cases. Oral Surg Oral Med Oral Pathol Oral Radiol Endod 2009;107:e68-72.
23. Andreasen JO, Ahrensburg SS, Tsilingaridis G. Root fractures: the influence of type of healing and location of fracture on tooth survival rates - an analysis of 492 cases. Dent Traumatol 2012;28:404-9.
24. May JJ, Cohenca N, Peters OA. Contemporary management of horizontal root fractures to the permanent dentition: diagnosis - radiologic assessment to include cone-beam computed tomography. Pediatr Dent 2013;35:120-4.
25. Bornstein MM, Wölner-Hanssen AB, Sendi P, Von Arx T. Comparison of intraoral radiography and limited cone beam computed tomography for the assessment of root-fractured permanent teeth. Dent Traumatol 2009;25:571-7.

MTA를 이용한 수평 치근 파절의 치료 및 4년 경과 관찰 증례

강은숙* 조교수
고신대학교 의과대학 치과학교실

치근파절은 치아 외상에서 드문 경우로 주로 상악 전치부에서 발생하며, 영구치 외상의 0.5 - 7%에 불과하다. 방사선학적 진단을 통해 수평 치근 파절로 진단된 경우 주변치아에 스플린트하고 경과를 관찰하면서 치관부 파절편의 치수괴사가 발생한 경우 근관 치료를 시행한다. 이 때 칼슘하이드록사이드나 mineral trioxide aggregate (MTA)를 사용할 수 있으며, 본 증례에서는 수평 치근 파절이 발생한 상악 중절치를 MTA로 충전하고 4년간 follow-up하였고, 4년의 follow-up 기간 동안 임상적인 후유증이나 상실 없이 치아를 유지할 수 있었다.

(구강회복응용과학지 2024;40(4):249-56)

주요어: 치아 외상; 수평 치근 파절; MTA; CBCT

*교신저자: 강은숙
(49267)부산광역시 서구 감천로 262 고신대학교 의과대학 치과학교실
Tel: 051-990-5150 | Fax: 051-241-5458 | E-mail: prosth-kang@hanmail.net
접수일: 2024년 8월 1일 | 수정일: 2024년 8월 29일 | 채택일: 2024년 9월 9일