https://doi.org/10.14368/jdras.2024.40.4.279
ISSN 2384-4353 eISSN 2384-4272

Case Report

Mandibular full arch rehabilitation of a patient with severely worn dentition after completion of maxillary full arch rehabilitation

Young-Min Kim[1], Seung-Geun Ahn[1], Jung-Jin Lee[1], Yeon-Hee Park[1], Kyoung-A Kim[2], Jae-Min Seo[1]*
[1]*Department of Prosthodontics, School of Dentistry, Jeonbuk National University, Jeonju, Republic of Korea*
[2]*Department of Dentistry, Daejeon Konyang Medical Center, Konyang University, School of Medicine, Daejeon, Republic of Korea*

Wear of teeth occurs due to various reasons, and full mouth rehabilitation with an accurate diagnosis of the patient can restore the occlusal relationship, aesthetics, and facial appearance and prevent the progression of wear. Restoration of worn dentition must be performed throughout the entire upper and lower arch. If restoration is performed only on the dentition of single arch, various problems may occur. The patient in this case had generalized wear of the maxillary and mandibular dentition and required full-mouth rehabilitation. However, due to the patient's request, only the maxillary arch was rehabilitated first, and later, due to complications, the mandibular arch was rehabilitated. Purpose of this case report is to consider the problems when only the maxillary full arch was rehabilitated in a patient with generalized tooth wear, and how these were resolved during the mandibular full arch rehabilitation process. **(J Dent Rehabil Appl Sci 2024;40(4):279-90)**

Key words: full mouth rehabilitation; tooth wear; vertical dimension of occlusion

서론

치아의 마모는 일생에 걸쳐 생리적인 반응으로 일어날 수 있으나 치아의 선천적 이상, 부식, 침식, 이갈이, 구치부 지지 상실 등의 다양한 원인에 의해 병적 치아 마모가 발생할 수 있다.[1] 병적 치아 마모는 수직교합고경의 소실, 심미 및 저작기능의 저하, 상아질 노출로 인한 치수질환, 전치부의 전방 및 측방유도 소실로 인한 후방 치아 및 수복물의 손상을 야기할 수 있다.[2]

과도하게 마모된 치열의 환자를 치료할 때에는 마모의 원인과 수직교합고경의 소실여부를 파악해야 하며, 필요 시 기능 및 심미를 회복하고 마모가 진행되지 않게 하기 위한 보철 수복을 시행해야 한다.[3,4] 이는 생리적 안정위, 발음, 안모, 전정간 거리 등의 지표를 이용하여 수직교합고경의 소실 여부를 평가하는 진단 과정을 통해 환자의 상태에 대한 최적의 치료계획을 수립하는 것으로 이루어질 수 있다.[1,5-11] 그러나 마모된 치열에 대한 수복은 다수 치아를 포함하는 경우가 많고, 치료기간이 비교적 길기 때문에 환자의 전신적, 경제적 상황 및 개인적인 요구에 따라 이상적인 치료가 이루어지지 않을 수 있다.

본 증례는 구치부 치아상실과 마모된 치열을 가진 환자를 치료한 증례이다. 상하악 전 치열에 대한 수복이 요구되는 증례였으나 환자의 요구로 인해 상악 치열에 대해서만 수복치료를 선행하였다. 이후 하악 구치부 보철물의 탈락과 하악 전치부의 마모가 발생하여 하악 치열에 대한 수복을 시행하였다. 본 증례의 치료 과정을 통해 상악 치열에 국한된 치료로 인한 문제점과 하악 치열 수복 시 이를 해결하는 과정을 고찰해보고자 한다.

*Correspondence to: Jae-Min Seo
Professor, Department of Prosthodontics, School of Dentistry and Institute of Oral Bio-Science, Chonbuk National University, 567, Baekje-daero, Deokjin-gu, Jeonju, 54896, Republic of Korea
Tel: +82-63-250-2696, Fax: +82-63-250-2218, E-mail: jmseo@jbnu.ac.kr
Received: September 23, 2024/Last Revision: October 8, 2024/Accepted: October 15, 2024

Copyright© 2024 The Korean Academy of Stomatognathic Function and Occlusion.
It is identical to Creative Commons Non-Commercial License.

증례보고

본 증례의 환자는 73세 남자 환자로 기존의 상악 가철성 국소의치의 저작시 동요 및 잦은 탈락을 주소로 내원하였다. 위암, 전립선, 담관 수술 병력이 있었으며 치과력으로 5년 전 제작한 상악 가철성 국소의치가 있었으나 불편감으로 인해 사용하지 않는 중이었고 #13, 25, 35, 44, 46, 47에 고정성 보철물, #36, 37, 38에 조직수준(tissue level) 임플란트(SS II SA implant, Osstem implant, Seoul, Korea) 고정성 보철물이 존재하였다(Fig. 1). #12, 22는 마모로 인한 치수 노출로 근관치료 중이었고, #13은 수직 치근 파절이 관찰되었으며, #25는 치주인대의 비후와 3도의 동요도를 보였다(Fig. 2).

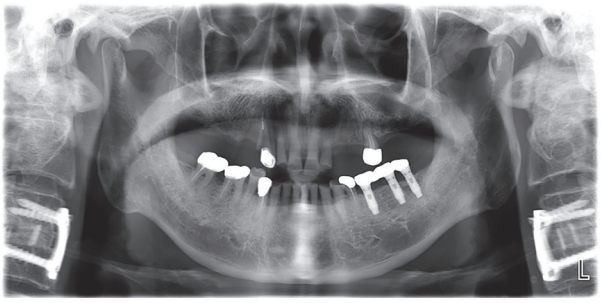

Fig. 1. Panoramic radiograph before treatment.

치아 마모를 유발하는 비기능적 악습관을 비롯한 다른 요인이 발견되지 않았으므로 구치부지지 소실에 의한 전치부 마모로 판단하였다.[1] 상하악 예비인상 채득 및 안궁이전을 시행하고 중심위에서 악간관계 채득하여 교합기상에서 진단모형 및 안모 계측치 분석을 시행하였다. 5.5 mm의 자유공간, 3 mm의 최소발음공간, 34 mm의 전정간 거리, Willis법 상 안모 비율 75 mm : 65 mm로 수직교합고경이 소실된 Turner category I으로 진단하였다(Table 1).[1,5-11] #13과 #25는 예후가 불량할 것으로 판단하여 발치하고 상하악 중절치간 거리 기준 4 mm 거상하여 3 - 4 mm의 자유공간과 1 mm의 최소발음공간을 확보하는 선에서 Willis법 상 안모비율을 1 : 1에 가깝게 심미적으로 회복하고자 하였다. 상악은 #12, 11, 21, 22 서베이드 고정성 보철치료를 포함한 가철성 국소의치 치료를, 하악은 불균일한 교합평면과 심한 마모를 해결하기 위해 모든 치아 및 임플란트의 고정성 보철치료를 계획하였다. 그러나 하악 치열의 치료 필요성을 강조하였음에도 환자가 상악만 치료할 것을 강력히 요구하여 상악 4전치 서베이드 고정성 보철치료 및 상악 가철성 국소의치 치료를 계획하고 상악 4전치 임시 보철물(Dentbird crown, Imagoworks, Seoul, Korea) 및 상악의 임시 가철성 국소의치를 제작하여 장착하였다(Fig. 3).



Fig. 2. Intraoral photographs before treatment. (A) Maxillary occlusal view, (B) Right lateral view, (C) Frontal view, (D) Left lateral view, (E) Mandibular occlusal view.

Table 1. Measurements and records for evaluation of vertical dimension of occlusion

	Before maxillary arch rehabilitation	Before mandibular arch rehabilitation
Freeway space (mm)	5.5	3
Closest speaking space (mm)	3	1.5
Inter-vestibular distance (mm)	34	37
Facial height ratio of Willis' method (mm)	75 : 65	75 : 70



Fig. 3. Provisional restoration and temporary denture. (A) Maxillary occlusal view, (B) Right lateral view, (C) Frontal view, (D) Left lateral view, (E) Mandibular occlusal view.

상악 임시 보철물 합착 및 임시 가철성 국소의치 장착 후 환자가 임시 의치의 답답함을 호소하며 임플란트 치료를 원하여 상악 양측 구치부에 임플란트를 식립하고 수직교합고경 증가를 동반한 상악 4전치 및 상악 양측 구치부 임플란트의 편악 고정성 보철 수복으로 치료계획을 변경하였다. 임시 의치를 복제하여 방사선 스텐트를 제작하고 #13, 14, 16, 17, 23, 24, 26, 27 위치에 임플란트를 식립하기로 계획하였다. 상악 우측에 골유도재생술, 상악 좌측에 측방 접근법을 통한 상악동 거상술 및 골유도재생술을 선행하고, 6개월 후 상악 우측의 #13, 14, 16, 17 (SM II UV pin type fixture, Point implant, Gwangmyeong, Korea) 위치에 임플란트를 식립하였다. 상악 좌측은 환자의 요구에 따라 다른 제품의 임플란트로 #23, 24, 26, 27 (Straumann Bone Level Tapered Roxolid SLActive, Institut Straumann AG, Basel, Switzerland) 위치에 임플란트를 식립하였다. 모든 임플란트는 1회법으로 식립되었다(Fig. 4). 식립 2개월 후 폴리비닐실록산 치과용 고무인상재(Aquasil Ultra, Dentsply Sirona, Charlotte, USA)로 인상 채득하여 상악 구치부의 임플란트 맞춤형

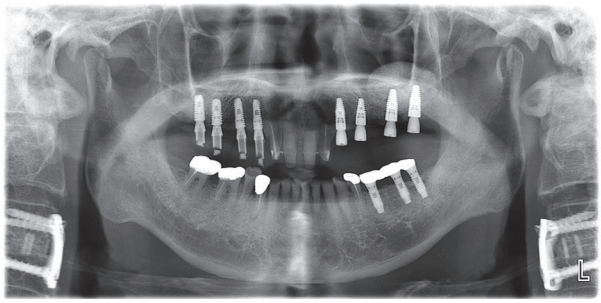

Fig. 4. Panoramic radiograph after implant placement.

지대주와 임시 보철물을 제작하여 합착하였다. 임플란트 임시 보철물 합착 3개월 후, 상악 전체 치아 및 임플란트에 대한 2차 임시 보철물을 제작하여 합착하고 2개월 간 경과관찰 후, 최종 인상 및 악간관계 채득을 시행하였다. #11, 21에 의한 전방유도, 양측 견치부터 제2소구치까지 측방 군기능유도 부여하여 지르코니아 최종 보철물을 제작하고 합착하여 마무리하였다(Fig. 5, 6).

상악 편악 수복 1년 3개월 후, 환자는 하악 좌측 구치부 임플란트 보철물이 반복적으로 탈락한다는 주소로 재내원하였다. 재내원 시 #35 단관은 탈락한 상태였고, #36, 37, 38 임플란트 고정성 보철물은 마모 및 천공이 발생하였으며, 수복하지 않은 하악 자연치의 마모는 더 심하게 진행되어 있었다(Fig. 7). 환자에게 하악 치열의 전반적 수복 필요성에 대해 재설명하고 환자가 이에 동



Fig. 5. Maxillary definitive prostheses fabrication. (A) Frontal view, (B) Right lateral view, (C) Left lateral view.



Fig. 6. Setting of maxillary definitive prostheses. (A) Maxillary occlusal view, (B) Right lateral view, (C) Frontal view, (D) Left lateral view, (E) Mandibular occlusal view.

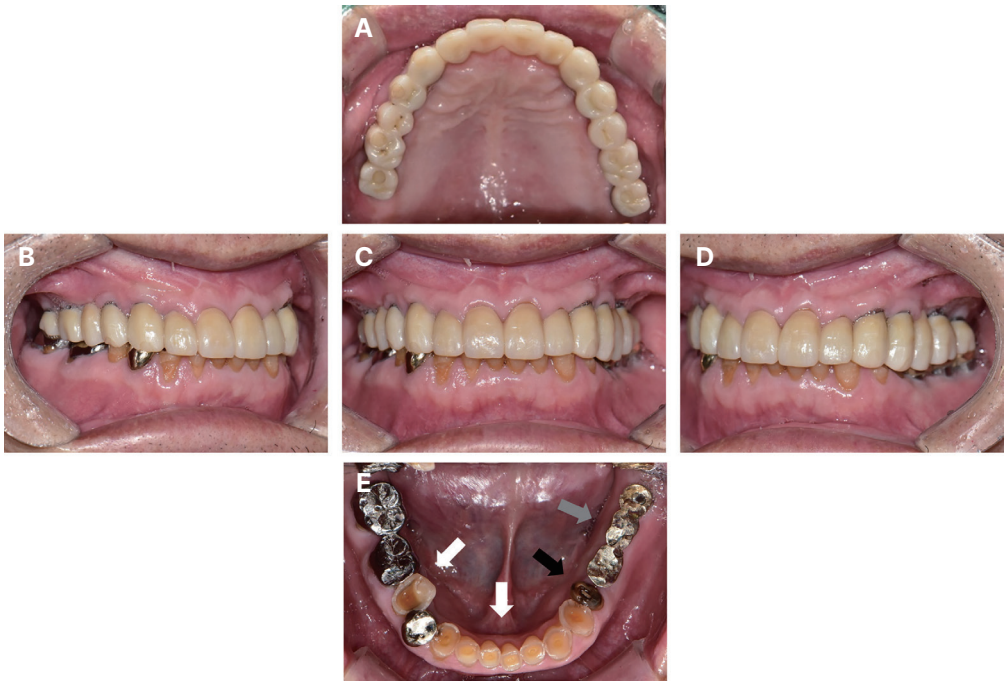

Fig. 7. 1 year and 3 months follow-up after maxillary rehabilitation. Dislodgement of #35 single crown (black arrow), wear and perforation of #36, 37, 38 implant prostheses (gray arrow) and severe wear of mandibular natural teeth are shown (white arrow). (A) Maxillary occlusal view, (B) Right lateral view, (C) Frontal view, (D) Left lateral view, (E) Mandibular occlusal view.

의하여 치료를 진행하였다. 상하악 진단모형을 제작하여 안궁이전을 시행하고, 중심위에서 악간관계 채득하여 반조절성 교합기에 부착하였다. 진단모형 및 안모 분석 결과(Fig. 8) 3 mm의 자유공간, 1.5 mm의 최소발음공간, 37 mm의 전정간 거리, Willis법 상 안모 비율 75 mm : 70 mm로 나타나 정상 범위 이내에 있는 것으로 판단하여 수직교합고경이 소실되지 않으면서 보철 수복을 위한 공간이 부족한 Turner category III로 진단하고(Table 1)[1,5-11] 보철 수복을 위한 최소한의 수직교합고경 증가를 동반한 하악 편악 보철 수복을 진행하기로 하였다. 따라서, 교합기의 절치핀 기준 2 mm 정도로만 수직교합고경을 증가하기로 결정하였으며 하악 좌측 구치부 임플란트 지대주는 보철물의 공간과 유지 및 저항형태의 형성을 위해 재제작하기로 하였다.

증가된 수직교합고경에 맞춰 교합기상에서 추후 지대치 형성을 할 때 사용할 anterior jig를 제작하고 하악 치열의 진단납형을 형성하였다(Fig. 9). 이상적인 하악 전치부 절단연 및 하악 구치부 교두형태와 감합관계, #11, 21

Fig. 8. Extraoral photographs 1 year and 3 months after maxillary rehabilitation. (A) Frontal view, (B) Lateral view.

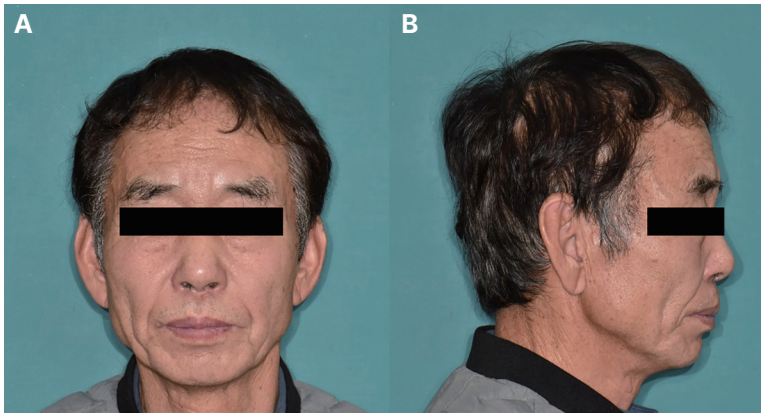

에 의한 전방유도, 양측 견치부터 제2소구치까지를 이용한 군기능유도를 진단납형에 형성하고, 이를 이용하여 임시 보철물을 위한 shell을 제작하였다. 지대치 삭제 및 임시 보철물 합착을 시행하기 전 #46의 이차 우식으로 인한 추가적인 치관 파절이 발생하여 해당 치아를 발치하고 임플란트를 식립하는 것으로 치료계획을 수정하였다. 제작한 anterior jig를 구강내에서 조정하고 구치부의 치아 및 임플란트 보철물을 제거하였다. 조정한 anterior jig를 장착한 상태에서 구치부 지대치를 형성 및 임시 보철물을 제작하고 합착한 후, 전치부 지대치를 형성 및 임시 보철물을 제작하고 합착하였다(Fig. 10). 그 후, #46 발치 후 즉시 임플란트를 식립하고 #46을 제거한 형태로 하악 우측 구치부 임시 보철물을 수정하여 합착하였다(Fig. 11). 하악 임시 보철물 합착 후 2개월의 경과관찰 기간 동안 설정한 교합이 잘 유지되고 치아 및 턱관절에 특이할 만한 합병증과 불편감이 발생하지 않아 최종 보철 수복을 결정하였다.

#36, 37, 38 임플란트의 맞춤형 지대주(Custom abut-

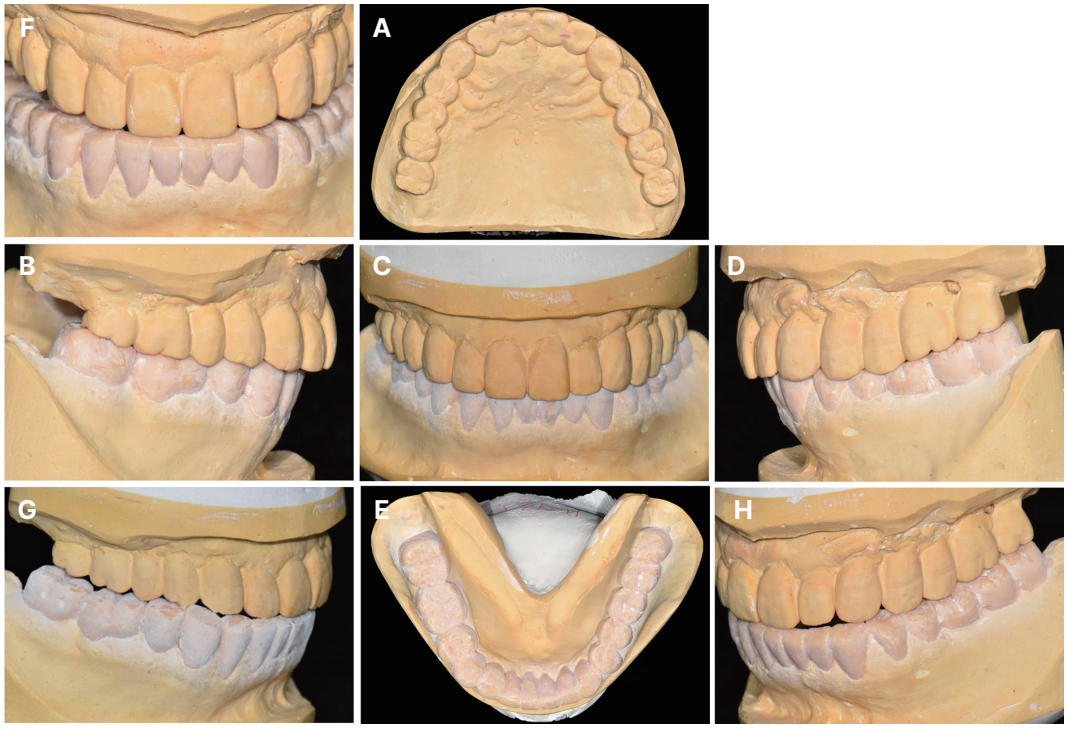

Fig. 9. Diagnostic wax-up. (A) Maxillary occlusal view, (B) Right lateral view, (C) Frontal view, (D) Left lateral view, (E) Mandibular occlusal view, (F) Anterior eccentric occlusion (anterior guidance by #11, 21), (G) Right eccentric occlusion (group function by #13, 14, 15), (H) Left eccentric occlusion (group function by #23, 24, 25).



Fig. 10. 1st provisional restoration of mandibular dentition. (A) Removal of prostheses and preparation of mandibular posterior teeth and implants with anterior jig, (B) Preparation of mandibular anterior teeth after setting of mandibular posterior provisional restoration, (C) Setting of mandibular anterior provisional restoration.

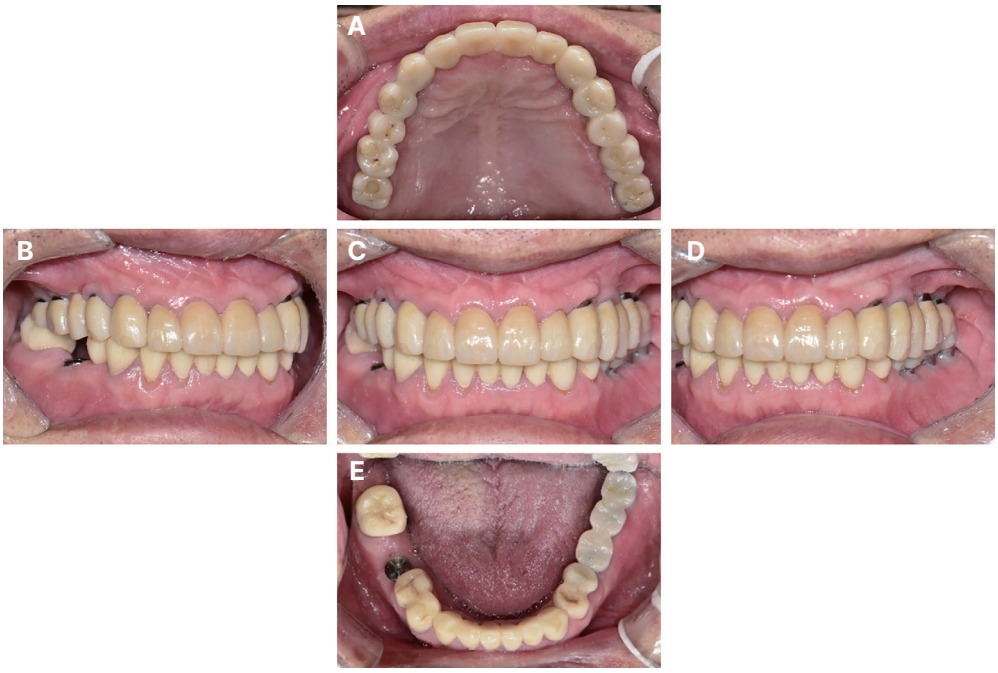

Fig. 11. Intraoral photographs after #46 implant placement. (A) Maxillary occlusal view, (B) Right lateral view, (C) Frontal view, (D) Left lateral view, (E) Mandibular occlusal view.

ment, RABBITBIO, Yangsan, Korea)를 제작하고 임플란트를 포함한 하악의 모든 지대치에 대해 폴리비닐실록산 치과용 고무인상재를 이용한 최종 인상 및 임시 보철물을 이용한 악간관계 채득을 시행하였다(Fig. 12). 장착되어 있는 임시 보철물의 형태를 CAD 소프트웨어(Dental system, 3shape, Copenhagen, Denmark)로 이전하여 지르코니아 최종 보철물을 디자인 및 제작하였다(Fig. 13, 14). #35의 잔존 치질이 부족하여 #34와 #35는 연결고정 형태로 제작하였으며 나머지 하악 자연치는 모두 단관으로 제작하였다. #36, 37, 38 임플란트 보철물은 연결고정 형태로 제작하였으며, #46 임플란트는 지대주와 최종 보철물을 함께 제작하였다. 최종 보철물을 구강 내에서 조정하여, 임시 보철물에서 형성한 교합관계, 전방 및 측방 유도를 군기능으로 동일하게 형성하고 임플란트 보철물은 Resin-modified glass ionomer 시멘트(FugiCem2, GC Corp., Tokyo, Japan), 자연치 보철물은 레진 시멘트(RelyX U200, 3M ESPE, Seefeld, Germany)를 이용하여 최종 합착하였다(Fig. 15, 16).



Fig. 12. Final preparation of mandibular dentition and newly fabricated custom abutments of #36, 37, 38 implants.



Fig. 13. Computer-aided design (CAD) of mandibular definitive prostheses.

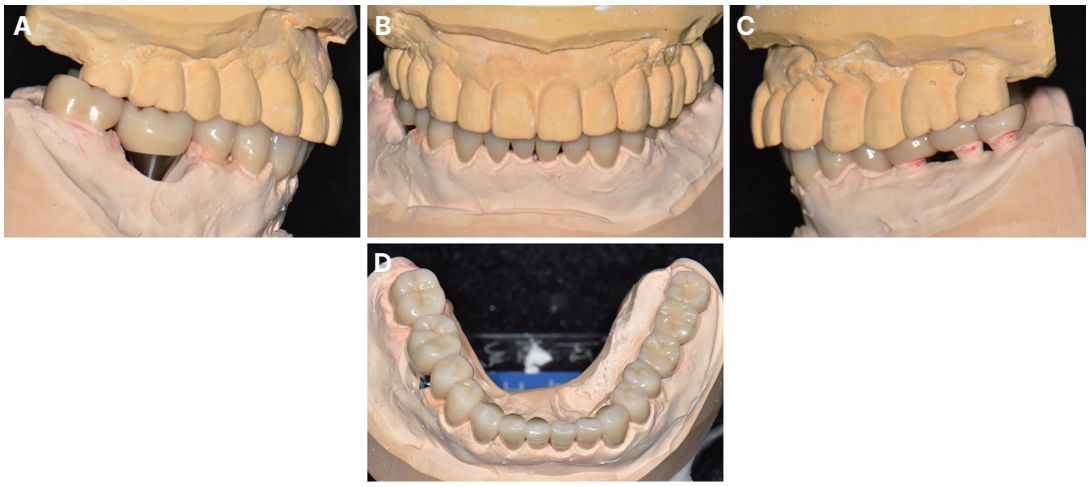

Fig. 14. Mandibular definitive prostheses fabrication. (A) Right lateral view, (B) Frontal view, (C) Left lateral view, (D) Mandibular occlusal view.



Fig. 15. Setting of Mandibular definitive prostheses. (A) Maxillary occlusal view, (B) Right lateral view, (C) Frontal view, (D) Left lateral view, (E) Mandibular occlusal view, (F) Anterior eccentric occlusion (anterior guidance by #11, 21), (G) Right eccentric occlusion (group function by #13, 14, 15), (H) Left eccentric occlusion (group function by #23, 24, 25).

하악 최종 보철물 합착 10개월 후 #36, 37, 38 임플란트 상부 보철물의 반복적인 탈락이 발생하여 시멘트 공간을 25 μm에서 15 μm로 감소시켜 보철물을 재제작하고 레진 시멘트(RelyX Ultimate, 3M ESPE, Seefeld, Germany)로 합착하였다.[12] 이후 점검에서 보철물의 탈락은 더 이상 발생하지 않았다. 하악 최종 보철물 합착 1년 5개월 후 #41의 저작시 통증 발생하여 해당 치아의 방사선 및 임상 검사상 수직 치근 파절로 진단하고 해당 치아를 발거 및 #31, 42을 이용한 고정성 보철물을 재제작하여 합착하였다. 상악 최종 보철물 합착 4년 후, 하악 최종

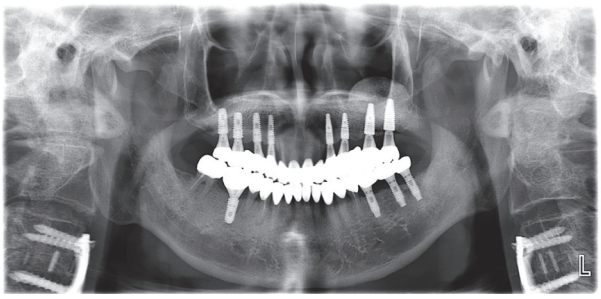

Fig. 16. Panoramic radiograph after treatment.

보철물 합착 후 2년 4개월 후 점검에서 치아 및 근육, 턱관절의 합병증이 발생하지 않았다. #46 임플란트에 저위 교합 양상 보이나 그 크기가 shimstock 1장 정도로 크지 않아 경과관찰 중에 있으며 다른 치아 및 임플란트 보철물의 교합은 하악 최종 보철물 합착 시와 유사한 관계를 유지하고 있다(Fig. 17).

고찰

본 증례의 환자는 초진 시 구치부 치아 상실과 상하악 전치부를 포함한 전반적인 자연치아의 마모가 발생한 환자로, 상하악 전 치열에 대한 보철 수복이 고려되는 환자였으나 환자의 요구로 인해 상악 치열에 대해서만 먼저 수복했던 증례이다. 이러한 치료로 인해 생긴 문제점은 다음과 같다.

첫 번째, 이상적이지 못한 상악 보철물 형태이다. 상하악 치열을 동시에 수복할 경우 술자가 원하는 이상적인 교합평면과 치아 형태를 설정할 수 있다. 그러나 본 증례에서는 하악 치열을 수복하지 않았기 때문에 상악 치열의 형태가 하악의 부적절한 치아 형태에 따라 제작되었다. Dawson[13]에 따르면 전치부 수복을 위해 하악 전치의 절단연의 위치, 형태가 먼저 검증되어야 하며, 이에 따라 중심위에서 시작하여 상악 중절치 절단연에서 끝나는 기능로를 설정해야 한다고 하였다. 본 증례에서는 마모로 인해 하악 전치가 짧은 상태에서 상악만으로 수직교합고경을 회복했기 때문에 전치부 교합관계 및 전방유도 형성을 위해서는 상악 중절치 보철물이 긴 치관을 가질 수밖에 없었다. 또한 상악 견치가 임플란트인 경우 견치 임플란트에 과도한 측방력을 부여하지 않기 위해 견치유도 교합보다는 후방치아에 측방력을 분산하는 군기능 유도를 설정하는 것이 권장된다.[14,15] 그러나 하악 소구치가 마모로 인해 치관이 짧아지고 교두 형태가 손상되었기 때



Fig. 17. 4 years follow-up of Maxillary definitive prostheses and 2 years 4 months follow-up of Mandibular definitive prostheses. (A) Maxillary occlusal view, (B) Right lateral view, (C) Frontal view, (D) Left lateral view, (E) Mandibular occlusal view.

문에 정상적인 교합접촉 및 군기능 유도를 부여하기 위해서는 상악 소구치의 협측 교두가 길어질 수밖에 없었고, 이로 인해 상악 소구치가 비심미적인 형태를 갖게 되었다(Fig. 6).

두 번째, 마모의 가속화이다. Pereira 등[16]은 상아질이 지르코니아를 포함한 다양한 종류의 보철물과 대합될 때 매우 큰 마모 경향을 보인다고 하였다. 또한 Jitwirachot 등[17]은 금속이 세라믹과 다른 마모 기전을 갖기 때문에 지르코니아 대합치로 사용할 때 주의가 요구된다고 하였으며, Cha 등[18]은 지르코니아와 치과용 금속이 대합될 시 마모경향에 대한 연구에서 금 합금이 다른 금속보다 유의하게 높은 마모 경향을 보인다고 하였다. 본 증례에서 초진 시 하악 전치부가 이미 상아질이 노출되어 있었고 하악 좌측 구치부는 주조 금 합금 보철물로 수복된 상태였다(Fig. 2). 대합치에 대한 수복 없이 상악 치열만 지르코니아 보철물로 수복한 결과, 하악 치열 수복을 위한 재내원 시 하악 좌측 구치부 임플란트의 금 합금 보철물에서 교합면의 천공이 발생하였고, 하악 전치부를 포함한 대합되는 모든 하악 자연치아에서 마모가 악화되는 양상을 보였다(Fig. 7). 하악 좌측 구치부 금 합금 보철물의 마모로 인해 구치부 지지가 약화되면서 상아질이 노출된 하악 전치부 마모가 더욱 가속화된 것으로 사료된다.

세 번째는 불필요한 수직교합고경의 증가와 치아의 삭제가 있다. 이전에 수복한 상악 치열을 유지하면서 하악 치열만 수복하기 위해서는 환자 상태에 대한 새로운 진단이 필요했는데, 이 때 환자의 수직교합고경은 거의 소실되지 않은 것으로 판단되었다. 이는 아마도 상악 보철치료 시에 상실된 수직교합고경을 이미 회복시켰기 때문으로 생각된다. 따라서 마모된 하악 치열을 이후에 수복하기 위해서는 수직교합고경이 정상 범주로 회복되었음에도 불구하고 하악 보철물 수복공간을 위해 최소한의 수직교합고경 증가가 불가피하게 되었다. 또한, 제한된 수직교합고경 증가량 내에서 새로운 하악 보철물 공간을 확보하기 위해서는 하악 지대치 교합면의 추가적인 삭제도 불가피하였다. 만약, 처음 치료시에 상하악을 한꺼번에 수복하였다면 추가적인 수직교합고경 증가나 마모된 하악 지대치의 교합면 삭제에 대한 가능성은 매우 적었을 것으로 사료된다.

하악 치열 수복 후 #36, 37, 38 임플란트 지르코니아 보철물에 대한 반복적인 탈락이 발생하였다. Kim 등[19]은 조직수준 임플란트에서 시멘트 유지 보철물을 위한 최소 공간으로 2 mm의 임플란트 shoulder, 지대주 변연 1 mm, 지대주 높이 4 mm, 보철물 공간 1 mm로 총 8 mm의 교합공간이 필요하다고 하였다. 본 증례에서는 #36, 37, 38 임플란트 shoulder는 치은 상부로 노출되어 있었고 지대주 변연 및 높이와 보철물 공간으로 약 4.5 - 5 mm 정도의 공간만이 확보되어 변연 높이를 최소화하고 지대주 높이를 최대화 했음에도 임플란트 보철물을 위한 지대주 높이가 낮아져 보철물의 유지 및 저항 요소가 부족해졌다. 이는 상악 편악 수복 시 수직교합고경의 증가량을 모두 상악에 적용하여 수직교합고경의 분배가 상하악으로 적절하게 이루어지지 못했기 때문이다. 그러나 시멘트 공간을 감소시켜 재제작한 후에는 보철물 탈락이 더 이상 발생하지 않았다. 이는 시멘트 공간 감소를 통해 기계적 유지력을 향상시킨 것, 3개 임플란트를 연결 고정하여 보철물을 제작하여 단일 임플란트 보철물보다 높은 유지력 및 저항력을 가지게 한 것이 원인으로 사료된다.

마모된 치열에 전악 수복이 요구되는 경우에 본 증례와 같이 편악 수복을 실시하게 되면 상기의 다양한 문제점이 발생할 수 있다. 그러므로 가능한 상하악 모두 수복을 할 수 있도록 환자를 설득해야 한다. 피치못할 상황으로 편악 수복이 요구될 시 합병증 발생 가능성을 설명하고 향후 반대 악궁의 치료를 고려하여 수복해야 하며 주기적 검진으로 대합치에 합병증 발생 여부를 확인하여 필요시 환자에게 반대 악궁 치열의 치료를 재권유해야 한다.

결론

마모된 치열을 수복할 때 편측 악궁만 수복할 경우 보철물의 부적절한 형태, 반대 악궁 치열의 지속적인 마모, 교합평면 개선의 불가 등의 문제가 발생할 수 있다. 전반적인 치아 마모를 보이는 환자에게는 마모된 전 치열에 대한 수복이 필요하지만, 부득이하게 편측 악궁만 수복하게 되는 상황에는 향후 반대 악궁 치열의 치료를 고려하여 수복해야 하고, 지속적인 관찰을 통해 합병증의 발생 유무를 점검해야 하며, 필요시 적극적인 대처가 필요하다.

ORCID

Young-Min Kim https://orcid.org/0000-0001-8674-1202
Seung-Geun Ahn https://orcid.org/0000-0002-9105-931X
Jung-Jin Lee https://orcid.org/0000-0002-7381-5230

Yeon-Hee Park https://orcid.org/0000-0002-9183-9244
Kyoung-A Kim https://orcid.org/0000-0002-2923-5351
Jae-Min Seo https://orcid.org/0000-0001-5095-4046

References

1. Turner KA, Missirlian DM. Restoration of the extremely worn dentition. J Prosthet Dent 1984;52: 467-74.
2. Verrett RG. Analyzing the etiology of an extremely worn dentition. J Prosthodont 2001;10:224-33.
3. Habsha E. Dental management of tooth wear part II. Oral Health 1999:57-64.
4. Davies SJ, Gray RJ, Qualtrough AJ. Management of tooth surface loss. Br Dent J 2002;192:11-23.
5. Niswonger ME. The Rest Position of the Mandible and the Centric Relation. J Am Dent Assoc 1934; 21:1572-82.
6. Goldstein G, Goodacre C, MacGregor K. Occlusal Vertical Dimension: Best Evidence Consensus Statement. J Prosthodont 2021;30:12-9.
7. McGrane HF. Five basic principles of the McGrane full denture procedure. J Fla State Dent Soc 1949; 20:5-8.
8. Park JH, Jeong CM, Jeon YC, Lim JS. A study on the occlusal plane and the vertical dimension in Korean adults with natural dentition. J Korean Acad Prosthodont 2005;43:41-51.
9. Willis FM. Esthetics of Full Denture Construction. J Am Dent Assoc 1930;17:636-42.
10. Silverman MM. The speaking method in measuring vertical dimension. J Prosthet Dent 1953;3:193-9.
11. Pound E. Let /S/ be your guide. J Prosthet Dent 1977;38:482-9.
12. Mehl C, Harder S, Steiner M, Vollrath O, Kern M. Influence of cement film thickness on the retention of implant-retained crowns. J Prosthodont 2013;22:618-25.
13. Dawson PE. Functional occlusion: from TMJ to smile design. St. Louis; Mosby; 2007. p. 160-88.
14. Jeon BS, Kim SK, Lee JJ, Seo JM. Possibility and Limitation of Applying Occlusal Adjustment on Implant Prosthesis similar to Natural Teeth. J Implantol Appl Sci 2018;22:162-72.
15. Fathi A, Hoshyar Y, Ebadian B, Ghorbani M. Comparison of Stress and Strain Distribution Patterns in Canine Implant and Maxillary Bone in Three Occlusal Schemes Using Finite Element Analysis. Eur J Dent 2024;18:852-9.
16. Pereira GKR, Dutra DM, Werner A, Prochnow C, Valandro LF, Kleverlaan CJ. Effect of zirconia polycrystal and stainless steel on the wear of resin composites, dentin and enamel. J Mech Behav Biomed Mater 2019;91:287-93.
17. Jitwirachot K, Rungsiyakull P, Holloway JA, Jia-Mahasap W. Wear Behavior of Different Generations of Zirconia: Present Literature. Int J Dent 2022; 2022:9341616.
18. Cha MS, Huh YH, Cho LR, Park CJ. A comparative study of the wear of dental alloys against monolithic zirconia. J Prosthet Dent 2020;123:866-73.
19. Kim SM, Choe SH, Song YW, Kang JH, Cha JK, Lee JS, Park YB, Jung UW. Consideration of Minimal Interocclusal Distance for Implant-supported Prosthesis. J Implantol Appl Sci 2017;21:54-6.

상악 편악 수복을 선행한 심한 마모를 가진 환자에서의 하악 편악 수복 증례

김영민[1] 전공의, **안승근**[1] 교수, **이정진**[1] 부교수, **박연희**[1] 조교수, **김경아**[2] 부교수, **서재민**[1]* 교수

[1]전북대학교 치의학전문대학원 치과보철학교실

[2]건양대학교 의과대학 치과학교실

치아의 마모는 다양한 원인에 의해 발생하며 환자에 대한 정확한 진단을 거친 완전구강회복술은 교합관계, 심미, 안모를 회복하고 마모의 진행을 방지할 수 있다. 마모된 치열의 수복은 상하악 전 치열에 걸쳐 시행되어야 하며 한쪽 악궁의 치열에만 수복이 시행될 경우 다양한 문제가 발생할 수 있다. 본 증례의 환자는 상하악 치열에 전반적인 마모가 있던 환자로 전악 보철 수복이 필요하였으나 환자의 요구로 상악만 먼저 수복하였다가 이후 합병증 발생으로 인해 하악을 수복하였다. 본 증례의 환자를 치료하면서 발견한 전반적인 치아 마모를 가진 환자에서 상악만 보철 수복한 경우의 문제점과 하악 수복 과정에서 이를 해결한 방법에 대해 고찰하고자 한다.

(구강회복응용과학지 2024;40(4):279-90)

주요어: 완전구강회복술; 치아 마모; 수직교합고경

*교신저자: 서재민

(54896)전북특별자치도 전주시 덕진구 백제대로 567 전북대학교 치의학전문대학원 치과보철학교실

Tel: 063-250-2696 | Fax: 063-250-2218 | E-mail: jmseo@jbnu.ac.kr

접수일: 2024년 9월 23일 | 수정일: 2024년 10월 8일 | 채택일: 2024년 10월 15일