https://doi.org/10.14368/jdras.2024.40.4.291
ISSN 2384-4353 eISSN 2384-4272

Case Report

Aesthetic prosthetic restoration through immediate implant placement and provisional restoration in the maxillary anterior region using a digital guide

Ju-Hyun Kim, Se-Young Kim, Seung-Yoon Ham, Soo-Yeon Shin*
Department of Prosthodontics, College of Dentistry, Dankook University, Cheonan, Republic of Korea

Immediate implant placement and immediate loading in the anterior maxilla is an effective approach to rapidly address aesthetic demands. To achieve successful outcomes, bone quality, soft tissue condition, and accurate implant positioning are essential factors. For optimal results, procedures such as bone augmentation, precise implant placement, and, when necessary, soft tissue grafting should be considered. Furthermore, provisional restoration play a crucial role in achieving the desired appearance of prosthetic restorations and improving the aesthetics of the soft tissue. By performing soft tissue molding through provisional restoration, an ideal emergence profile can be established, which can be subsequently transferred to the final prosthesis, leading to a functional and aesthetically pleasing restoration. This approach aims to optimize the aesthetic outcomes in the anterior region while preserving the natural contours of the peri-implant soft tissue. In this case, a patient requiring extraction of maxillary anterior tooth underwent immediate implantation and alveolar bone grafting using a guide fabricated in advance from CT data. The patient received a provisional restoration on the same day. Subsequent steps included transitioning from the provisional prosthesis to the definitive prosthesis, ultimately achieving an aesthetically pleasing and functional implant restoration. We report this case to highlight the successful approach to maxillary anterior implant rehabilitation. **(J Dent Rehabil Appl Sci 2024;40(4):291-304)**

Key words: digital guided surgery; immediate implant placement; immediate provisionalization; customized impression coping

서론

상악 전치부는 심미적인 요구도가 큰 영역으로, 성공적인 임플란트 보철 수복을 위해서는 임플란트 식립 위치, 적합한 양과 질의 경조직과 연조직이 확보되어야 한다. 상악 전치부 임플란트의 즉시 식립 및 임시 수복은 기존 경조직과 연조직 구조를 유지함으로써 임플란트 보철 수복 시 심미성을 최적화 할 수 있으며 적절한 출현윤곽을 가진 임플란트 보철물은 심미적으로 성공적인 결과를 위해 중요하다.[1]

발치 후 임플란트 식립 시기에 대하여 Hämmerle 등[2]은 4가지 범주로 분류하였다. 발치 후 즉시 식립하는 경우를 Type 1, 발치 후 연조직의 치유가 일어난 4 - 8주 이후 조기 식립하는 경우를 Type 2, 부분적으로 경조직의 치유가 일어난 후 12 - 16주가 지났을 때 식립하는 경우를 Type 3, 마지막으로 발치 후 6개월이 지나 연조직과 경조직의 완전한 치유가 이루어진 후에 식립하는 경우를 Type 4로 구분하였다. Esposito 등[3]은 3가지 범주로 분류하였다. 발치 후 발치와에 즉시 식립하는 경우를 즉시 식립, 8주 이전에 식립하는 경우를 즉시-지연 식립, 8주 이후 식립하는 경우를 지연 식립으로 분류하였다. 즉시 식립의 장점으로 수술 횟수와 치료 기간의 감소, 흡수되지

*Correspondence to: Soo-Yeon Shin
Professor, Department of Prosthodontics, College of Dentistry, Dankook University, 119, Dandae-ro, Dongnam-gu, Cheonan, 31116, Republic of Korea
Tel: +82-41-550-0256, Fax: +82-41-550-1975, E-mail: syshin@dankook.ac.kr
Received: September 23, 2024/Last Revision: October 17, 2024/Accepted: October 21, 2024

Copyright© 2024 The Korean Academy of Stomatognathic Function and Occlusion.
©It is identical to Creative Commons Non-Commercial License.

않은 잔존 골 상에 임플란트를 식립이 가능한 점 등을 제시하였다. 그러나 잔존 연조직이 부족하거나 초기 임플란트 고정이 불충분할 가능성을 고려하여 정확한 진단과 치료 계획 수립의 중요성이 강조된다.

Galluci 등[4]은 단일치의 즉시 부하 시에 적절한 부하 시점에 관련하여 20 - 45 Ncm 이상의 충분한 초기 고정이 확보될 것, 임플란트 안정성 지수(implant stability quotient, ISQ) 값은 60 - 65 이상일 것을 제안하였다. 또한, 비기능적인 습관, 광대한 골 결손부위, 상악동 거상술의 필요성과 같은 특별한 전신적 혹은 국소적인 금기증이 없어야 함을 강조하였다.

상악 전치부의 심미적인 임플란트 식립을 위해서는 협설측, 근원심측, 치근단측의 위치를 고려해야 한다. Spray 등[5]에 의하면 임플란트 식립 후 협측골 두께가 1.8 - 2 mm 정도 존재할 경우 골 흡수가 최소로 발생한다고 하였으며 Buser 등[6]은 근원심 방향으로 인접치와 1 - 1.5 mm 떨어져 위치하여야 하며 생물학적 폭경(biologic width)을 침범할 정도로 깊게 식립할 경우 변연골의 생리적 흡수로 치은 퇴축이 발생한다고 하였다. 반면, 임플란트를 너무 얕게 식립할 경우 심미적인 출현윤곽을 형성하는 데 어려움이 있으며, 연속된 전치부 결손부에 임플란트 식립 시 임플란트 간 최소 3 mm의 거리를 확보해야만 임플란트 간 골 흡수를 방지할 수 있다고 하였다.

치간 유두의 유지 또한 중요한 고려사항이다. Tarnow 등[7]의 연구에 따르면 치조골정부터 접촉점의 기저부까지의 거리가 5 mm 이하일 때 치간 유두의 재생이 가능하였으며 임플란트 보철물에서의 치간 유두에 대하여 살펴 본 후속연구[8]에서 치조골정에서 접촉점 간의 거리가 4 mm 이하일 때 치간 유두가 재생된다고 하였다.

그러므로 연속된 상악 전치부 결손 부위를 임플란트로 수복할 경우 수술 전 계획 수립 단계에서의 정확한 진단 및 치료 계획과 더불어, 수술 단계에서의 정확한 임플란트 식립과 함께 연조직 및 경조직의 적절한 처치가 이루어져야 하며 보철 단계에서는 임시 보철물과 최종 보철물을 통한 기능적이고 심미적인 수복을 목표로 해야 한다. 이러한 체계적인 접근을 통해 예지성 있는 치료 결과를 도출할 수 있다. 본 증례에서는 상악 전치부 발치 후 즉시 임플란트 식립이 결정된 두 증례에서 디지털로 미리 제작된 수술용 가이드를 이용하여 즉시 식립 후 임시 보철물에서부터 최종 보철물로의 단계적 이행을 도모하여 심미적이고 기능적인 전치부 임플란트 수복을 하였기에 이를 보고하고자 한다.

증례보고

증례 1

본 증례의 환자는 37세 남성으로 상악 우측 중절치(#11)의 동요도로 인해 본원 보존과로 내원하였으나, 치근 내흡수 및 치근 파절로 발치를 결정하고 보철 치료를 위해 보철과로 의뢰되었다. 해당 치아는 20여년 전 외상으로 인해 근관 치료 및 치아재식술 병력이 있었으며, 환자의 특별한 의과적 전신 병력은 없었다. 치근단 방사선 검사 결과 치아 주위로 골 흡수가 존재하였으나, 치근단 부위 염증은 관찰되지 않았으며(Fig. 1), 구강 내 임상검사에서는 1도의 동요도, 양성 타진반응 및 치은 부종이 관찰되었다(Fig. 2). 이상의 진단 결과를 통해 #11 부위는 치근이 짧으며, 골파괴 범위가 광범위하지 않아 고정

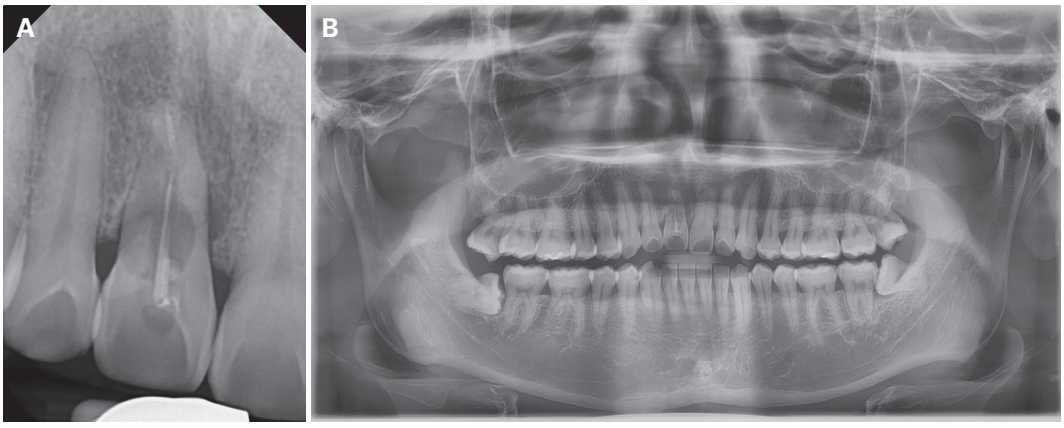

Fig. 1. Initial panoramic radiographic image. (A) Periapical radiograph, (B) Panoramic radiograph.



Fig. 2. Intraoral photograph before treatment. (A) Occlusal view, (B) Frontal view, (C) Lateral view.

을 얻을 수직골이 충분할 뿐만 아니라, 인접한 치간골의 높이가 양호하여 발치 후 즉시 임플란트 식립을 계획하였다.

먼저 임플란트 수술 및 당일 임시 보철 수복 계획을 위해 술전 준비를 진행하였다. 수술 부위의 골량 및 식립 위치 확인을 위해 치과용 CT (computed tomography)를 촬영하였으며, 구강 스캐너(Trios 5, 3Shape, Copenhagen, Denmark)를 이용하여 구강 내 디지털 인상 채득 및 악관 관계를 기록하였다(Fig. 3). 이렇게 얻어진 CT 데이터 파일과 구내 스캔으로 추출된 STL (stereolithography) 파일을 병합하여 CAD (computer aided design) 소프트웨어(3Shape software, 3Shape)를 이용한 디지털 수술용 가이드(OneGuide, Osstem, Seoul, Korea) 제작을 계획하였다(Fig. 4). CT 상에서 #11 부위의 협측골은 얇았으며, 발치 후 발치와가 클 것으로 예상되어 치조제 골량 확보를 위해 골유도재생술(guided bone regeneration, GBR)을 함께 시행하기로 하였다. 생물학적 폭경 및 출현윤곽을 고려하여 인접치의 CEJ (cementoenamel junction)보다 3 mm 정도 깊게 식립하도록 계획하였으며, 식립 각도 또한 술후 치조골 흡수와 치은 퇴축 예방을 위하



Fig. 3. Digital impression taking for definitive restoration by intraoral scanner. (A) Screenshot of the digital impression of the occlusal side, (B) Screenshot of the digital impression of frontal side, (C) Screenshot of digital impression of lateral side.

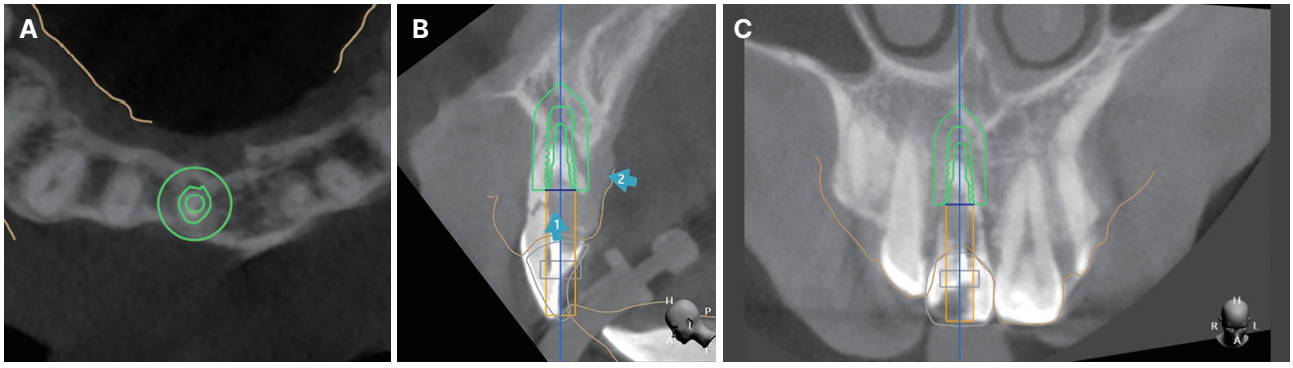

Fig. 4. 3D digital implant planning with software. (A) Implant position on occlusal view, (B) Implant position on sagittal view, (C) Implant position on frontal view.

여 과도하게 순측으로 기울어지지 않도록 수술용 가이드를 디자인하였다. 이후 구내 스캔 파일을 통하여 #11 부위의 최종 보철물의 형태를 위한 디지털 진단 왁스업 및 치은 형태에 맞추어 임시 타이타늄 지대주와 임시 보철물을 디자인하였다(Fig. 5).

발치 당일 임플란트 식립을 위해 최대한 주변골의 손상 없이 #11 치아의 치주인대를 절단하며 발치를 시행하였다. 발치와 염증 소견은 관찰되지 않았으며, 미리 제작된 수술용 가이드의 구강 내 적합도를 확인한 후 가이드를 장착하여 내부 연결형 임플란트(TSIII SA, Osstem)를 술전에 계획한 위치에 식립하였다(Fig. 6). 가이드 제거 후 식립 토크를 측정한 결과 초기고정은 35 N, 임플란트 안정성 지수 값은 70으로 즉시 부하에 만족할 만한 수치를 나타냈다. 임플란트 매식체와 순측 잔존 골 사이에 깊이 7 mm, 넓이 2 mm 정도의 공간이 존재하여, 이종골 이식재(Bio-Oss®, Geistlich, Wolhusen, Switzerland; 0.25 g)를 이용하여 순측과 구개측 부위에 골이식을 시행하였으며, 이후 상부 임시 보철물 장착을 위해 미리 제작한 지대주를 20 Ncm의 토크로 체결하였다. 연조직이 회복되는 과정에서 적절한 치은 수준으로 회복될 수 있도록 구개측에 1차 봉합(primary closure)을 시행하였다(Fig. 7).

미리 제작된 임시 치관을 장착한 후 당일 재이장하여

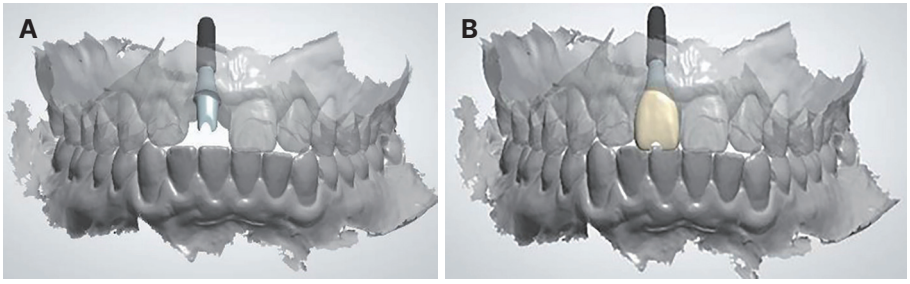

Fig. 5. Provisional abutment & crown design with software. (A) Design of provisional titanium abutment, (B) Design of provisional crown.

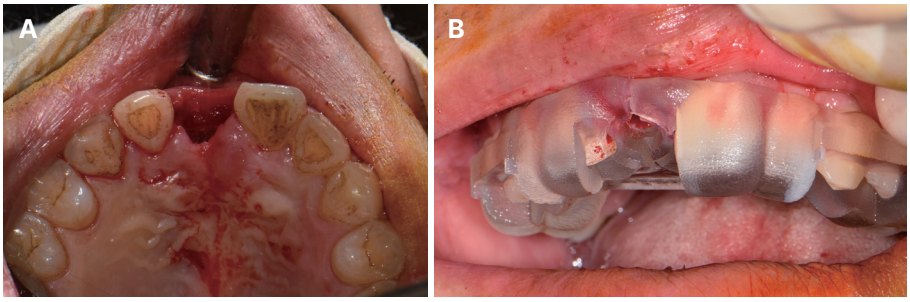

Fig. 6. Immediate implant placement with guide. (A) Extraction of #11, (B) Surgical guide try-in.

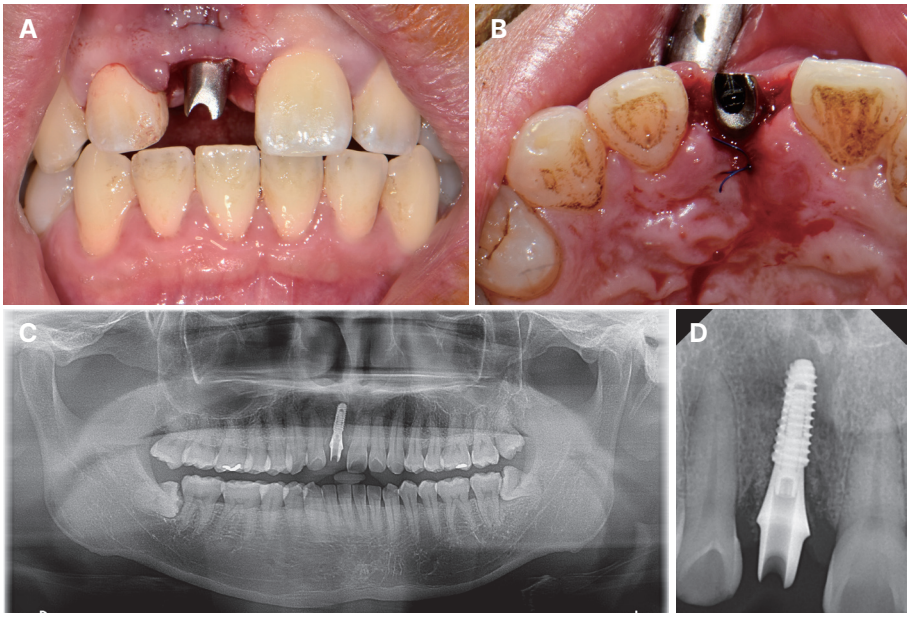

Fig. 7. Delivered provisional titanium abutment. (A) Intraoral photograph of provisional titanium abutment placement (Left: Frontal view, Right: Occlusal view.), (B) Panoramic radiograph after #11 abutment placement, (C) Periapical radiograph after #11 abutment placement.

치은 외형을 보존하고자 하였다. 환자의 치은에 나사-시멘트 유지형(screw-and-cement retained type)의 1차 임시 보철물을 장착한 후 임시 치관용 폴리메틸 메타크릴레이트(PMMA) 레진을 첨가 및 수정함으로써 하방 임계윤곽(subcritical contour) 부위와 상방 임계윤곽(critical contour) 부위의 조절을 통해 심미적인 연조직을 회복하고자 하였다(Fig. 8). 이와 함께 연조직에 과도한 압박이 가해지지 않도록 하여 적절한 출현윤곽을 형성하였으며, 임시 보철물은 대합치와 중심위에서 교합되지 않도록 조정하여 제작하였다(Fig. 9). 약 2개월 간 점진적으로 임시 보철물의 레진 재이장 및 수정을 거쳐 적절한 연조직 외형을 형성하였으며(Fig. 10), 환자 또한 임시 보철물의 형태에 만족감을 보였다. 이를 바탕으로 최종 보철물을 제작하기로 결정하였다.

임시 보철물의 정확한 출현윤곽 인기 및 치은 외형을 복제하기 위해 비닐 폴리실록산 바이트 인상재(Imprint Bite, 3M, Neuss, Germany)와 폴리메틸 메타크릴레이트 레진(Resin LS, GC Co., Tokyo, Japan)을 이용하여 맞춤형 인상 코핑을 제작하였다(Fig. 11). 맞춤형 인상용 코핑은 임시 보철물에 기공용 아날로그(lab analog)를 체결한 후 실리콘 인상재를 이용하여 인상을 채득하고 다시 분리하여 기성 인상용 코핑을 체결한 뒤 남은 빈 공간을 PMMA 레진으로 채운 후 경화시키는 방법으로 제작하였다. 경화 후 완성된 맞춤형 인상 코핑을 다시 구강 내에 장착하여 현재 임시 보철물의 하부형태가 인기된 최종 인상을 채득하였다.

최종 인상 채득 후 맞춤형 지대주 제작을 계획하였다.



Fig. 8. Contouring of provisional crown.



Fig. 11. Fabrication of customized impression coping.

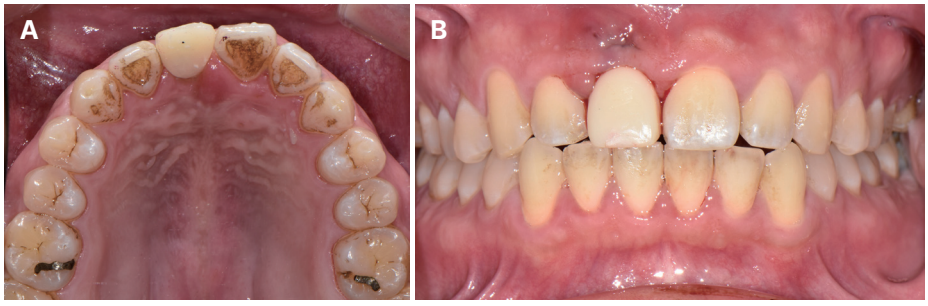

Fig. 9. Immediate provisional restoration. (A) Occlusal view, (B) Frontal view.

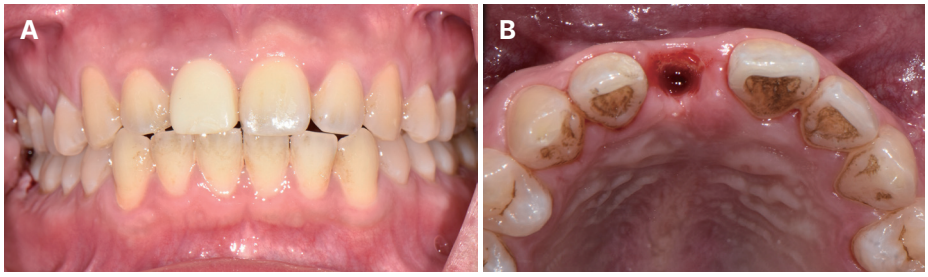

Fig. 10. Stable soft tissues after 8 weeks with the provisional crown insertion. (A) Frontal view, (B) Occlusal view after the removal of provisional restoration.

순측 치은 두께를 측정한 결과 2 mm였으며, 지대주의 순측 변연은 치은연하 1 mm로 기존의 타이타늄(titanium) 지대주를 사용할 경우 추후 치은에 타이타늄의 어두운 색상이 비쳐 보일 가능성이 있어 타이타늄 구조물이 개재된 two piece 지르코니아 지대주를 제작하였다(Fig. 12).

이후 최종 보철물은 심미성을 고려하여 지르코니아 도재수복물로 결정하여 적절한 반투명도를 얻을 수 있도록 하였다(Fig. 13). 최종 보철물의 전제적인 외형은 임시 보철물의 치관 형태와 출현윤곽과 유사하게 제작되었으며 지대주와 최종 보철물의 변연은 생물학적 폭경을 침범하지 않도록 하였다. 또한 중심위에서 교합되지 않고 전방유도 시에만 접촉되도록 교합을 조정하였다. 최종 보철물의 나사 구멍이 순측으로 향해 심미성을 위해 시멘트 유지형으로 제작하였으며, 추후 탈부착 용이성을 고려하여 임플란트 임시 시멘트(Premier implant cement, Premier Products Co., Plymouth Meeting, USA)를 이용하여 합착하였다. 최종 보철물 장착 후 환자는 만족하였으며, 연조직과 조화를 이루어 기능적이고 심미적인 결과를 얻을 수 있었다. 최종 보철물 장착 후 6개월이 지난 구내 사진에서 보철물의 순측 치경부 위치가 인접 치아와 유사한 높이를 유지하고 있었으며, 인접 치간 유두도 채워져 심미적으로 양호한 결과를 확인할 수 있었다. 수술 시 동반했던 골유도재생술의 효과로 인해 치은연 높이가 잘 유지되는 것으로 보이나 발치 후 순측 골의 수평적인 흡수를 상악 좌측 중절치와 비교하여 확인할 수 있었다(Fig. 14). 이러한 수평적 골 흡수는 발치 후 초기 골 흡수에 기인한 것으로 연조직의 안정성을 보장하기 위해 향후 추가적인 관리가 필요하다. 이를 위한 방안으로는 골유도재생술을 통해 손실된 치조골을 보충하고 연조직 이

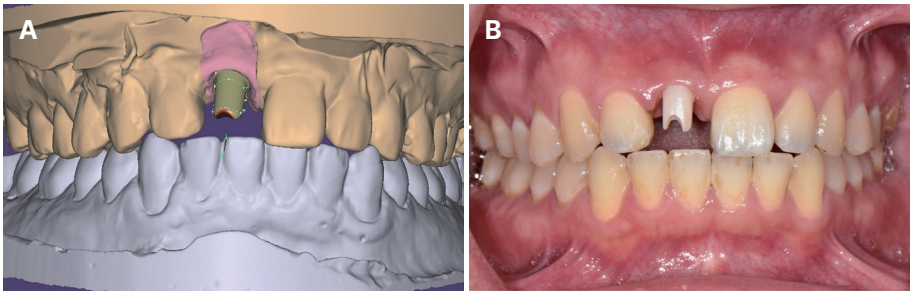

Fig. 12. Procedure of designing zirconia abutments using software. (A) Computer aided design for zirconia abutment, (B) Intraoral insertion of zirconia abutment.



Fig. 13. Definitive prosthesis. (A) Computer aided design for definitive porcelain fused zirconia, (B) Intraoral insertion of definitive prosthesis (Left: Frontal view, Right: Occlusal view).

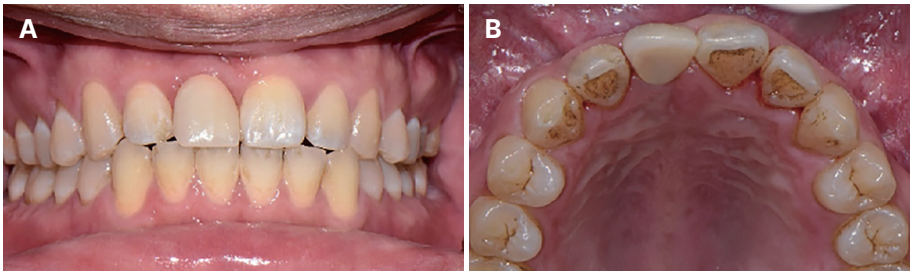

Fig. 14. Clinical photo of definitive restoration after 6 months. (A) Frontal view, (B) Occlusal view.

식술(soft tissue grafting)을 시행하여 순측 연조직의 두께를 보강함으로써 심미적 문제를 예방하는 것이 권장된다. 또한, 임플란트 주변 조직의 장기적인 안정성을 위해 정기적인 평가와 유지 관리가 필요하며 이를 위해 임상 탐침 깊이의 측정 및 방사선 촬영을 통한 골 수준 확인이 필수적이다.[9]

증례 2

본 증례의 환자는 20세 남성으로 8년 전 12세 때 상악 우측 중절치(#11)와 상악 좌측 중절치(#21)의 치수 침범이 있는 치관부 파절(complicated crown fracture)로 내원하였다(Fig. 15). 치근 보존술(root submergence technique)을 통해 잔존 치근을 치조골 보존을 목적으로 제거하지 않고 치은을 덮어 보존하였다. 성장 완료 후 발치 및 임플란트 계획 하에 임시의치로 공간 유지 하였다. 최종 보철물 제작과 임플란트 식립을 위한 진단 및 치료 계획 수립을 위해 구내 사진, 치근단 사진 그리고 치과용 CT를 촬영하였다. 진단 모형 상에서 #11, 21의 수복공간은 치은연에서 교합면까지 5 mm로 측정되었으며 임플란트 보철물을 안정적으로 지지하고 심미적 결과를 얻기 위해서 임시 보철물 조정 및 교합면 재형성을 통해 추가적인 공간 확보가 필요하였다. 치근단 사진에서 치아 주위의 골 흡수나 염증은 관찰되지 않았고, 또한 CT 검사에서도 특이한 골소실은 확인되지 않았다(Fig. 16, 17). 상악 우측 중절치와 상악 좌측 중절치의 골폭과 높이, 협측 골의 두께가 2 mm 이상으로 임플란트 식립에 적합하였으며 임플란트와 임플란트 간 및 자연치와 임플란트 간에 공간이 확보되어 있음을 확인할 수 있었다(Fig. 18). 이러한 평가 결과를 바탕으로 #11, 21을 발거 후 골이식을 동반한 임플란트 즉시 식립을 결정하였고 임시 보철물을 장착하기로 하였다. 이후 임시 보철물을 조정하여 적절한 보철물의 출현윤곽을 형성하여 충분한 골유착이 이루어진 후에 최종 보철물을 진행하기로 계획하였다.

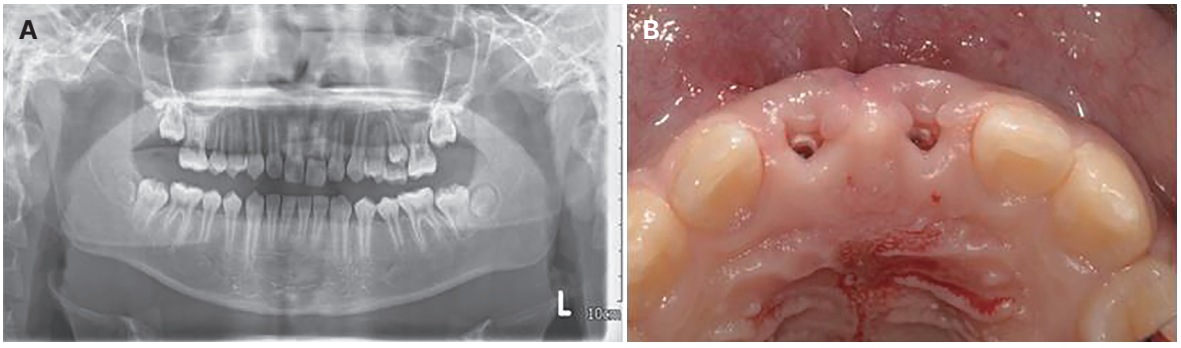

Fig. 15. Initial image. (A) Panoramic radiograph, (B) Clinical occlusal view.

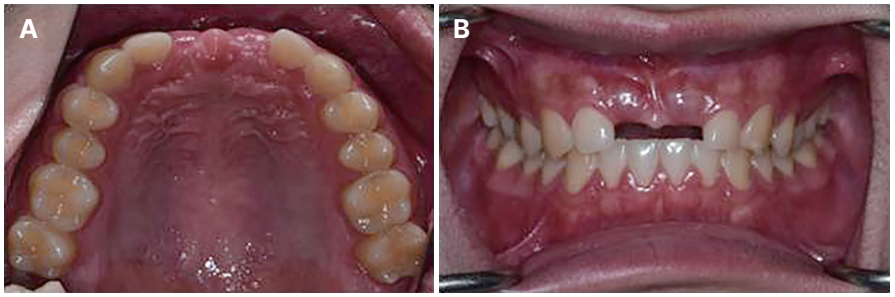

Fig. 16. Intraoral photograph before treatment. (A) Occlusal view, (B) Frontal view.



Fig. 17. Periapical radiograph.

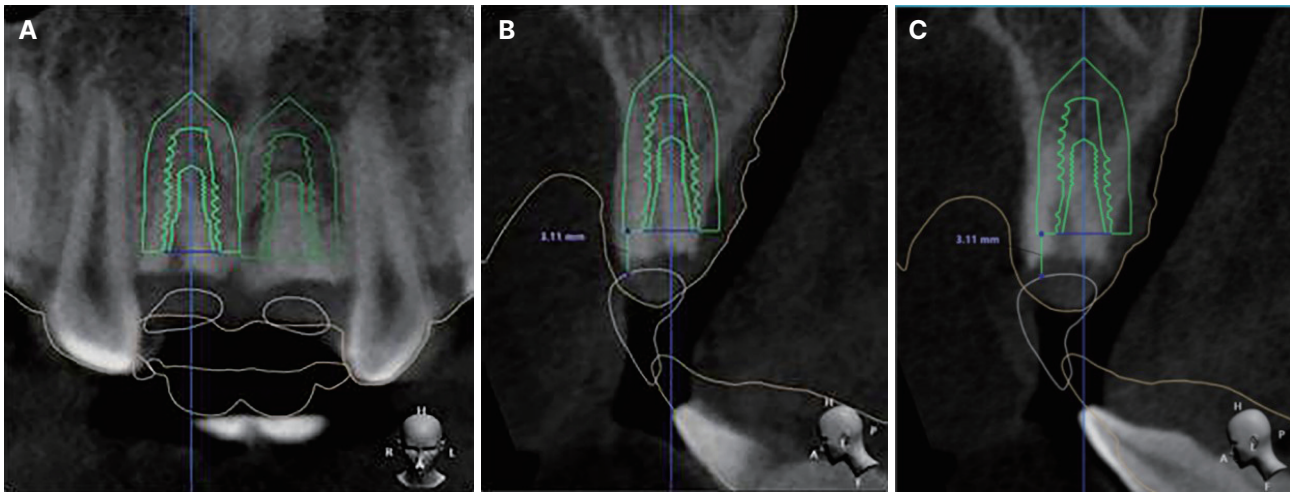

Fig. 18. 3D digital implant planning with software. (A) Implant position on frontal view, (B) Implant position on sagittal view (#11), (C) Implant position on sagittal view (#21).

임플란트 식립 시 최종 보철물의 심미적인 출현윤곽의 형성이 가능하면서 생물학적 폭경을 침범하지 않는 깊이로 식립하기 위해 최종 수복될 보철물의 형태를 기반으로 디지털 수술용 가이드를 제작하여 수술을 계획하였다. 이를 위해 수술 부위의 골량 및 식립 위치 확인을 위해 촬영한 치과용 CT 데이터와 모델 스캔으로 추출한 STL 파일을 병합하여 CAD 소프트웨어(3Shape software, 3Shape)를 이용한 디지털 수술용 가이드(Neo Naviguide, Neo Biotech, Seoul, Korea)를 제작하였다. 먼저 임플란트 식립 후 최종 수복될 보철물 형태를 디지털로 진단 왁스업 하여 3D 프린팅된 캐스트로 환자분과 상담 후 수술용 가이드를 출력하였다.

임플란트 식립 시 잔존 치근을 발거하였으며 잔존 골은 건전한 상태를 유지하였다. 발치 후 수술용 가이드를 구강 내에 장착한 후 사전에 계획된 대로 이상적인 3차원적인 위치에 내부 연결형 임플란트(Neo ISIII, Neo Biotech)를 식립하고 이종골 이식재(Bio-Oss®, Geistlich; 0.25 g)를 사용하여 골이식을 시행한 후 연조직의 접합을 위하여 #11, 21의 원심 치간 유두 부위에 1차 봉합을 시행하였다(Fig. 19). 식립 토크 측정 결과 초기 고정력이 #11, 21 모두 35 N이었고 임플란트 안정성 지수는 #11에서 75, #21에서 70으로 즉시 부하에 만족할 만한 수치로 평가되었다. 식립 당일 구강 내에 상부 임시 보철물(Magic i Temp, Neo Biotech)을 장착하였으며 중심교합과 전방유도 시 대합치와 접촉되지 않도록 교합을 조정하여 초기 부하가 가해지지 않도록 하였다.[10] 임시 보철물 장착 2주 후 재내원하여 연조직의 치유 상태와 교합력이 가해지지 않는 것을 확인하였으며(Fig. 20), 이후 전방유도 시 약하게 접촉되도록 교합을 추가로 조정하였다.

연조직의 형태를 고려하여 2 - 3주 간격으로 임시 보철물의 하방 임계윤곽 부위를 오목한 형태로 조정하였고 상방 임계윤곽 부위를 조절하여 치간 유두의 높이를 조

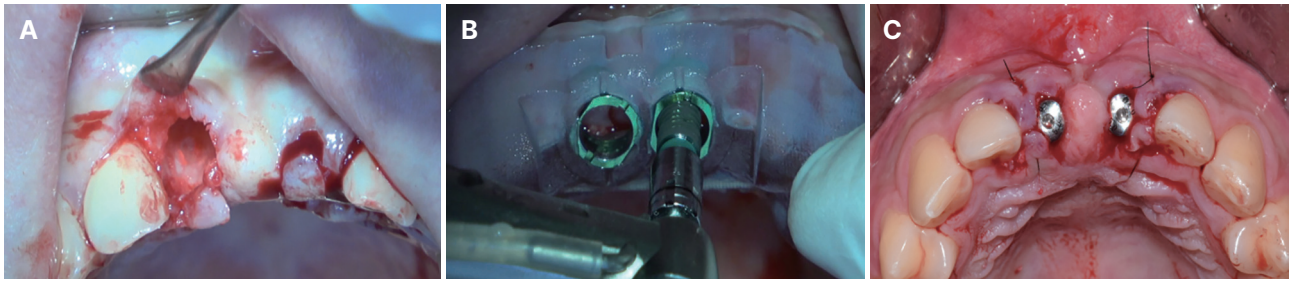

Fig. 19. Immediate implant placement with guide. (A) Extraction of #11, 21, (B) Surgical guide for #11, 21 implantation, (C) Occlusal view after implant surgery.

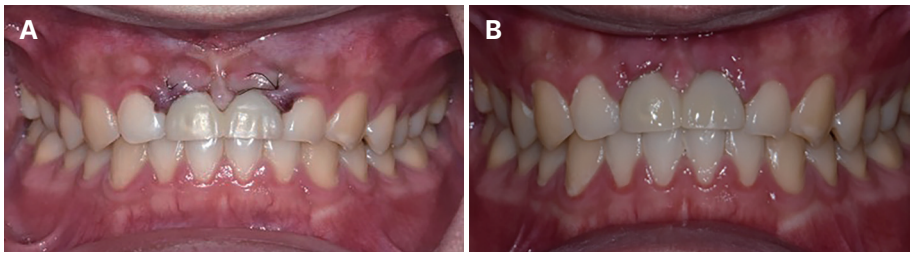

Fig. 20. Immediate provisional restoration. (A) Frontal view: Immediate provisional restoration, (B) Frontal view: Stable soft tissues after 2 weeks with the provisional crown insertion.



Fig. 21. Contouring of provisional crown.

정함으로써 인접 치간 유두의 보존을 확인하였다. 임상 및 방사선 검사 결과 골 소실이 없고 인접 치간 유두가 보존되었으며 치은선이 만족스러운 대칭성을 나타내었다(Fig. 21).

최종 보철물의 제작을 위하여 구강 스캐너(Trios5, 3Shape)를 이용하여 디지털 인상 채득하였다. 정확한 출현윤곽을 확보하기 위해 임시 보철물 제거 직후 치은 외형을 디지털 인상으로 채득하였다. 채득된 연조직 부분은 잠금 도구를 이용하여 현재 상태를 고정하여 치은이 붕괴된 후의 데이터 변화를 방지하였다. 이후 임플란트의 깊이, 각도 및 방향을 기록하기 위해 스캔바디(scanbody)를 장착하여 구강 내 디지털 인상을 채득하였다. 구강 내 스캔 후 임시 보철물의 출현윤곽을 보존하기 위해 모델 스캐너(Medit T500, Medit Co., Seoul, Korea)를 이용하여 제거된 임시 보철물의 조직면을 스캔하였다(Fig. 22).

이후 구강 내 및 임시 보철물의 기록을 바탕으로 맞춤형 지대주를 설계하였다. 구내 스캔으로 추출한 STL 파일을 활용하여 CAD 소프트웨어(Exocad, Exo cad GmbH, Darmstadt, Germany)로 디자인하였다. 전치부의 높은 심미성 요구를 충족하기 위해 타이타늄 구조물

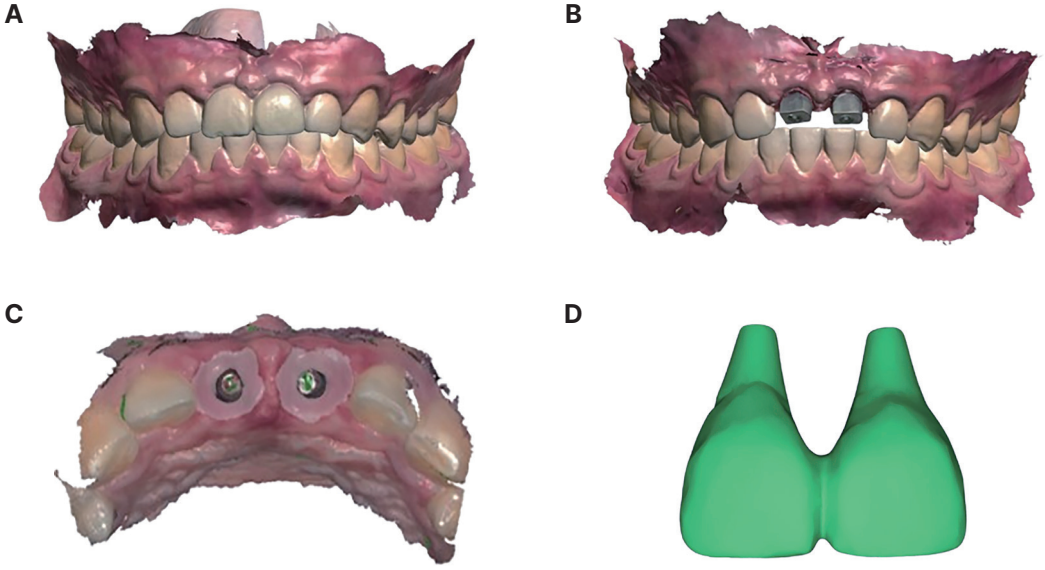

Fig. 22. Digital custom impression to record emergence profile. (A) Intraoral scan with provisional in place, (B) Intraoral scan of soft tissue after removing provisional restoration, (C) Digitally locking of the soft tissue profile, (D) Digital scan tissue surface of provisional prosthesis.

이 개재된 two piece 지르코니아 지대주를 제작하였다(Fig. 23). 최종 보철물은 다층 지르코니아(Vatech Perfit ZR shade A2, Vatech Emsys, Suwon, Korea)를 사용하여 여러 층의 색조와 투명도를 제공함으로써 자연치와 유사한 외관을 구현하였으며 임시 보철물의 치관 형태와 출현윤곽을 반영하여 심미성과 기능을 모두 고려하였다. #11, 21 사이의 치간 공극은 심미적으로 채워졌으며, 이는 임시 보철물 사용 시 계획된 치은 형태를 따랐다(Fig. 24). 연조직과 조화를 이루는 최종 보철물에 대해 환자는 매우 만족하였다. 최종 보철물의 교합은 임시 보철물 단계에서 설정된 교합을 참고하여 정밀하게 조정하여 완료하였다. 이를 위해 교합지를 사용하여 교합 접촉점을 확인하고 미세 조정을 통해 최대 교두간 접촉 위치에서 shimstock이 쉽게 통과되지만 교합지는 물리도록 조정하였다. 또한 전방 및 측방 유도 시 견치 유도(canine guidance)를 형성하여 임플란트 수복물에 과도한 하중이 전달되지 않도록 조정하였다. T-scan 분석을 통해 최종 보철물 장착 후 교합의 적절성을 다시 한번 확인하였다(Fig. 25). 최종 보철물 수복 시 대합치의 교합면 조정이 필요했으나 환자가 이를 거부하여 임플란트 상부 보철물의 치관 길이 조정이 불가피하였다. 이로 인해 상악 전치부의 교합평면에서 reverse curve가 형성되었으며 이러한 설계는 환자의 저작 습관에 맞춰 교합 하중이 자연치에 분산되도록 하여 임플란트에 과도한 하중이 가해지는 것을 방지하기 위한 것이다. 또한, 환자는 최종 수복물의 심미적 결과에 대해 만족하였으며 이러한 결정은 환자의 개별적인 상황과 요구를 반영하고 동의를 얻어 최종적으로 이루어졌다.



Fig. 23. Frontal view of Intraoral insertion of zirconia abutment.

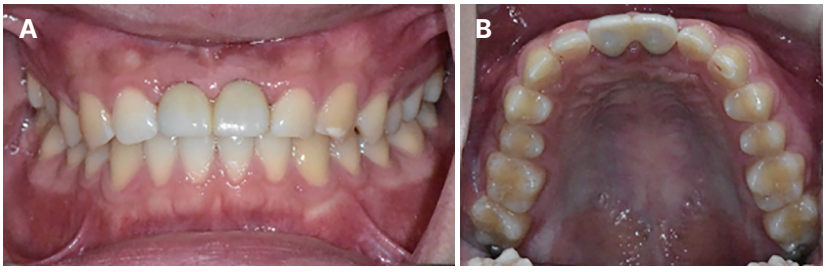

Fig. 24. Definitive prosthesis. (A) Frontal view, (B) Occlusal view.

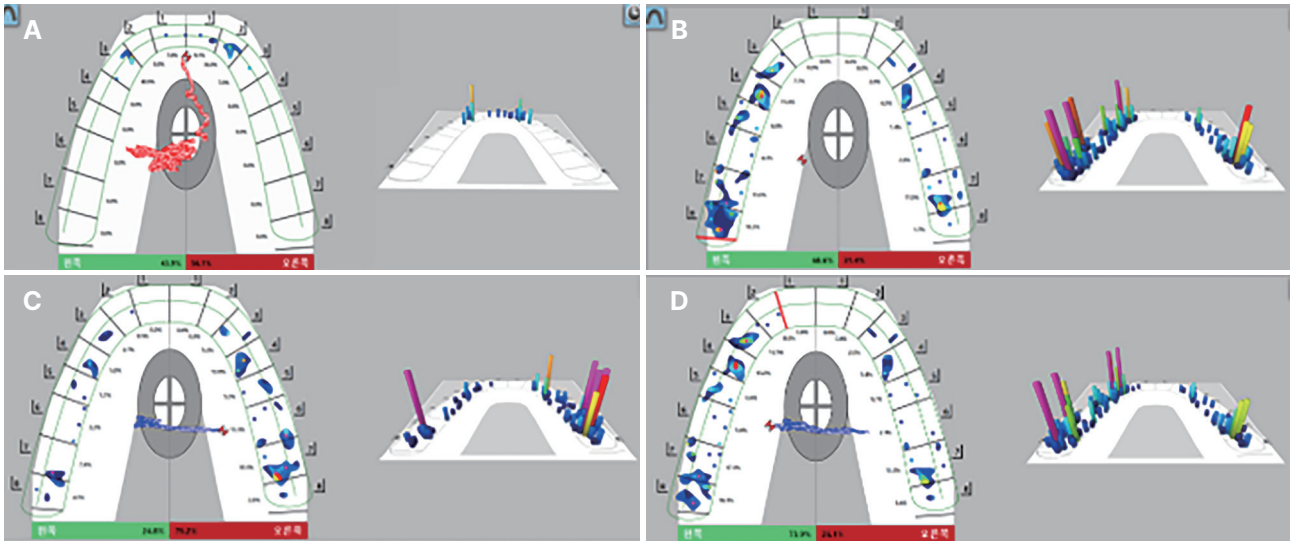

Fig. 25. Check occlusal relationship with T-scan Novus. (A) Protrusion, (B) Maximum intercuspation, (C) Right lateroguidance, (D) Left lateroguidance.

고찰

임플란트의 성공적인 골유착을 위해서는 식립 시기와 부하 시기가 중요한 요소로 작용한다. 임플란트 즉시 식립의 경우 충분한 경조직과 연조직의 두께가 필요하며 발치 시 외상을 최소화하고 임플란트 식립 위치에 대한 신중한 고려가 필수적이다.[11] 발치 후 즉시 임플란트를 식립하고 임시 보철물을 장착하는 방법은 상악 전치부의 결손 기간을 최소화하여 심미적인 측면 뿐만 아니라 발음과 같은 기능적인 면에서도 개선을 제공할 수 있는 장점이 있다. 또한 발치 후에 임플란트를 식립하는 경우와 비교 시 즉시 식립은 수술 횟수를 줄이고 연조직 절개를 최소화하여 반흔 조직의 형성을 줄일 수 있으며 식립 후 당일 임시 보철물을 장착함으로써 환자의 사회적 불편감을 최소화하여 만족도를 높이는 데 기여할 수 있다.

하지만 이러한 장점이 분명한 만큼 임플란트 실패의 위험도 상대적으로 높기 때문에 신중하게 증례를 선택해야 한다. ICOI (international congress of oral implantologists) 국제 임플란트 학회에서는 발치 후 즉시 식립 및 임시 수복을 통한 심미적인 결과를 얻기 위해서는 협측 골 두께가 최소 1 mm 이상이어야 하고 두꺼운 연조직이 존재하며 발치와 부위에 급성염증이 없어야 하며 충분한 초기 고정이 가능해야 한다는 조건을 제시하였다.[12] 뿐만 아니라 발치 후 즉시 임플란트 식립 시 골 결손부가 2 mm 이상인 경우 골이식을 권장하고 있다.[13-15] 본 증례의 경우도 순측에 2 mm 이상의 골 결손부를 보여 골유도재생술을 동반함으로써 추후 임플란트 주위 연조직의 퇴축을 최소화하고자 하였다.

추가적으로, 수직적 골 흡수는 발치 전 다양한 원인에 의해 발생할 수 있으며 구개측에서 심한 골 흡수가 발생한 경우에는 임플란트 식립 시 충분한 골량을 확보하는 것이 매우 중요하다. 연구에 따르면, 발치 후 수직적 골 흡수가 심한 부위에서는 골유도재생술이 필수적인 역할을 한다. Felice 등[16]의 연구에서는 임플란트 주위에 골 흡수가 있는 경우 골유도재생술을 통해 성공적인 골 재생이 이루어졌으며 이는 수직적 및 수평적 골 흡수 모두에 대해 예측 가능한 결과를 보여주었다. 본 증례에서도 구개측 수직적 골 흡수가 관찰되었으며 이에 따라 골유도재생술을 시행하여 임플란트 주변 골 재생을 촉진하고 장기적인 성공률을 높였다. 임플란트의 식립 위치가 적절하지 않으면 비심미적인 보철물 결과를 초래할 수 있으므로 이상적인 위치에 임플란트를 식립하기 위한 철저한 사전 준비가 중요하다. 따라서 임플란트의 위치와 깊이, 식립 각도 등을 고려하여 디지털 가이드를 이용한 수술이 장점으로 작용할 수 있다. 본 증례에서는 환자의 CT 데이터와 스캔 파일을 병합하여 임플란트 수술용 가이드를 제작함으로써 정확한 위치에 임플란트를 식립할 수 있도록 하였다.[17-19] 또한 구강 스캔 모델로 미리 제작한 임시 지대주와 임시 치관을 이용함으로써, 재이장을 통해 임시 보철물 출현윤곽을 조정하고 자연스러운 치은 외형을 유도함으로써 환자의 즉각적인 심미적 만족도를 높일 수 있었다.

2010년 Su 등[20]은 보철물의 치은 부위를 두 가지로 분류하였고, 치은 변연 하방 1 mm를 상방 임계윤곽 부위, 이보다 치근단 부위를 하방 임계윤곽 부위로 구분하였다. 본 증례에서 임시 보철물의 하방 임계윤곽 부위를 오목하게 하여 조직의 부피를 풍융하게 조정하여 원하는 출현윤곽을 확보하고자 하였다. 상방 임계윤곽 부위의 조정을 통해 인접치와의 조화로운 치간유두를 형성하여 보철물과 자연치, 연조직 안정성을 도모하고 치간 부위의 심미적 완성도를 높였다.

즉시 임플란트 식립과 동시에 임시 보철물 수복 시 보철물에 측방력이 작용할 경우 임플란트의 초기 안정성이 저하되어 임플란트의 실패 가능성이 높아질 수 있으므로 주의가 필요하다. 2009년 Grütter와 Belser[21]는 심미적인 부위에서 즉시 식립 임플란트 후 임시 보철물을 장착할 경우 교합의 유무에 따라 임플란트 생존율의 차이를 보이며, 교합력이 가해지는 경우 생존율이 저하된다고 보고하였다. 따라서 본 증례에서는 임시 보철물 수복 시 중심위와 전방유도 시 대합치와 접촉하지 않도록 형성하였다.

최종 보철물 제작 시, 임시 보철물의 지대주와 치관의 출현윤곽을 정확히 인기하기 위해 증례 1에서는 맞춤형 인상 코핑을 사용하여 최종 인상을 채득하였으며 증례 2에서는 소프트 웨어 상의 잠금 도구의 활용과 임시 보철물의 스캔 데이터를 확보하여 최종인상을 채득하였다. 이를 통해 지르코니아 맞춤형 지대주를 제작하였으며 이는 발치 후 즉시 식립한 임플란트의 경우 시간이 지나면서 협측 골 소실로 인해 치은 퇴축이 동반되면서 임플란트 지대주의 색상이 치은을 통해 비추어 보이거나 치은 연 퇴축이 심미적 결과에 부정적인 영향을 미칠 수 있으므로[22,23] 지르코니아 지대주를 선택하였다. 많은 연구에서 지르코니아 지대주는 타이타늄 지대주와 비교하여 파절 저항성이 낮다는 보고가 있다.[24] 그러나 중간 타이타

늄 구조물로 연결된 two piece 지르코니아 지대주는 중간 타이타늄 구조물이 부하를 적절히 분산하여 힘을 흡수하고, 나머지를 지르코니아 지대주에 전달하여 굽힘 모멘트와 파절 강도가 우수하다고 보고된 바가 있다.[25,26] 최종 보철물은 계획된 치간 유두와 치은의 형태를 정확하게 반영하여 제작되었으며 환자분은 심미적으로 만족하였다.

결론

성공적인 즉시 수복을 위해서는 초기 고정이 확보되어야 하며, 이를 위해서는 사전에 골 유도재생술의 필요성을 평가하고 임플란트의 직경, 길이, 디자인 그리고 교합 등의 요소를 종합적으로 고려해야 한다. 디지털 수술용 가이드를 이용하여 심미성과 기능을 모두 고려한 보철물의 위치를 설계하고 이에 따라 임플란트 식립 위치를 정확하게 결정할 수 있다.

본 증례에서는 상악 전치부의 발치가 필요한 환자에서 디지털 진단을 통해 제작된 수술용 가이드를 활용하여 해당 치아의 발치 후 즉시 임플란트를 식립하였으며 임시 보철물을 장착하여 환자의 사회적 불편감을 최소화할 수 있었다. 또한 임시 보철물에서 최종 보철물로의 단계적 이행을 통해 지르코니아 지대주와 지르코니아 도재 수복물, 그리고 다층 지르코니아로 수복함으로써 심미적인 결과를 얻을 수 있었다.

ORCID

Ju-Hyun Kim https://orcid.org/0009-0005-7251-8153
Se-Young Kim https://orcid.org/0009-0009-3115-8752
Seung-Yoon Ham https://orcid.org/0009-0000-9447-4490
Soo-Yeon Shin https://orcid.org/0000-0001-6160-7277

References

1. Arora H, Ivanovski S. Ten Year Clinical and Aesthetic Outcomes of an Immediately Placed and Restored Implant in the Anterior Maxilla: A Case Report. Prosthesis 2021;3:129-36.
2. Hämmerle CH, Chen ST, Wilson TG Jr. Consensus statements and recommended clinical procedures regarding the placement of implants in extraction sockets. Int J Oral Maxillofac Implants 2004;19 Suppl:26-8.
3. Esposito M, Grusovin MG, Coulthard P, Worthington HV. The efficacy of various bone augmentation procedures for dental implants: a Cochrane systematic review of randomized controlled clinical trials. Int J Oral Maxillofac Implants 2006;21:696-710.
4. Gallucci GO, Benic GI, Eckert SE, Papaspyridakos P, Schimmel M, Schrott A, Weber HP. Consensus Statements and Clinical Recommendations for Implant Loading Protocols. Int J Oral Maxillofac Implants 2014;29 Suppl:287-90.
5. Spray JR, Black CG, Morris HF, Ochi S. The influence of bone thickness on facial marginal bone response: stage 1 placement through stage 2 uncovering. Ann Periodontol 2000;5:119-28.
6. Buser D, Martin W, Belser UC. Optimizing esthetics for implant restorations in the anterior maxilla: anatomic and surgical considerations. Int J Oral Maxillofac Implants 2004;19 Suppl:43-61.
7. Tarnow D, Elian N, Fletcher P, Froum S, Magner A, Cho SC, Salama M, Salama H, Garber DA. Vertical distance from the crest of bone to the height of the interproximal papilla between adjacent implants. J Periodontol 2003;74:1785-8.
8. Choquet V, Hermans M, Adriaenssens P, Daelemans P, Tarnow DP, Malevez C. Clinical and radiographic evaluation of the papilla level adjacent to single-tooth dental implants. A retrospective study in the maxillary anterior region. J Periodontol 2001;72:1364-71.
9. Grütter L, Belser UC. Implant loading protocols for the partially edentulous esthetic zone. Int J Oral Maxillofac Implants 2009;24 Suppl:169-79.
10. Todescan S, Lavigne S, Kelekis-Cholakis A. Guidance for the Maintenance Care of Dental Implants: Clinical Review. J Can Dent Assoc 2012;78:c107.
11. Roccuzzo M, Roccuzzo A, Ramanuskaite A. Papilla height in relation to the distance between bone crest and interproximal contact point at single-tooth implants: a systematic review. Clin Oral Implants Res 2018;29 Suppl 15:50-61.
12. Morton D, Chen ST, Martin WC, Levine RA, Buser D. Consensus statements and recommended clinical procedures regarding optimizing esthetic outcomes in implant dentistry. Int J Oral Maxillofac Implants

2014;29 Suppl:216-20.
13. Van Steenberghe D, Callens A, Geers L, Jacobs R. The clinical use of deproteinized bovine bone mineral on bone regeneration in conjunction with immediate implant installation. Clin Oral Implants Res 2000;11:210-6.
14. Funato A, Salama MA, Ishikawa T, Garber DA, Salama H. Timing, positioning, and sequential staging in esthetic implant therapy: a four-dimensional perspective. Int J Periodontics Restorative Dent 2007;27:313-23.
15. Wilson TG Jr, Schenk R, Buser D, Cochran D. Implants placed in immediate extraction sites: a report of histologic and histometric analyses of human biopsies. Int J Oral Maxillofac Implants 1998;13:333-41.
16. Felice P, Marchetti C, Iezzi G, Piattelli A, Worthington H, Pellegrino G, Esposito M. Vertical ridge augmentation of the atrophic posterior mandible with interpositional bloc grafts: bone from the iliac crest vs. bovine anorganic bone. Clinical and histological results up to one year after loading from a randomized-controlled clinical trial. Clin Oral Implants Res 2009;20:1386-93.
17. Guichet D. Digitally enhanced dentistry: the power of digital design. J Calif Dent Assoc 2015;43:135-41.
18. Greenberg AM. Digital technologies for dental implant treatment planning and guided surgery. Oral Maxillofac Surg Clin North Am 2015;27:319-40.
19. Colombo M, Mangano C, Mijiritsky E, Krebs M, Hauschild U, Fortin T. Clinical applications and effectiveness of guided implant surgery: a critical review based on randomized controlled trials. BMC Oral Health 2017;17:150.
20. Su H, Gonzalez-Martin O, Weisgold A, Lee E. Considerations of implant abutment and crown contour: critical contour and subcritical contour. Int J Periodontics Restorative Dent 2010;30:335-43.
21. Grütter L, Belser UC. Implant loading protocols for the partially edentulous esthetic zone. Int J Oral Maxillofac Implants 2009;24 Suppl:169-79.
22. Chen ST, Buser D. Esthetic outcomes following immediate and early implant placement in the anterior maxilla - a systematic review. Int J Oral Maxillofac Implants 2014;29 Suppl:186-215.
23. Yildirim M, Edelhoff D, Hanisch O, Spiekermann H. Ceramic abutments - a new era in achieving optimal esthetics in implant dentistry. Int J Periodontics Restorative Dent 2000;20:81-91.
24. Foong JK, Judge RB, Palamara JE, Swain MV. Fracture resistance of titanium and zirconia abutments: an in vitro study. J Prosthet Dent 2013;109:304-12.
25. Sailer I, Sailer T, Stawarczyk B, Jung RE, Hämmerle CH. In vitro study of the influence of the type of connection on the fracture load of zirconia abutments with internal and external implant-abutment connections. Int J Oral Maxillofac Implants 2009;24:850-8.
26. Leutert CR, Stawarczyk B, Truninger TC, Hämmerle CH, Sailer I. Bending moments and types of failure of zirconia and titanium abutments with internal implant-abutment connections: a laboratory study. Int J Oral Maxillofac Implants 2012;27:505-12.

디지털 가이드를 이용한 상악 전치부 임플란트 즉시 식립 및 임시 수복을 통한 심미적 보철 수복 증례

김주현 전공의, **김세영** 전공의, **함승윤** 전공의, **신수연*** 교수
단국대학교 치과대학 치과보철학교실

상악 전치부의 즉시 임플란트 식립과 즉시 부하는 심미적 요구를 빠르게 개선할 수 있는 효과적인 방법이다. 이를 위해 임플란트 식립 시 골조직, 연조직 그리고 임플란트의 정확한 위치가 중요한 요건으로 제시된다. 성공적인 전치부 임플란트를 위해서는 골 증강, 임플란트 식립 위치의 정확성 그리고 필요 시 연조직 이식술을 고려해야 한다. 또한 임시 치아 수복을 통해 심미적 보철물의 외형과 연조직의 심미적 결과를 달성할 수 있다. 임시 치아의 연조직 몰딩(soft tissue molding)을 통해 출현윤곽(emergence profile)을 형성하고 이를 최종 보철물에 반영하여 심미적이고 기능적인 보철 수복을 완성할 수 있다. 이와 같은 접근법은 전치부의 심미적 결과를 최적화하고 임플란트 주변 연조직의 자연스러운 형태를 유지하는 데 기여한다. 본 증례의 경우 상악 전치부의 발치가 필요한 환자에서 CT 데이터를 이용하여 미리 제작한 가이드로 발치 후 임플란트의 즉시 식립 및 치조골 이식을 함께 진행하였으며, 당일 임시 보철물까지 장착하였다. 또한 임시 보철물에서부터 최종 보철물로의 단계적 이행으로 심미적이고 기능적인 전치부 임플란트 수복을 하였기에 이를 보고하고자 한다.

(구강회복응용과학지 2024;40(4):291-304)

주요어: 디지털 가이드 수술; 즉시 식립; 임플란트 즉시 수복; 맞춤형 인상용 코핑

*교신저자: 신수연
(31116)충청남도 천안시 동남구 단대로 119 단국대학교 치과대학 치과보철학교실
Tel: 041-550-0256 | Fax: 041-550-1975 | E-mail: syshin@dankook.ac.kr
접수일: 2024년 9월 23일 | 수정일: 2024년 10월 17일 | 채택일: 2024년 10월 21일