https://doi.org/10.14368/jdras.2024.40.4.305
ISSN 2384-4353 eISSN 2384-4272

Case Report

Treatment of paresthesia induced by periapical lesions: a case report

Hyo Jin Jo, Jung-Hong Ha*
Department of Conservative Dentistry, School of Dentistry, Kyungpook National University, Daegu, Republic of Korea

Paresthesia, which may occur in the absence of stimulation or as a result of stimulation, are recognized as a characteristic symptom of neuropathic pain, but paresthesia that occur in the dental area are mainly caused by local causes. Depending on the time of occurrence, paresthesia caused by periapical lesions and root canal treatment requires removal of the cause or pharmacological treatment, and a surgical approach may be required if the symptoms persist for a long time. This case report presents the results of endodontic treatment of paresthesia associated with periapical lesions. **(J Dent Rehabil Appl Sci 2024;40(4):305-12)**

Key words: paresthesia; pharmacology; root canal treatment

서론

통증이란 "실제 조직손상이나 조직이 손상될 가능성이 있는 상황에서 발생하는 불쾌한 느낌과 감정적 경험"으로 정의하는데, 크게 통각통증(nociceptive pain)과 신경병통증(neuropathic pain)으로 분류된다.[1] 통각 통증은 통증의 근원이 확실하고 주로 국소적으로 외부 자극이나 유해자극으로 인해 발생하는 반면, 신경병통증은 신경계통의 손상과 같은 일차적인 병변 또는 신경기능 변화에 의하여 초래된다.[1]

감각이상 역시 통증의 한 종류로, 치과영역에서는 국소적인 요인에 의해 주로 발생하는데, 임플란트(56.47%), 사랑니 발치(28.24%), 근관 관련인자(7.06%), 하치조신경 전달마취(3.53%), 하악골절(2,35%) 등으로 보고되고 있다.[1] 근관 관련인자에는 과충전,[2] 근관 내 기구 과조작,[3,4] 외과적 근관치료[5,6] 등이 보고되고, 드문 비율로 치근단 병소[5-7]가 감각이상을 발생시키기도 한다고 알려져 있다. 또한 감각이상은 신경병통증의 증상 중 하나로 나타나기도 하는데, 신경병증적 과정의 증상이나 결과로 알려져 있다.[8] 직접적인 신경 손상의 병력이 없는 환자가 감각이상을 호소한다면 신경병증성 감각이상으로 오인할 수 있지만, 신경병증성 통증은 중추신경계의 신경과적 이상에 의해 발생하는 것으로 일반적인 감각이상과는 차이가 있다.

감각이상의 발생 시점에 따라 그에 부합하는 치료가 필요하며, 그 증상이 오래 지속되는 경우 수술적인 접근까지 필요할 수 있다. 이번 증례에서는 직접적이고 물리적인 신경의 손상없이 발생한 감각이상 중 치근단 병소와 연관되어 발생한 감각이상에 대한 처치에 대해 보고하고자 한다.

증례보고

증례 1

50대 남환으로 초진 내원 시 하악 우측 제1대구치의 광범위한 치근단 병소를 주소로 내원하였으며 내원 당시 우측 하순의 감각 저하를 호소하였다(Fig. 1A). 감각

*Correspondence to: Jung-Hong Ha
Professor, Department of Conservative Dentistry, School of Dentistry, Kyungpook National University, 2177, Dalgubeol-daero, Jung-gu, Daegu, 41940, Korea
Tel: +82-53-600-7624, E-mail: endoking@knu.ac.kr
Received: September 29, 2024/Last Revision: October 18, 2024/Accepted: October 22, 2024

Copyright© 2024 The Korean Academy of Stomatognathic Function and Occlusion.
©It is identical to Creative Commons Non-Commercial License.

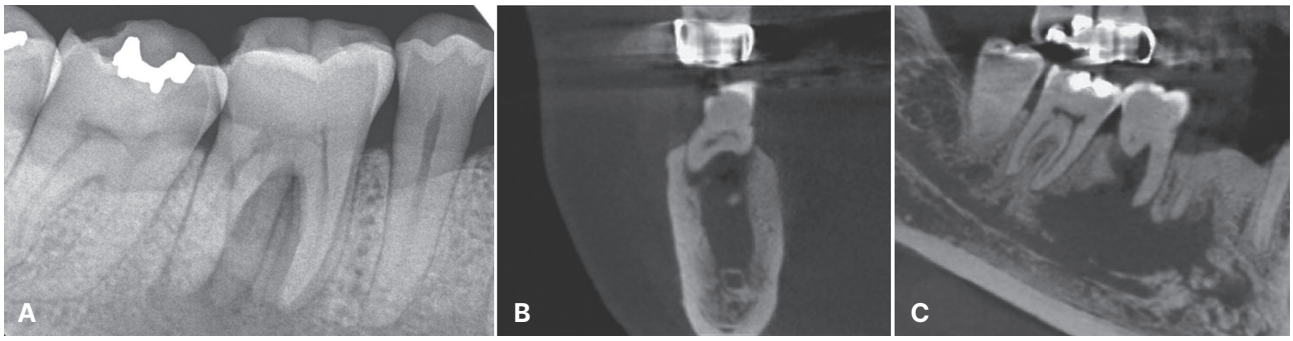

Fig. 1. Preoperative radiograph of right mandibular first molar showing large apical lesion (Case 1). (A) Preoperative radiograph. (B, C) Cone-beam Computed Tomography (CBCT) images. The lesions invaded the upper boundary of mandibular canal.

저하의 범위와 정도를 판단하기 위해 두점식별검사를 시행하였고, 좌측-8 mm, 우측-10 mm로 좌측보다 우측에서 감각기능이 현저하게 저하되었음을 확인하였다(Fig. 2A). 해당 치아의 진단을 위해 콘빔 전산화 단층촬영(Cone-Beam Computed Tomography; CBCT)을 시행한 결과 치근단 부위의 광범위한 병소가 관찰되었고 병소의 경계부가 하악관과 매우 근접한 것을 확인하였다(Fig. 1B, 1C). 임상 및 방사선학적 검사 결과에 의거하여, 만성치조농양으로 인한 치수괴사 및 치근단 병소로 인한 감각이상으로 진단하고 증상의 원인을 제거하기 위하여 비외과적 근관치료를 계획하였다. 또한 감각이상에 대한 약물 요법도 병행하기로 하였다.

약물 요법으로 스테로이드제제(Prednisolone; 30 mg/day) 비타민B제제(Beecom), 위장약(Lanston)을 처방하는 동시에 아래와 같이 통상적인 근관치료를 진행하였다. 치료 첫 날 전자근관장측정기(i Root, Meta systems Co., Seoul, Korea)와 치근단 방사선 사진을 이용하여 근관장 길이를 확정한 후(Fig. 3A). 회전식 NiTi파일 시스템(ProTaper Next, Dentsply Sirona, Baillagues, Switzerland)을 이용한 근관 성형 및 2.5% 차아염소산나트륨(NaOCl)을 이용한 근관 세척을 시행 후 수산화칼슘을 첩약 하였다. 두번째 내원 시 감각이상의 범위는 감소하였으나 여전히 약한 감각이상 호소하여 근관 세척을 시행하였고(Fig. 2B), 약물 요법으로 스테로이드제제의 점진적 감소를 통한 중단(Prednisolone; 1일차 30 mg/일, 2일차 25 mg/일, 3일차 20 mg/일, 4일차 15 mg/일, 5일차 10 mg/일, 6일차 5 mg × 2TB QD × 4 days)을 하면서, 비타민B제제(Beecom, 1TB BID × 4 days) 및 위장약(Lanston, 15 mg × 1TB QD × 4 days)을 처방하였다. 다음 내원 시, 근관 내부가 건조됨이 확인되었고 감각이상 범위가 감소하여 Gutta-percha cone (DiaDent, Cheongju, Korea)및 AH plus sealer (Dentsply Detrey, Konstanz, Germany)를 사용하여 Continuous wave technique으로 근관 충전 시행하였다. 근관 와동부위는

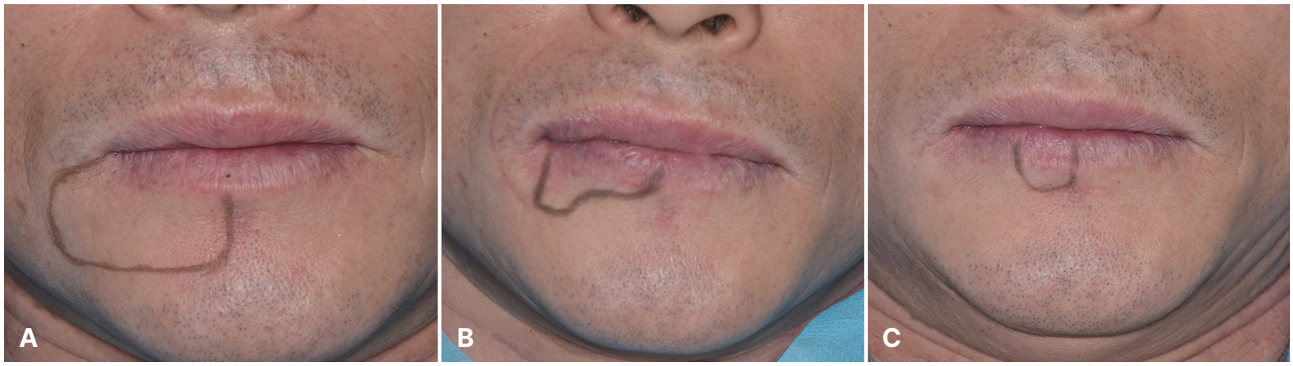

Fig. 2. Changes in paresthesia areas (Case 1). (A) On the first visit, (B) On the second visit, (C) On the third visit. There was a significant reduction in paresthesia areas and root canal treatment could be completed.

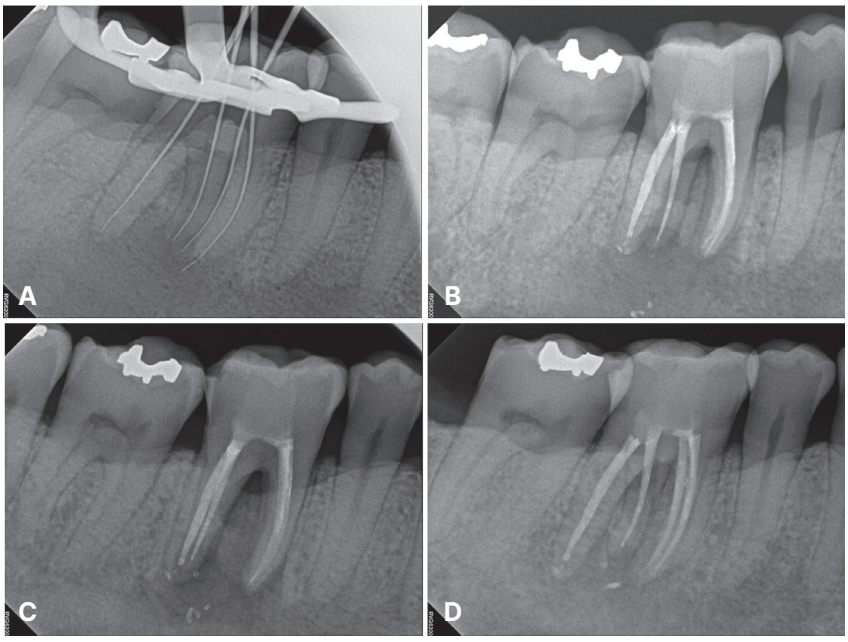

Fig. 3. Serial periapical radiographs of right mandibular first molar (Case 1). (A) Working length determination, (B) At 1 week follow-up, (C) 4-month follow up, (D) At 1-year follow-up. Periapical lesion is in healing status.

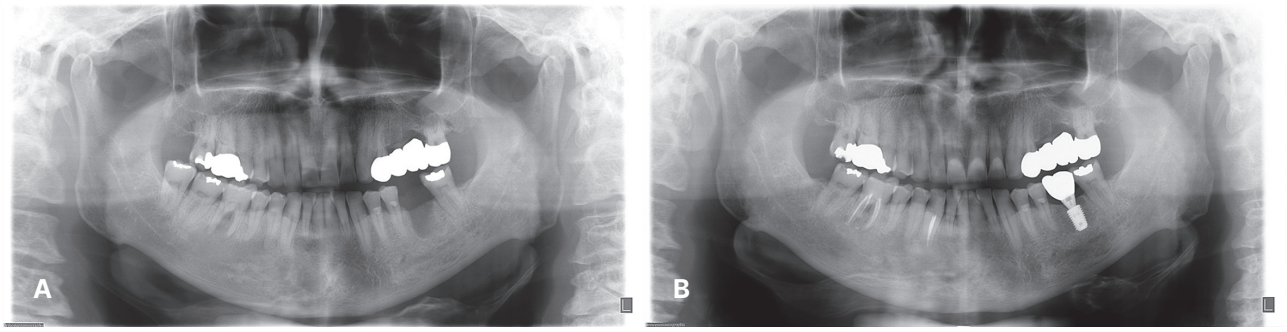

Fig. 4. Follow-up panoramic radiographs (Case 1). (A) Initial panoramic radiograph, (B) At 1-year follow-up panoramic radiograph. Periapical lesion is in healing status.

복합레진(LuxaCoreZ Dual shade A3, DMG GmbH, Hamburg, Germany)으로 충전하였다. 이후 4개월, 1년 경과관찰 시행하였으며 감각이상 부위의 재발은 일어나지 않고 있으며 치근단 병소의 회복양상 관찰된다(Fig. 3B - 3D, Fig. 4).

증례 2

30대 남환으로 15년전에 치료받은 좌측 하악 제1, 2대구치의 심한 통증 및 왼쪽 턱 감각이상을 주소로 본과에 내원한 환자로, 임상검사 및 방사선 검사상 하악 좌측 제1, 2대구치 하방의 치근단 병소 및 이로 인한 급성치근단농양이 관찰되었다(Fig. 5A). 내원 당일 하악 제1대구치의 재근관치료 시작하였고, 하악 제2대구치의 경우 기존의 치관 수복물 및 근관충전의 상태가 양호하여 외과적 근관치료인 의도적 재식술을 계획하였다.

1 : 100,000 에피네프린이 포함된 리도카인을 이용하여 하치조신경 전달 마취를 시행한 후, 하악 제2대구치를 조심스럽게 발거하였다. 미세현미경 하에서 치근첨의 위치를 확인한 후 치근단 3-mm 절제를 시행하고, 역충전와동을 형성 후 칼슘실리케이트 시멘트(Well-Root PT, Vericom co., Chuncheon, Korea)를 이용하여 역충

전와동을 충전하였다. 그 후 치아를 구강 내 재위치 시킨 후 레진-금속 선부자 고정술을 시행하였다(Fig. 5B). 이후 술 후 감염 및 통증 조절을 위해 항생제(Amocra 375 mg), 진통제(Etodin 200 mg), 위장약(With 50 mg)을 처방하였다. 일주일 경과 후 내원 시 여전한 좌측 하악의 감각이상을 호소하여 좌측 하악 제1대구치의 통상적인 재근관치료를 진행하면서 감각이상 해소를 위해 스테로이드제제(Prednisolone; 5 mg × 2TB TID × 7 days)를 처방하였다.

좌측 하악 제1대구치의 근관치료는 회전식 NiTi파일 시스템(Protaper Next, Dentsply Sirona)을 이용한 근관성형 및 2.5% 차아염소산나트륨(NaOCl)을 이용한 근관세척 후 GP cone (DiaDent) 및 AH plus sealer (Dentsply Detrey GmbH)를 사용하여 Continuous wave technique으로 근관 충전하였는데 이 과정은 총 4번의 내원을 통하여 진행되었다(Fig. 5C, 5D). 감각이상은 두번째 내원 시 처방한 스테로이드 제제(Prednisolone 5 mg × 2TB QD × 4 days) 복용 후로 감각이상 증세가 완전히 없어졌다. 하악 제1대구치 근관치료 종결 및 하악 제2대구치 의도적 재식 후 1년 6개월 경과관찰까지도 감각이상의 증상이 재발하지 않았다(Fig. 6, 7).

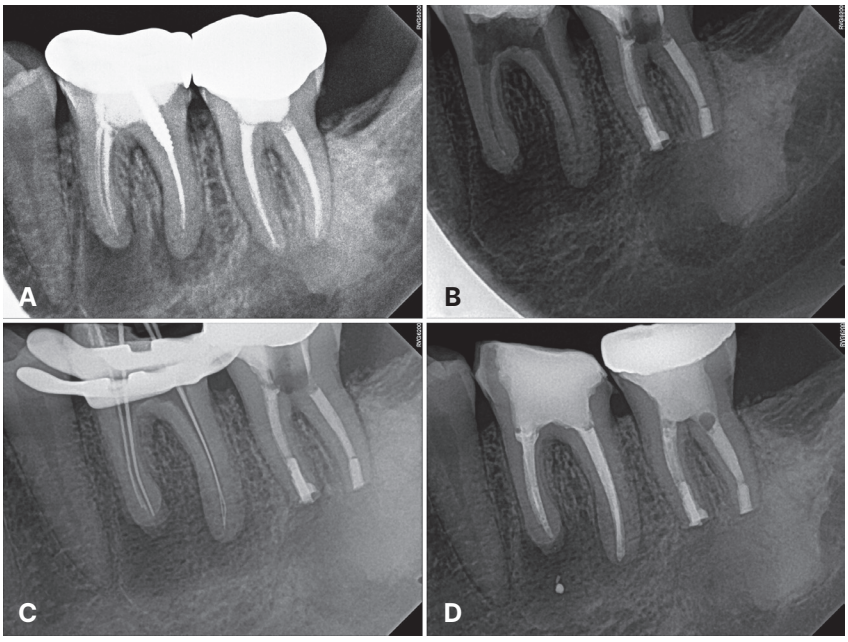

Fig. 5. Serial periapical radiographs of right mandibular first and second molars (Case 2). (A) Preoperative radiograph of left mandibular first, second molar, (B) After intentional replantation procedure of left mandibular second molar, (C) Working length determination of left mandibular first molar, (D) After canal filling and core restoration.



Fig. 6. Long term follow-up periapical radiograph (Case 2). (A) Radiograph at first visit, (B) 3-month follow up radiograph, (C) 1-year follow up radiograph. Complete healing of second molar lesions is observed. Delayed healing of the mandibular first molar lesion is being monitored regularly.



Fig. 7. Changes in paresthesia areas (Case 2). (A) Area of paresthesia on the first visit, (B) Area of paresthesia after left mandibular first molar root canal re-treatment; no significant paresthesia area reduction was shown, (C) Area of paresthesia right after intentional replantation procedure. After #36 root canal treatment, all the symptoms of paresthesia had disappeared, and no additional extraoral photographs were taken.

고찰

치과영역에서 발생하는 감각이상은 전형적이지 않고 증상이 매우 다양하며 예상을 벗어난 경우가 많기에 치과의사를 당황스럽게 한다. 첫번째 증례의 경우 CBCT에서 치근단병소가 하악관과 인접하여 있는 것이 위험요인으로 확인되었다. 병소에서 발생하는 화농성 대사산물 혹은 부종에 의해 신경에 가해지는 물리적 압력과 세균 부산에 의한 영향이 신경의 기능적 장애 및 병적인 변화를 일으킬 수 있다.[9] 반면, 두번째 증례의 경우 치근단 병소의 큰 크기에도 불구하고, 첫번째 증례와 다르게 방사선학적 검사 소견에서 하악관에 직접 침범한 병소로 관찰되지 않았다. 그러나, Ozkan 등은 크기가 작고 신경과 직접적으로 연결되지 않은 병소라 하더라도 감각이상을 충분히 일으킬 수 있다고 보고하였다.[10] 신경혈관다발(neurovalscular bundle)은 피질골(cortical bone)에 둘러싸여 있는 것이 아니라 해면골(cancellous bone)을 통과하여 주행하는데 치근단 병소가 있는 경우 골소주(trabecular pattern)의 치밀도를 더 헐겁게(loose) 해 세균 부산물의 확산을 쉽게 만들기 때문이라고 하였다. 또한 흔하지는 않지만 accessory mental foramina나 bifid mandibular canal같은 해부학적 변이도 치근단 병소와 인접한 경우 감각이상을 초래할 수 있고 보고된다.[11,12] 두번째 증례에서는 치근단 병소를 제외한 다른 의과적 병력이나, 외상, 국소마취 등의 국소적인 인자는 없었기에 치근단 병소로부터 기원하는 세균의 부산물로 인한 감각이상으로 의심할 수 있었다.

감각신경손상에 대한 검사는 크게 두가지 검사로 나뉘는데, 기계적 자극 검사(mechanoceptive test)와 유해성 자극 검사(nociceptive test)가 있다. 기계적 자극 검사는 light touch, direction of movement, Semmes-Weinstein test, two-point discrimination test가 있으며 유해성 자극 검사에는 pin prick and thermal stimuli test등이 있다.[13,14] Two-point discrimination test는 무딘 끝을 가진 이중 probe를 4 g의 압력을 이용하여 피부에 접촉하였을 때 두점으로 인식되는 간격을 측정하는 방법으로, probe는 2 mm에서 20 mm까지 2 mm간격으로 구성되어 있다 (Fig. 8). 보통 입술에서는 2 mm에서 4 mm정도에서부터 두점으로 인식을 시작하고, 뺨에서는 8 mm에서 10 mm 정도에서 두점으로 인식을 시작한다.[15] 다른 검사 방법으로는 Semmes-Weinstein test가 있는데, 이는 monofilament synthetic hair를 이용하여 light touch test를 진행



Fig. 8. Instrument for 2-point discrimination test method.

하는 방법으로, 가장 얇은 monofilament부터 이용하여 수직으로 피부에 적용해 구부러지기 시작하는 힘을 측정하는 방법이며, 피시험자는 어떠한 느낌이라도 느껴지는 경우에 monofilament의 값을 측정하게 된다.[15] 본 증례에서는 두 환자 모두 감각의 둔화를 제외하고는 호소하는 증상은 없어 two-point discrimination test만 진행하였으며 이때 특이할 만한 감각의 둔화를 확인하였다.

감각이상의 처치 및 신경손상의 회복에는 손상의 정도를 정확히 평가하는 것과 손상의 원인을 얼마나 빨리 치료하는가에 달려있는데, 손상된 시점에 따라 치료의 방법은 다양하게 추천된다. 손상된 시점은 초기단계(Initial phase), 회복단계(reparative phase), 후기단계(late phase)의 3단계로 구분된다. 초기단계는 손상 원인의 제거 및 약리학적인 치료 접근이 필요하다. 회복단계는 초기 손상 발생 후 30일 이내의 기간이 지난 경우로 약리학적 접근 및 기계적인 치료가 요구된다. 후기단계의 경우에는 수술적인 접근까지 필요할 수 있다.[16] 악안면부에서 발생한 감각이상은 대부분 환자들이 쉽게 인지하기 때문에 빠르게 발견되는 편이며, 발견하게 되는 경우 치과에 빠르게 내원하기 때문에 보통 초기단계 혹은 회복단계에서 내원하게 되므로 손상의 치료를 위해 약리학적 접근이 유용하게 사용되고 있다.

처음 신경손상 발생 후 1일에서 10일까지 경과한 경우 스테로이드 제제(Prednisolone)의 투약이 일차적으로 추천된다. 10일에서 3개월까지 경과한 경우에는 Gabapentin (Neuropentin) 혹은 삼환계 항우울제(Tricyclic antidepressant, Sensival)를 처방할 수 있으며 3 - 4개월 이후인 경우 수술적인 접근이 필요하다고 알려져 있다. 또한 시기와 상관없이 통증이 극심한 경우 opioid (Tramadol)를 처방할 수 있다.[13] 일시적인 스테로이드 제제 투여 후 중단할 때, 전신적 부작용을 최소화 하기위해 점진적 감소(tapering)를 통한 중단이 추천된다. 스테로이드 제제를 10일이내로 단기간 복용하였을 경우 용량과 유형에 관계없이 바로 중단할 수 있으며, 10 -30일정도 복용하였을 경우에는 점진적인 용량 감소를 통해 2주 이내로 중단해야 한다. 반면 장기간 복용하였을 경우에는 intermediate-acting corticosteroid로 변경하여 복용횟수를 하루에 한 번(아침) 줄여주면서 복용량을 점진적으로 감소시켜야 한다.[16] 본 두가지 증례에서는 2주동안 스테로이드 제제를 복용하였으며 첫 일주일에는 prednisolone 5 mg × 2TB TID × 7 day로 복용하였으며 둘째주에는 prednisolone 5 mg × 2TB QD × 4 days로 점진적으로 줄여 중단하였다.

본 증례들을 통해, 감각이상을 호소하는 환자가 내원하였을 때 문진을 통해 전신적 혹은 국소적 요인을 분석하여 원인을 파악하고 이를 토대로 정확한 진단을 내려 치근단병소와 같은 치성원인의 문제가 발견되는 경우 빠른 치료로 원인을 제거해 줄 수 있으며 또한 부가적인 약물요법까지 병행하여 성공적으로 감각이상을 해결할 수 있었다.

Acknowledgements

This study was supported by Kyungpook national University Dental Hospital Institute for Dental Research (2024). The authors declared no potential conflicts of interest with respect to the research, authorship, and/or publication of this article.

ORCID

Hyo Jin Jo https://orcid.org/0000-0003-0980-7399
Jung-Hong Ha https://orcid.org/0000-0002-0469-4324

References

1. Merskey HE. Classification of chronic pain: descriptions of chronic pain syndromes and definitions of pain terms. Prepared by the International Association for the Study of Pain, Subcommittee on Taxonomy. Pain Suppl 1986;3:S1-226.
2. López López J, Estrugo Devesa A, Jané Salas E, Segura Egea JJ. Inferior alveolar nerve injury resulting from overextension of an endodontic sealer: non surgical management using the GABA analogue pregabalin. Int Endod J 2012;45:98-104.
3. Andrabi SMUN, Alam S, Zia A, Khan MH, Kumar A. Mental nerve paresthesia secondary to initiation of endodontic therapy: a case report. Restor Dent Endod 2014;39:215-9.
4. Knowles KI, Jergenson MA, Howard JH. Paresthesia associated with endodontic treatment of mandibular premolars. J Endod 2003;29:768-70.
5. Morse DR. Infection-related mental and inferior alveolar nerve paresthesia: literature review and

presentation of two cases. J Endod 1997;23:457-60.
6. Giuliani M, Lajolo C, Deli G, Silveri C. Inferior alveolar nerve paresthesia caused by endodontic pathosis: a case report and review of the literature. Oral Surg Oral Med Oral Pathol Oral Radiol Endod 2001;92:670-4.
7. Buchanan GD, Smit C, Gamieldien MY, El Sheshtawy AS. Resolution of Apical Periodontitis-induced Mental Nerve Paresthesia Through Non-surgical Endodontic Retreatment: A Case Report. J Endod 2023;49:920-4.
8. Serra J. Overview of neuropathic pain syndromes. Acta Neurol Scand Suppl 1999;173:7-11.
9. von Ohle C, EIAyouti A. Neurosensory impairment of the mental nerve as a sequel of periapical periodontitis: Case report and review. Oral Surg Oral Med Oral Pathol Oral Radiol Endod 2010;110:e84-9.
10. Ozkan BT, Celik S, Durmus E. Paresthesia of the mental nerve stem from periapical infection of mandibular canine tooth: a case report. Oral Surg Oral Med Oral Pathol Oral Radiol Endod 2008;105:e28-31.
11. Ahonen M, Tjäderhane L. Endodontic-related paresthesia: a case report and literature review. J Endod 2011;37:1460-4.
12. Mohammadi Z. Endodontics-related paresthesia of the mental and inferior alveolar nerves: an updated review. J Can Dent Assoc 2010;76:a117.
13. Andersson L, Kahnberg KE, Pogrel MA. Oral and maxillofacial surgery. New Jersey, Wiley-Blackwell, 2010.
14. Ghali GE, Epker BN. Clinical neurosensory testing: practical applications. J Oral Maxillofac Surg 1989;47:1074-8.
15. de Beukelaer JG, Smeele LE, van Ginkel FC. Is short-term neurosensory testing after removal of mandibular third molars efficacious? Oral Surg Oral Med Oral Pathol Oral Radiol Endod 1998;85:366-70.
16. Basirat M, Kia SJ, Motevasseli S, Dadvar Z. Corticosteroids Indications in Oral and Maxillofacial Diseases: Side Effects, Dosage, and Administration. J Dentomaxillofac Radiol Pathol Surg 2018;7:51-6.

치근단 병소로 인해 발생한 감각이상에 대한 증례 보고

조효진 조교수, **하정홍*** 교수
경북대학교 치과대학 치의학과 치과보존학교실

치과영역에서 발생하는 감각이상의 경우 주로 국소적인 요인에 의한 직접적인 신경손상으로 발생하나 신경병통증의 증상 중 하나로 발현되기도 한다. 직접 물리적인 신경의 손상이 없음에도 치근단병소 및 근관치료에 의해 발생하는 감각이상은 그의 발생시점에 따라 원인의 제거 혹은 약물학적인 치료가 필요하며 증상이 오래 지속되는 경우 수술적인 접근까지 필요할 수 있다. 이번 증례에서는 치근단병소와 연관되어 발생한 감각이상을 치료한 결과를 보고하고자 한다.

(구강회복응용과학지 2024;40(4):305-12)

주요어: 감각이상; 약리학적 치료; 근관치료

*교신저자: 하정홍
(41940)대구광역시 중구 달구벌대로 2177 경북대학교 치과대학 치과보존학교실
Tel: 053-600-7624 | E-mail: endoking@knu.ac.kr
접수일: 2024년 9월 29일 | 수정일: 2024년 10월 18일 | 채택일: 2024년 10월 22일